UNIVERSITY OF TORONTO
3 1761 01050897 6

CARSWELL Co., Limited
Bookbinders,
PRINTERS,
LAW BOOKS,
TORONTO

Die Wirkungen

von

Arzneimitteln und Giften

auf das Auge.

Handbuch für die gesamte ärztliche Praxis.

Von

Dr. **L. Lewin**
Professor in Berlin.

und

Dr. **H. Guillery**
Augenarzt in Cöln.

LIBRARY
UNIVERSITY OF TORONTO

Zweite, vervollständigte Auflage.

I. Band.

Mit 61 Textfiguren.

Department
of
Pharmacology
University
of
Toronto

Berlin 1913.
Verlag von August Hirschwald.
NW. Unter den Linden 68.

RE
46
L4
1913
Bd. 1

Alle Rechte vorbehalten.

LIBRARY
DEC 8 1961
UNIVERSITY OF TORONTO
777238

Vorwort zur ersten Auflage.

Arzneimittelwirkung, Giftwirkung und Krankheit aus inneren Ursachen haben dieselbe Wurzel, nämlich die Wechselwirkung zwischen chemischen Stoffen. Gegen diese Grundauffassung spricht nicht, daß zwischen den Reaktionen der von außen eingeführten, oder im Körper entstandenen Stoffe mit Körpergeweben oder Körpersäften, Unterschiede vorhanden sein können. Diese beziehen sich dann aber nur auf die Gestaltung der Wirkung, nicht auf ihr Werden. Es gibt kein Organ des menschlichen Körpers, keine Gewebsart, die nicht durch bestimmte, von außen eingeführte reaktive Stoffe so erkranken kann wie durch Leidensursachen anderer Art, mit Ausnahme der mechanischen. Experiment und klinische Erfahrung beweisen diesen Satz, durch den die Krankheit auf eine naturwissenschaftliche Basis gestellt wird. Er schließt ein, daß der Verlauf der Vergiftung wie der Krankheit nach chemischen Gesetzen sich vollziehen muß. Wenn dies nicht immer der durch klinisch-empirische Abstraktion gewonnenen Vorhersage entspricht, so liegt es an der leider so engen Begrenzung des menschlichen Erkennenkönnens; denn weder ist das einzelne Individum an sich, in gesundem oder krankem Zustande, in bezug auf seine biochemischen Vorgänge eine invariable Konstante, noch ist es in bezug auf die Folgen krankmachender Einflüsse einem anderen Menschen gleichzusetzen. Dieser so schwerwiegende Einfluß der gegebenen Individualität ist nicht auszuschalten. Es ist aber eine naturwissenschaftliche Forderung, tunlichst viele solcher individueller Reaktionsmöglichkeiten kennen zu lernen, um die daraus zu ziehenden Induktionsschlüsse für die ärztliche Praxis sicherer zu gestalten.

Die Kenntnis des allgemeinen Verhaltens eines Individuums ist hierbei schon von großer Bedeutung, noch mehr aber diejenige der individuellen Reaktivität einzelner wichtiger Organe. Sie ist das Produkt eines an sich besonderen Baues, oder eines besonderen Chemismus, oder einer besonderen Abhängigkeit von anderen Teilen des Körpers.

Ein Gesamtbild individuellen Verhaltens gegen Arzneimittelwirkung auf induktivem Wege zu geben, unternahm der eine von uns in seinem „Handbuch der Nebenwirkungen der Arzneimittel", das der Ausgangspunkt mancher anderweitiger, aufklärender Beobachtungen und Experimente geworden ist, und in dem auch die arzneilichen Augenleiden Berücksichtigung gefunden haben. Schon aus dieser Arbeit ergab sich die Notwendigkeit eines Weitergehens auf dem eingeschlagenen Wege. Auf die Darstellung des Verhaltens der Gebärmutter gegen chemische Einflüsse, in dem Buche über die „Fruchtabtreibung durch Gifte", folgt nunmehr das vorliegende Werk, das Ergebnis einer gemeinsamen, vieljährigen Arbeit.

Das Auge, das wissenschaftlich am besten durchforschte Organ des menschlichen Körpers, ist hier in seinen Beziehungen zu chemisch reaktiven Stoffen, die von außen oder innen auf dasselbe einwirken, geschildert worden. Die Wissenschaft unserer Zeit verlangt eine möglichst breite Erkenntnis des Tatsächlichen. Dem haben wir gesucht gerecht zu werden, indem wir in umfangreichster Weise die Wirkungsäußerungen von Substanzen, die das Auge verändern, einschließlich derjenigen Pilze, deren Gifte bei der Erregung von Krankheiten beteiligt sind, auf Grund vorhandener Beobachtungen und nach eigenen Versuchen mit bekannten und neuen Heil- und Giftstoffen zur Darstellung brachten.

Die Versuche am Menschen sind fast ausschließlich Selbstversuche, da uns andere geübte und bereitwillige Beobachter nicht zur Verfügung standen, und wir uns auch nicht für berechtigt hielten, andere den Unannehmlichkeiten, ja selbst Gefahren solcher Versuche auszusetzen.

Die Berechtigung, in so erschöpfender Weise das klinische Material aus allen Zeiten und allen Ländern zu geben, nehmen wir von unserer Auffassung ihrer Wertigkeit. So hoch auch der Tierversuch in seiner aufklärenden Leistung zu veranschlagen ist, und so sehr wir ihn auch hier gewürdigt haben, so kann er doch Ergebnisse, wie die vielfältigen klinischen Beobachtungen nicht liefern. Diese lehren den Einfluß individueller Verschiedenheit auf Entwicklung, Verlauf und Ausgang der Störungen, geben dem Arzte Wegweisungen für sein Urteil in konkreten Fällen und gestatten wissenschaftliche Abstraktionen zu machen, die durch die Vielfältigkeit des Gesehenen zu induktiver Schlußsicherung berechtigen.

Und darüber hinaus vermag gerade eine solche Form der Behandlung dieses Gegenstandes den Blick zu weiten, indem sie die Beziehungen der Augenleiden zu anderweitigen Körperstörungen, und den Einfluß der letzteren auf das Auge empirisch sicherstellt und für die wissenschaftliche Begründung Material liefert. So kann die tiefere nosologische Erkenntnis gefördert werden, und nicht

nur der Augenarzt, sondern jeder andere Arzt, der Richtung und Stütze für Erkennen und Helfen haben will, von einem solchen Werke Nutzen ziehen. Erforderlich ist hier, wie überall, die läuternde Kritik. Wir haben sie reichlich geübt. Selbst da, wo sie in ihren Ergebnissen einer herrschenden Anschauung widerspricht, glauben wir, daß sie als fördernde Triebkraft einen Wert wird beanspruchen können.

Wir haben ferner die Hoffnung, daß dieses Werk eine Quelle für weitere Forschungen bilden wird. Zahlreiche Probleme harren noch ihrer Lösung auf diesem Gebiete, das wie kein anderes auch allgemein biologische Aufklärungen von weittragender Bedeutung liefern kann.

Wir wären reich belohnt, wenn die hierfür von uns gelieferten breiten, auch kritischen Grundlagen zu neuen, gesicherten Fortschritten verhelfen würden.

Berlin, im Oktober 1904.

Vorwort zur zweiten Auflage.

Die Hoffnung, der wir in der ersten Auflage Ausdruck gaben, daß das Werk Anregung und neue Grundlagen zu neuen Forschungen geben werde, hat sich erfüllt. Nach der theoretischen und klinisch-empirischen Seite hin hat das so große und wichtige Kapitel der Arzneimittel- und Giftwirkungen am Auge in den letzten sieben Jahren starke Bereicherungen erfahren, die in dieser neuen Ausgabe voll und kritisch gewürdigt worden sind.

Je mehr in der Neuzeit auf pharmakologischem und toxikologischem Gebiete eine Betätigung zutage tritt, die sich weniger auf Tatsachen als auf reinen Spekulationen oder auf mangelhafter klinischer Beurteilung unzureichend beobachteter Krankheitsfälle aufbaut, um so notwendiger und dringlicher wird es, ein reiches Tatsachenmaterial in den Vordergrund zu rücken, das geeignet ist, genügend sichere Schlüsse zu liefern. Wir haben die Ueberzeugung, daß das, was auf den folgenden Blättern in dieser Beziehung nun erneut geliefert wird, auch weit über den Kreis der ophthalmologischen Wissenschaft hinaus der Gesamtmedizin zu gute kommen wird.

Berlin, im März 1913.

Inhaltsverzeichnis.

Seite

Einleitung . . . . . 1—39

Stoffe die auf das Nervensystem lähmend wirken . . . 40—212

1. Inhalations-Narcotica . . . . . 40—85

Chloroform 40. Aether 44. Aethylbromid 45. Aethylenbromid 45. Bromoform 45. Brommethyl 46. Methylenchlorid 47. Aethylchlorid 48. Aethylenchlorid 48. Pental 49. Stickoxydul 49. Chloroxyd und Chlordioxyd 49. Benzol 50. Petroleum (Petroleumbenzin, Petroleumäther) 50. Xylol 52. Kohlensäure 52. Schwefelkohlenstoff 52. Terpentinöl 85.

2. Schlaf- und Beruhigungsmittel sowie Lähmungsgifte . . 86—119

Opium (Morphin) 87. Codein 95. Narcotin 96. Narcein 96. Papaverin 96. Thebain 96. Heroin 97. Sulfonal 97. Methylsulfonal 99. Verona 199. Paraldehyd 99. Chloralhydrat 100. Anhalonium Lewinii 103. Piper methysticum 103. Cannabis indica 103. Bromkalium 105. Conium maculatum 106. Valeriana 108. Humulus Lupulus 108. Muskatnüsse 108. Safran 109. Blausäure 109. Aconit 111. Lolium temulentum 112. Lolium perenne 113. Piscidia erythrina 113. Cytisus Laburnum 113. Lactucarium 114. Solanin (Solanum nigrum, S. Dulcamara, Kartoffel) 114. Taxus baccata 115. Oenanthe crocata 115. Astragalus mollissimus 115. Cynoglossum officinale 115. Haemanthus toxicarius 115. Lonicera xylosteum 115. Hypericum crispum 116. Vanille 116. Heracleum Spondylium 117. Swainsonia galegifolia 117. Saponine 117. Aesculus Hippocastanum 118. Agrostemma Githago 118. Phaseolus vulgaris 118. Ledum palustre 118. Lupinen 118. Honig 118. Chrysanilindinitrat 119. Stipa viridula 119. Viscum album 119. Tragopogon 119. Oleum Eucalypti 119. Neurin 119.

3. Oertliche Anästhetica . . . . . 120—148

Cocain 120. Holocain 137. Dionin 138. Peronin 139. Eucaine 140. Tropacocain 141. Erythrophlaein 142. Acoin 143. Yohimbin 143. Nirvanin 144. Apomorphin 144. Orthoform 144. Muawin 144. Chelidonin 144. Anaesthesin 145. Subcutin 145. Chloretone 145. Novocain 145.

Seite

Stovain 145. Alypin 146. Herzgifte 146. Strophantin 147. Ouabain 147. Helleborein 148. Convallamarin 148. Adonidin 148. Carpain 148. Krötengift 148.

4. Oertliche Mydriatica . . . . . 149—212

Atropin 149. Verschiedene Substitutionsprodukte 186. Homatropin 187. Scopolamin 192. Hyoscyamin 196. Datura Stramonium 197. Duboisin 199. Atroscin 201. Methylatropiniumbromid 202. Homatropinmethylbromid 203. Duboisia Hopwoodii 203. Apoatropin 203. Jaborin 203. Haemanthus toxicarius 203. Ephedrin 203. Pseudoephedrin 204. Jodmethylphenylpyrazolon 205. Euphthalmin 205. Stenocarpin 207. Gelsemium 207. Tetrahydro-β-Naphthylamin 209. Cotarnin 209. Sparteinsulfat 209. Blausäure 209. Curare 209. Mydrin 211. Eumydrin 211. Organextrakte 212.

Stoffe die auf das Nervensystem erregend wirken . . . 213—402

1. Aethylalkohol . . . . . 213—309
2. Andere Alkohole . . . . . 310—327

Methylalkohol 310. Ingweressenz 322. Pfefferminzessenz 326. Bay-Rum 326. Eau de Cologne 326. Allylalkohol 327. Absynth 327. Amylalkohol 327.

3. Aetherische Oele und Harze . . . . . 328—330

Apiol 328. Zitronenöl 328. Galbanum. Ammoniacum 328. Lignum Guajaci 329. Cubeben 330.

4. Tabak . . . . . 331—370
5. Kaffee, Tee, Kampfer usw. . . . . 371—375

Coffein 371. Tee 372. Kakao 373. Kaffeesurrogate 374. Kampfer 374. Thiosinamin 375.

6. Krampfgifte . . . . . 376—378

Strychnin 376. Brucin 377. Sanguinaria Canadensis 377. Ameisensäuremethylester 377. Guanidin 378. Methylguanidin 378. Phloridzin 378.

7. Oertliche Miotica . . . . . 379—402

Physostigmin 379. Pilocarpin 394. Arecolin 400. Tetramethylcyanpyridon 401. Herzgifte 401. Formaldehyd 402.

Stoffe, welche chemisch oder physikalisch in die Umsetzung des lebenden Eiweißes eingreifen . . . . . 403—736

1. Metalloide, Metalle, Säuren . . . . . 403—527

Jod und Jodsalze 403. Jodoform 408. Joduret 414. Thiuret 414. Jodmethyl 415. Arsen (anorganische Verbindungen) 415. Atoxyl 423. Arsacetin 425. Salvarsan 426. Phosphor 427. Quecksilber 430. Wismut 447. Chromsäure 447. Blei 448. Antimonchlorür 526. Schwefelsäure 527.

2. Metabolische Gifte oder Gifte der Eiweißzersetzung . . . 528—576

Eiweißgifte aus Fleisch, Wurst, Fischen, Schaltieren, Blut usw. 528. Blutserum 565. Pellagra 566. Heufieber 573. Thyreoidea 574. Baumwollensamen 575.

Seite

3. Gifte, die neben anderem Linsentrübung erzeugen . . . 577—608

Naphthalin 577. Naphthol 587. Benzonaphthol 588. Secale cornutum 589. Salze 597. Menthol 608.

4. Blutgifte . . . . . 609—633

Kohlenoxyd 609. Anilin 620. Acetanilid 622. Nitrosomethylmethan 622. Paramonobromacetanilid 623. Nitrobenzol 623. Dinitrobenzol 624. Nitroglycerin 627. Salpeter 628. Salpetrige Säure 628. Aethylnitrit 629. Schwefelwasserstoff. Kloakengas 629. Schwefel 630. Paraphenylendiamin 630. Hydracetin 632. Phenylhydroxylamin 633. Kalium chloricum 633.

5. Tiergifte . . . . . 634—736

Raupen 636. Bienen 662. Wespen 665. Stechmücken 667. Ameisen 667. Spinnen 667. Scorpion 669. Scolopender 669. Kanthariden 670. Meloë 671. Blatta orientalis 672. Kröte 672. Salamander 674. Haemosporidia. Malaria 674. Trypanosomen 713. Leishmania 714. Aphidina 714. Nematoden 715. Cestoden 717. Schlangen 718. Epizoen und Entozoen 722.

Einleitung.

§ 1.

Die Disposition zur Erkrankung[1]).

Störungen in der Ernährung der Augengewebe und in den Funktionen des Auges können durch Stoffe entstehen, die in ihm, resp. seinen Zellen sich bilden oder von aussen oder vom Blute aus an oder in dasselbe gelangen, oder durch sekundäres Ergriffenwerden infolge von Erkrankungen der Organe, zu denen es in einem nahen Abhängigkeits- oder Lageverhältnis steht.

Umfang und Stärke der Schädigungen hängen nicht nur von der Menge und der spezifischen Stärke des schädigenden Stoffes ab, sondern wesentlich von der Empfänglichkeit der Gewebe für denselben. Eine zeitliche, vor allem aber die angeborene größere oder geringere Widerstandskraft der Gewebe ist entscheidend für das Maß, die Dauer und den endlichen Ausgang der Veränderung, gleichgültig ob unsere Sinne sie objektiv wahrnehmen, oder ob sie sich nur als subjektive Störung in der Funktion darstellt.

In der Flucht medizinischer Anschauungen, die wir nun rückwärts ein paar Jahrtausende überblicken können, trifft man nur einen ruhenden Pol, nämlich den Einfluß der Individualität auf die Kraft und die Gestaltung einer Krankheit. Haben auch die in neuerer Zeit angestellten Versuche, dem Mysterium der Individualität eine experimentelle oder anatomische wissenschaftliche Grundlage zu geben, ebenso wenig Erfolg gehabt wie die früheren rein spekulativen Versuche, so ist die Annahme, daß hier die Wurzel für die Erklärung der wichtigsten Fragen bezüglich des Entstehens, der Symptomatologie und der Art des Ausganges von Krankheiten liegt, nicht minder berechtigt geblieben.

Unzählige Male ist der Beweis klinisch erbracht worden, daß, wie auch immer die Schädlichkeit beschaffen sein mag — ob sie belebt oder unbelebt ist — die reaktive Kraft der Zelle ihrem Wirken Form und Ziel gibt. Diese Zellenenergie ist eine Vis innata. Sie stellt die Summe aller chemischen und physikalischen Fähigkeiten dar, welche die Zelle zu äußern vermag. Normale und übernormale Energie kann nur eine

1) Die folgenden einleitenden Auseinandersetzungen stellen zusammengefaßt das dar, was ich seit Jahren in meinen Vorlesungen als wesentliche Grundlage pharmakodynamischen und allgemein pathologischen Denkens auseinandergesetzt habe. Lewin.

normal gebaute, oder besser eine normalen chemischen Stoffwechsel besitzende Zelle haben und in lebendige Kraft umsetzen. Mängel in der Leistungsfähigkeit der Zelle entstammen einer vielgründigen Minderwertigkeit, die nur dann zutage tritt, wenn irgendeine Reaktion auf eine Schädlichkeit verlangt wird.

Was gemeinhin krankhafte Disposition genannt wird, und was die alleinige Möglichkeit für das Entstehen z. B. von Infektionskrankheiten abgibt, kann nichts anderes sein, als die erworbene oder — wie es gewöhnlich der Fall ist — ererbte Störung des Chemismus der Zelle, der so in der falschen Bahn läuft, wie er bei anderen Organen in einer normalen sich abspielt. Solche Ernährungs- und Funktionsanomalien, die gewöhnlich chronisch bestehen, lassen sich nur erklären durch das Vorhandensein enzymatischer Stoffe von Eiweißnatur, die geeignet sind, ohne ihren Charakter zu verlieren, mit den Zellstoffen zu verschmelzen und sie in dauernder Abhängigkeit von sich zu halten.

Wie diese Abhängigkeit in jedem Falle beschaffen ist, ob es Reiz- oder Lähmungswirkungen sind, denen die Zelle durch die Energie des Enzyms ausgesetzt ist, kann man sich nicht immer klar machen. In dem lebendigen, ununterbrochenen Getriebe des Zellebens einzelner Organe sind die Wirkungen derartiger intrazellulärer Einflüsse nicht kenntlich. Sie bleiben latent und sie veranlassen die „krankhafte Empfindlichkeit", die „erhöhte Vulnerabilität", die „Idiosynkrasie", die „krankhafte Disposition". Diese Disposition kann vererbt werden. Schon allein die Möglichkeit des Beweises, daß sie z. B. für die Erkrankung von Haut und Schleimhäuten durch gewisse Medikamente, oder für die Minderung der Widerstandskraft des Zentralnervensystems gegenüber narkotischen Giften fortgepflanzt werden kann, sollte diejenigen, die mit mehr Emphase als Beweisen die Disposition als eine erworbene ansehen, in ihren Behauptungen vorsichtiger machen. Die sogenannten Infektionsgifte verhalten sich in letzter Reihe nicht anders als die nicht eiweißartigen.

Die Annahme einer Beherrschung der Zelle durch einen mit ihr organisch verwachsenen, für lange Zeiten inalterablen enzymatischen Stoff, der als solcher von außen hereingeführt sein, oder aus dem Gewebe selbst sich gebildet haben kann, hat nichts Auffälliges, weil sie in anderer Beziehung bereits zum festen Bestande medizinischen Denkens geworden ist. Ließe man sie nicht zu, dann würde auch der angenommene Dauererfolg der Vaccineimpfung erklärungslos sein. Nur die Vorstellung, daß durch eine eigenartige stetige Beeinflussung der für das Pockengift empfindlichen Körperzellen mittels eines angliederungsfähigen Enzym-Eiweißkörpers diese vor der Giftwirkung bewahrt bleiben, läßt uns den eventuellen prophylaktischen Erfolg auf eine halbwegs vernunftmäßige Grundlage stellen.

Eine besondere Disposition zur Erkrankung können ebenso wie einzelne Gelenke oder die Haut auch die Augen, resp. einzelne Teile derselben haben. Dieser Zustand stellt immer noch, obschon tatsächlich die Leistungsfähigkeit des betreffenden Organs keine völlig normale mehr ist, eine gewisse Gleichgewichtslage dar, die freilich in dem Augenblicke eine Aenderung erfährt, wo andere als die gewöhnlichen physiologischen Einflüsse zur Wirkung kommen. Dann erscheinen Störungen, die an

einem nicht krankhaft disponierten Körperteil entweder sich gar nicht bemerkbar machen oder schnell ausgeglichen werden würden.

So kann es kommen, daß ein Mann mit ausgezeichnetem Sehvermögen jedesmal, wenn er gebratenen Fisch mit Olivenöl ißt, blind wird und die Blindheit erst schwindet, wenn der Stoff, der in diesem Nahrungsmittel auf das zweifellos minderwertige Sehorgan chemisch eingewirkt hat, aus dem Körper geschwunden ist, und so kann eine Conjunctiva tuberkulös erkranken, wenn sie das Stigma der Disposition besitzt.

Fast alle pathogenen Mikroorganismen können im Conjunctivalsack vollkommen gesunder Menschen vorhanden sein, und das Auge kann trotzdem gesund bleiben: nur derjenige erkrankt, bei dem das Gewebe durch die angegebenen Einflüsse die reaktive Kraft nicht mehr vollständig besitzt, oder gar eingebüßt hat.

Die Verhältnisse bleiben die gleichen, wenn ein Gift nicht direkt auf ein Organ einwirkt, sondern erst die Säfte schädigt. Diese treten dann an die Stelle des Giftes.

§ 2.

Die Entstehung der Augenleiden.

Die Disposition gibt der Erkrankungsursache den Boden und die Umgrenzung für ihr Wirken. Es ist gleichgültig, ob die Schädlichkeit eine unbelebte oder belebte ist; denn auch die schädigende Kraft des belebten Giftträgers findet Hinderung oder Begünstigung an der ungeeigneten oder geeigneten lebenden Zelle. Es besteht auch keine wesentliche Verschiedenheit in dem Verhalten des Giftes, den Augengeweben gegenüber, wenn es in ihnen entsteht, oder von außen, oder von innen an sie gelangt. Auf dem letzteren Wege vollzieht sich ein sehr beträchtlicher Teil der Augenvergiftungen.

Es gibt wohl kaum eine innerliche Krankheit oder eine innerliche Vergiftung, die nicht unter geeigneten Bedingungen des Substrats auch Augenstörungen veranlassen kann, ebenso wie örtliche oder allgemeine Lähmungen, oder Hautausschläge, kurz Erkrankungen derjenigen Organe, für die eine Erkrankungsdisposition besteht. Den Infektionskrankheiten kann hierbei keine besondere Stellung zugewiesen werden, weil auch bei ihnen es sich um Gifte handelt, die, zum Unterschiede von anderen gekannten, den in ihrer Wesenheit unbekannten Eiweißkörpern zugehören. Wo immer im Körper Eiweiß aus irgendeiner Ursache abnorm zerfällt, da können die Zerfallsprodukte nach ihrer Verbreitung durch Blut oder Lymphe Schaden stiften.

Da die Ursachen des Zerfalls verschieden sind, so werden auch die Zerfallsrichtungen des Eiweißes verschieden sein müssen. Gegen diesen, elementaren chemischen Anschauungen entsprechenden Grundsatz kann kein Einwand erhoben werden. Zudem lehren die neuesten Forschungen, daß die durch chemische Reagentien künstlich herbeigeführten Eiweißzersetzungen gleichfalls sehr verschiedenartige Produkte liefern.

Ueber unendlich reichere Zersetzungskräfte für das Eiweiß als der Chemiker, verfügt der durch irgend eine äußerliche oder innerliche Ursache erkrankte Tierkörper. Das labile Gleichgewicht, in dem sich

seine Eiweißmoleküle befinden, kann durch die Zerfallsursache, d. h. eine Energiequelle, so gestört werden, wie etwa ein katalytischer Prozeß durch einen anorganischen Katalysator eingeleitet wird.

Bei den Erkrankungen der Augen aus endogenen Ursachen kann es sich ätiologisch nur um Eiweißgifte handeln. Eine „Retinitis albuminurica" stellt nur eine Vergiftung des Augengrundes durch Eiweißstoffe dar, die bei gewissen Zersetzungsvorgängen in der Niere oder im Blute oder auch in anderen Körperteilen vorhanden sind. Auf Grund dieser Auffassung wird es auch begreiflich, daß das Bild einer Retinitis albuminurica vorhanden, der Harn aber eiweißfrei ist. Auf mehr als einer der folgenden Seiten finden sich Krankheitsfälle, die durch eine solche Annahme erklärlich werden. Sie läßt ebenfalls verstehen, daß neben dem Sehorgan auch das Gehör, z. B. bei Scharlach mit Nephritis, leidet.

Giftige, dem Zerfall des Körpereiweißes entstammende Eiweiße müssen es sein, die z. B. an dem Entstehen von Augenmuskellähmungen nach akuten Krankheiten beteiligt sind. Der Beweis hierfür kann induktiv erbracht werden, da gewisse körperfremde, zersetzte und giftige Eiweiße, die z. B. aus Nahrungsstoffen eingeführt werden, das Gleiche zu erzeugen vermögen. An sich sind die nuklearen Lähmungen durch Abdominaltyphus, verdorbenes Fleisch, Miesmuscheln oder Schwefelsäure nicht von einander zu unterscheiden, sie entstammen eben alle einer endlichen gemeinsamen Wurzel.

Kraft und Reservekraft werden in den Dienst der Abwehr gegen eine Schädlichkeit seitens des ergriffenen Zellkomplexes gestellt und so lange verwendet, bis entweder die Schädlichkeit abgestoßen, oder chemisch paralysiert (z. B. oxydiert, reduziert, gepaart, neutralisiert, methyliert, anhydriert), oder das Ende dieses Kampfes durch den Tod der Zelle, durch Lähmung oder chemische Vernichtung herbeigeführt wird. Der völlige oder teilweise Zusammenbruch der Zelle wird um so schneller erfolgen, je massiger und akuter die Schädlichkeit einwirkt, und je größer ihre chemische Wahlverwandtschaft mit den Zellbestandteilen ist.

Durch gewisse Gifte können erkennbar nur funktionelle Schädigungen der Augengewebe, besonders der Retina und des Opticus, veranlaßt werden. Meist erfolgt eine primäre Reizwirkung, die von einer Lähmung gefolgt ist. Schon hierbei muß eine Störung des Chemismus der Gewebe bestehen, die freilich nur selten feststellbar ist, weil kurzdauernde Funktionsstörungen in der Regel weder chemisch noch mikroskopisch zu erweisen sind. Besteht die krankhafte Leistungsunfähigkeit aus innerlichen Ursachen eines solchen, besonders nervösen Gewebes längere Zeit, dann machen sich auch Zeichen des Zerfalls bemerkbar, als objektiver Ausdruck der nun weit gediehenen chemischen Zerfallsvorgänge.

§ 3.

Zustandsänderung und chemische Umsetzung der lebenden Gewebe.

Schon bei den geschilderten Vorgängen, noch mehr aber im Verlaufe von akuten oder chronischen Entzündungsprozessen, wie sie an einzelnen Augengeweben oder an anderen Körperteilen durch idiopathische oder andersartige Erkrankung zustande kommen, tritt eine Phase ein, die,

wie wir annehmen, für das Gestaltungsbild der weiteren Veränderungen maßgebend ist. Unter den Produkten, die das durch die Entzündung in seinem chemischen Bau gestörte lebende Eiweiß liefert, finden sich auch giftige. Diese können ihre Wirkung sowohl am Orte ihrer Entstehung als, nach der Resorption, an entfernteren entfalten. Sind sie außerhalb des Auges entstanden, so kann dieses bei geeigneter Disposition vergiftet werden, ist das Auge ihre Quelle, so gesellt sich ihre Giftwirkung nicht nur zu der ursprünglichen primären Schädigung hinzu, sondern gewinnt schnell das Uebergewicht, bis zum Beherrschen des Krankheitsbildes des Mutterorgans. Welcher Art diese Gewebsgifte sind, darüber können wir nur Vermutungen hegen. Man wird aber wahrscheinlich der Wahrheit nahe kommen, wenn man in den Produkten mancher, besonders der ersten Zerfallsstadien, enzymartig wirkende Eiweißkörper sieht. Ihre zerlegende Kraft ist derjenigen der Bakteriengifte mindestens als gleichwertig an die Seite zu setzen. Es liegen sogar gewichtige Befunde an Kranken dafür vor, daß sie die Bakterien bzw. die Bakteriengifte schnell in ihren Wirkungen und vielleicht auch in ihrem Bestande gefährden. Es wäre z. B. sonst nicht erklärlich, daß so sehr viel „typische“ tuberkulöse Veränderungen an den Augengeweben ohne die Anwesenheit von Tuberkelbazillen bestehen.

Durch die Annahme solcher, infolge von Erkrankung der Gewebe sich bildender Gifte, erklärt sich auch die oft genug erkannte Unmöglichkeit, aus dem Aussehen, oder auch aus dem vorhandenen oder fehlenden bakteriologischen Befunde eine differentielle ursächliche Diagnose des vorhandenen Augenleidens zu stellen.

So können z. B. im Beginne der Conjunctivitis Diplobazillen vorhanden sein, und demnach die Diagnose Diplobazillen-Conjunctivitis einen gewissen Grad von Berechtigung haben. Die Diplobazillen schwinden, und es schießen nun Phlyktänen ohne Bazillenbefund auf. Diese Phlyktänen sind unmöglich auf ein von den nicht mehr vorhandenen Bazillen geliefertes Gift zurückzuführen — sie müssen vielmehr als ein reaktives Produkt der Giftwirkung durch das in seinem Stoffwechsel gestörte Gewebe aufgefaßt werden.

Da der Grad der primären Schädigung der Gewebe außerordentlich verschieden sein kann, nicht nur abhängig von der Individualität, sondern auch von Stärke und Menge des einwirkenden Giftes, so bedarf es keiner besonderen Begründung, daß die hierdurch erzeugten sekundären Gifte der Menge und der Art nach gleichfalls sehr verschieden sein müssen, und daß bei jeder Augenerkrankung ein oder das andere sich zu bilden, und eventuell infolge seiner Wirkung dem Krankheitsbilde nun das Gepräge zu geben vermag. So kann eine Panophthalmitis durch die verschiedenartigsten primären Ursachen eingeleitet werden — ihr Entstehen wird aber gerade dadurch am leichtesten verständlich, wenn man annimmt, daß die Wurzel in sekundären Gewebsgiften liegt, die z. B. bei der einen Kalkverätzung nicht, wohl aber bei einer anderen sich bilden. Selbst da, wo bei einer solchen Panophthalmitis pathogene Pilze erweislich sind, liegt kein zwingender Grund vor, von ihnen direkt das Leiden abzuleiten.

So kann es nun kommen, daß die endliche Gestaltung

eines spezifischen Symptomenbildes ähnlich oder identisch mit derjenigen eines nicht spezifischen wird, weil eben beide aus einer Quelle entspringen. Damit schrumpft die Vorstellung von spezifischen, durch Pilze erregten Krankheitsbildern ganz beträchtlich zusammen, und der Versuch, dem man so vielfach in der modernen Ophthalmologie begegnet, Klassifikationen von Conjunctivitiden oder Keratitiden nach kleinen Unterschieden in dem sichtbaren Bilde zu liefern, oder auf der Basis von Pilzbefunden, muß als ein nicht durchführbarer angesehen werden, sobald die endliche Form des Leidens nicht durch Pilzgifte, sondern durch Zerfallsgifte des Gewebes geliefert wird. Und dies ist unserer Ansicht nach der Fall.

Man ist in der Bewertung der Pilzgifte, die das Auge verletzen, zu weit gegangen. Selbst wenn man nicht an den Nosoparasitismus der Pilze glaubt, so muß man doch die Uebertreibung, besonders so weit sie sich auf angeblich streng spezifische Giftwirkungen dieser Lebewesen bezieht, hervorheben. Gerade diese Uebertreibung schafft die außerordentlichen Widerstände in der Erkenntnis, die nur durch die gewagtesten Hypothesen oder Tüfteleien eine Zeitlang zu überwinden sind. Kein Gebiet ist mehr geeignet, für die endliche Wahrheit die Grundlage zu liefern, als das Auge, das in seinen Erkrankungsäußerungen so gut wie kaum ein anderes erkannt und physiologisch am besten durchforscht ist.

Wir wissen, daß es zum größten Teil Reize verschiedener Art sind, die das Auge krank machen können. Den Begriff „Reiz" zu definieren, ist unmöglich, daß aber die „Reize" unter sich gruppenweise sehr verschieden sein können, ist fraglos. Während z. B. Körper der Saponingruppe als Reizfolge Entzündung mit schließlicher Bildung sulziger Schwarten hervorrufen, veranlassen zur Arsengruppe zugehörige Stoffe gangränöse Gewebsstörung, und eine nicht kleine Gruppe von Eiweißkörpern croupöse oder diphtheroide Zustände. An sich vermögen sie alle, ebenso wie pilzfreie Fremdkörper, die in das Auge gebracht werden, schnell oder langsam nur einen Reiz auszuüben, durch den das Gewebe sichtbar oder unsichtbar und in verschiedenem Umfange in seinem chemischen Bau oder seiner chemischen Leistung gestört wird, und schließlich in einem gewissen Stadium giftige Produkte liefert[1]).

Diese Eiweißgifte können so am Orte ihres Entstehens weitere Gewebsleiden veranlassen, wie gewaltsame Stoffwechseländerungen des Gesamtorganismus sie zu erzeugen vermögen. Entzieht man fleischfressenden Tieren vollkommen die stickstoffhaltige Nahrung und ersetzt sie durch Zucker, so entstehen Keratitiden. Hier veranlassen entweder von fernher hineingeschwemmte Zerfallsprodukte von Körpergeweben ein Hornhautleiden als direkte Giftwirkung, wie es auch bei gewissen konstitutionellen Krankheiten entstehen kann, oder das betreffende Augengewebe hört auf, seinen normalen chemischen Zustand zu haben, weil es nicht mehr mit den Stoffen ernährt wird, die ihm zu seiner normalen Erhaltung zufließen müssen. Eine solche Zustandsänderung ist eine gewebliche Absterbeerscheinung, deren Umfang sehr gering oder sehr groß, meistens aber nicht ganz übersehbar ist. Durch regenerative Kräfte des Körpers kann sie wieder vollkommen ausgeglichen werden.

1) L. Lewin, Klin. Monatsbl. f. Augenheilk. 1911. Bd. 49.

§ 4.

Aufnahme und Verbreitung von chemischen Fremdstoffen im Auge.

Die chemischen und physikalischen Eigenschaften der an die Augenhäute gebrachten gelösten oder festen Stoffe sind, wie an anderen Geweben, die mit Schleimhäuten, oder den Schleimhäuten ähnlich sich verhaltenden Membranen versehen sind, entscheidend für ihre Aufnahme. Eine solche findet ceteris paribus statt: proportional der Größe der berührten Fläche, der Dauer der Berührung und der Wärme der Membran[1]).

Die Temperatur des geschlossenen Bindehautsackes ist nur wenig niedriger als die der Mundhöhle. Alle Einflüsse, durch welche seine Gefäße erweitert oder stärker gefüllt werden, so z. B. direkte Erwärmung der Lider, hohe Lufttemperatur, Insolation, Entzündung, lassen seine Wärme steigen, und alle gefäßverengernden oder blutvermindernden Einwirkungen, wie örtliche Abkühlung, Einträufelung von Cocain oder Adrenalin oder Kompression der Carotis vermindern seine Wärme. Die Wärme der Hornhaut ist an sich nicht hoch, und niedriger als die in der Vorderkammer; die Temperatur beider steht zurück gegenüber der weiter rückwärts gelegener Augenteile, z. B. der Linse und des Glaskörpers. Messungen ergaben, daß die Hornhautwärme etwa 8° C tiefer als die Körpertemperatur liegt. Der Lidschluß bei Photophobie erhöht die Wärme[2]). Direkt temperaturerhöhenden oder -erniedrigenden Einflüssen sind beide in besonders starkem Maße ausgesetzt. Die Menge des an einen Körperteil heranströmenden normalen Blutes gibt ceteris paribus den Maßstab für seine Wärme ab. Daher hat die hintere Augenwand beinahe volle Bluttemperatur.

Eine lückenlose Vorstellung über die Art des Zustandekommens der Resorption fremder Stoffe seitens der Augenhäute, d. h. des Eindringens in die Gewebe und der eventuellen Fortführung durch die Gefäßwände in die Säftebahn zu haben, ist nicht möglich. Es kommen in Frage:

1. Die Diffusion durch trennende feuchte Membranen.

Die Summe aller Umhüllungen der zelligen Gewebselemente ist als trennende Membran anzusehen. Für Wasser und auch viele Salzmoleküle oder organische Verbindungen der verschiedensten Art sind diese Membranen durchgängig. Aber, gleichgültig ob sie leicht oder schwer durchlässig sind — innerhalb und in der Umgebung jeder einzelnen Zelle oder eines Zellkomplexes müssen Druckänderungen und Bewegungen von Flüssigkeit zustande kommen, die zu der Wirkung und Verbreitung einer Arzneilösung wesentlich beitragen. Der Stillstand in der osmotischen Bewegung wird eintreten, wenn auf beiden Seiten der trennenden Membranen der gleiche Druck besteht. Diese einfachsten Vorgänge spielen jedenfalls eine Rolle. Die endosmotischen Verhältnisse sind aber an einem zusammengesetzten Gewebe, wie z. B. einer Schleimhaut, viel komplizierter, weil diese aus osmotisch verschiedenwertigen Schichten besteht, und weil auch chemische Vorgänge der mannigfaltigsten Art miteingreifen können.

1) L. Lewin, Deutsche med. Wochenschr. 1895. Nr. 21.
2) Gillivray, Ophthalm. Soc. of Unit. Kingd. 1905. 28. July.

2. Die Ansaugung in die Gefäßröhren durch die strömende Blut- bzw. Lymphflüssigkeit.

Man kann sich vorstellen, daß, gleichgültig, ob die Strömungsbewegung durch Aenderung des osmotischen Druckes, die eine Salzlösung erzeugt, gleichsinnig oder entgegengesetzt gerichtet zu der Bewegung der Lymphe oder des Blutes in ihren Kanälen ist, eine Aspiration durch die letzteren stattfinde. Diese Anschauung hat nicht nur eine theoretische Stütze: denn es ist auch eine alte Erfahrung, daß Aderlässe die Aufnahme von Arzneistoffen beschleunigen. Dies kann nicht gut anders verstanden werden, als daß durch diesen Eingriff die Strömungsgeschwindigkeit des Blutes überall im Körper für eine gewisse Zeit vermehrt, und dadurch mehr als gewöhnlich von der irgendwo liegenden Arzneilösung an- und aufgesogen wird.

Zahlenmäßig ist diese stärkere Resorption infolge von Aderlässen vom Chinin erwiesen worden. Ein Mann, der z. B. nach einer Tagesdosis von 1 g Chinin 0.12 g mit dem Harn ausschied, ließ nach dem ersten Aderlaß 0,64, nach dem zweiten 0,72, nach dem dritten 0,81 g und Tags darauf 1,40 g im Harn erscheinen. Vielleicht ist die günstige Wirkung der Blutentziehungen an der Schläfe bei gewissen Augenleiden weniger auf eine Entlastung des Auges von Blut, als auf die bessere Fortführung von schädigenden, im Auge liegenden Stoffen zurückzuführen.

Daß die Stärke der Circulation an der Resorption beteiligt ist, geht auch indirekt daraus hervor, daß im Kollaps durch Herzschwäche die Resorption außerordentlich, eventl. auf Null sinkt.

3. Nicht Wenige sind geneigt, noch eine besondere vitale Tätigkeit der lebenden Zelle als erforderlich anzunehmen, um das Vordringen fremder, gelöster Stoffe in die Gewebe hinein bis zu den Blut- und Lymphbahnen verständlich zu machen. Die Berechtigung zu einer solchen Annahme läßt sich vorläufig nicht erhärten, kann aber als wahrscheinlich gelten. Tatsächlich läßt die Zellmembran manche Stoffe leicht, manche nur sehr wenig durchgehen. Ob dieser Eklektizismus eine wirkliche, eigenartige, an die Zelle oder die zu durchdringenden verschiedenartigen Zellschichten gebundene Fähigkeit darstellt, und nicht doch schließlich auf bestimmte, noch nicht erkannte Eigenschaften der betreffenden Stoffe zurückzuführen ist, wird vielleicht festgestellt werden können, wenn methodische Untersuchungen in größerem Umfange, als es bisher der Fall war, angestellt werden. Besonders hervorgehoben sei, daß die elektive Fähigkeit mancher Zellmembranen für diffusible Stoffe praktisch nicht in Frage kommt für das Unterhautzellgewebe, auch nicht für Wunden und für keine Schleimhaut, vielleicht bis auf die Conjunctiva, und für die Cornea, deren Epithel eine gewisse Schutzwirkung ausüben soll. Auch für die letzteren sind noch exaktere Untersuchungen als die bisherigen erforderlich, um zu erweisen, ob es Stoffe gibt, die gar nicht resorbiert werden.

Für die Beurteilung der einschlägigen Verhältnisse ist es wichtig, darauf hinzuweisen, daß auch in der Leiche, wo nur noch physikalische und chemische Einflüsse bestimmend auf das natürliche Verhalten der Masse oder experimenteller Vornahmen mit ihr wirken, die Verbreitung von fremden, eingebrachten Stoffen in weitem Umfange sich vollzieht.

Wird eine fremde Substanz in Lösung resorbiert, so kann sie ein doppeltes Schicksal haben. Sie kann nach ihrem Eindringen in die Gewebe dort bleiben, oder durch den Säftestrom fortgeführt und eventuell aus dem Körper ausgeschieden werden.

Das Eindringen vieler flüchtigen und nicht flüchtigen Stoffe in das Protoplasma lebender Zellen wurde osmometrisch erwiesen. Es scheint, als wenn im allgemeinen die Fähigkeit der Moleküle, in das lebende Protoplasma zu dringen, mit der Zunahme des spezifischen Giftes mehr und mehr verloren geht. Die fremden Stoffe können in der Zelle bleiben, wenn sie chemische Beziehungen zu ihr haben. Ihre Wirkungsenergie kann dadurch sich erschöpfen. Verändert oder unverändert können sie aber auch aus der Zelle exosmotisch strömen, um schließlich auf irgend einem Wege in den großen Säftestrom zu gelangen. Der Vorgang des Uebertritts in den Kreislauf vollzieht sich bei manchen Stoffen, z. B. solchen, die durch Dissoziation einen gasigen Bestandteil abspalten, sehr schnell. So kann vom Bindehautsack aus Cyankalium ein Tier töten.

Ist eine gelöste Substanz in das Auge von außen gelangt, oder in ihm entstanden, so gibt es außer der Diffusion durch Membranen noch eine Möglichkeit der Verbreitung in diesem Organ, nämlich die direkte Diffusion von Lösung zu Lösung. Der eigenartige Bau des Auges begünstigt eine solche; denn überall gibt es hier mit Endothel bekleidete kapillare Spalten und mit seröser Flüssigkeit gefüllte Räume, welche zum Lymphgefäßsystem gehören und teilweise mit einander offen in Verbindung stehen. Dies ist z. B. der Fall zwischen den Lücken des Lig. pectinatum und der vorderen Kammer. Das Endothel der Kammer geht auf die Bälkchen des Lig. pectinatum über.

Von der vorderen Kammer aus kann Flüssigkeit in den Canalis Petiti dringen und zwar durch Lücken im vorderen Zonula-Blatte.

Glaskörper, Zentralkanal und circumvaskuläre Lymphräume der Zentralgefäße des Sehnerven hängen miteinander zusammen. Die Wege sind sehr eng, aber ein Abfluß aus dem Glaskörper ist möglich.

Zwischen Netzhautepithel und der Stäbchen- und Zapfenschicht besteht ein Raum, von welchem aus Pigment leicht in die Netzhaut, aber kaum in die Aderhaut dringt, letzteres nur stellenweise den Blutgefäßen entlang.

Der Subarachnoidealraum des Gehirns setzt sich in den Intervaginalraum des Sehnerven fort[1]). Bei Injektionsversuchen, die diese Verbindung erweisen, füllt sich auch die Lamina cribrosa vollständig. Die Färbung durch die injizierte Masse erstreckt sich quer durch den Sehnerven in Gestalt eines sehr zierlichen Netzwerkes[2]). Während des Lebens findet ein Absickern aus den Subarachnoidealräumen in den Intervaginalraum des Sehnerven statt. Im Intervaginalraum bewegt sich die Flüssigkeit nach dem Auge zu[3]).

Nach Injektion einer Zinnoberaufschwemmung in den Subarachnoidealraum des Rückenmarkes oder Gehirns, häuft sich der Farbstoff an der Schädelbasis und an den Austrittsstellen der Gehirn- und Rücken-

1) Schwalbe, Zentralbl. f. med. Wissensch. 1869. No. 30.
2) Schmidt, Arch. f. Ophthalm. Bd. XV. Abt. 2.
3) Die von Behr (Ophthalmol. Gesellsch. 1911) angegebenen 4 Systeme von Lymphräumen im Sehnerv (subpial, primär subseptal, sekundär subseptal und parenchymatös) werden von anderen für Kunstprodukte gehalten.

marksnerven, welche er eine Strecke begleitet. Ebenso dringt er in den Intervaginalraum des Sehnerven bis zum Eintritt in das Auge. Selten findet sich derselbe auch im supravaginalen oder im hinteren Teil des Tenonschen Raumes[1]).

Der subvaginale Raum steht mit dem supravaginalen durch spaltförmige Lücken in der äußeren Opticusscheide in Verbindung, durch gleiche Lücken in der Sclera mit dem Perichoroidealraume. Letzterer steht durch die perivaskulären Räume der Venae vorticosae in Verbindung mit dem Tenonschen Raume.

Das Eindringen von Tusche aus dem Subarachnoidealraume in die Sehnervenscheide läßt sich beim Kaninchen auch intra vitam mit dem Augenspiegel beobachten. Die Sehnervenpapille umgibt sich mit einem schwarzen Ringe. Von hier aus zieht die Tusche nach einer Stunde auch in den Perichoroidealraum. Aus diesem geht sie längs der Lymphscheiden der Vortexvenen in den Tenonschen Raum über. Vom Intervaginalraum gelangt sie längs den Zentralgefäßen in die Orbita[2]).

Bei solchen Verbindungen können Strömungen durch die offenen Verbindungswege stattfinden, besonders wenn fremde diffusionsfähige Stoffe hineingelangen, oder wenn krankhafte Veränderungen im Auge, oder Einfluß habende außerhalb des Auges Druck- und Strömungsänderungen herbeiführen. Man wird die Tragweite dieser Möglichkeit ermessen, wenn man daran denkt, daß Bruchteile von Milligrammen giftiger, fermentartig wirkender Eiweißstoffe, die in bisher gesunde Augenteile hineingelangen, akute oder, wie bei der Syphilis, chronische, schwere, entzündliche und zerstörende Einwirkungen erzeugen können.

Es finden überdies nicht nur zwischen den Molekülen der Wand eines Behältnisses und denen seines flüssigen Inhaltes Kraftwirkungen statt, sondern noch mehr zwischen den Molekülen benachbarter, auch in Kapillarröhren befindlicher Flüssigkeiten, die sich ja anziehen.

Gesetzmäßig laufen Veränderungen zwischen zwei, eine gemeinsame Oberfläche besitzenden Flüssigkeiten so ab, daß eine Mischung beider, beziehungsweise eine Lösung der einen in der anderen stattfindet, wenn die Oberflächenspannung Null ist. Man kann für die genannten, in Verbindung stehenden und Flüssigkeit enthaltenden Hohlräume in normalen Verhältnissen eine solche gegenseitige Beeinflussung, die zu Bewegungen führt, in den Grenzen annehmen, die durch die zeitweiligen physikalischen Eigenschaften der betreffenden Flüssigkeiten gegeben sind. Mit dem Steigen der Temperatur wächst die Diffusion. Da überdies die Größe des Diffusionsvermögens wesentlich von der Konzentration der gelösten Stoffe abhängt, so kann der normale, wahrscheinlich nicht sehr lebhafte direkte Flüssigkeitsaustausch bei Entzündungen, und dann, wenn fremde, besonders salzartige Substanzen von außen oder von innen in das Auge gelangen, ein lebhafterer, in gutem oder bösem Sinne wirkender werden.

Die Wanderung der gelösten Stoffe von den Schichten höherer zu denen niedriger Konzentration wird eine lebhaftere Strömung erzeugen

1) Quincke, Arch. f. Anat. u. Physiol. 1872. S. 153.

2) Deutschmann, Ueber Neuritis optica usw. Jena 1887. — Ueber die Ophthalmia migratoria. 1889. — Zellweger, Inaug.-Dissert. Zürich 1887.

und erst aufhören, wenn die Konzentration in beiden Flüssigkeiten wieder auf den alten Zustand gekommen ist.

So wie hier die Diffusion eine Rolle bei der Anwendung von Heilmitteln oder der Wirkung von Giften spielen kann, so ist sie normalerweise sehr wahrscheinlich auch für die Ernährung mancher Augengewebe, z. B. der Hornhaut, tätig, die kein Saftkanalsystem besitzt, sondern durch Diffusion von der Interzellularsubstanz mit Nährstoffen versehen wird[1]).

Solche Diffusionsströmungen konnte man nach Einbringung von Ferrocyankalium in den Glaskörper nachweisen. Wartete man $1^1/_2$ Stunden und benutzte man ein Eisensalz für den Nachweis der vorgedrungenen Substanz, so wurde die Blaufärbung nachgewiesen:

1. An der Fossa patellaris, 2. dem Aequator der Linsenkapsel, 3. der Vorderkapsel, 4. dem Aequator der Linse, allmählich abnehmend nach der 5. vorderen Corticalis, 6. an dem Ciliarteile der Iris, soweit er die hintere Augenkammer begrenzt und am entsprechenden Teile der Processus ciliares. War in ein Auge Eserin, in das andere Atropin geträufelt, so war an ersterem dieses Band womöglich noch intensiver als bei letzterem. 7. Die übrige Iris war diffus blau, besonders bei Eserinaugen, nach vorn abnehmend und nicht den Pupillarteil erreichend. 8. Bei Eserinaugen waren die Membrana Descemetii und die hintersten Hornhautschichten intensiv blau gefärbt, skleralwärts abnehmend und pupillarwärts scharf abgesetzt. 9. In der hinteren und vorderen Kammer fand sich gefärbtes Exsudat in mässiger Menge. 10. Das Endothel der Membrana Descemetii war schwach gefärbt. 11. Bei der Linse war zunächst immer die Kittsubstanz, bei stärkerer Wirkung auch die Fasern gefärbt. Es geht also der Flüssigkeitsstrom bei der Druckerhöhung durch die Glaskörperbegrenzung des Canalis Petiti auf den Linsenäquator, filtriert durch den freien Teil der Zonula, tritt auf die vordere Begrenzung der hinteren Kammer, durchsetzt quer die Iris, in derselben Richtung die vordere Kammer und dringt durch Descemetis, Cornea und Sclera nach aussen. Die unter Eserinwirkung stehende Iris gestattet eine freiere Filtration, und der kontrahierte Akkommodationsmuskel eröffnet den Corneo-Iris-Winkel[2]).

Als Hauptabflußweg des Auges wird neuerdings nicht der Schlemmsche Kanal, sondern das ganze Gefäßgebiet der Iris angesehen. Auf seiner Verkleinerung beruhe die Drucksteigerung durch Atropin, auf seiner Entfaltung die Heilwirkung des Eserins.

Mit Recht wird hervorgehoben[3]), daß, wie es auch Tierversuche bewiesen, Allgemeinerkrankungen des Menschen (Diabetes, Gicht, Influenza usw.) Veränderungen des Flüssigkeitswechsels im Auge hervorrufen.

Nicht ohne Bedeutung sind die Beeinflussungen des Augendruckes. Druckdifferenzen zwischen den verschiedenen Abschnitten des Auges werden angenommen und geleugnet[4]). Bei einem partiellen kongenitalen

1) Vergl. auch später bei den einzelnen Augenteilen.
2) Ulrich, Arch. f. Ophthalm. Bd. XXVI. Abt. 2.
3) Angelucci, Arch. di Ottalmol. 1910. S. 453.
4) Weiss, Pflüger's Archiv. Bd. 115. S. 602 und Verein f. wissensch. Heilk. Königsberg, 17. Dez. 1906.

Iriskolobom, welches durch eine bewegliche Membran verschlossen war, wurde sie festgestellt[1]). Der Druck im Glaskörper ist erheblich verschieden von dem in der vorderen Kammer[2]).

Beim Kaninchen macht die Faradisation des Halsstranges ein vom Blutdruck unabhängiges Sinken des Augendruckes um durchschnittlich 30 pCt. seiner ursprünglichen Höhe. Bei der Katze erfolgt ein ganz langsames Absinken um 10—20 mm Quecksilber und auch beim Hunde ist die Einwirkung geringer als beim Kaninchen. Nach der Durchschneidung des Halsstranges kommt ein nur geringes zeitweiliges Ansteigen des Druckes zustande.

Bindenstauung ruft keine wesentliche Steigerung des Augendruckes hervor und soll auch nur unbedeutend auf den intraokulären Flüssigkeitswechsel einwirken. Dagegen macht eine subconjunctivale Kochsalzeinspritzung (5—10 pCt.) eine sehr erhebliche und plötzliche Drucksteigerung[3]).

Die Injektion von Serum mit und ohne Eiweiß, destilliertem Wasser und isotonischer Kochsalzlösung zu 0,28 ccm in den Kaninchenglaskörper kann den intraokularen Druck für 10—14 Tage erheblich herabsetzen, ebenso wie dies von Zellgiften z. B. dem Quecksilber bekannt ist. Am Epithel findet man keine Veränderungen, sondern nur Hyperämie des Ciliarkörpers und Vermehrung des Eiweißes des Kammerwassers[4]).

§ 5.

Die Beteiligung der einzelnen Augengewebe an der Aufnahme und Verbreitung von chemischen Fremdstoffen.

1. Die Bindehaut.

Für die Resorption von Arzneimitteln und Giften seitens der Bindehaut kommt als wesentlich deren Gehalt an Lymph- und Blutgefäßen in Frage. Sie besitzt ein oberflächliches und ein tiefes Netz von Lymphgefäßen in ihrer ganzen Ausdehnung, letzteres mit weiten Gefäßen und vielen Klappen. Ein besonders feines Netz ist am Hornhautlimbus. Am freien Lidrande stehen sie in Verbindung mit denen der äußeren Lidplatte, selten durch den Tarsus hindurch. Die der Conjunctiva bulbi lassen sich auch von der Hornhaut aus injizieren[5]).

In der Blutgefäßversorgung der Conjunctiva macht sich ein Unterschied zwischen der Conjunctiva tarsalis und der ganzen übrigen Conjunctiva bemerkbar. Während die letztere nicht reicher an Gefäßen ist, als sich aus nutritiven Gründen begreifen läßt, ist die erstere so reich vaskularisiert, daß sie an einem mit Berliner Blau total injizierten Präparat wie dunkelblauer Samt erscheint.

Ihre Gefäße sind in drei Schichten angeordnet: zwei tieferen Schichten weiterer Gefäße, und einer oberflächlichen Schicht von Kapillaren. Die letzteren bilden ein allseitig geschlossenes Netz von dem Charakter derjenigen Netze, wie man sie aus der Choriocapillaris und der Lunge kennt, wenn auch nicht von gleicher Dichtigkeit wie diese. Die Kapillaren liegen so dicht am Epithel, daß oft gar nichts von

1) Ulbrich, Ophthalmol. Gesellsch. Heidelberg 1907.
2) Uribe y Troncoso, Ophthalm. Gesellschaft Heidelberg, 7. Sept. 1905.
3) Wessely, Arch. f. Augenheilk. Bd. 60. S. 97.
4) Schirmer, Arch. f. Ophthalmol. Bd. 74.
5) Leber, Graefe-Saemisch's Handb. 2. Aufl. T. I. Bd. 2. Kap. XI.

Bindegewebe zwischen ihnen und dem Epithel zu sehen ist. Es ist sehr gewöhnlich, daß man die Querschnitte dieser Kapillaren auf drei Seiten von Epithel begrenzt findet, ja, manchmal kommen die Epithelzellen fast an der vierten Seite des Gefäßes zusammen, so daß ein Bild entsteht, als läge das letztere innerhalb des Epithels. Dieses eigenartige Gefäßnetz, dessen Umfang mit dem Umfange des Tarsus zusammenfällt, muß eine funktionelle Bedeutung haben, die freilich nicht so leicht zu enträtseln ist. Es darf hier auch weiter erwähnt werden, daß die arterielle Blutzufuhr für den Bulbus und die Nebenorgane durch zahlreiche Anastomosen der Ophthalmica und ihrer Aeste mit benachbarten Arterien gesichert ist. Unterbindung der Carotis communis macht keine merkliche Aenderung des Blutgehaltes oder der Funktion des Auges. Ebenso ist es mit dem Abflusse: Regelmäßig erfolgt er durch die Vena ophthalmica in den Sinus cavernosus, bei Behinderung durch die Vena facialis anterior in die Jugularis externa. Die Ophthalmica hat keine Klappen, so daß die Zirkulation in beiden Richtungen erfolgen kann.

Nach gewissen einseitigen Erkrankungen z. B. durch Erysipelas faciei fiel ein schnelles Ergriffenwerden der Orbita auf. Die mykotische Erkrankung der Venenwand sollte sich hierbei entlang der einen Vena frontalis zur Orbita und von dort über den Nasenrücken durch Vermittlung der Vena dorsalis nasi, oder des queren Verbindungsastes der Stirnblutader auf die andere Seite fortsetzen können.

Die Blutversorgung des Auges erfolgt durch das Netzhautgefäßsystem, das Ciliar- oder Aderhautgefäßsystem und das Bindehautgefäßsystem. Die beiden ersteren haben, an der Eintrittsstelle des Sehnerven, nur geringe Verbindungen, während die beiden letzteren zahlreiche Anastomosen besitzen. Das Netzhautsystem versorgt außer der Netzhaut auch den angrenzenden Teil des Sehnerven: das Aderhautgefäßsystem ernährt außer der Uvea auch die Stäbchen- und Zapfen- und äußere Körnerschicht. Es liefert ferner die Flüssigkeit für die beiden Augenkammern und den Glaskörper.

Die Blutgefäße der Bindehaut können, was für die resorptiven Vorgänge an ihr nicht ohne Bedeutung ist, durch gewisse Nerveneinflüsse in ihrer Weite verändert werden: Reizung des Halssympathicus bedingt eine Verengerung, die Lähmung eine Erweiterung der Bindehautgefäße, aber nicht von langer Dauer. Die Ausrottung des oberen Halsganglions wirkt nachhaltiger. Nach Trigeminusdurchschneidung erfolgt eine nicht bedeutende Erweiterung, die bei genügendem Schutze vorübergeht. Der Trigeminus soll der Bindehaut aber auch gefäßerweiternde Fasern zuführen.

Bei Menschen zeigen sich die Bindehautgefäße bald nach Exstirpation des Ganglion Gasseri ganz normal.

Atropin hat eine in therapeutischen Gaben kaum merkliche gefäßerweiternde Wirkung an der Bindehaut. Tropacocain soll im Gegensatz zu Cocain die Gefäße erweitern und Physostigmin sie verengern, ebenso wie die Nebennierenpräparate.

Die Aufnahme von chemischen Stoffen von der intakten Bindehaut aus kommt in mehr oder minder großem Umfange fast immer zustande, obschon das Epithel an sich in gewissem Grade ein Hindernis darstellt. Bringt man in den Bindehautsack Stoffe ein, die das Epithel akut krank machen bzw. zerstören, z. B. Jodtinktur, Kupfer-

sulfat (10 pCt.). Eisenchlorid, so gehen sie in das Kammerwasser über, nicht wie man annahm[1]), durch die erzeugte Zirkulationsstörung, sondern durch die Beseitigung der Epithelwirkung. Daß manche dem Versuch unterworfene Stoffe sich nicht immer im Harn nachweisen ließen, z. B. Quecksilber nach Kalomeleinstreuung, hat seinen natürlichen Grund in den Beziehungen derselben zu Organbestandteilen. Wandelt sich Kalomel am äußeren Auge in Sublimat um, so bildet dieses zwar mit dem Eiweiß der Schleimhaut Quecksilberalbuminat: dieses Produkt ist aber in Kochsalz leicht löslich und kann deswegen aufgenommen werden. Durch die Dissoziation einer solchen Quecksilberalbuminatlösung im Blute oder in irgend welchen Organen, z. B. der Leber, kann das Quecksilber unlöslich werden und sich ablagern, so daß es alsbald im Harn nicht erscheint. Bringt man dagegen Blausäure in Lösung in den Bindehautsack, so vollzieht sich der Eintritt in die Blutbahn und auch wohl in das Augeninnere leicht, weil die dissoziierende Blausäure widerstandslos die Gewebe durchdringt. Auf diesem Wege kann ein Tier getötet werden.

Wurde eine 2 proz. Lösung von Chlorlithium in den Bindehautsack beider Augen eines Tiers eine Zeitlang eingefüllt und dann ausgewaschen, so enthielt das Kammerwasser spektroskopisch nachweisbar Lithium. Erst nach 225 Minuten war es geschwunden[2]).

Träufelte man einem Menschen, dessen Thränensack und Thränendrüse exstirpiert waren, eine 2,5 proz. Lösung von Natriumsalicylat in den Bindehautsack, ohne daß es zum Ueberlaufen kam, so ließ sich die stetige Abnahme an Salicylsäure bis zum Verschwinden verfolgen. Dies sollte nur durch Diffusion zustande gekommen sein[3]). Im Kammerwasser wurde so diffundierte Salicylsäure nachgewiesen[4]).

Träufelt man eine 1 proz. Strychninlösung ein, so läßt sich bei Tieren Tetanus erzeugen, weil das reaktiv auch im Kammerwasser nachgewiesene Alkaloid bis zum Zentralnervensystem vordringen kann. Sehr kleine Mengen von Atropin und Physostigmin gehen nach wiederholter Einträufelung ihrer Salzlösungen in das Kammerwasser über. Ihr Nachweis gelang durch die mit dem letzteren am Menschen hervorgerufene Wirkung auf die Pupille.

Handelt es sich um lösliche Eiweißstoffe, die an die Bindehaut gelangen, so kann deren Verhalten, bis auf die schwierigere Diffusionsfähigkeit, kein anderes sein. Die Resorption muß in irgendeinem Umfange erfolgen, gleichgültig, ob die Substanz von außen an die Schleimhaut gerät oder in ihr selbst entsteht. Bakteriengifte können hiervon keine Ausnahme machen. Durch die Präzipitationsreaktion ließ sich nachweisen, daß Pferdeserum nach Einträufelung in den Bindehautsack in die Hornhaut eindringt. Bei subconjunctivaler Injektion war der Nachweis in Hornhaut und Linse am deutlichsten[5]). Dagegen sollen filtrierte Kulturen von Gonokokken, Diphtheriebazillen, gelben Staphylokokken, Streptokokken, Pneumokokken, Xerosebazillen, alle 15 Minuten, 3 Stunden lang in den Bindehautsack geträufelt, niemals

1) Lilienfeld, Klin. Monatsbl. f. Augenheilk. 1873. Beil.
2) Bosch, Bijdrage tot de Kennis . . . Inaug.-Diss. Amsterdam 1904.
3) Schirmer, Arch. f. Ophthalm. Bd. 56. S. 243.
4) Ulry et Frézals, Arch. d'Ophthalm. Vol. XIX. p. 2 u. ff.
5) Koenigstein-Holobut, Arch. f. Augenheilk. 1910. Bd. LXV.

eine Reaktion erzeugt haben. Daraus wurde geschlossen, daß die Toxine von der normalen Bindehaut nicht resorbiert werden[1]).

Quantitative Verschiedenheiten werden notwendig vorhanden sein müssen, nicht nur auf Grund individueller oder Gattungs- oder Art-Disposition, sondern wesentlich durch die Art des Giftes bedingt.

Das Generalisieren ist deswegen hier nicht angebracht, weil auch unter den bei der Pilzwirkung entstehenden Eiweißstoffen es leichter und schwerer resorbierbare gibt, und weil manche zugleich mit anderweitigen Stoffen kolloider Natur zur Einwirkung kommen, die eine Resorption erschweren. Wird doch auch im Magen und Darm die Aufnahme von stark wirkenden Stoffen erheblich verzögert, eingeschränkt oder gar aufgehoben, wenn sie z. B. zugleich mit schleimigen und ähnlichen Substanzen eingeführt werden!

Tatsächlich wurde auch mehrfach der Beweis erbracht, daß von der Bindehaut aus durch giftige Pilzkulturen oder giftig gewordene Organsubstanzen sich Vergiftung erzeugen läßt. So wurde durch Einträufelung von Pestkulturen in den Bindehautsack bei Tieren Pest erzeugt[2]).

Von 42 Meerschweinchen, welchen man Rotzkulturen in den Bindehautsack brachte, erkrankten 22 an Rotz, während von der Nasenschleimhaut aus alle so behandelten erkrankten. Ebenso liess sich nach Vergiftung des Bindehautsackes mit einer wässerigen Emulsion des verlängerten Markes wutkranker Kaninchen bei einem Teil der so behandelten Meerschweinchen Vergiftung hervorrufen.

Wie auch immer man die Rolle, welche die Pilze an sich hierbei spielen, beurteilt, immer wird man annehmen müssen, daß Gift von der Conjunctiva aus zur Resorption gekommen ist. Die sich hier aufdrängende Frage, weshalb aber viele als pathogene aufgefaßte Pilze im Augenbindehautsack des normalen Menschen ohne Schaden verweilen, und andere bei Tieren eingebracht werden, ohne erkennbare örtliche oder allgemeine Symptome zu veranlassen, läßt sich nicht beantworten. Entstände Gift, so würde es resorbiert werden und nach einer gewissen Zeit seine Wirkung auch erkennen lassen. Man ist deshalb genötigt, anzunehmen — vorausgesetzt, daß man jene Pilze nicht überhaupt für harmlose Lebewesen halten will — daß in solchen Fällen vitale Kräfte, einschließlich des örtlichen Chemismus die Bildung von Gift verhindern. Erfahren diese Hemmungskräfte eine Schwächung, oder werden sie gelähmt dadurch, daß infolge von zufälliger Gewebserkrankung abnorme chemische Umsetzungen sich abspielen, so entfalten die Gifte, die durch Pilze entstehen können, ihre bisher latente chemische Energie und erzeugen durch chemische Wechselwirkung entzündliche örtliche oder resorptive Wirkungen, deren Gang und Vergesellschaftung mit Zerfallsgiften der Gewebe in einem der vorangegangenen Kapitel geschildert sind.

Die Toleranz für pathogene Bakterien im Bindehautsack spräche demnach nicht für eine Nichtresorption oder Nichtwirkung von Gift von der Schleimhaut aus, sondern nur für ein Fehlen desselben.

An antitoxische und antibakterielle Eigenschaften der Tränen-

1) Randolph, Bullet. John Hopkins Hosp. 1903. p. 47.

2) Roemer, Zeitschr. f. Hygiene. Bd. XXXII. S. 295. Vgl. auch S. 34. Ber. d. deutsch. Pestkommiss. 1899. — Mizuo, Arch. f. Augenheilk. 1910. Bd. 65.

flüssigkeit, die sich gar auf Fermente (Oxydasen) aufbauen sollen[1]), ist hierbei nicht zu denken, da ihm diese, sowie hämolytische und opsonierende fehlen[2]). Für problematisch muß auch der Wert der beobachteten Agglutinierung von Staphylokokken im Tränensekret[3]) gehalten werden, zumal andere Pilze, wie Pneumokokken und Bacillus pyocyaneus, diesem Einflusse nicht unterliegen.

Daß bei verletztem Epithel die Aufnahme diffusibler Gifte leichter zustande kommt, braucht nach dem Auseinandergesetzten nicht näher begründet zu werden.

Nun hat man auch Vergiftung von Tieren schnell eintreten sehen, denen man sehr giftiges Material, z. B. von der Mäuseseptikämie und der Hühnercholera, in den Conjunctivalsack brachte, aber nur dann, wenn die Tränenwege durchgängig waren, und schloß daraus, daß die Nasenschleimhaut der eigentlich resorbierende Ort sei[4]). Die Bakterien sollen schnell nach den Tränenkanälchen hingeführt werden, wo sie sich sammeln und vermehren, in die Nase und Nebenhöhlen, in die Lymphknoten und schließlich in die Venen gelangen[5]). An der Tatsächlichkeit solcher Feststellungen braucht nicht gezweifelt zu werden, und doch können die Schlußfolgerungen anders sein als sie gemacht wurden. Sie sprechen nicht gegen die resorptive Fähigkeit der Bindehaut, sondern für die viel größere der Nasenschleimhaut, deren Fläche ausgedehnter, deren Wärme höher ist, und an der das Gift länger und ruhiger haftet als an der stetig umspülten Bindehaut. Schon sehr oft hintereinander wiederholte Berührung von Pilzkulturen, die sonst angeblich ganz wirkungslos waren, ließ Wirkungen erscheinen, die vielleicht mit einer Veränderung des dadurch gereizten Epithels zusammenhingen, aber doch erkennen ließen, daß die herbeigeführte bessere Berührung eine Aenderung des Verhaltens gerade der betreffenden Giftträger oder Gifte zu veranlassen vermag.

Schließt man die Tränenwege z. B. durch Kauterisation ab, und bringt dann in wiederholten, bis zwei Stunden langen Einträufelungen Pilzkulturen in das Tierauge, so sollen danach im Auge selbst die eingebrachten Pilze, z. B. Bacillus pyocyaneus, B. anthracis, B. tuberculosis, Micrococcus prodigiosus und Staphylococcus aureus, sich wieder finden, ohne daß sie dort eine Entzündung oder Allgemeinwirkung erzeugen[6]). Bei sorgfältiger Nachprüfung dieser Versuche gelang es aber nicht, dieselben zu bestätigen[7]).

Ein Aufsteigen von Giften oder Pilzen von der Nase zu der Conjunctiva kommt gewiß nicht selten zustande. Auch hierbei darf aus negativen Versuchen, z. B. mit den Bazillen des Kieler Wassers[8]),

---

1) Schultze, Verhandl. d. Deutsch. path. Gesellsch. 1909. Vergl. später § 6 am Ende.

2) Schneider, Arch. f. Ophthalm. Bd. LXXIII. S. 223. — Zade, Studien, Habilitationsschr. Jena 1910.

3) Lindahl, Mitteil. aus d. Augenklin. d. Carol.-Inst. 1909. H. 10.

4) Roemer, l. c. Vgl. auch Hirota, Zentralbl. f. Bakteriol. Bd. XXXI. H. 6. Infektion mit Trypanosomen gelang auch nach Verschluß der Tränenröhrchen. (Stargardt, Deutsche Ophth. Gesellsch., 1906.)

5) Mayer, Wiener med. Wochenschr. 1901. Nr. 9.

6) de Bono et Frisco, Arch. di Ottalmol. Bd. VIII. 1901. p. 401.

7) Stock, Klin. Monatsbl. f. Augenheilk. 1902. Bd. I. S. 116.

8) Bach, Arch. f. Ophthalm. Bd. XL. Abt. 3.

kein allgemeiner Schluß gezogen werden, weil das Leben des Gesunden und Kranken begünstigende Verhältnisse schaffen kann, die man nicht kennt und, wenn man sie kennen würde, nicht nachahmen könnte.

2. Das subconjunctivale Gewebe.

Aus therapeutischen Gründen ist es wissenswert, ob nach subconjunctivaler Beibringung von gelösten Stoffen nicht nur deren Uebertritt in den Kreislauf, sondern auch ihre Verbreitung im Auge sich vollzieht. An dem ersteren kann absolut nicht gezweifelt werden. Das direkte Eindringen in das Auge ist an sich unwahrscheinlich und nur unter Verhältnissen möglich, die wir im einzelnen nicht zu erkennen vermögen, die aber im wesentlichen auf eine günstige Anordnung der Lymphgefäße zurückgeführt werden müssen. Nur so läßt sich auch z. B. die sprungweise Verbreitung mancher Hautausschläge erklären[1]). Im allgemeinen wird die Resorption und die Verbreitung dort am leichtesten sich vollziehen, wo die Widerstände am geringsten sind. Zweifellos sind diese aber größer, wenn ein Stoff durch die Gewebe hindurch vorrücken soll, als wenn er vom nächsten Gefäßnetz aufgenommen wird. Trotzdem können, wie gesagt, Ausnahmen hiervon vorkommen, die von individuellen örtlichen Verhältnissen und bei dem einen oder dem anderen Stoff von seinem physikalischen Verhalten abhängen. Die bisherigen Nachweisergebnisse gewisser, experimentell angewandter Stoffe gehen oft weit auseinander. Fluorescein fand man nach subconjunctivaler Beibringung in Cornea, Kammerwasser, Glaskörper, Uvea, Linse und Tage lang darin verweilen. Nach Injektion von 0,2 g einer 10proz. Lösung von Ferrocyankalium erhielt man nach 10 Minuten in der Vorderkammer eine positive Reaktion, deren Maximum nach einer Stunde erreicht, und die nach 4 Stunden geschwunden war. Die Injektion in der Nähe des Limbus war am erfolgreichsten, während der Erfolg nach Beibringung in die Nähe der Uebergangsfalte bisweilen ausblieb[2]).

Jodkalium ließ sich im Kammerwasser nachweisen, z. B. wenn 1 ccm einer 5proz. Lösung subconjunctival injiziert worden war, fand sich aber nicht in Glaskörper, Aderhaut, Netzhaut, Opticus[3]) und Linse[4]). Wenn man länger wartet, muß es auch in den genannten Teilen sich nachweisen lassen, weil es sekundär dorthin gelangt. Einmal fand man es nach einer Stunde im Glaskörper in Spuren[4]). Eine Vermehrung des Kochsalzgehaltes des Kammerwassers um 0,1 pM. konnte erst nach Injektion eines Kubikzentimeters einer 20proz. Lösung dargetan werden. Im Glaskörper war keine Vermehrung.

---

1) Lewin, Die Nebenwirkungen der Arzneimittel. 1899. S. 29.

2) Addario, Arch. f. Ophthalmol. Bd. XLVIII. p. 362. — Auch Wessely (Deutsche med. Wochenschr. 1903, No. 7 u. 8) wies Ferrocyankalium im Kammerwasser u. Glaskörper nach subconjunctivaler Injektion von 1 ccm einer 20proz. Ferrocyankalium-Lösung in sehr kleinen Mengen nach. Nach 1 ccm einer 1proz. Lösung wurde es im Kammerwasser auch vermißt.

3) Vogel, Arch. f. Ophthalm. Bd. XLIX. Abt. 3.

4) Löhlein, Arch. f. Augenheilk. Bd. LXV. 1910. p. 318. — v. Pflugk, Arch. f. Ophth., Bd. 67, S. 272, will nach subconjunctivaler Beibringung von Jodkalium (5pCt.) bei Kaninchen, Katzen, Hunden, Affen Jod in der Linse nachgewiesen haben.

Am häufigsten versuchte man Quecksilber im Auge nach subconjunctivaler Sublimatanwendung zu finden. Es wurde schon darauf hingewiesen, daß dies kein ganz geeigneter Stoff hierfür sei, weil er zu lebhafte chemische Beziehungen zu den Geweben hat. Trotzdem wies man Quecksilber einige Male hierbei nach, gleichgültig ob schwache oder starke Lösungen verwandt wurden, und zwar in abnehmender Stärke in Cornea, Humor aqueus, Iris, Linse, Aderhaut und Netzhaut. Nach Anwendung starker Lösungen soll der Nachweis im Kammerwasser 1—3 Tage lang möglich sein[1]) und zwar schon von der dritten Stunde an[2]).

Demgegenüber stehen zahlreiche Versuche mit Sublimat, Quecksilbercyanat, Quecksilberamidchlorid, die alle negativ ausfielen. In manchen dieser Versuche waren die angewendeten Quecksilbermengen, welche den therapeutischen Dosen entsprechen sollten, zu klein. So wurden an 12 Kaninchenaugen drei subconjunctivale Injektionen von je 0,1 ccm einer Sublimatlösung von 1 : 1000 in Zwischenräumen von 36—48 Stunden gemacht und 24 Stunden nach der dritten Injektion die Augen enukleiert und die einzelnen Teile nach entsprechender Zerkleinerung, Ausziehen mit Salzsäure durch Elektrolyse, untersucht. Der Erfolg war negativ. Andere Augen wurden in Schwefelwasserstoffwasser, Schwefelammonium oder Zinnchlorür eingelegt. Die mikroskopische Untersuchung war ebenfalls negativ[3]). Hiernach waren überhaupt nur 0,0003 g Sublimat eingebracht worden — eine Menge, die, wenn man sie selbst verzehnfacht hätte, auch kein Resultat geliefert haben würde. Aber auch nach 1 proz. Lösungen fand sich kein Quecksilber im Kammerwasser[4]).

Subconjunctivale Injektion von Wasserstoffsuperoxyd ließ den Weg, den die Sauerstoffbläschen nehmen, erkennen. Es erfolgte eine Ausbreitung nach der Cornealwurzel, in das Stroma der Iris und von dieser aus durch vorhandene oder künstliche Spalten in die vordere und hintere Kammer[5]). Strychnin ging, subconjunctival beigebracht, in solcher Menge in das Kammerwasser, daß ein Frosch in 8 Stunden dadurch starb.

Unlösliche Farbstoffpartikel scheinen sich leichter verbreiten zu können. Subconjunctivale Tuscheinjektion in einer Menge von 0.5 ccm zeigte nach 4—5 Stunden eine Verbreitung unter der ganzen Conjunctiva bulbi. Am anderen Tage war die Haut des weißen Kaninchens in der ganzen Umgebung des Auges schwarz durchscheinend. Die sonst rote Iris erschien schmutzig grau, dagegen die Medien klar. Nach oben und unten von der Papille zeigten sich eigentümliche dunkle Figuren, welche dem Nerven wie ein schwarzer Wulst anlagen. Im Fundus waren stellenweise kleine, bis stecknadelkopfgroße dunkle Punkte. Diese Veränderungen waren in zahlreichen Versuchen die gleichen. Mikroskopisch zeigte sich die Tusche um den ganzen Bulbus verbreitet, längs den Muskeln, im Tenonschen Raume, in der Umgebung des Sehnerven, längs den Durchtrittsstellen der Ciliarnerven bis gegen den Suprachorioidealraum hin und in der Duralscheide des Opticus. Die längs

1) Bocci, Annali di Ottalmol. Vol. XIX. p. 512.
2) Sgrosso et Scalinci, Giorn. med. Roma 1893. p. 509.
3) Stuelp, Archiv f. Augenheilk. Bd. XXXI. S. 329. — Versuche mit zu kleinen Dosen: Bach u. Gürber (Arch. f. Ophthalm. Bd. XLI. Abt. 1).
4) Golesceano, Soc. française d'Ophtalm. 1906. 10. Mai.
5) Krusius, Arch. f. Augenheilk. Bd. LXIV. 1909. S. 43.

den Ciliarnerven und in der Duralscheide vorkommenden Tuschekörner waren nicht in Zellen gelagert In der Iris fanden sich sehr spärliche Körner. Die Dunkelfärbung derselben war durch den dunklen Reflex aus dem Hintergrunde zu erklären. Die dunklen Figuren entstanden durch die den Opticus umgebende Tusche. Wie weit die Tuschekörner selbständig eindringen, und wie weit sie durch Lymphkörner verschleppt sind, ist schwer zu entscheiden. Jedenfalls sind die letzteren nicht notwendig[1]).

3. Die Hornhaut.

Fremde, diffusionsfähige Stoffe können, auf Grund der zuvor auseinandergesetzten Bedingungen, auch in die Hornhaut dringen. Das Randschlingennetz vermag dieselben aufzunehmen, und durch das Epithel ist ihr Eintritt in die Grundsubstanz möglich. Von der Intercellularsubstanz, von der, wie bereits erwähnt wurde, nach Leber's Ansicht auch die Ernährung der Hornhaut sich vollzieht, kann die Weiterverbreitung stattfinden. Viel hängt natürlich von den Eigenschaften der betreffenden Substanz und dem Zustande des Epithels ab. Alle Stoffe, welche das Epithel schädigen, wie die Anaesthetica, Cocain, Tropacocain, Holocain usw. verstärken die Diffusion[2]). Das Gleiche wird angegeben als Folge der Reizung des Sympathicus und der Durchschneidung des Trigeminus. Die Steigerung nimmt in den ersten 24 Stunden von dem vierfachen auf das 256fache zu. Wahrscheinlich spielen hier die Hornhautveränderungen eine Rolle[3]). Oberflächliche Epitheltrübungen von geringer Ausdehnung haben keinen nachweisbaren Einfluß. Dagegen dringen Stoffe schnell ein, die die Zellen zum Absterben bringen. Entfernung des Epithels wirkt noch begünstigender. Traumatische Keratitis oder ein kleines Geschwür kann eine Diffusionssteigerung um das Doppelte bewirken[4]).

Eine Verminderung der Diffusion bis auf $^3/_8$ des ursprünglichen Umfanges für wenigstens zwei Tage soll durch Ausschluß des Sympathicus erzielt werden. Ebenso sollen wirken: Reizung der peripherischen Trigeminusendigungen durch Nicotin und Steigerung des intraokulären Druckes[5]). Narbige Degeneration der ganzen Hornhaut setzt die Diffusion fast auf die Hälfte herab. Letzteres ist auch an atrophischen Augen festgestellt worden.

Zu den bereits angeführten Uebertrittsvorgängen von fremden Stoffen von der Bindehaut zur vorderen Kammer sei noch das Folgende angeführt: Wasser soll aus dem Bindehautsacke nicht aufgenommen werden, solange das Epithel intakt ist. Für Atropin wurde die Durchlässigkeit der Hornhaut von Donders und de Ruiter erwiesen. Sie kommt auch als ein reiner Diffusionsvorgang an der Leiche zur Beobachtung. Jodkalium gelangt nach Einträufluug in den Bindehautsack in das Kammerwasser, nach 20—30 Minuten in den Urin, und später auch in das andere Auge[6]). Im Glaskörper ist es nur dann auffindbar, wenn es sekundär mit dem Blute dahin gebracht wurde.

1) Mellinger und Bossalino, Arch. f. Augenheilk. Bd. XXXI. S. 54.
2) Guillery, Arch. f. Augenheilk. Bd. 61. 1908.
3) Bellarminoff, Arch. f. Opthalm. Bd. XXXIX. Abt. 3.
4) Bellarminoff und Dolganoff, Arch. f. Ophthalm. Bd. XL. Abt. 4.
5) Bellarminoff, l. c.
6) Gosselin, Gaz. hebdom. de Médec. 1855. Nr. 36 u. 39.

Eine gesättigte Fluoresceïnlösung in 2proz. Soda ergibt nach 20 Minuten langer Einwirkung eine minimale Färbung des Kammerwassers, während eine 5proz. Ferrocyankalium-Lösung sich nach dem Einbringen in den Bindehautsack nur in Spuren im Kammerwasser erweisen ließ, solange das Epithel vorhanden war, reichlich nach Entfernung desselben. Bringt man selbst eine 25proz. Ferrocyankalium-Lösung in den Bindehautsack eines Hundes, so enthält nach $3^1/_4$ Stunden das Kammerwasser nichts von derselben, auch nicht, wenn gleichzeitig Atropin eingeträufelt wurde. Die tote Hornhaut läßt eine 1proz. Lösung in das Kammerwasser übertreten.

Fremdes Eiweiß sowie Blut können in die Hornhaut dringen, sich darin ausbreiten[1]) und weiter vorrücken. Infiziert man die Hornhaut mit Wutgift, so gelangt dies, wenn auch nicht jedesmal erweislich, von der Hornhaut in den Sehnerven[2]).

Für besonders bedeutungsvoll ist die Möglichkeit anzusehen, daß Aetzalkalien, die an die Hornhaut gelangen, vermöge ihrer Eigenschaft eiweißartige Gebilde zu kolliquieren, bis zum Augenhintergrund vordringen und ev. den Sehnerven schädigen können[3]).

Aus der vorderen Kammer ist ein Eindringen von Stoffen in die Hornhaut möglich. Durch die Descemetsche Membran diffundieren Farbstoffe — Berliner Blau soll eine Ausnahme machen — auch manche andere gelöste Stoffe und vor allem Eiweiß und Blutfarbstoff. Eine solche Diffusion wird auch bei indirekt veranlaßten Ernährungsstörungen gesehen. Während eine Durchschneidung des Randschlingennetzes ohne Nachteil vorgenommen werden kann, bewirken hochgradige Circulationsstörungen der Aderhaut schwere Ernährungsstörungen der Hornhaut.

Infolge von Durchschneidung der beiden langen und der Mehrzahl der kurzen Ciliararterien kommt es beim Kaninchen zu Nekrose und Abstoßung des Hornhautendothels mit hochgradiger Quellungstrübung der Grundsubstanz, Durchtränkung mit eiweiß- und fibrinhaltiger Flüssigkeit, Ausscheidung von zarten Fibringerinnseln in das Gewebe. Dann proliferieren die Hornhautkörperchen, vom Rande erfolgt dichte Vaskularisation, bis zur Mitte fortschreitend. Die Gefäße können sich zurückbilden und die Hornhaut sich wieder aufhellen. Zuweilen bildet sich auch ein eitriges Geschwür auf der Mitte[4]).

4. Die vordere Kammer.

Das Kammerwasser stammt wesentlich aus den Ciliarfortsätzen und zum Teil wohl auch aus der Iris. Unter vielen anderen Begründungen kann für die Herkunft aus der Iris auch die folgende Erfahrung herangezogen werden: Bei einer Kranken wurde wegen circulären Pupillarverschlusses die Iridektomie gemacht. Es trat darauf eine stürmische Sekretion des Kammerwassers hinter der Iris ein. Als nach dem Lanzenschnitt das Kammerwasser abfloß, blähte sich die Iris und senkte sich nach der Iridektomie in ihre natürliche Lage. Hieraus folgt, daß nach

1) Leber, l. c. — Roemer, Arch. f. Ophthalm. Bd. LIV. Abt. 1.
2) Koenigstein u. Holobut, Arch. f. Augenheilk. Bd. LXVI. 1910. S. 6.
3) L. Lewin, Klinische Monatsbl. f. Augenheilk. 1911. Mai-Juni.
4) Wagenmann, Arch. f. Ophthalm. Bd. XXXVI. Abt. 4. — Siegrist, Ibid. Bd. L. S. 592. — v. Hippel, Ibid. Bd. LIV. S. 509.

Punktion der Kammer ein starker Flüssigkeitsstrom hinter der Iris nach vorn drängt. Da ein vollkommener Pupillarabschluß und trotzdem eine vordere Kammer bestand, so mußte das Kammerwasser aus der Iris stammen[1]).

Bei Vögeln erfolgt sein Neuersatz schneller als bei Säugern, weil sich der Glaskörper dabei stark beteiligt[2]). Bei Hunden bis mittlerer Größe beträgt die Menge des sezernierten Kammerwassers 6—8 ccm in der Minute[3]). Es besteht aus Blutbestandteilen. Sein Eiweißgehalt beträgt ca. 0,01 pCt. Nähme man — was ja auch bestritten wird — gleichen Druck an in Glaskörper und vorderer Kammer, so kann doch auf dem Wege der Diffusion eine Flüssigkeitsbewegung von dem einen zur anderen stattfinden, besonders dann, wenn fremde, in einen der beiden gelangte Stoffe den osmotischen Druck abändern. Es ist der Nachweis erbracht worden, der a priori zu erwarten war, daß der osmotische Druck des Humor aqueus mit dem Chlornatriumgehalt des Blutes nach intravenöser Injektion steigt[4]). Dadurch können Flüssigkeitsverschiebungen bedingt werden. Beim Frosch scheint von der Vorderfläche der Iris, speziell an ihrer Wurzel, ein Flüssigkeitsstrom auszugehen, der sich an der Produktion des Kammerwassers beteiligt[5]). In der Vorderkammer des Kaninchens besteht eine Strömung, die an der vorderen Wand absteigt und an der hinteren aufsteigt. Besonders ausgeprägt ist sie in der Peripherie und in der Mitte, weil hier wegen der verschiedenen Tiefe die stärksten Unterschiede vorhanden sein müssen. Als Ursache werden Temperaturunterschiede in der vorderen Kammer durch Abkühlung an der Hornhautoberfläche angesehen[6]). Eine Strömung im Humor aqueus, welche bedingt sein soll durch Absonderung an bestimmten Stellen und Abfluß an anderen wird auch, als unbewiesen, bestritten[7]).

Farbstoffe können von der vorderen Kammer an die Linse kommen. Injiziert man in die vordere Kammer Berliner Blau-Lösung, so gelangt sie in den Petitschen Kanal und zur Hinterfläche der Linse durch feine Spalten in dem vorderen Blatte der Zonula; das hintere besitzt keine Spalten, ist aber durchgängig durch Diffusion[8]).

Man hatte behauptet, daß nach lang dauernder Einträuflung von Pilzkulturen (Pyocyaneus, Streptococcus, Milzbrand usw.) in die Nase von Tieren, sich stets diese Lebewesen aus Vorderkammer und Glaskörper züchten, und daß auf diese Weise sich die Iridochorioiditis bei Rhinitis atrophicans sowie die sympathischen Entzündungen erklären ließen. Der Weg sollte gehen in die Lymphgefäße, welche die ethmoidalen Zellen und die Lamina papyracea durchsetzen, und von da in die Tenonsche Kapsel und den Bulbus. Bei einer Wiederholung der Versuche

1) Stock, Klin. Monatsbl. f. Augenheilk. 1905. Bd. I. S. 86.
2) Abelsdorf u. Wessely, Berlin. Ophth. Gesellsch. 1906, 15. Nov.
3) Pflüger, Arch. f. Ophthalm. Bd. LXIV. S. 445.
4) Scalinci, Arch. f. Augenheilk. Bd. LVII. S. 214.
5) Hajashi, Klin. Monatsbl. f. Augenheilk. 1911. II. S. 153. Auch Hamburger (Klin. Monatsbl. f. Augenheilk. 1910. II. S. 47) nimmt an, daß der Ciliarkörper das regenerierte Kammerwasser nach Punktion liefert, daß aber für gewöhnlich eine Saftströmung an der Vorderwand der Iris stattfindet, wenigstens am Kaninchenauge.
6) Türk, Arch. f. Ophthalm. Bd. LXIV. S. 481. Vergl. auch: Klin. Monatsbl. f. Augenheilk. 1911. Bd. I, wo weitere bestätigende Mitteilungen sich finden.
7) Weiß, Pflügers Archiv. Bd. 115. S. 602.
8) Schwalbe, Arch. f. mikroskop. Anat. 1870. Bd. VI. S. 1 u. 261.

wurden jedoch nur negative Resultate erzielt[1]), so daß es nicht bewiesen ist, daß Bakterien in dieser Weise von der Nase in das Auge kommen.

Dem Kammerwasser sollte eine keimtötende Kraft wie dem Blutserum zukommen. Soweit dasjenige von menschlichen Augen in Frage kommt, ist die bakterienfeindliche Wirkung nicht nennenswert, und das von Schweinen läßt eine solche ganz vermissen[2]). Auch der Humor aqueus von Rindern und Kälbern hat weder dem Staphylococcus pyogenes aureus noch anderen Mikroorganismen des Bindehautsackes gegenüber eine feindliche Wirkung. Es kann sogar in ihm eine erhebliche Vermehrung der Pilze stattfinden[3]). Dagegen treten bei einer Reizung des Auges, sowie nach Entfernung der Linse[4]) die sonst nur minimal vorhandenen Antikörper in verstärktem Maße in das Kammerwasser. Anwesenheit von Linsensubstanz soll die Wirkung des Kammerwassers aufheben[5]).

Auf die Menge des Kammerwassers scheinen Nerven einen Einfluß zu haben, nach der Ansicht von Leber aber wahrscheinlich nur durch die Aenderung des Füllungszustandes der Gefäße. So wirkt nach den einen Trigeminus-Reizung nicht auf die Menge des Kammerwassers[6]), nach anderen vermehrend ein, angeblich durch eine selbständige Einwirkung auf die Absonderung. Das Gleiche erzeugt die Durchschneidung des Sympathicus nach vorheriger Herabsetzung des Augendruckes. Die Reizung dieses Nerven macht im Anfang, eigentümlicher Weise, ebenfalls Vermehrung des Kammerwassers, später eine Verminderung.

Die chemische Reizung der Conjunctiva soll das Kammerwasser vermehren und ebenso eine vorübergehende vollständige Anämie des Auges.

Eine Verminderung der Absonderung im Verhältnis von 5 : 3 soll durch Atropin erzeugt werden. Als Ursache wird eine Verengerung der intraokulären Gefäße angegeben[7]). Trotz der sonstigen antagonistischen Wirkungen wird dem Physostigmin gleichfalls eine Verminderung der Absonderungsgeschwindigkeit des Kammerwassers auf etwa die Hälfte und auch der Blutmenge des Auges um $^1/_4$—$^1/_2$ zugeschrieben. Bei einer Steigerung des Blutdruckes soll durch beide Gifte eine Zunahme der Filtration stattfinden[8]).

Beiderseitige Unterbindung der Carotis läßt die Sekretion nur wenig sinken. Widerspruch hat die Angabe gefunden[9]), daß bei starker Cocainwirkung die Regeneration des Kammerwassers nach Punktion vermindert sei[10]).

Nicht nur Veränderung der Menge, sondern auch der Beschaffenheit des Kammerwassers läßt sich durch verschiedene Einflüsse erzielen. Besonders die Beeinflussung des Eiweißgehaltes hat in

1) Stock, Klin. Monatsbl. f. Augenheilk. 1902. Bd. I. S. 116.
2) Bach, Arch. f. Ophthalm. Bd. XL. Abt. 3.
3) Marthen, Beitr. zur Augenheilk. Heft XII. S. 1.
4) Tschirkowsky, Klin. Monatsbl. f. Augenheilk. 1912. Bd. I. S. 145.
5) Lindahl, Arch. f. Augenheilk. Bd. LXVII. 1910. Beih.
6) Scalinci, Arch. f. Augenheilk. Bd. LVII. S. 214.
7) Adamük, Ann. d'Ocul. T. LXIII. 1870. p. 180.
8) Grönholm, Arch. f. Ophth. Bd. XLIX. S. 620. — Ulrich (Arch. f. Augenheilk. Bd. XII. S. 161) sah nach Physostigmin die Gefäße sich erweitern. — Henderson, Brit. med. Journ. 1905. Nr. 2330.
9) Nicati, Archives d'Ophthalm. T. X. p. 481 u. T. XI. p. 24 u. 152.
10) Panas, Ibid. T. VII. p. 97.

dieser Beziehung ein Interesse, weil auch nicht wenige Gifte eine solche herbeizuführen vermögen.

Die Durchschneidung des Trigeminus ließ das Kammerwasser — freilich geschieht dies nicht immer — nach 30 Minuten gerinnen. Die festen Bestandteile waren vermehrt. In anderen Versuchen vollzog sich nach diesem Eingriff eine reichliche Abscheidung von Fibrin und Eiweiß entweder eine Stunde nachher oder auch noch nach 10 Tagen. Das gleiche Ergebnis lieferte auch die halbseitige Durchschneidung der Medulla oblongata oberhalb des Calamus bis zum vierten Tage nach der Operation[1]).

Eine Steigerung des Eiweißgehaltes des Kammerwassers um das vier- bis fünffache wurde einige Tage lang nach der Exstirpation des oberen Halsganglions beobachtet. Der Kochsalzgehalt und die Alkalinität blieben unverändert. Reizung dieses Ganglions soll den gleichen Erfolg haben[2]).

Nach Carotis-Abklemmung vermindern sich Sekretion und Eiweißgehalt des Kammerwassers[3]). Entzündung von Iris und Corpus ciliare führt sehr rasch zu Veränderungen des Kammerwassers. Es kommt zu Ausscheidung von Eiweiß und Fibrin und von vereinzelten Blutplättchen und Leukocyten. Führt man metallische Fremdkörper in die Ciliargegend ein, so vermehren sich die organischen Stoffe des Kammerwassers[4]).

Mechanische Reizung der Hornhaut, z. B. durch halbstündiges Bürsten mit einem feinen Pinsel, vermehrt nur unbedeutend das Eiweiß im Kammerwasser. Verhindert wird dies durch Cocainisierung der Hornhaut[5]). Schwerere Reize, die auf die Hornhaut wirken, können reichlich Fibrin und Eiweiß im Kammerwasser erscheinen lassen, z. B. die Aetzung des Hornhautrandes mit Silbernitrat, die Berieselung mit 4 proz. Formollösung, oder die Reizung mit dem faradischen Pinsel. Als notwendig muß man ein Fortgeleitetwerden des Reizes auf Iris und Ciliarkörper annehmen. Eiweiß und Fibrin wurden auch nach subconjunctivaler Injektion von 5 proz. Kochsalzlösung im Kammerwasser sehr vermehrt gefunden. In geringem Grade ist dies nach Pilocarpin-Einträufelung der Fall, und generell wird ein solcher Einfluß in geringem Umfange den Mydriaticis, Mioticis, Anaestheticis und dem Adrenalin zugeschrieben, wenn man sie einträufelt[6]). Als Ursache werden vasomotorische Störungen angenommen. Nach Injektion von Fluornatrium in die vordere Kammer wird der Humor aqueus nur langsam regeneriert und gerinnt dann. Das Epithel der Ciliarfortsätze geht hierbei zugrunde, was auch bestritten wird[7]).

Verschiedene Einflüsse können, wie es scheint, auf den Uebergang von Stoffen in die vordere Kammer wirken. Leider sind fast

1) Grünhagen und Jesner, Zentralbl. f. prakt. Augenheilk. 1880. S. 181. Jesner, Pflügers Arch. Bd. XXIII. S. 14.

2) Scalinci, l. c.

3) Wessely, Arch. f. Augenheilk. Bd. LX. S. 97. 1908.

4) Maurizi, Arch. di Ottalmol. T. X. p. 477.

5) Wessely, Arch. f. Ophthalm. Bd. L. Abt. 1.

6) Scalinci, l. c. — Angelucci (Ophthalmol. Kongr. 1904) schreibt dem Atropin, Duboisin, Eumydrin und der Pikrinsäure einen den Eiweißgehalt der vorderen Kammer vermindernden, dem Pilocarpin, Eserin, Cocain, Dionin einen vermehrenden Einfluß zu. Die Ausscheidung von Fluoresceïn soll durch Eserin beschleunigt, durch Atropin verlangsamt werden. — Henderson, Brit. med. Ass. sect. of Ophth. 1905.

7) Schirmer, Arch. f. Ophthalm. Bd. 74. 1910.

alle diesbezüglichen Untersuchungen mit Fluoresceïn angestellt worden, das sich wegen seiner besonderen diffusiblen Eigenschaften nicht dazu eignet, um Schlüsse auf andere gelöste Stoffe zu gestatten.

Durchschneidung des Trigeminus soll den Uebertritt des Fluoresceïns beschleunigen. Nach einer Dosis von 0,03 g sah man noch Grünfärbung eintreten. Andere Versuche ergaben ähnliches, ebenso wie auch die Durchschneidung des Halssympathicus oder Exstirpation des obersten Ganglions den Uebergang von Fluoresceïn erheblich beschleunigt[1]). Beschleunigend soll auch die Durchschneidung der Medulla oberhalb des Calamus und eine der oben erwähnten Reizungen der Hornhaut wirken. Nach Durchschneidung der Ciliarnerven sah man die Grünfärbung ausbleiben. Durchschneidung der vorderen Wurzel des ersten und unvollständige des dritten Cervicalnerven macht Miosis und Erweiterung der Ohrgefäße, aber keine Aenderung der Fluoresceïnabsonderung.

Von der Kammer aus werden fremde eingebrachte Stoffe resorbiert.

Defibriniertes Kaninchenblut, in die vordere Augenkammer eines anderen oder desselben Kaninchens gebracht, wurde rasch resorbiert. Nach 20 Stunden schwand schon der größte Teil einer fast ein Drittel der Kammer ausfüllenden Menge. Ein Teil scheint unverändert in die Iris einzudringen und in die Blutgefäße zu gelangen, ein anderer wird in ein Fibringerinnsel eingeschlossen; seine Formelemente gehen zugrunde, und die Umwandlungsprodukte werden durch Iris und Ligamentum pectinatum aufgesogen.

Die Eiterkörperchen eines Hypopyons müssen wahrscheinlich zugrunde gehen, um durch Wanderzellen wieder resorbiert zu werden. Eserin beschleunigt die Resorption durch die Vergrößerung der Irisoberfläche[2]).

Eingeführter Zinnober oder Tusche verschwanden aus der vorderen Kammer in den ersten Tagen rascher, später langsamer, nach 14 Tagen schon sehr langsam, und von der 6.—8. Woche, in welcher das Tier starb, war überhaupt keine Abnahme mehr zu bemerken. Es zeigt sich in den ersten Tagen in der Kammer ein Fibrinnetz mit eingebetteten Zinnoberkörnchen. Nach 2 Tagen finden sich rundliche, zinnoberhaltige Zellen, welche den Farbstoff allmählich immer mehr aufnehmen. Die Iris wird dicht mit Lymphzellen infiltriert, und ist nach 24 Stunden von pigmentierten Zellen durchsetzt. Das Endothel der Vorderfläche nimmt gleichfalls Pigment auf. Ein Durchwandern durch die Gefäße zeigt sich nie. Die Zellen wandern weiter und sind nach einer Woche auch in der Aderhaut bis etwa zum Aequator zu erkennen. Ferner fand sich Farbstoff in der Scheide von Skleralgefäßen. Von hier kommt er wahrscheinlich in den Tenonschen Raum. Auch die Endothelzellen der Hornhaut können reichlich Pigment aufnehmen[3]).

Bei einem frisch enukleierten Menschenauge strömte die in die Vorderkammer injizierte Tusche mit großer Geschwindigkeit in die Venen unter Auftreten von Ciliarinjektion und in die Iris[4]). Durch subconjunctivale Kochsalz-Injektion in 4 proz. und 10 proz. Lösung wird die Aufsaugung von Tusche erheblich, im allgemeinen um das Drei- bis

1) Schoeler und Uhthoff, Jahresber. üb. Wirksamk. der Augenklin. für 1881.
2) Deutschmann, Arch. f. Ophthalm. Bd. XXIV. Abt. 2.
3) Brugsch, Arch. f. Ophthalm. Bd. XXIII. Abt. 3.
4) Patterson, Journ. of Pathol. 1904. March.

Fünffache beschleunigt. Am Kontrollauge dauert sie 3—4 Wochen länger[1]. Wahrscheinlich spielen Leukocyten hierbei eine Rolle.

Mehrfach wurde eine Anteilnahme des normalen Auges beobachtet, wenn an dem anderen irgend ein Eingriff vorgenommen worden war, z. B. eine geringe Zunahme von Eiweiß im Kammerwasser nach Durchschneidung des Trigeminus. Reizung der freigelegten Iris mit Senfspiritus erzeugte am folgenden Tage am anderen Auge neben Veränderungen an der Iris (Verfärbung usw.) eine Trübung des Kammerwassers. Das Ergebnis, daß chemische, mechanische oder faradische Reizung der Cornea von $^1/_2$—1 Stunde Dauer an einem Auge auch in dem anderen Ausscheidungen erscheinen lasse[2]), wird nicht für richtig gehalten[3]), doch ist damit natürlich nicht bewiesen, daß überhaupt keine Stoffwechselveränderungen am 2. Auge auftreten.

5. Die Linse.

Die Ernährung der Linse geschieht durch das Ciliarkörpersekret nur auf dem Wege der Endosmose, was schon vor langer Zeit erkannt und klar zum Ausdruck gebracht worden ist[4]). Ihr Wassergehalt wird auf 60—70 pCt. angegeben. Sie soll ca. 35 pCt. lösliche und 2,5 pCt. unlösliche Eiweißstoffe, 2 pCt. Fett mit Spuren von Cholestearin und 0,5 pCt. Asche enthalten. Die Menge des Cholestearins scheint bei Tieren sehr verschieden zu sein.

Die Gefährdung des optisch normalen Bestandes der Linse geht von allen Umständen aus, die ihren hohen Wassergehalt mindern, oder die eigenartige Mischung ihrer Bestandteile ändern. Versagen die natürlichen regulatorischen Kräfte, die das eine oder das andere verhindern, so kommt es zu Trübungen oder zu Absterbeerscheinungen an der Kapsel oder der Linse selbst. Eine große Reihe der verschiedenartigsten chemischen Einflüsse kann eine solche Trübung erzeugen, aber auch physikalische, wie z. B. die Kälte. Den feineren Mechanismus ihres Entstehens sind wir nicht imstande zu erkennen, ebensowenig wie denjenigen, der bei der noch zu besprechenden Linsentrübung durch Kochsalz vorwaltet. Es ist fraglos, daß physikalische Vorgänge, vor allem die Wasserverschiebung durch Aenderung der osmotischen Verhältnisse, eine Rolle spielen, und daß chemische Prozesse, entweder, wie wir es aus Analogiegründen für sehr wahrscheinlich halten, als Folge der physikalischen, oder primär für sich allein mitentscheidend für den optischen oder nutritiven Bestand des Organs wirken.

Die Ausschließlichkeit des Lebens der Linse durch endosmotische Zufuhr und Abfuhr von Stoffen läßt es bewundern, wie hier bei den mannigfaltigsten allgemeinen Ernährungsverhältnissen und Ernährungsstörungen des Menschen ihre Zusammensetzung in derjenigen Breite sich nicht ändert, deren Ueberschreiten sich durch eine Funktionsstörung offenbaren würde. Wären es nun physikalische Kräfte, die als Regulatoren dienten, dann müßten notwendig solche Störungen häufiger sein, als sie vorkommen. Wir sind genötigt anzunehmen, daß Kapsel und Epithel hierbei eine Rolle spielen. Es würde sonst absolut unerklärlich

1) Mellinger, Arch. f. Augenheilk. Bd. XXXII. S. 79.
2) Bach, Arch. f. Ophthalm. Bd. XLII. Abt. 1. S. 266.
3) Wessely, Arch. f. Ophthalm. Bd. L. S. 123.
4) Ruete, Handwörterb. d. Physiol. Bd. III. 2. 1846. S. 235.

sein, daß bei sehr vielen, auch tödlich endigenden Vergiftungen Linsentrübungen während des Lebens nicht vorkommen, wohl aber bei anderen. Das Epithel oder die Kapsel müssen über eine besondere Kraft verfügen, die viele Stoffe am Eindringen in die Linse hindert. Solche eigentümlichen Kräfte gibt es auch in der Pflanzenzelle. Kennen wir doch sogar eine fleischfressende Pflanze, deren Zellen es „wissen", ob eine stickstoffhaltige Substanz an sie gelangt oder eine stickstofffreie, da sie nur im ersteren Falle einen sauren Saft sezernieren! Das Epithel allein kann an der Linse nicht die angegebene Rolle spielen, da ja die hintere Kapsel davon frei ist.

Diffusionsfähige Stofflösungen dringen durch die Linsenkapsel am stärksten am Aequator und der Hinterfläche, verbreiten sich anfangs zwischen den Linsenfasern und dringen dann auch in diese ein. Viele Versuche lehren, daß z. B. Farbstoffe leicht in sie übergehen, aber nicht Berlinerblau und neutrales Lakmus. Eine Kochsalzlösung filtrierte 4—7 mal so leicht durch die hintere Kapsel als durch die vordere, obschon der angewandte Druck geringer sein mußte. Die Anwesenheit des Epithels hatte nur wenig Einfluß[1]).

Legte man eine Linse in der Kapsel in eine Lösung von Blutlaugensalz (1 : 100), so zeigte sich nach 30 Sekunden eine Reaktion auf der Oberfläche und nach $1^1/_2$ Stunden in der ganzen Linsenmasse[2]). Jodsalze dringen verhältnismäßig langsam in die Ochsenlinse ein[3]). Ochsenlinsen, die in eine ihnen isotonische (1,2 pCt. NaCl) Chlorlithiumlösung gelegt waren, zeigten das Salz erst nach $^1/_2$ Stunde im Zentrum. Säuren, Alkalien, Alkohol u. a. m., die in das lebende Auge gebracht werden, veranlassen eine Trübung der Linse, angeblich ohne Beteiligung der Kapsel, und andere, auf vielen Blättern dieses Werkes verzeichnete Gifte, erzeugen direkt oder indirekt die gleiche Veränderung.

Eiweißstoffe, Hämoglobin, Zucker und Gallenfarbstoff gehen ebenfalls, auch während des Lebens in die Linse. Die vordere und hintere Kapsel sind dafür durchgängig. Pepton und Glykogen werden gar nicht aufgenommen[4]). Die eingedrungenen fremden Stoffe hält die Linse lange fest.

Manche von solchen gelangen, sobald sie nur einmal vom Magen oder dem Unterhautgewebe oder nach intravenöser Beibringung in die Gefäße eintreten, auch in die Linse. Für einige ist der Nachweis erbracht. Sehr wünschenswerte methodische Untersuchungen fehlen noch.

Nach subkutaner und intravenöser Injektion von Fluoresceïn ist die Färbung der Linse im wesentlichen dieselbe wie nach Anwendung anderer diffusibler Substanzen. Sie bleibt auf die Kapsel oder auf die äußerste Schicht der Rinde beschränkt, beginnt nach $1^1/_2$ Stunden und dauert bis zu 4 Stunden nach der Einspritzung. Nach direkter Injektion in den Glaskörper erscheint die Färbung zuerst im Kammerwasser. Ist der Farbstoff in die vordere Kammer gelangt, so färbt sich auch die

1) Ulrich, Arch. f. Augenheilk. Bd. XXXVI. S. 197.
2) Mimocky, Arch. f. Ophthalm. Bd. XI. Abt. 2.
3) Leber, Arch. f. Ophthalm. Bd. LXII. S. 85.
4) Leber, l. c.

vordere Linsenfläche. Die Linsenfärbung kann erst nach mehreren Tagen auftreten, dauert aber Wochen und Monate lang nach Schwinden der Glaskörperfärbung. Zuerst entfärbt sich dann die Corticalis, zuletzt der Kern. Nach Injektion in die vordere Kammer erfolgt die Linsenfärbung in derselben Weise[1]).

Nach Einbringen von 0,03 g Chlorlithium in den Magen von Meerschweinchen fand sich Lithium in allen Geweben, auch im Knorpel, der Cornea und der Krystalllinse. Nach 0,18 g Chlorlithium, die einem Meerschweinchen in derselben Weise beigebracht worden waren, konnte man nach $^1/_4$ Stunde spektroskopisch in allen gefäßhaltigen Teilen des Körpers Lithium nachweisen, ebenso im Humor aqueus. In der Linse erschien es frühestens nach 30—32 Minuten. Nach $2^1/_2$ Stunden fand es sich noch vorzugsweise in der Rindenschicht, nach 8 Stunden auch im Kern, nach 26 Stunden in der ganzen Linse gleichmäßig. Ebenso konnte per os eingeführtes Jodkalium in der Linse nachgewiesen werden. Die Ausscheidung des Lithium aus dem Körper dauerte 37—39 Tage. In der Linse fanden sich Spuren noch nach 33 Tagen, in den übrigen gefäßlosen Teilen mitunter nach 3—4 Tagen schon nichts mehr. Nach subkutaner Injektion erschien Lithium im Humor aqueus bereits nach 4 Minuten, in der Linse nach 10 Minuten.

Aehnliche Resultate erhielt man mit Chlorrubidium, Chlorcaesium und Chlorthallium. Mit Chlorstrontium gelang der Nachweis in der Linsenasche selbst nach großen Dosen nicht.

In der Katarakt eines Menschen, der $2^1/_2$ Stunden vor der Operation 1,2 g Lithiumkarbonat genommen hatte, fand sich ebenfalls das Lithium[2]).

Nach subkutaner Injektion von 3—8 g Ferrocyankalium in 10proz. Lösung bei Kaninchen, fand sich dasselbe nach 2 Stunden im äquatorialen Teile der Linsensubstanz, an der hinteren Kapsel und der entsprechenden Corticalis, sowie in den dem Linsenäquator benachbarten Teilen des Glaskörpers[3]).

Auch aus dem Glaskörper dringen Stoffe in die Linse. Leider sind auch hier nur sehr wenige der Untersuchung unterworfen worden. Wir würden mancherlei wichtige Schlüsse auf Resorption und Verbreitung innerhalb der einzelnen Augengewebe machen können, wenn sehr viele, mit verschiedenartigen endosmotischen Aequivalenten versehene Substanzen, die auch leicht nachweisbar sein müßten, in das Auge gebracht würden. Nach Injektion von 1—2 Tropfen einer 10prozentigen Ferrocyankaliumlösung in den Glaskörper und Einlegen in Eisenchlorid, fand sich nach 1—4 Stunden eine stetige Zunahme der Blaufärbung von hinten nach vorn. Starke Färbung erschien im Petitschen Kanal, schwache in der Linsensubstanz. Die Netzhaut war nach vorn gleichfalls gefärbt, die Chorioidea fast ungefärbt. Im Kammerwasser fanden sich nur Spuren. In der Gegend des Hornhautrandes war ein dunkelblauer Ring sichtbar. Von da drang die Färbung in die Sklera bis zum Aequator[4]).

---

1) Schoeler und Uhthoff, l. c. — Panas, l. c. — Ehrenthal, Inaug.-Diss. Königsberg 1887. — Ovio, Ann. d'Ocul. Tom. CXXIV. p. 97. — XI. Internat. med. Kongress 1895.

2) Bence Jones, Proceed. of the Royal Soc. Vol. XIV. 1865. p. 220.

3) Ulrich, Arch. f. Ophthalm. Bd. XXVI. Abt. 3.

4) Knies, Arch. f. path. Anatomie. Bd. LXV. S. 401.

6. Der Glaskörper.

Daß es Abflußwege für den Glaskörper gibt, wurde bereits erwähnt. Der eine geht nach der vorderen Kammer, andere sind der Zentralkanal und die perivaskulären Räume der Zentralgefäße, sowie der Intervaginalraum des Sehnerven. Der Uebertritt von Flüssigkeit aus dem Glaskörper in die vordere Kammer, ist in den sehr engen Grenzen, in denen er sich vollzieht, ein echter Diffusionsvorgang, für dessen Zustandekommen nur Schwankungen im osmotischen Druck zwischen den beiderseitigen Flüssigkeiten maßgebend sind, wie sie im normalen und noch mehr im krankhaften Zustande in genügendem, bzw. übergroßem Umfange bestehen. Die Meinung, daß die durch Ferrocyankalium und Fluorescein erzeugten Färbungen keine Strömungen beweisen, weil sie auch am toten Auge auftreten, ist eine sehr irrige. Die Diffusionsbewegungen am toten Auge beruhen auf denselben Gesetzen, wie die am lebenden.

Freies Pigment gelangt vom Glaskörper durch die Zonula, hintere Kammer und Pupille in die vordere Kammer, und von hier können Pigmentkörnchen in Iris, Ciliarkörper, Aderhaut und in die Endothelzellen der Hornhaut dringen, weniger in die Kittsubstanz. Der Rest wird durch die Fontanaschen Räume abgeführt[1]). Bringt man einen kleinen Tropfen einer Tusche- oder Zinnoberaufschwemmung in den Glaskörper eines Kaninchens (Albino), so sieht man vom nächsten Tage an die Körnchen sich am Boden der physiologischen Exkavation sammeln. Der Zentralkanal des Sehnerven wird eine gefärbte Linie, welche mit den Gefäßen den Opticus verläßt und sich einige Millimeter nach hinten in die Orbita verfolgen läßt. Die Körnchen sind teils frei, teils in Bindegewebs- und Lymphzellen eingeschlossen. Außerdem finden sie sich längs sämtlicher kleinen Aeste, die nach der Aderhaut und weiter hinten nach der Sehnervenperipherie von den Zentralgefäßen abzweigen. Entlang den kleinen, den Opticus radiär durchsetzenden Gefäßen sind die Körnchen bis zum Anfang der Chorioidea und weiter hinten zum Subpialraum zu verfolgen. Etwa 4—5 mm nach hinten vom Auge zweigen sie vom Opticus gegen den Subvaginalraum ab. Je weiter nach vorn die Injektion gemacht ist, um so länger dauert es, bis das Pulver auf der Papille sichtbar wird: wenn dicht hinter der Linse, verstreichen 15 Tage. In der Orbita folgen die Körnchen den Gefäßscheiden und sind bis zum hinteren Ende verfolgbar. Wahrscheinlich gehen sie durch die Fissura sphenoidea in die Schädelhöhle.

Beim Hunde und der Katze sah man die Tusche nach Einbringung in den Glaskörper sich nicht nach hinten sondern im Glaskörper verbreiten, nach vorn strömen und um die Linse durch Hyaloidea, Zonula, Pupille in die vordere Kammer und zu den Fontanaschen Räumen gehen. Beim Affen strömte die Masse nach vorn und zum Teil nach hinten. Nach 16 Stunden war etwas davon in der vorderen Kammer. Dahin gelangte ein Teil auch beim Schaf und Schwein[2]).

---

1) Gifford, Arch. f. Augenheilk. Bd. XXVI. S. 308. — Nuel et Benoit, Arch. d'Ophth. XX. 1899. — Assayama, Arch. f. Ophth. Bd. LI. 1900.

2) Patterson, Journ. of Pathology. 1904. March.

Der ganze vordere Bulbusabschnitt kann nach einer Injektion von Tusche in den Glaskörper auch frei bleiben[1]).

Auf die Resorption von Tusche, die in den Glaskörper injiziert worden ist, hat eine 2proz. Lösung von Kochsalz, subconjunctival eingespritzt, eine nur geringe Wirkung, eine 4- und 10proz. eine deutliche, aber auch erst nach 5—8 Injektionen. Die Aufhellung erfolgt zuerst in der Peripherie: die schwarzgraue Masse verdünnt sich zu einer flachen Scheibe, die immer durchsichtiger wird. Es sind drei- bis viermal so viel Injektionen erforderlich, um das gleiche Ergebnis wie in der vorderen Kammer zu erzielen[2]).

Injiziert man eine Milzbrandkultur in den hinteren Teil eines Kaninchen-Glaskörpers, so bildet sich am folgenden Tage ein Exsudatklumpen in der Exkavation. Die Bazillen nehmen denselben Weg wie die Pigmentkörnchen, nur gelangen sie nicht in die feinsten Kanälchen. Durch ihre Vermehrung zeigen sie sich in größeren Mengen in der Orbita und bei hinreichender Lebensdauer auch im vorderen Teile der Schädelhöhle. Von hier werden sie peripherwärts in den Subvaginalraum beider Optici fortgeschwemmt[3]).

Kleinere Blutmengen, die in den Glaskörper gelangt sind, werden spontan resorbiert: der Blutfarbstoff wird unverändert oder verändert teils von Leukocyten fortgeschafft, teils andersartig eliminiert. Auf die Resorption größerer Mengen hat Pilokarpin einen sehr deutlichen Einfluß.

Strychnin, in die vordere Kammer injiziert, machte Tetanus nach 10—15 Minuten, vom Glaskörper aus nach $^3/_4$ Stunden. Wurde aber gleich das Kammerwasser abgelassen, so trat auch jetzt nach 10 bis 15 Minuten Tetanus auf, was beweisen soll, daß nur unter diesen abnormen Verhältnissen ein Strom nach vorn geht[4]). Dieser Schluß ist nicht richtig. Nur um eine zeitliche, aber keine wesentliche Differenz handelt es sich hier.

§ 6.

Die Ausscheidung fremder Stoffe in und durch das Auge.

Schon in den vorhergehenden Auseinandersetzungen ist mehrfach der Tatsache Erwähnung geschehen, daß von Stellen außerhalb des Auges durch Blut und Lymphe fremde Stoffe in das Auge geschwemmt werden können. Hier verweilen sie, abhängig von ihrer Beschaffenheit und der Natur der Gewebe, mehr oder minder lange Zeit entweder ohne direkte Gewebsschädigung, oder sie treten, wenn sie energiebegabt sind, in chemische Wechselwirkung mit Gewebsbestandteilen und erzeugen so in irgend einer Breite Krankheit. Die schließliche Abscheidung der veränderten und unveränderten Fremdsubstanz vollzieht sich auf den bereits angegebenen Abflußwegen.

Sieht man von sicherlich vorkommenden individuellen Verschiedenheiten in der Gefäßverteilung an einzelnen Augenteilen ab, so wird, der allgemein zutreffenden Voraussetzung nach, jede im Kreislauf befindliche

1) Ulrich, Arch. f. Ophthalm. Bd. XXX. S. 240.
2) Mellinger, Arch. f. Augenheilk. Bd. XXXII. S. 79.
3) Gifford, Arch. f. Augenheilk. Bd. XVI. S. 421.
4) Ovio, XI. internat. mediz. Kongr. VI. S. 85. 1895.

gelöste Fremdsubstanz auch in diejenigen Augenteile kommen müssen, in welche das Blut oder seine Bestandteile als normales Ernährungsmaterial gelangen — insofern freilich dem endlichen Eindringen in die Zelle nicht Hindernisse durch Verhältnisse in den Weg gelegt werden, die in Eigenschaften der zu durchdringenden Membran oder in der Diffusionsfähigkeit des fremden Stoffes liegen.

Tatsächlich gelangen viele Substanzen durch die strömenden Säfte in die Augengewebe. Von letzteren haben viele die Fähigkeit, eine Auswahl der aufzunehmenden oder nicht aufzunehmenden zu treffen, bis auf jene Gifte, durch welche ihre Organisation, d. h. ihr Leben zerstört wird. Diese spezifische Wahlanziehung hat ihren Grund in dem Bau und der Anordnung der zu durchdringenden Zellschichten, vereint mit den Eigenschaften der aufzunehmenden Substanz. Wäre dem nicht so, dann würde das Problem der normalen Zellernährung ganz unverständlich sein.

Die Eigenart der verschiedenen großen Zellgruppen setzt sowohl für jede eine besondere chemische Energie voraus, durch welche die Assimilation des heranströmenden Ernährungsmaterials erst ermöglicht werden kann, als auch eine Wahlanziehung der entsprechenden Bestandteile dieses Materials. Nur diejenigen Nahrungselemente gelangen in die Zelle, die verwertet werden können. Ein Eindringen ist aber allein verständlich bei gewissen Eigenschaften der Stoffe und bei Berücksichtigung der Hindernisse, die ihrer Verbreitung sich in den Weg stellen. Wäre es anders, so würde wahllos durch die Zellmembran auch nicht zu verarbeitender, eventuell die Zelle erdrückender Ballast eindringen.

Nicht anders kann es sich bei der Aufnahme körperfremder Stoffe, z. B. in das Auge, verhalten. Bei vielen derselben vollzieht sich durch ihre stofflichen Eigenschaften, in Verbindung mit einer geeigneten Permeabilität der Membranen, der Uebergang in mehr oder weniger Augengewebe, vorzugsweise aber in das Kammerwasser und den Glaskörper. Dies scheint so häufig vorzukommen, daß man auf Grund von positiven Nachweisen, z. B. von Atropin, Physostigmin, Morphin, Strychnin vorschlug, die Augenflüssigkeiten zu gerichtlich-medizinischen Nachweisen zu benutzen.

Die größte Bedeutung dieses Vorganges liegt aber auf dem Gebiete der Augenerkrankungen bei idiopathischen, infektiösen oder andersartigen allgemeinen Leiden. Es ist sicher, daß hierbei, wie z. B. bei Masern, Scharlach, Typhus, Gifte auch in das Auge kommen und primär schädigen können. So wird auch angegeben, daß der Sehnerv, die Netzhaut und in geringerem Grade auch der Glaskörper und das Kammerwasser von an Tollwut zugrunde gegangenen Kaninchen Wutgift enthalten[1]). Meistens wird es sich um solche Gifte handeln, die der Zersetzung lebenden Eiweißes an entfernteren Krankheitsherden entstammen, vielleicht auch gelegentlich um pathogene Keime, die als primäre Veranlasser von Schädigung in das Auge gelangen. Die Lokalisierung solcher Eiweißgifte hängt zum Teil von individuellen Zufälligkeiten ab oder von chemischen Beziehungen zum Zelleiweiß. Seit Jahrzehnten kennt man Wirkungen gewisser Eiweiße oder Eiweißzerfalls-

1) Orlow, Westnik Ophthalm. 1906, No. 6.

produkte auf lebendes organisiertes Eiweiß, die als Entzündung, Zerlegung Schmelzung mit Umwandlung in resorptionsfähige, auch wasserlösliche Produkte auftreten. Es werden aber auch viele von außen in den Körper gelangte Stoffe in das Auge mit dem Blute gebracht und können Heil- oder Giftwirkungen von dem Epithel an, das die äußeren Augenteile deckt, bis zum retrobulbären Teil des Opticus ausüben. Leicht ließen sich die wenigen Belege, die es hierfür gibt, hundertfach vermehren, trotz der Schwierigkeit des Nachweises an einem der Masse nach so kleinen Untersuchungsmaterial. Es ist Zeit, daß diese Arbeit, breit angelegt, unternommen wird. Dadurch würde es neben anderem auch möglich sein, die betreffenden Stoffe in Gruppen mit bestimmten diffusiblen Eigenschaften zu sondern.

Zu allen Zeiten sind gewisse Sehstörungen auf derartige, auch als Nahrungsmittel aufgenommene Stoffe zurückgeführt worden. So führt schon Hippokrates an[1]), daß die gegessenen Seepolypen, die Sepien und ähnliche Lebewesen die Augen schwächen. Wahrscheinlich meinte er hiermit jene Akkommodationsstörungen, wie sie nach dem Genuß giftiger, zersetzter Fische in unserer Zeit oft genug gesehen wurden. Ja, man ging in späteren Jahrhunderten so weit, die „Verdunkelung des Gesichts" als eines der allgemeinen Symptome einer Vergiftung anzugeben, und vor 250 Jahren teilte man auch schon Fälle mit, in denen Kranke, die von Kurpfuschern Medikamente erhalten hatten, dadurch schnell ihr Augenlicht verloren und es nie wieder gewonnen hätten. Gerade diese Erkenntnis sollte veranlassen, bei Sehstörungen öfter, als es geschieht, an eingeführte chemische Substanzen zu denken und darauf hin zu examinieren, weil Kranke von selbst solche Angaben selten machen.

Die Einführungsstelle eines solchen schädigenden Materials ist für sein Hineingelangen in das Auge im wesentlichen belanglos. Es kann sich höchstens um geringe zeitliche Differenzen handeln. So wurde angegeben, daß nach der Injektion löslicher Substanzen in die Schläfengegend man sie in dem Bindehautsack, der Orbita und dem Augeninnern des an der injizierten Seite liegenden Auges früher als im anderen finde[2]). Injizierte man z. B. einem Hunde an der rechten Schläfe 0,5 g Jodkalium, nachdem in jedes Auge Calomel eingestreut worden war, so färbte sich das Calomel rechts nach 8 Minuten gelb und zuletzt gelbgrün, während es links erst nach 15 Minuten leicht gelb wurde. Nach 30 Minuten war die Färbung beiderseits gleich[3]).

Reines Jod, innerlich gegeben, erschien bei Menschen nach 30 Minuten im Kammerwasser. Bringt man einem Kaninchen 0.25 bis 0,5 g Jodkalium in den Magen, so findet sich nach 6—10 Minuten das Kammerwasser jodhaltig, und das Gleiche findet statt nach ebensolcher Beibringung von Jodoform beim Menschen in 12 Stunden[4]).

---

1) Hippocratis Opera omnia ed. v. d. Linden. T. I. De diaeta lib. II. Cap. XIX. p. 221.

2) Die Angabe (Eppenstein, Arch. intern. de Pharmacodyn. Vol. XII), daß in die Schläfen injiziertes Atropin nicht ins Auge gelänge, ist völlig falsch.

3) Vinci, Annali di Ottalmol. T. XXX. p. 523.

4) Hilbert, Schriften der physikal. ökonomischen Gesellschaft zu Königsberg. XXIV. 1883.

Nimmt ein Mensch 2 g Jodkalium, so findet sich dieses reichlich im Bindehautsack, und nach längerem Gebrauche von 0,5 g, zweimal täglich, gelingt der Nachweis noch 20 Stunden nach der letzten Dosis[1]).

Nach subkutanen Injektionen von Jodkalium bei einem Kaninchen zeigte sich die Jodreaktion nach 10 Minuten in der vorderen Kammer und 20—30 Minuten später in den vorderen Glaskörperabschnitten. Der Jodgehalt stieg während der ersten 7 Stunden und nahm dann allmählich ab[2]). Jodoform soll vom Unterhautgewebe des Menschen in 15 Minuten in das Kammerwasser übergegangen sein.

Ferrocyankalium in den Magen gebracht, war weder beim Hunde noch beim Kaninchen im Kammerwasser nachweisbar, wohl aber deutlich nach Einspritzung in die Bauchhöhle von Hunden und besonders 2 Stunden nach subkutaner Anwendung (0,3 einer 20 proz. Lösung zu 100 g Körpergewicht) bei Kaninchen. Hierbei fehlte es in Linse und Glaskörper. Nach der fünffachen Dosis war immer noch die Linse davon frei, dagegen gelang wiederholt der Nachweis im Glaskörper, und 12 Stunden lang im Kammerwasser. Bei Fröschen erwies man nach Infusion von viel Ferrocyankalium in 18—36 Stunden ein Eindringen zwischen den Epithelien der vorderen Kapsel und zwischen den Fasern[3]). Subkutan eingeführtes Ferrocyankalium erscheint beim Kaninchen nach 20—30 Minuten im Kammerwasser, konnte aber bei Hunden nach derselben Anwendungsart nicht nachgewiesen werden. Nach Injektion von 0,5 g Ferrocyankalium in die Cruralvenen eines Hundes erschien dasselbe zwischen 18—20 Minuten im Kammerwasser. Junge Hunde und Kaninchen starben danach schon nach 1—2 Minuten. Die Reaktion war aber bereits im Kammerwasser nachweisbar. Verdünntere Lösungen brauchten mehr Zeit. Es waren 0,09 g nicht mehr nachweisbar, und 8—9 Stunden nach der Injektion war der Nachweis überhaupt nicht mehr zu führen. Im Glaskörper war die Reaktion erst nach $1^1/_2$ Stunden (bei 0,5 g) ebenso stark wie im Kammerwasser. In der Linse gelang der Nachweis eigentümlicherweise niemals.

Durch Krappfütterung sollte nach Berzelius bei Tieren Rotfärbung des Glaskörpers bewirkt werden, was Leber für junge Kaninchen und Tauben nicht bestätigen konnte. Knochen lassen sich mühelos auf diese Weise färben.

Innerlich bei Menschen eingeführtes Uranin macht, am stärksten nach 2 Stunden, Gelbfärbung der Haut und Braunfärbung des Harns. Die Bindehaut färbt sich um diese Zeit mäßig gelb; nach 6—8 Stunden bekommt die Iris eine leichte Grünfärbung, während die Hautfärbung abklingt. Bei intraokularen Erkrankungen ist die Färbung stärker[4]).

Nach subkutaner Calomelinjektion war Quecksilber im Kammerwasser 3—9 Tage lang nachweisbar. Jodkalium-Jodquecksilberlösung ließ sich angeblich schon nach 2 Minuten im Kammerwasser dartun, nachdem es in das Unterhautgewebe eingebracht worden war.

1) Schlaefke, Arch. f. Ophthalm. Bd. XXV. Abt. 2.

2) Leplat, Annal. d'Oculist. T. XCVII. p. 75. — Lentini, Arch. di Ottalmol. T. XI. p. 286.

3) Arnolds, Arch. f. path. Anat. Bd. LXVI. S. 77.

4) Nach Hamburger soll das gesunde Auge immer frei von Grünfärbung bleiben. Auch Augen mit Conjunctivitis sollen frei bleiben und nur das von ciliarer Entzündung (Iritis, Chorioiditis) betroffene Auge gefärbt werden (Fehr, Mediz. Klinik. 1911. Nr. 14). — Burk, Klin. Monatsbl. f. Augenheilk. 1910. Bd. II. S. 445.

Sublimat ließ sich bei Hunden, nach Einführung in das Blut, bis zu ihrem baldigen Tode im Auge nicht nachweisen; bei Kaninchen aber noch rascher als Blutlaugensalz, trotz geringerer Gabe.

Alle Versuche, nach Einspritzung von Cuprum aceticum Kupfer nachzuweisen, waren negativ[1]).

Fluoresceïn in das Blut eingeführt, diffundiert an der vorderen Irisfläche. Außerdem kommt es durch das von den Ciliarfortsätzen abgesonderte Kammerwasser in die vordere Kammer. Der erstere Vorgang geht sehr schnell vor sich — bei intravenöser Injektion schon nach einer, bei subkutaner nach wenigen Minuten, wenn die Dosis stark war, bei geringerer nach 15—22 Minuten. Die Absonderung durch die Ciliarfortsätze erfolgt langsamer. Bei Entleerung des Kammerwassers sieht man sie aber schon nach $^1/_4$—$^1/_2$ Minute eintreten. Bei subkutaner Injektion ist die Färbung am stärksten nach 3—4 Stunden und geht nach 6 bis 24 Stunden zurück. Nach 2—3 Stunden ist der ganze Ciliarkörper, sowie die Hinterfläche der Iris grün, und auch der vordere Teil des Glaskörpers, dem später der übrige folgt. Nach der vierten Stunde erfolgt Abnahme[2]). Nach Injektion von Fluoresceïn in die Bauchhöhle oder subkutan zeigte sich, bei baldiger Enukleation, nur der Ciliarkörper mit einer grünen Schicht bedeckt. Eine halbe Stunde nach der Injektion waren die vorderen Schichten des Glaskörpers, nach 2—48 Stunden der ganze gefärbt, später nur die hinteren Schichten. Der Hauptrückfluß erfolgt durch die Gefäßscheiden der Zentralgefäße. Ein beträchtlicher Strom nach vorn findet nicht statt.

Daß irgendwie beigebrachte Lithiumsalze in das Auge, einschließlich der Linse, ausgeschieden werden, wurde bereits besprochen.

Eingeschwemmte niedere Pilze sind mehrfach in einem oder beiden Augen nachgewiesen worden. Reizung des Auges scheint das Hineingelangen derselben zu befördern. So konnte man bei Tieren, die auf dem Blutwege mit Pyocyaneus infiziert waren, nach Reizung eines Auges den Bazillus, sowohl in diesem wie in dem anderen durch Züchtung aus dem Kammerwasser nachweisen. Ohne Reizung blieb dasselbe steril, in anderen Versuchen aber nicht[3]).

Von der Hornhaut wurde behauptet, daß sie an der allgemeinen Immunität des übrigen Körpers nicht teilnähme, was aber in anderen Versuchen sich nicht bestätigte. Dagegen sollte von ihr wie von der Bindehaut sich eine Immunität des übrigen Körpers erzielen lassen.

Die Tränendrüse soll an der Ausscheidung von Mikroorganismen unbeteiligt sein, und die Durchschneidung des Nervus lacrimalis an diesem Verhalten nichts ändern. Dagegen wurden 30 Stunden nach der Impfung mit Milzbrandbazillen, nachdem der Sympathicus durchschnitten war, spärliche Bazillen in den Tränen nachgewiesen. Der Bacillus anthracis und der Pneumococcus konnten in der Tränendrüsensubstanz, wenn auch stark verändert, wieder aufgefunden werden, und zwar in den periacinösen Lymphgefäßen, selten in den Blutgefäßen und garnicht in den Acini[4]).

1) Löhlein, Arch. f. Augenheilk. Bd. LXV. 1910. S. 318.

2) Leber, l. c. — Schoeler und Uhthoff, Jahresber. d. Augenklinik. 1881.

3) Moll, Zentralbl. f. prakt. Augenheilk. 1898. [illegible] Stock, Klin. Monatsbl. f. Augenheilk. 1903. Bd. I. S. 81 (Pyocyaneus) und 1903. — Angelucci, Encyclop. franç. d'ophthalm. Art. Physiol. génér.

4) de Bono und Frisco, Arch. di Ottalmol. T. VII. 1899. p. 195.

Nach der Wirkung oder ohne Wirkung können die fremden Stoffe als solche oder ihre Zerfallsprodukte aus dem Auge schwinden. Die Drüsen scheiden sie ab, und zwar gesetzmäßig, wie bei der Resorption, proportional ihrer Größe und ihrer Wärme, soweit nicht, ceteris paribus, besondere physikalisch-chemische Eigenschaften des den Ausgang suchenden Stoffes Differenzen schaffen.

Nicht wenige chemische Substanzen werden durch die Tränendrüse oder die Drüsen der Conjunctivalschleimhaut abgeschieden. Es sind nicht nur anorganische Körper, sondern auch Alkaloide, einige Glykoside, Eiweißstoffe u. a. m. Hierbei können sie noch Veränderungen an der Bindehaut erzeugen. Enantheme, die auf die gleiche Weise, z. B. an der Mundschleimhaut entstehen, finden ihr Analogon in der Ausbildung von Bindehautentzündungen durch nach außen ausgeschiedene Arzneistoffe und Gifte. Von der Conjunctiva aus können solche Stoffe und auch Keime durch den Lidschlag, durch die Nase mittels der Tränen fortgeschwemmt werden[1]).

In Versuchen mit Staphylokokken, Streptokokken und Pneumokokken sah man nach Unterdrückung des Lidschlages oder Verschluß des Tränenkanals angeblich immer eine schwere Conjunctivitis entstehen[2]).

Als strittig muß angesehen werden, ob an der Conjunctiva eine Verringerung oder Aufhebung der Wirkung von Pilzen durch Tränenbeeinflussung zustande kommen kann[3]). Solche Eigenschaften der Tränen wurden als erwiesen mitgeteilt. Beeinflußt sollen nicht werden der Tuberkulosebazillus, das Bacterium coli, der Ozaenabazillus und der Milzbrandbazillus. Aber selbst diese Einschränkung wurde verworfen: denn von zwei Meerschweinchen, von denen eines eine tuberkelbazillenhaltige Emulsion in Tränenflüssigkeit, das zweite eine solche mit destilliertem Wasser erhalten hatte, lebte das erste 54 Tage, während das zweite nach 35 Tagen an allgemeiner Tuberkulose starb[4]). Ein 4—5 Minuten langes Kochen der Tränen soll ihre bakterizide Eigenschaft gegenüber den Streptokokken aufheben[5]), die am häufigsten in dieser Beziehung geprüft wurden[6]). Geringe Mengen derselben sterben schon nach 1—2 Stunden durch Tränen ab, aber selbst größere Massen können nach durchschnittlich 20 Stunden auf eine verschwindend kleine Anzahl von Keimen vermindert oder auch sämtlich abgetötet werden. Mitunter ist aber die Abnahme nur gering, ja es kann sogar eine Vermehrung stattfinden. Ob dies auf größerer Widerstandsfähigkeit der Keime oder auf verschiedener chemischer Zusammensetzung der Tränen beruht, bleibt unaufgeklärt. Gleich stark sollen die Tränen dem Typhusbazillus, den Staphylokokken und dem Subtilis gegenüber wirken, aber nur wenig oder gar nicht auf den Kieler Wasser-Bazillus und die Sarcina aurantiaca[7]).

---

1) van Genderen Stort, Arch. f. Hygiene. 1891. Bd. XIII. S. 395. — Calderaro, La clinica oculist. 1909. Aug.-Sept.

2) Lobanow. Westnik Ophthalm. Bd. XVI. S. 560.

3) Vergl. S. 15.

4) Valude, Intern. Ophthalm. Kongr. zu Utrecht 1899. Zeitschr. f. Augenheilk. Bd. II. Beil.-Heft S. 76. Auf steriler Tränenflüssigkeit wuchsen weder Milzbrand noch Bact. coli noch Staphylococcus aureus.

5) Helleberg, Hygiea. Bd. I. 1900. S. 484.

6) Lindahl, Hygiea. 1907. Nr. 4. — Hayano, Japan. Ophth. Gesellsch. 1911. April u. A.

7) Bach, Arch. f. Ophth. Bd. XL.

Daß nach Entfernung der Tränendrüsen die Infektion der Hornhaut mit Staphylokokken, Diplokokken, Diphtheriebazillen eine verzögerte Heilung der Geschwüre auftreten läßt[1]), hat offensichtlich mit einer bakteriziden Eigenschaft nichts zu tun. Die Tränen sowie normales Bindehautsekret[2]) werden aber auch als wirkungslos gegenüber den niederen Pilzen bezeichnet, oder ihnen höchstens eine bakterienhemmende Wirkung zugeschrieben[3]). Bezüglich der Ursache der Wirkung bestehen unter denen, die eine solche annehmen, ebenfalls verschiedene Anschauungen.

Die Behauptung, daß eine physiologische Kochsalzlösung diese Wirkung nicht habe[3]), es vielmehr das Serumalbumin sei, das sie veranlasse, wurde widerlegt. Gegenüber dem Staphylococcus aureus besitzt das Serumalbumin keine bakterizide Eigenschaft[4]) und in physiologischer Kochsalzlösung — wie freilich auch in Brunnen- und destilliertem Wasser — gehen die Staphylokokken verhältnismäßig rasch zugrunde.

In einer Salzlösung von der Zusammensetzung der Tränen (Kochsalz 1,0 pCt., Natriumkarbonat 0,1—0.2 pCt. und Natriumphosphat 0.05 pCt.), welche sehr stark alkalisch ist, gingen durch die Tränen angeblich agglutinierte Staphylokokken noch prompter zugrunde als in den Tränen. Es ist dies eine Widerlegung der Annahme, daß die Tränen, die, frisch aus einer Fistel genommen, stärker reagieren als die des Conjunctivalsackes, durch ihre nur schwache Alkaleszenz pilzschädigend wirken. Die geringen Schwankungen der Alkaleszenz der Tränen sind für ihre bakterienfeindliche Wirkung ohne Bedeutung. Auch bei den gebräuchlichen Nährböden kommen solche nicht in Betracht[5]). Da Bakterien in den Tränen schon nach relativ sehr kurzer Zeit zugrunde gehen, ist nicht anzunehmen, daß nur der Mangel an geeigneten Nährstoffen daran schuld sei, wie behauptet wurde. Als Ursache käme vielleicht noch der Schleim in Frage, der gewöhnliche Eiterkokken und Choleraspirillen in mäßiger Menge und ebenso andere pathogene Mikroorganismen in 24 Stunden abtöten soll[6]). Einer solchen Annahme steht entgegen, daß die Ansammlung von Bindehautschleim sogar günstig auf Bakterien wirken soll[7]).

Wie immer die Frage auch einmal endgültig entschieden werden wird — eine antibakterielle Wirkung der Tränen auf Grund von „Schutzstoffen", die in ihnen enthalten sein sollen, wird nicht zu erweisen sein, weil es solche nicht gibt. Auch Kammerwasser und Glaskörper des normalen Auges wirken nicht bakterizid. Sie verhindern die Vermehrung der Dysenteriebazillen, weil sie schlechte Nährböden sind[8]).

Es versteht sich eigentlich von selbst, daß in das Auge gebrachte oder in ihm entstandene belebte Giftbildner oder fertige Gifte auch in den Körper abgeschwemmt werden können. Dies beobachtete

1 Valenti, Ber. ged. osped. oftalm. di Roma. 1903.
2 Zur Nedden, Zeitschr. f. Augenheilk. Bd. XIX. H. 4.
3 Ahlström, Zentralbl. f. Augenheilk. 1895. S. 193.
4 Nuttall, Zeitschr. f. Hygiene. Bd. IV. 1888. S. 353.
Bd. VI. 1889. S. 487. — Jetter, Arb. a. d. pathol. anat. Institut in Tübingen. Bd. I. 1892. H. 3.
5 Bach, Arch. f. Augenheilk. Bd. XXXII. S. 102.
6 Ziegler, zit. bei Bach, Arch. f. Augenheilk. Bd. XXXII. S. 102.
7 Bach, Arch. f. Ophthalm. Bd. XL.
8 Zur Nedden, Arch. f. Ophthalm. Bd. LXV. S. 267.

man z. B. nach Injektion einer sehr virulenten Pneumokokkenkultur oder den Erregern der Hühnercholera, Strepto- und Staphylokokken, Milzbrand, Tuberkulose, Trypanosoma Brucei usw. in den Glaskörper bezw. die Vorderkammer von Kaninchen, die dadurch starben. Auch in das zweite Auge gelangen Keime[1]). Einbringen von geringen Mengen des Bacillus subtilis in ein Auge ließ den Uebertritt in den Körper vermissen; erst nach größeren Mengen konnte er zuweilen aus der Leber gezüchtet werden[2]).

§ 7.

Der Wirkungsmechanismus bei Augenvergiftungen.

Jeder Teil des Auges, oder seiner nächsten oder weiteren Umgebung kann der Angriffspunkt eines Giftes sein. Die dadurch entstehenden Störungen bauen sich in dem überwiegenden Teile aller Fälle auf einer akuten oder chronischen Entzündung der betroffenen Gewebe auf. Dies trifft auch für jene Fälle zu, in denen das Augenleiden als Abhängigkeitsleiden sich ausbildet, sei es, daß das Zentralnervensystem durch Gift verändert ist, und nun seine Veränderungen auf dem gewöhnlichen Wege sich direkt auf den Sehnerven und seine Endausbreitung fortsetzen, oder daß orbitale Entzündung auf das Auge übergreift.

An wenigen andern Körperteilen zeigen sich die Folgen eines Entzündungsreizes in so mannigfacher Gestaltung wie am Auge und an keinem ist die innere Abhängigkeit der Gewebe von einander und die Gemeinsamkeit des Leidens — vielleicht durch die so sehr nahe Nachbarschaft bedingt — so ausgesprochen wie an ihm. Gewebsleiden und Funktionsstörung treten hier mit einander vereint, meistens schnell in die Erscheinung, weil die Entzündung als solche oder ihre Produkte die optische Leistung des lichtleitenden Apparates direkt oder indirekt mindern und mannigfaltige subjektive Störungen veranlassen können.

Entsprechend dem sehr verschiedenen Bau der Augengewebe müssen auch die Zerfallsprodukte mannigfaltig sein. Sie sind bisher nicht erkannt worden, da kaum der Versuch zu ihrer Aufklärung unternommen wurde. Freilich ist ein solches Unternehmen nicht gerade sehr aussichtsvoll, weil, abgesehen von rein chemischen Schwierigkeiten, die Menge des Untersuchungsmaterials fast immer so klein ist, daß Resultate nur erwartet werden könnten, wenn erkennbare chemische oder biologische Reaktionen erhältlich wären. Nur die letzteren können nach dem heutigen Zustande der Eiweißchemie vielleicht Erfolge liefern. Sind demnach auch exakte Nachweise über den Umfang und die Art der durch Entzündungsreize erzeugten geweblichen Abbauprodukte des lebenden Eiweißes bisher nicht zu erhalten gewesen, so kann man doch oft aus den klinischen Bildern auf Gemeinsamkeit oder weitgehende Verschiedenheit derselben schließen.

Nicht jedes Augengewebe reagiert in gleicher Zeit oder gleicher Stärke auf einen Reiz, und außerdem bestehen auch weitgehende individuelle Reizempfindlichkeiten. Zieht man dazu noch die Wirkungs-

---

1) Roemer, Arch. f. Augenheilk. Bd. LV. S. 313. Vergl. auch S. 15.

2) Bietti, Annal. di Ottalm. XXXIX. 1910. — Filatow, Arch. f. Augenheilk. Bd. 70. 1911.

differenzen in Betracht, die durch die Verschiedenartigkeit der Reize an sich möglich sind, so ergibt sich daraus die Notwendigkeit, klinisch mit sehr mannigfaltig gestalteten objektiven Zuständen und Zustandsäußerungen rechnen zu müssen. Selbst diejenigen Symptome, die infolge von akut oder chronisch entzündlicher Erkrankung des Sehnerven und der Retina entstehen, zeigen außerordentliche Schwankungen, die von der Stärke der Veränderungen, noch mehr aber von der individuellen Empfindlichkeit abhängen.

Wie und wo immer die Entzündung angegriffen hat, stets sind es chemische Veränderungen des lebenden Eiweißes, die daraus resultieren, so daß Funktionsstörungen und chemische Veränderungen sich decken, bis auf diejenigen Fälle, in denen indirekt ein nicht ergriffener Augenteil infolge von mechanischer Verlegung durch Krankheitsprodukte für die Funktion ausgeschaltet wird.

Das lebende Eiweiß kann auch ohne erkennbare Entzündung in seinem Bau gestört werden. Eigentümlich genug sind es gerade metabolische Gifte, d. h. tote, der Zersetzung entstammende Eiweißkörper aus dem Tier- und Pflanzenreiche, die derartiges erzeugen können, indem sie auch in winzigen Mengen nach Art der Fermente Zerlegungswirkungen veranlassen. Symptomatisch entsteht durch sie hauptsächlich Lähmung, der eine Funktionsreizung vorangehen kann. Das Augenmuskelsystem ist in erster Reihe beteiligt, entweder direkt oder dadurch, daß die entsprechenden Kerne Veränderungen erfahren. Die Konstanz dieser Symptome ist fast so groß wie die einer chemischen Reaktion, und kommt derjenigen gleich, die infolge von scheinbar rein funktioneller, lähmender Einwirkung gewisser Alkaloide, Glykoside oder giftiger Gase zustande kommt.

Kann man sich bei einer Funktionsstörung infolge von erkennbarer, oder aus Analogien zu erschließender geweblicher Veränderungen noch eine Vorstellung über die Art des Zustandekommens machen, so fällt dies bei den sogenannten rein funktionell wirkenden Giften, gleichgültig ob sie Reiz- oder Lähmungswirkungen erzeugen, fort. Es ist unserem Begreifen zugänglich, daß flüchtige Stoffe, wie Chloroform, Aether, Schwefelkohlenstoff, denen eine nachweisbar lösende Eigenschaft für Mark- und Myelinstoffe zukommt, und deren Hingelangen zum Nervensystem feststeht, den chemischen Bau des letzteren zeitweilig stören und dadurch dessen Funktion mindern. Es ist aber nicht zu verstehen, welcher Vorgang einer Atropin- oder Physostigmin- oder Morphiumwirkung zugrunde liegt, wenn man sie als nur „funktionell wirkende“ anspricht. Auch hier müssen primäre chemische Wirkungen mitspielen, wenngleich bisher alle Bemühungen, solche nachzuweisen gescheitert sind. Keine der sonst noch vorhandenen Erklärungsmöglichkeiten für funktionelle, auf Nerven- oder Muskelbeeinflussung beruhende Augenleiden ist sonst auf diese große Gruppe von wirkungsmächtigen Stoffen anwendbar. Und doch gibt es noch manche Erklärungen für andere Einflüsse, z. B. die Ernährungsstörungen der Augengewebe oder des Gehirns durch Aenderungen der Blutversorgung infolge von schlechter Herzarbeit oder durch Blut, das durch Blutgifte verdorben ist.

Nicht zu unterschätzen sind auch als Schädiger alle jene physikalischen Vorgänge, durch welche Flüssigkeitsverschiebungen im Auge

und damit auch eine zeitweilige oder dauernde Ernährungsstörung zustande kommen können.

Hiernach würden sich die chemischen Augenschädigungen ihrer Ursache nach erkenntnistheoretisch etwa folgendermaßen gruppieren lassen. Es sind beteiligt:

1. Stoffe, von denen nachweisbar ist, daß sie den chemischen Bau des zentralen oder peripherischen Nervensystems stören. Hierher gehören z. B. viele aliphatischen Verbindungen, einwertige Alkohole, Aether, Schwefelkohlenstoff, Aceton, gesättigte Kohlenwasserstoffe u. a. m.

2. Stoffe, die eine spektroskopisch erkennbare Veränderung des Blutes erzeugen, z. B. Nitrobenzol, Dinitrobenzol, Antifebrin, Kohlenoxyd.

3. Stoffe, die gelegentlich funktionell stören, entweder in zu großen Dosen oder auf Grund individueller Verhältnisse und zwar:

a) infolge von Beeinflussung des Herzens oder der Gefäße, z. B. Digitalis, Nitrite u. a. m.

b) durch ihre konstanten Beziehungen zur Innervation des Sehorgans resp. zu dessen muskulösem Bewegungsapparat, z. B. Atropin, Physostigmin, Arecolin.

c) durch Ernährungsstörungen des Sehorgans, die sich auf Alterationen des lebenden Eiweißes aufbauen, z. B. durch Quecksilber, Jod, Karbolsäure, metabolische Gifte, Fleischgift, Wurstgift usw.

d) durch Beeinträchtigung der Verdauung.

e) durch indirekte physikalische Beeinflussung des Auges, z. B. durch große Wasserentziehung durch Abführmittel und Diuretica.

4. Stoffe, die bei direkter Berührung mit dem Auge dasselbe chemisch oder physikalisch verändern, wie z. B. die Aetzmittel es tun.

Daß der Erkenntnistrieb durch eine solche Einteilung nicht befriedigt wird, braucht nicht hervorgehoben zu werden. Gibt es doch z. B. in der Gruppe derjenigen Stoffe, die die Blutversorgung des Auges ändern können, hyperämisierende und anämisierende, die beide eine Minderung der Sehschärfe erzeugen können!

Manche Gifte können wohl auch Wirkungen mehrerer Gruppen in sich vereinigen. Schon vor mehr als 50 Jahren wurde die Frage, wie die Amaurosis durch Narcotica zustande komme, so beantwortet, daß nicht ausschließlich cerebrale Einflüsse, auch nicht allein eine Einwirkung durch Aenderung der Blutverteilung, sondern beide Möglichkeiten aktiv werden können. Vieles biologisch Unbegreifliche findet sich auf diesem engen Gebiete. So ist es z. B. eine überaus häufige Erscheinung, daß schwere Störungen des Sehvermögens infolge von Giftaufnahme durch Schwindel eingeleitet werden, so daß man versucht ist, die cerebrale Störung, von welcher der Schwindel ein Teilsymptom ist, ursächlich mit der Sehstörung in Verbindung zu bringen. Und doch gibt es Stoffe, wie z. B. Strychnos Ignatii, die fast konstant Schwindel erzeugen und doch keine Sehstörung machen.

Erst eine viel größere Erkenntnismöglichkeit als sie uns heute zur Verfügung steht, wird es gestatten, die Rolle, die das Gehirn bei vielen Sehstörungen durch Gifte spielt, festzustellen. Die anatomische

Untersuchung kann trotz aller Fortschritte, die ihre Technik gemacht hat, dies nicht zu Wege bringen, weil es unzählige Funktionsstörungen gibt, die sich nicht in die Gewebe für uns erkennbar einzeichnen, selbst wenn sie häufig wiederkehren, und weil oft diejenigen mikroskopischen Veränderungen, die wirklich gefunden wurden, nicht den adäquaten Ausdruck der auf sie zurückgeführten Symptome darstellen. Schwere, irreführende Irrtümer sind gerade durch Abstraktionen von gleichgültigen oder zufälligen mikroskopischen Befunden am Auge begangen worden, und an manchen wird noch verschiedentlich zum Schaden eines Erkenntnisfortschrittes festgehalten. Auch dies lehrt das große Tatsachenmaterial, das auf den folgenden Blättern verzeichnet ist. Gerade deswegen wird es geeignet sein, manchen beengten Blick zu weiten.

Stoffe die auf das Nervensystem lähmend wirken.

1. Inhalations-Narcotica.

Chloroform.

1. Die Veränderungen der Pupillenweite.

Sehr bald nach der Einführung des Chloroforms war nicht nur erkannt worden, daß die Pupillarbewegung durch dasselbe beeinflußt wird, sondern auch, daß die Beeinflussung in verschiedenen Stadien der Narkose wechselt. Diese Wirkungen sind auch in ihren abnormen Formen absolut unabhängig von der Beschaffenheit des Präparates. Individuelle Verhältnisse können die Reihenfolge oder die Intensität des einen oder anderen Pupillarzustandes bei Menschen und Tieren ändern, in der Mehrzahl der Fälle ist der Verlauf der folgende:

Im Stadium der Willkür erfährt der bisherige Durchmesser der Pupille entweder keine Veränderung oder nimmt etwas zu. Im Stadium der Erregung ist in der Regel die Pupille weit und die Erregbarkeit der Iris herabgesetzt, und während der Narkose besteht Miosis. Die Pupillenverengerung kann maximal sein. Die während der Narkose stark verengerte Pupille erweitert sich jedesmal an beiden Augen, wenn irgendwo an der Haut oder der Nasenschleimhaut ein Reiz (Stechen, Kneifen) angebracht wird. Die Erweiterung macht entweder sogleich wieder der Verengerung Platz, oder es erfolgt ein mehrmaliges Hin- und Herschwanken, bis die Verengerung bleibt. Die Stellung der Augäpfel ist dabei gleichgültig. Es scheint, als wenn dieses Phänomen zu dem Grade der Narkose im umgekehrten Verhältnisse steht. Bei sehr tief Narkotisierten fehlt es.

Um eine solche Erweiterung der Pupille durch peripherische Reize zu erzeugen, bedarf es ja übrigens keiner Chloroformnarkose. Claude Bernard zeigte an Hunden, daß Reizung der Hautnerven Mydriasis veranlasse, und wies nach, daß es sich hierbei um einen Reflex auf die pupillenerweiternden Fasern handle, welche aus der Regio oculo-spinalis stammen. Auch Erbrechen oder Asphyxie, die während der Narkose eintreten, heben die Miosis auf. Die letztere soll nicht oder selten bei nervösen Menschen und Alkoholikern, selbst bei lang fortgesetzter Chloroformanwendung erscheinen.

Als besonders wichtig wird bei der Narkose die Beobachtung der

indirekten Pupillarreaktion bezeichnet. Bei besonders tiefer Narkose sei dieselbe erloschen und dann Vorsicht geboten[1]).

Beim Erwachen aus der Narkose wird die Pupille wieder weit, bei Nervösen und Alkoholikern, bei denen sie nicht verengt war, eng. Die erste Pupillarreaktion bei beginnendem Erwachen aus der Narkose kann man dadurch erzielen, daß man rasch die Lider beider Augen gleichzeitig öffnet[2]).

Daß es von dem eben geschilderten Verhalten Abweichungen gibt, wurde bereits erwähnt. So können z. B. auch in der tiefsten Narkose die Pupillen weit sein, ohne daß sichtbare asphyktische Symptome vorhanden sind, und sich beim Erwachen verengern. Bei dekrepiden Menschen ist aus dem Verhalten der Pupillen gar kein Schluß zu ziehen. Bei Säuglingen und Kindern bis zum 4. Lebensjahre entsteht während der Narkose leichte Verengerung und beim Eintritt drohender Zufälle schneller Uebergang von Miosis zu Mydriasis. Bei Kindern zwischen 5 und 10 Jahren kommt anfangs Mydriasis, im Beginn der Narkose hochgradigste Miosis, im weiteren Verlaufe jedoch normale Pupillenweite mit absoluter Unbeweglichkeit der Pupille zustande. Bei Katze und Kaninchen trat bei stundenlanger Narkose keine Miosis auf, ebensowenig im Nachstadium[3]).

Die Aenderungen der Pupillenweite scheinen nicht durch peripherische Wirkungen auf die Irisinnervation, sondern durch zentrale Erregung und spätere Lähmung der Oculomotoriusfasern des Sphincter bedingt zu sein. Der Einwand ist hinfällig, daß die Kontraktion der Pupille deswegen nicht durch Reizung bedingt sein könne, weil die Annahme einer Reizung einer bestimmten Gehirnpartie zu einer Zeit, wo alle cerebrospinalen Ganglien in einem Zustande der Herabsetzung sich befinden, unmöglich sei. Derartiges läßt sich auch sonst bei Giften nachweisen, wo z. B. Krampferscheinungen cerebralen Ursprungs bei Lähmung anderer Gehirnzentren bestehen. Verschiedenheit in der Pupillenweite wurde auch nach dem Verschlucken von Chloroform beobachtet. In den meisten Fällen, in denen dasselbe u. a. schwere Atmungsstörungen oder Krämpfe erzeugte, bestand Mydriasis. Nur in einem solchen wurden nach Trinken von ca. 45 g Chloroform trotz stertoröser Atmung starre und verengte Pupillen gefunden. Dieser Fall endete tödlich[4]). Andere Selbstmörder wiesen jedoch auch nach Einführung von 60 g oder einem Weinglas voll Chloroform Miosis auf mit geringer Empfindlichkeit der Pupillen gegen Licht, sobald bei ihnen tiefer Stupor und allgemeine Unempfindlichkeit der Körperoberfläche eingetreten war.

Die Cornea ist im Stadium der Erregung gespannt und unempfindlich, im tiefen, ruhigen Chloroformschlaf weich und eindrückbar. Eine Verminderung des Druckes fand sich auch in glaukomatösen Augen[5]).

---

1) Blumberg, Chirurgie 1904. Nr. 92.

2) Flockemann, Zentralbl. f. Chir. 1901. Nr. 21 und 22.

3) Westphal, Arch. f. path. Anat. 1863. Bd. 27. S. 409. — Dogiel, Arch. f. Anat. u. Phys. Bd. XXVII. S. 409. — Budin et Coyne, Gaz. méd. de Paris. 1875. 6. et 20. févr. — Vogel, Petersb. med. Wochenschr. 1879. S. 113 u. 125. — Rembold, Mitteil. aus d. ophthalm. Klinik in Tübingen. 1879. — Nakazawa, Arch. f. vergl. Ophthalm. 1909. Nr. 1. S. 20.

4) Williams, Philad. Med. Examin. 1856. Nov. p. 659.

5) Axenfeld, Klin. Monatsbl. f. Augenheilk. 1911. Bd. II. S. 506.

Selten findet man bei engen und ganz reaktionslosen Pupillen den Hornhautreflex noch erhalten, am häufigsten noch bei jungen und weiblichen Personen.

2. Die Störungen der Augenbewegungen durch Einatmung von Chloroform.

Während der Chloroform-Narkose wurden dissociierte Augenbewegungen beobachtet. Meist divergieren die Bulbi, aber der eine kann auch ruhig bleiben und nur der andere sich bewegen. Niemals sind die Bewegungen krampfhafte und plötzliche, sondern langsame, gleitende und rollende. Das Gleiche erscheint auch in andern Zuständen von Bewußtlosigkeit. Der Einfluß auf die Augenstellung wird verschieden angegeben. Die Bulbi sind in manchen Fällen so verzogen, daß die Cornea nach oben gerichtet ist, dann tritt sie in die Mitte der Lidspalte, während ein Hin- und Herspielen der Bulbi auf Remission der Narkose hindeutet.

Bekannt ist, daß nach der Narkose die Beurteilung der Augenstellung nach Schieloperationen schwierig ist. Daß während derselben die Konvergenz vermindert, die Divergenz vergrößert sei[1]), hat jedenfalls nicht für alle Fälle Geltung, doch gibt schon von Graefe an, daß Chloroforminhalationen einen allerdings rasch vorübergehenden Einfluß auf die Spannkraft der inneren Augenmuskeln hätten[2]). Zu besserer Aufklärung der Verhältnisse wurden Versuche in der Weise angestellt[3]), daß das Narcoticum unmittelbar durch die Nase bei geschlossenem Munde eingeatmet wurde. Die Abschwächung der Fusion, sowohl für Konvergenz als Divergenz und Raddrehung trat bald ein. Sowohl die Innen- wie die Außenwendung wurden erheblich verlangsamt. Die Wirkung ging so rasch vorüber, daß schon bei schneller Wiederholung der Einstellungen die Werte stetig wuchsen und auch bald wieder die Norm erreichten. Nach höchstens 6—7 Einatmungen wurden sowohl die Schnelligkeit der Bewegung, wie die Fusionspotenzen erheblich geschwächt. Diese Störungen der gemeinschaftlichen Augenbewegungen waren ganz unabhängig von den Allgemeinerscheinungen. Das Konvergenzvermögen war durch Chloroform stärker als die Divergenz geschädigt. Von den einzelnen Muskeln litten nach der Methode der Schnelligkeitsmessung[4]) am meisten die Interni. Hierdurch allein konnte jedoch die Schwächung des Konvergenzvermögens nicht erklärt werden, da es sich um keine Insuffizienz im klinischen Sinne handelte, und dieselbe weder durch Glasstab noch durch Prisma nachweisbar war. Es mußte vielmehr eine Störung der zentralen Innervation angenommen werden.

In der Chloroform-Narkose kommt häufig Nystagmus am Ende des Exzitationsstadiums, selten während der weiteren Wirkung vor. Es schließt sich auch gelegentlich an dies seitliche Augenzittern ein epileptiformes Zittern an. Durch Einatmung von Bromäthyl soll dieses Symptom nie entstehen.

Als ein seltenes Vorkommnis muß es bezeichnet werden, wenn

1) Fröhlich, Klin. Monatsbl. f. Augenheilk. 1900. S. 383.
2) v. Graefe, Arch. f. Ophthalm. Bd. VIII. Abt. 2. S. 343.
3) Guillery, Arch. f. d. ges. Phys. Bd. 77 u. 79.
4) Guillery, l. c. Bd. 73.

ohne Narkose, nur infolge längerer Einatmung von kleinen Chloroformmengen, z. B. beim Einfüllen des Mittels in Flaschen, Nystagmus zugleich mit anderweitigen Symptomen erscheint. Ein Mann hatte sich damit beschäftigt, Chloroform in kleine Gefäße einzufüllen. Danach bekam er: Kopfschmerzen, Schwindel und am folgenden Tage Unvermögen zu stehen. Die Motilität und Sensibilität waren sonst normal. Beim Blick nach rechts und oben trat Nystagmus auf. Nach dreitägigen Gehübungen war der Gebrauch der Beine fast normal[1]).

3. Anderweitige Augenveränderungen durch Chloroform.

Nach einer Chloroform-Narkose entstand plötzlich eine Amblyopie, und bei der Untersuchung fand man eine Netzhautablösung. Es ist nicht angängig, das Chloroform hierfür nicht verantwortlich zu machen. Es handelte sich um eine hysterische, 27jährige Nähterin, die behauptete, es sei ihr Chloroform bei der Narkose in das Auge gekommen. Dasselbe war äußerlich in keiner Weise gerötet, was ein Hineingelangtsein des Mittels sicher ausschließt. Es bestand eine Sehschwäche, welche plötzlich eingetreten sein sollte, als die Patientin aus jener Chloroform-Narkose erwachte, und bei der Untersuchung schon drei Tage bestand. Mit dem Augenspiegel sah man eine mäßige Sclerectasia posterior und eine flache Netzhautablösung nach unten. Die Sehschärfe war $= {}^1/_{15}$. Myopie ${}^1/_8$. Nach oben war das exzentrische Sehen verschlechtert, aber nicht aufgehoben[2]). Bei der bereits vorhandenen Prädisposition kann sehr wohl das Chloroform als Gelegenheitsursache gewirkt haben, indem es krampfartige Zufälle erzeugte, doch könnten auch andere, wie Erbrechen usw. an dem Ereignis Schuld sein.

Bei zu Tode chloroformierten Tieren sah man unmittelbar vor dem Tode einen lebhaften Arterien- und Venenpuls der Netzhaut, der ${}^1/_2$—${}^3/_4$ Minuten anhielt[3]).

Chloroform kann bei direkter längerer Berührung mit Geweben unangenehme örtliche Veränderungen erzeugen. Die protoplasmatische Giftwirkung verhält sich direkt proportional der Dauer der Berührung und ist natürlich an sich an Schleimhäuten heftiger als an der Haut. Nach längerer Chloroformierung und unvorsichtigem Aufgießen auf den Korb entsteht bisweilen an den Lidrändern ein Erythem. Auf dieser Basis können sich ekzematöse Veränderungen herausbilden. Es bedarf keiner weiteren Begründung, daß schwere Entzündung und eventuell Gewebszerfall die Folge der längeren Berührung von Chloroform mit Conjunctiva und Cornea sein müssen.

Läßt man einige Tropfen Chloroform in das Auge und besonders auf die Hornhaut eines Tieres kommen, so entsteht leichte Hornhauttrübung, leichte Epithelabblätterung der Conjunctiva und Chemosis. In einigen Tagen wird das Auge wieder normal.

Der Mißbrauch des Chloroforms in Gestalt von Einatmungen hat mehrfach Geistesstörungen veranlaßt, in deren Verlauf Gesichts-, Gefühls- und Gehörshalluzinationen auftraten. In einem solchen

1) Hofbauer, Ges. f. innere Medizin in Wien. 5. Juni 1902.
2) Schirmer, Klin. Monatsbl. f. Augenheilk. 1871. S. 246.
3) Becker, Ophthalm. Gesellschaft. 1877.

Falle wurde das Mittel gegen eklamptische Anfälle vor und nach der Geburt und 14 Tage später wegen Kopfschmerzen noch einmal fast drei Tage hindurch mit wenigen Unterbrechungen gebraucht. Es erfolgte Genesung ebenso wie bei einem Apotheker, der anfangs das Mittel gegen Tic douloureux einatmete, später sich aber aus Leidenschaft damit 13 Tage hintereinander berauschte. Hier waren 8000 g Chloroform verbraucht worden[1]).

Aether.

Das Verhalten der Pupillen nach der Aethereinatmung ist noch weniger konstant als bei der Chloroformierung, und deswegen weniger für die Diagnose des Eintritts lebensbedrohender Zufälle zu verwerten. Bei jüngeren Kindern erscheint zu Beginn der Aetherisation eine leichte Miosis, mit dem Eintreten der vollständigen Narkose Mydriasis, und im weiteren Verlaufe der Narkose wieder leichte Miosis — mit meist vollkommener Unbeweglichkeit der Pupille. Nur bei einer sehr beschränkten Zahl von Fällen beobachtete man sowohl während der Exzitation als der Narkose eine leichte Mydriasis.

Bei Erwachsenen stellt sich fast immer schon nach den ersten Atemzügen Mydriasis ein. Diese geht meistens in Miosis über. Indessen kann die letztere auch ganz fehlen, selbst wenn die Narkose gut verlief und die Muskelerschlaffung vollständig war. Die Pupillenverengerung sah man andrerseits auch noch einige Zeit nach dem Erwachen aus der Aethernarkose fortbestehen, während sonst nach dem Erwachen aus dem Aetherschlaf die während seines Verlaufes vorhandene Miosis wie beim Chloroform in Mydriasis übergeht. Bei Katzen wurde auch reflektorische Starre beobachtet[2]). Der Cornealreflex ist meistens erhalten, und am Ende der Aetherisierung reagieren die engen Pupillen auch auf Licht. Entsteht Asphyxie, so erweitern sich die Pupillen immer. Unter 1200 Inhalationen entstanden sechsmal Mydriasis mit Cyanose, epileptiformen Krämpfen und Glottisverschluß.

Seit den ersten Aetheranwendungen kennt man die durch das Mittel bedingten Aenderungen in den Augenbewegungen.

Bei Tieren entwickelt sich zu Anfang der Narkose mit oder ohne Nystagmus verticalis eine Deviatio inferior cum rotatione laterali. Während der Narkose oder mit Beginn des Erwachens kommen die Augäpfel zu ihrer Normalstellung. Schon Dieffenbach[3]) sah bei Menschen die Bulbi nach oben rollen. Später fand man den Nystagmus in tiefen, langen Narkosen[4]).

Aenderungen in den Augenbewegungen kommen durch Aether wie durch Chloroform, auch wenn er nicht bis zur Betäubung angewendet wurde, zustande, meist erst nach mehreren Minuten[5]). Die Wirkung besteht auch hier in Abschwächung der Fusion, sowohl für Konvergenz als auch Divergenz. Die Innen- wie Außenwendung sind verlangsamt.

1) Svetlin, Wien. med. Presse. 1882. S. 1481 u. 1517.
2) Trendelenburg u. Bumke, Klin. Monatsbl. f. Augenheilk. 1907. Bd. II. S. 388.
3) Dieffenbach, Der Aether gegen den Schmerz. 1847. S. 38.
4) Kappeler, l. c. — Lenoble, Arch. gén. de méd. 1896. Sept.
5) Guillery, l. c.

Die Störungen ließen sich bei Aether teilweise noch bis zu $1^1/_2$ Stunden nach Beendigung der Inhalation nachweisen. Zur Erzielung einer Schwächung des Raddrehungsvermögens, welches bei normalen Muskelverhältnissen im Interesse der Fusion zur Verfügung steht, war eine viel längere Aethereinwirkung erforderlich, als für die sonstigen Leistungen der Fusion.

Der Aetherdampf bewirkt leicht, besonders wenn er unter der zu verwerfenden Julliardschen Maske eingeatmet wird, Conjunctivalrötung und vermehrte Tränenabsonderung.

Aethylbromid.

Die Einatmung des Bromäthyls kann eine Rötung des Gesichts veranlassen; die Conjunctivae nehmen nicht selten an dieser Störung teil. Ebenso erscheint dann ein leichter Tränenfluß. Die Pupillen sind sehr oft bald nach dem Beginn der Narkose erweitert und bleiben so. In mehreren hundert Fällen wurde dies festgestellt. Die scheinbare Gesetzlosigkeit, die in bezug auf die Beeinflussung der Pupillenweite durch Inhalations-Anaesthetica besteht, kommt auch dadurch zum Ausdruck, daß in einem Falle von tödlich verlaufender Bromäthyl-Narkose mit Herzlähmung eine enge Pupille und erst nach Aufhören der Wiederbelebungsversuche (Herzmassage) eine weite Pupille erschien. Sonst trifft auch hier die Regel zu, daß beim plötzlichen Erscheinen von Atemstörungen, Cyanose, Schwellung der Venen usw. während der Narkose die Pupillen sich erweitern.

In einem solchen Falle, der tödlich endete, traten auch die üblichen Krampferscheinungen am Auge ein. Bei einer Frau, bei der die Curettage des Uterus unter Bromäthyl vorgenommen worden war, wurden die Augäpfel krampfhaft nach oben gedreht, nachdem vor etwa 10 Sekunden die Narkose eingeleitet worden war.

Nystagmus soll durch Bromäthyl nicht erzeugt werden — die Möglichkeit des Auftretens läßt sich indessen nicht ausschließen.

Nach der Bromäthyl-Narkose soll auch einmal eine Amaurose aufgetreten sein.

Aethylenbromid. Menschen, die statt Aethylbromid, die Dämpfe dieses Stoffes einatmeten, bekamen neben schweren Allgemeinsymptomen Conjunctivitis. Auch Pupillarstörungen fehlen nicht.

Bromoform.

Als man Bromoform als Inhalations-Anaestheticum verwandte, erschienen Veränderungen der Pupillenweite, die den durch Chloroform erzeugten in der Reihenfolge des Auftretens und der Inkonstanz dieser Veränderungen analog waren. Seitdem das Mittel innerlich bei Kindern gebraucht wird, sind nicht wenige Vergiftungen dadurch zustande gekommen, daß dieselben Flaschenreste, die unvorsichtig hingestellt worden waren, austranken. In sieben solcher Fälle handelte es sich um Kinder von 3 Monaten bis $4^1/_2$ Jahren, die Dosen von 15 Tropfen bis 7 g ausgetrunken hatten. Nur ein 3 Monate altes Kind erkrankte, nachdem es 2 Wochen lang täglich je 2 Tropfen verbraucht hatte. Ein anderes Kind wurde bewußtlos, nachdem es nur zwei Dosen von je 4 Tropfen

bekommen hatte. Bei allen diesen waren die Pupillen zum Teil maximal verengt, bei einigen reaktionslos, und einmal wurde der Cornealreflex ausdrücklich als erloschen angegeben, was wohl meistens der Fall gewesen sein wird.

In zwei weiteren Fällen, die ebenfalls wie die meisten anderen mit Cyanose und Bewußtlosigkeit einhergingen, waren die Pupillen erweitert. In einem derselben waren von einem 3jährigen Kinde 3—4 g Bromoform verschluckt worden. Der Puls war beschleunigt, zwischen 120—130, die Atmung ziemlich aufgehoben, die Masseteren stark kontrahiert. Kurze Zeit nach Einleitung der künstlichen Atmung verengten sich die Pupillen. Setzte man die künstliche Atmung aus, so erschien wieder Mydriasis. Auch in dem zweiten Fall setzte die Atmung zuweilen aus, so daß als Grund der Mydriasis diese Atmungsstörung angenommen werden könnte, wenn sie nicht auch in dem einen oder dem anderen der 7 Fälle der ersten Gruppe vorgekommen wäre[1]). Außer der Atemstörung kann auch noch stark einsetzendes Erbrechen für die Zeit seines Bestehens die enge Pupille weiter machen.

Von einem vergifteten Kinde wird außer der Miosis noch eine Unruhe der Augen angegeben.

Brommethyl.

Im Gewerbebetriebe ist die eigenartige Vergiftung durch Dämpfe des Methylbromids häufiger in den letzten Jahren gesehen worden. Wir nennen sie eigenartig, weil sie mit drei Hauptsymptomen: Schwindel, auch wohl neben anderen cerebralen Störungen, Atem- und Sehstörungen verläuft. Einige Fälle, die anders verliefen, lassen sich ätiologisch nicht mit Sicherheit auf eine Brommethylvergiftung zurückführen[2]). Die Sehstörungen können intermittierend verlaufen. Doppeltsehen scheint konstant vorzukommen.

Bei einem Kranken erschien die Papille etwas blaß. Derselbe hatte viele Dämpfe des Methylbromids aufgenommen. Er wurde sofort übel, schwindlig und sah die Gegenstände verschwommen und doppelt. Diese Störungen, zu denen noch mehrtägige Somnolenz, Atembeschwerden, Schwäche in den Beinen, Delirien hinzutraten, hielten noch bis zum 4. Tage an, an dem er in das Krankenhaus aufgenommen wurde. Hier erwiesen sich die Augenbewegungen frei; Doppelbilder fehlten: die Pupillen waren normal, gut reagierend: die Papillen etwas blaß, scharfrandig. In den nächsten Tagen verschlimmerte sich der Zustand wieder. Es erschienen ein Tobsuchtsanfall und Schwindel, der ein Stehen erschwerte. Nach vier Wochen wurde der Kranke auf das Land geschickt. Nach etwa fünf Wochen klagte er nur über Sehstörungen: wenn er eine halbe Stunde gelesen hatte, so wurden die Augen trüb und er sah nichts mehr. S war unkorrigiert beiderseits = $^2/_3$, korrigiert l. l. Augenhintergrund normal. Nach dem Wiedereintritt in die Fabrik erschien wieder der Schwindel. Er arbeitete nicht mehr mit Brommethyl. Das Lesen ging zeitweilig gut. Es entstanden plötzlich Doppelbilder.

Ein zweiter Arbeiter, der ebenfalls durch einen Zufall viel Dampf von Brommethyl aufnahm, bekam bald Ohnmachtsanwandlungen. Als er nach

1) Schmitt, Münch. med. Wochenschr. 1899. Nr. 5. — van Bömmel, Deutsche med. Wochenschr. 1896. Nr. 3. — Cygan, Ibid. 1896. Nr. 52. — Platt, The Times and Reg. 1892. 18. Juni. — Eugster, Korresp.-Bl. f. schw. Aerzte. 1900. 1. Okt.

2) Schuler, Vierteljahrsschr. f. öff. Gesundheitspfl. 1899. S. 696.

½ Stunde wägen wollte, konnte er die Gewichte auf der Wage nicht mehr unterscheiden. Auf seinem Nachhauseweg begegnete er einem Wagen, sah ihn aber nicht. Am anderen Morgen waren die Sehstörungen verschwunden, kehrten aber gegen Mittag wieder zurück. Alle Gegenstände erschienen ihm doppelt und verschwanden schließlich vollständig. Nachdem er für einige Zeit die Augen geschlossen hatte, konnte er wieder sehen. Die Amblyopie trat in den nächsten Tagen besonders neben Schwindel dann ein, wenn er sich aufregte oder Wein trank. Nach 14 Tagen war er wieder gesund.

Wie wenig Methylbromid dazu gehört, um Schwindel und Amblyopie zu erzeugen, geht daraus hervor, daß die geringe Menge solchen Dampfes, die nach dem Zerbrechen einer kleinen, mit der Flüssigkeit gefüllten Röhre im Laboratorium sich verbreitete, bei dem Experimentator selbst diese Zustände hervorrief[1]).

Es ist schwer, die Eigenartigkeit der Brommethyl-Wirkungen zu erklären. Mit dem Bromäthyl besteht in dieser Hinsicht keinerlei Analogie, da tausende von Narkosen mit diesem Stoffe gemacht wurden, ohne daß, bis auf einen Fall, in dem Amaurose der Narkose gefolgt sein soll, etwas der Methylbromidwirkung auch nur Aehnliches gesehen wurde. Man sollte annehmen, daß, da Methylbromid bereits bei 13 ° C siedet, Bromäthyl aber erst bei 38 °, die Wirkungen des ersteren flüchtiger als die des letzteren sein müßten. Das Gegenteil ist aber sogar bei Tieren, die die Dämpfe einatmeten[2]), der Fall. Es könnte sich hier entweder um eine innigere Bindung des Brommethyls mit dem Gehirn, oder um funktionell kumulative Wirkungen ohne Anwesenheit des Giftes im Gehirn handeln. Zu entscheiden ist die Frage nicht. Wohl aber scheint es uns angebracht zu sein, daß man für die Wirkungen nicht allein den Brom-, sondern auch den Methylkomponenten verantwortlich macht, gerade mit Rücksicht auf die Sehstörungen, die allerdings auch nach übermäßigen Bromkalium-Dosen, aber nur als sehr seltenes Symptom erscheinen. Als Stütze dieser Anschauung ist auf den Methylalkohol zu verweisen, der ähnliche, wenn auch, innerlich in großer Menge genommen, viel heftigere und nachhaltigere Augenstörungen zu erzeugen vermag. Wir haben für diese Auffassung nur klinische Analogien und glauben, daß experimentelle Stützen sich schwer werden erbringen lassen.

Methylenchlorid.

Das lange als Inhalations-Anaestheticum unter dem Namen: „Bichloride of methylene“ gebrauchte Präparat erwies sich als ein Fabrikanten-Betrug, da es nur ein unreines Chloroform darstellte. Andere Präparate dieses oder ähnlichen Namens waren Chloroform-Methylalkohol-Gemische. Reines Methylenbichlorid ruft bei Tieren, die den Dampf aufnehmen, zunächst eine Verengerung der Pupillen bei leichten Atmungsveränderungen und eine Erweiterung bis 9 mm hervor, wenn die Atmung jagend und oberflächlich wird und sich daran Streckkrämpfe und Rennbewegungen der Gliedmaßen schließen.

Bei Menschen, die das Mittel einatmeten, war der Wechsel der Pupillenweite ein ähnlicher: Verengerung der Pupillen ad minimum.

1) Jaquet, Deutsches Arch. f. klin. Med. Bd. 71. 1901. S. 370.
2) Jaquet, l. c. S. 380.

wenn die Respiration tief und ergiebig, und schnelle Erweiterung ad maximum, wenn die Atmung äußerst häufig und oberflächlich geworden war[1]). Die Pupillenverengerung beruht auf einer Reizung des Oculomotorius, denn bei intaktem Trigeminus, aber durchschnittenem Sympathicus und mittels Atropin eliminiertem Oculomotorius-Tonus, blieb die Miosis nach Einatmung von Methylenchlorid aus. Sie erschien aber auch bei denjenigen Tieren, deren Trigeminus intracraniell durchschnitten war und bei welchen sich die durch diesen Eingriff bekanntlich eintretende Miosis wieder ausgeglichen hatte. Ein Nachlaß des Dilatatortonus ist nicht der Hauptfaktor für die Verengerung.

Die Erweiterung der Pupillen im zweiten Stadium der Methylenchlorid-Narkose beruht auf einem Nachlaß im zentralen Oculomotorius-Tonus. Nach dem Stillstand der Atmung verändert sich die Pupille so wie bei erstickten Tieren: Verengerung der bisher weiten Pupille, darauf folgend Erweiterung, eventuell bis 10 mm, und allmählicher Uebergang in Kadaverstellung[2]). Bei dem Gebrauche englischer Präparate, die, wie angegeben, Chloroform enthielten, sah man gewöhnlich Erweiterung, seltener Verengerung während der Narkose eintreten, vereinzelt auch doppelseitigen Strabismus.

Aethylchlorid. Das Chloräthyl (C_2H_5Cl), das auch zur Inhalations-Anästhesie benutzt wurde, veranlaßt in dem Stadium der tonischen Muskelspannung, das dem anästhetischen folgt, immer, bisweilen sogar maximale, Pupillenerweiterung. In dem Stadium der unvollständigen Muskelerschlaffung sind die Pupillen wieder normal weit, mit erhaltener Reaktion. Cornealreflex ist vorhanden und nur zuweilen erloschen[3]).

Aethylenchlorid.

Das Aethylenchlorür ($C_2H_4Cl_2$) besitzt narkotische Eigenschaften. Bei Hunden und Kaninchen, die man $1^1/_2$ Stunden die Dämpfe dieser Substanz einatmen läßt, oder denen man sie subkutan oder in die vordere Kammer beibringt, zeigen sich etwa nach 16—17 Stunden eine Druckerhöhung im Auge und Cornealtrübung. Die Hornhäute nehmen anfangs ein bläuliches Aussehen an; sie erscheinen wie opaleszierendes Porzellan und geben dem Tiere einen eigentümlichen Ausdruck. Diese Opaleszenz geht nicht in Nekrose über, sondern die Hornhaut hellt sich in Wochen oder Monaten allmählich von der Peripherie aus wieder auf. Eigentümlicherweise wird behauptet, daß erneute Einatmungen des Aethylenchlorürs die Hornhaut wieder durchscheinend machen, die Trübung also durch dasselbe Mittel verschwinde, welches sie erzeugte, und auch daß, wenn man nach der Wiederherstellung erneut das Mittel einatmen läßt, die Trübung nicht einträte. Als Begleiter der Hornhauttrübung erscheinen auch Injektion der Bindehaut für einige Tage, Lichtscheu und Pupillenerweiterung.

Ueber die Ursache der Hornhauttrübung sind verschiedene Ansichten ausgesprochen worden. Es sollte sich um eine Verdickung der Hornhautlamellen infolge eines Oedems handeln, nachdem während der Nar-

1) Drozda, Deutsches Arch. f. klin. Med. 1880. Bd. XXVII. S. 339.
2) Panhoff, Ueb. die phys. Wirk. des Methylenchlorids. Erlangen 1881.
3) Bossard, Korrespondenzbl. f. Schweiz. Aerzte. 1902. Nr. 19.

kose eine Art von Entwässerung des Hornhautgewebes eingetreten sein soll. Dies letztere ist bestritten worden. Das Cornea-Oedem hänge vielmehr von der Zerstörung des Endothels der Cornea ab, da das Endothel allein die Hornhaut vor der Durchfeuchtung mit Kammerwasser schütze[1]). Bei einem Hunde zeigte sich das Endothel der Lamina Descemeti teilweise nekrotisiert. Das Kammerwasser dringt in die Hornhaut. Macht man nach der Betäubung eine Paracentese der Hornhaut, so tritt die Trübung angeblich nicht ein, da das in dem Humor aqueus enthaltene Aethylenchlorid mit ausfließe[2]).

Pental. Unter den mancherlei, zum Teil sehr unangenehmen Nebenwirkungen des Pentals, spielen die seitens der Augen auftretenden nur eine untergeordnete Rolle. Außer der gelegentlichen Rötung der Conjunctivae, findet man bei manchen Kranken die Pupillen während der Narkose erweitert, bei relativ langer Narkose verengern sie sich in einzelnen Fällen, und nur selten sind sie von vornherein eng. Bei Kindern waren sie normal weit. Grobe Atemstörungen schaffen maximale Mydriasis. Der Cornealreflex erlischt entweder spät, oder bei wenig Betäubten gar nicht.

Stickoxydul.

Die Narkose mit Stickoxydulgas, die eine Erstickungsnarkose ist, schafft auch in nicht wenigen Fällen die entsprechenden Symptome, nämlich, abgesehen von anderen: Cyanose und Pupillenerweiterung. Unter 1000 selbstbeobachteten Narkosen[3]) erschien starke Mydriasis 797 mal. Daran schloß sich 20 mal Pupillenverengerung. In 64 Fällen betrug die Erweiterung 1—8 mm. Nur bei einem kleinen Teile der mit diesem Mittel Narkotisierten sind und bleiben die Pupillen während der Bewußlosigkeit normal. Tritt schwere Asphyxie ein, dann erweitern sich die Pupillen fast immer ad maximum, und dieses Symptom leitet eventuell den tödlichen Ausgang ein. Gelegentlich sah man etwa 1 Stunde nach einer Zahnextraktion sich nach voraufgegangenen Weinkrämpfen einen komatösen Zustand entwickeln, der mit Kopfkongestionen, Pulsbeschleunigung und enormer Miosis einherging[4]). Solche Kopfkongestionen scheinen in einem Falle punktförmige Blutungen auf der Conjunctiva veranlaßt zu haben. Eine 23jährige Dame merkte, als sie nach einer unter Stickstoffoxydul vorgenommenen Zahnextraktion nach Hause zurückgekehrt war, besonders linkerseits an Brust und Hals Rotfärbung der Haut, die juckte. Links waren auch Conjunctiva palpebrarum und bulbi mit punktförmigen Hämorrhagien besät, während rechts diese Veränderungen weniger ausgeprägt waren.

Die Angabe liegt auch vor, daß Stickoxydul Erweiterung der Netzhautgefäße, vermehrte Rötung der Papille und Gesichtsfeldverengerung[5]) hervorgerufen habe. Außerdem erschienen nicht selten Gesichtshalluzinationen.

Chloroxyd und Chlordioxyd. In einem engen Raume waren zahlreiche photographische Aufnahmen schnell hinter einander mit Magnesiumblitzlicht-

1) Dubois et Roux, Compt. rend. de la Soc. de Biol. 1887. IV. p. 584. — Dubois, Compt. rend. de l'Ac. des Sciences. 1888. p. 482. — Panas, Ibid. 1888.
2) Bullot, Soc. belge d'ophthalm. 1896; Zentralbl. f. Augenheilk. 1897. Bd. 21.
3) Silk, Lancet. 1890. 14. June. p. 1327.
4) Bordier, Journ. de Thérap. 1876. p. 885.
5) Sesülinsky, Mitt. a. d. Augenkl. Jurjew 1904. H. 2.

patronen gemacht worden. Ein Mann, welcher nachträglich diesen Raum wieder betrat, wurde bald darauf dort bewußtlos gefunden. Er blieb dies 2 Stunden lang mit kleinem, kaum fühlbarem Pulse. Als er wieder zu sich kam, erbrach er lange Zeit hinter einander. Schmerzen in Hinterkopf und Schläfen, taubes Gefühl in Unterarm und Händen, besonders den Fingerspitzen, sowie in Unterschenkeln und Füßen entwickelten sich. Die Sehschärfe war erheblich vermindert. Der Puls betrug längere Zeit nur 50, und außerdem wurde über starken Bronchialkatarrh geklagt.

Es bestanden maximale Mydriasis, linksseitige Abducenslähmung. Beide Linsen waren in den äquatoriellen Teilen dicht getrübt mit intermittierenden helleren und dunkleren Streifen. Das Zentrum der Linse war diffus getrübt, so daß die Trübung in der Mitte am zartesten war. Der Hintergrund erschien, soweit er sichtbar war, normal. Sn XXX mit — 10 in 14 Zoll unsicher. In größerer Nähe wurde nichts gesehen. Es bestand Myopie $^1/_8$. Mit Prisma 30° B. n. A. (links) wurde in 8′ zeitweilig einfach gesehen.

Nach 13 Wochen war die Abducenslähmung beseitigt, die aufgehobene Akkommodation wieder hergestellt, die Mydriasis noch nicht ganz beseitigt, die Linsentrübung geschwunden, nur am Aequator noch Speichen, welche aber vielleicht früher schon vorhanden waren. Die Bronchitis war geheilt.

Die Magnesiumlichtpatronen bestanden zu gleichen Teilen aus Magnesiummetall und chlorsaurem Kalium. Bei der Entzündung bildet sich durch Vermittelung des Magnesiumoxyds, Chloroxyd und Chlordioxyd. Die Giftwirkung ist auf die Chlorsauerstoffverbindungen zurückzuführen[1]).

Benzol. Dieses Produkt aus Steinkohlenteer kann zu arzneilichen Zwecken oder im Gewerbebetriebe als Dampf in die Lungen geraten, und wurde auch mehrfach versehentlich in größeren Mengen verschluckt. Schwindel, Trunkenheit und in schwereren Fällen Bewußtlosigkeit, Halluzinationen in allen Sinnen und Reaktionslosigkeit der erweiterten Pupillen kamen dabei zur Beobachtung. Es wäre wohl einmal möglich, daß dieser Stoff auch Retinalblutungen erzeugt, da Blutungen an allen möglichen Schleimhäuten nach Aufnahme seines Dampfes entstehen können[2]).

Petroleum. — Petroleumbenzin. — Petroleumäther.

Vergiftungen kommen nicht selten durch Trinken von Petroleum oder durch Einatmung von Petroleumdampf in Petroleum-Behältnissen zustande. Um so mehr entstehen dabei narkotische Symptome, je niedriger siedende Anteile das Petroleum enthält, und gastrische, je höher die einzelnen Bestandteile sieden[3]). Ein besonderes Interesse hat die cerebrale Vergiftungsform, die mit Benommensein, Kopfschmerzen, Schwindel, auch mit Bewußtlosigkeit und tiefem Sopor einhergehen kann. Die Pupillen sind in einzelnen Fällen verengt und reagieren nicht auf Lichtreiz, in anderen besteht Mydriasis mit normaler Reaktionsfähigkeit der Pupillen für Licht und gleicher Weite derselben. Es ist auffallend, daß die Erweiterung auch ohne Atmungsstörungen und Krämpfe, ja selbst nach dem Ueberstehen der eigentlichen Vergiftung noch bleiben kann. Wie bei allen derartigen Vergiftungen wird auch hier meistens in der Bewußtlosigkeit Nystagmus beobachtet. Als Nachkrankheit nach

1) Graefe, Deutsche med. Wochenschr. 1902. Nr. 11. S. 191.
2) Vgl. das folgende Kapitel.
3) L. Lewin, Arch. f. pathol. Anat. 1888.

einer innerlichen Vergiftung mit Petroleum erschien eine intensive Ophthalmie.

Der Geruch des Benzins in der Atmung kann lange anhalten. So verschluckte ein Mann aus Versehen 12—16 g Benzin. Er wurde bleich, bewußtlos und die Pupillen reaktionslos. Der Benzingeruch war noch 62 Stunden lang in der Exhalationsluft. Die Pupillenerweiterung kann auch mit einer normalen Reaktionsfähigkeit verbunden sein. Man beobachtete dies z. B. bei einer jungen Frau, die zum Selbstmord Benzin getrunken, und danach Brennen im Magen und Schwäche bekommen hatte. Der Tod erfolgte hier in Bewußtlosigkeit unter Lungenrasseln nach 50 Stunden.

Im Gegensatze zu den vorstehenden Beobachtungen zeigen andere Fälle von Benzinvergiftung Pupillenverengerung. Dies stellte man u. a. bei einer 26jährigen Frau fest, die unter dem Einflusse von Alkohol etwa 30 g Benzin getrunken hatte. Bewußtlosigkeit, sehr schnelle und tiefe Atmung und Verengerung der auf Licht nicht reagierenden Pupillen folgten. Das Bewußtsein kehrte unter geeigneter Behandlung nach $^3/_4$ Stunden wieder; der Tod erfolgte jedoch durch Herzlähmung nach 12 Stunden

Zu Berauschungszwecken werden hier und da die Dämpfe von Benzin gewohnheitsmäßig eingeatmet. Unter anderen Symptomen erschienen hierdurch Halluzinationen des Gehörs und Gesichts. Ein Kranker sah verschiedene Tiergestalten und kleine Menschen, oder es erschien ihm das ganze Zimmer erfüllt von bunten Seidenfäden, welche hin- und herflimmerten. Zu welchen weiteren unangenehmen Folgen der habituelle Benzingebrauch führen kann, zeigt der folgende Fall, in dem es sich um eine Neuritis retrobulbaris handelte.

Einem 14jährigen Mädchen wurde vor 2 Jahren wegen Myopie 16 D ($S = {}^{20}/_{70}$), die Linse discindiert mit nachfolgender Linearextraktion. Nach einer weiteren Discission wegen Starresten wurde S auf ${}^{20}/_{100}$ gebracht. In der Nähe mit + 4,0 mittlere Druckschrift fließend. Nach Operation des zweiten Auges war dessen $S = {}^{20}/_{200}$. Die Sehschärfe sank noch weiter, sodaß schließlich nur große Druckschrift gelesen werden konnte. Anfangs wurde eine Verdichtung der vorderen Teile des Glaskörpers hierfür verantwortlich gemacht. Eine genauere Untersuchung, die anscheinend erst nach mehr als einem Jahre vorgenommen wurde, ergab bei normalem ophthalmoskopischen Befund zentrale relative Skotome von ca. 10° Durchmesser für Rot und Grün (5 mm²).

Die Mutter gab an, daß das Kind in seinem Wesen in letzter Zeit verändert sei: es sei apathisch, vergeßlich, störrisch, lerne schlecht, und sie vermutete, daß es sich um die Einwirkung von Benzin handele. Das Kind habe seit Jahren und besonders in den letzten Monaten die Gewohnheit, an einem mit Benzin getränkten Lappen zu riechen — die Mutter war Handschuhwäscherin — oder eine mit Benzin gefüllte Flasche an die Nase zu halten, besonders vor dem Schlafengehen. Die Sucht war so stark, daß das Kind trotz aller Vorsicht der Mutter sich immer wieder Benzin zu verschaffen wußte. Nachdem es drei Monate unter strenge Aufsicht gebracht worden war, war die Sehschärfe nicht wesentlich verändert, die geschilderten Skotome aber nicht mehr nachzuweisen [1]).

Das Benzin gehört hiernach zu den Stoffen, welche, wie Alkohol, Nikotin u. a. bei chronischer Einwirkung die axialen Sehnervenfasern

1) Peters, Deutsche med. Wochenschr. 18. Oktober 1900.

vorübergehend oder dauernd schädigen. Die Gefahr einer chronischen Benzinvergiftung ist im allgemeinen jedoch nicht groß[1]).

Die gewerbliche Aufnahme von Petroleum-Benzin kann Nystagmus erzeugen. Man fand denselben neben Kopfschmerzen, Schwäche u. a. m. bei einem von zwei Drehern, die in einem Raume arbeiteten, in dem mit Petroleum-Benzin und Chlorschwefel vulkanisiert wurde. Bei beiden Arbeitern sollen sich im Blute Schatten, sowie ockerfarbenes und schwarzes Pigment gefunden haben. Lewin sprach in einem Rechtsstreite begründete Zweifel über den ätiologischen Zusammenhang dieses Befundes mit der angeblichen Benzin-Vergiftung aus.

Manchen Autoren ist es nicht klar, daß es ein Petroleum- und ein Steinkohlen-Benzin — zwei chemisch durchaus differente Stoffe — gibt. Das Fehlen einer bestimmten Angabe läßt eine Sicherheit über den in einem konkreten Falle zur Einwirkung gekommenen Stoff nicht bestehen. Den folgenden Fall halten wir für eine Benzol-Vergiftung.

Ein 27jähriger Färber, der „Benzindämpfe" wiederholt aufnahm, wies eine Purpura an seiner Haut dar und litt an einer hämorrhagischen Pleuritis. Er starb plötzlich in einem Zustande extremster Anämie. Bei der Sektion fand man außer Hämorrhagie in die Pleura myocarditische und subendocardiale Infarkte und hämorrhagische Herde im Opticus und im Gehirn.

Xylol. Ein Arbeiter, der mit Unterbrechung einiger Wochen in Räumen gearbeitet hatte, in denen Xylol verdampfte, das zur Lösung von Paragummi verwendet wurde, erkrankte mit Ameisenlaufen in Händen und Füßen, Zittern, Angst, Schwindel, Herzklopfen, Vergeßlichkeit und Sehstörungen. Er sah alles wie durch einen Schleier. Auch im Krankenhause bestanden noch u. a.: Druckgefühl in der Stirn, Weinerlichkeit und plötzliches Neblig-werden vor den Augen.

Es ist nicht zweifelhaft, daß wie die Xylole, die Dimethylbenzole sind, auch das **Toluol,** das Methylbenzol ist, bei geeigneter Disposition Sehstörungen erzeugen kann, wie Herzstörungen dadurch schon hervorgerufen wurden.

Kohlensäure.

Die Kohlensäure veranlaßt unter anderem eine Abnahme der Erregbarkeit des Atmungszentrums bis zur Lähmung. Es treten deshalb bei Mensch und Tier bald asphyktische Erscheinungen ein, während deren die Augäpfel nach vorn gedrängt, die Pupillen weit und starr, und die Hornhaut anästhetisch ist. Das Gas soll auch Gelbsehen erzeugen können, und als eine vorübergehende Wirkung wurde bei zwei Männern, die in eine alte, lange zugedeckt gewesene Grube gestiegen waren, Blindheit beobachtet.

Schwefelkohlenstoff.

I. Einleitende Bemerkungen.

Es hat ziemlich lange gedauert, ehe der Schwefelkohlenstoff zu der auch toxikologisch bedeutsamen Stellung gekommen ist, die er heute in der Technik einnimmt. Seit dem Jahre 1843, wo er zuerst zum Vulkanisieren des Kautschuks empfohlen wurde, hat sein Gebrauch in der Technik eine enorme Ausdehnung gewonnen. Die Mitteilungen, die bisher über Gesundheitsstörungen durch ihn vorliegen, beziehen sich mit

1) L. Lewin, Arch. f. path. Anat. 1888. Bd. CXII.

wenigen Ausnahmen auf solche Personen, die mit diesem Vulkanisieren des Kautschuks beschäftigt waren. Die Erkrankungen haben nicht lange nach der Einführung dieser Technik auf sich warten lassen. Schon vom Jahre 1856 an hat Delpech in verschiedenen grundlegenden Arbeiten die charakteristischen Züge des Krankheitsbildes klar gezeichnet, so daß diese von den späteren Beobachtern nur Bestätigung und Ergänzung gefunden, in keinem wesentlichen Punkte sich aber als unzutreffend erwiesen haben.

In der Tat ist bei einem sorglosen und unvorsichtigen Betriebe dieser Fabrikation dem Gifte die reichlichste Gelegenheit zu einer schädlichen Einwirkung auf den Körper des Arbeiters geboten. Die Technik des Verfahrens ist sehr einfach und besteht darin, daß die Gummiwaren in ein den Schwefelkohlenstoff enthaltendes Gefäß getaucht, oder wenn es sich um breite Gummistoffe handelt, mit in Schwefelkohlenstoff getauchten, an einem Stiel befindlichen Wattebäuschen bestrichen werden. Wenn diese Arbeit in schlecht ventilierten Räumen stattfindet, deren Luft von dem leicht verdunstenden Schwefelkohlenstoffe erfüllt ist, wenn nicht für häufigen Wechsel des Personals, und eine kurze Arbeitszeit des Einzelnen mit entsprechenden Erholungspausen gesorgt wird, oder wenn der Arbeiter, statt sich einer Zange zu bedienen, seine Hände selbst mit der Flüssigkeit fortwährend benetzt, so sind dem Gifte sehr günstige Bedingungen zum Eindringen in den menschlichen Körper geboten. Schlechte hygienische Arbeitsbedingungen herrschen auch heute noch in kleineren Betrieben, die mit wenigen Arbeitern oder Arbeiterinnen auskommen. Schon Delpech schilderte Sehstörungen durch diesen Körper. Bereits in seiner ersten Arbeit[1]) äußert er sich hierüber folgendermaßen: „La vue s'affaiblit à un haut degré, sans que rien dans les milieux de l'oeil expliquât cette altération. La pupille conserva de la mobilité, bien qu'elle fût généralement dilatée. Un brouillard épais semblait aux malades s'interposer entre l'oeil et les objets, qu'ils n'apercevaient plus que d'une manière confuse. L'affaiblissement de la vue fut tel qu'ils ne reconnaissaient plus une personne ni les meubles mêmes d'un bout de la chambre à l'autre, et que un des malades, il y a quelques jours encore, ne pouvait écrire une lettre et qu'il etait obligé de la dicter." Aus dieser Schilderung läßt sich freilich nicht entnehmen, um welche Art von Erkrankung des Sehorganes es sich handelte. Es ist erst späteren Forschern gelungen, das, oder vielmehr die Krankheitsbilder schärfer zu zeichnen. Leider muß man aber sagen, daß ein genaues Studium der Sehstörungen noch in recht vielen Krankengeschichten vermißt wird. Man liest da von Sehschwäche, herabgesetzter Sehschärfe, auch wohl von Einengungen des Gesichtsfeldes oder zentralen Skotomen, aber ohne alle näheren Angaben. Die Zahl derjenigen Berichte, welche einen genauen ophthalmologischen Befund enthalten, ist keine sehr große, zumal im Vergleiche zu der eingehenden Beachtung, welche die am Nervensysteme hervortretenden Störungen gefunden haben. Der Grund hierfür dürfte der sein, daß tatsächlich das Krankheitsbild sehr häufig durch schwere Erscheinungen von seiten des Nervensystems beherrscht wird, während die Sehstörungen mitunter nur leichter Art sind und nicht zur Erblindung führen, vielmehr

1) Delpech, Mémoire sur les accidents . . . Paris 1856. p. 14.

durch die schon wegen der übrigen Erscheinungen gebotene Unterlassung der Arbeit sich in der Regel bald bessern. Es ist sonach leicht verständlich, daß die an Schwefelkohlenstoffvergiftung Leidenden mehr Material für die neurologische, als für die ophthalmologische Beobachtung bieten.

Sehstörungen sind sowohl bei akuten, wie bei den chronischen Schwefelkohlenstoffvergiftungen beobachtet worden. Ihre Häufigkeit bei den letzteren kann man nach den vorhandenen Berichten auf 40—60 pCt. schätzen.

II. Die chronische Schwefelkohlenstoffvergiftung.

1. Das allgemeine Bild der Sehstörungen.

Die durch den Schwefelkohlenstoff hervorgerufenen Sehstörungen sind zuweilen ganz leichter Art, so daß sie nur dem aufmerksamen Kranken auffallen. Eine Abnahme der zentralen Sehschärfe ist nicht regelmäßig vorhanden. Die einzige Sehstörung bestand z. B. in einem Falle darin, daß die Gegenstände nur zuweilen zu zittern schienen, oder es trat ein anderes Mal nur zeitweise eine gewisse Verschleierung der Gegenstände auf, mit Einengung des Gesichtsfeldes. In noch anderen Fällen waren subjektive Farbenerscheinungen das einzige, was auf eine Erkrankung des Sehorganes hinwies. Auch Flimmerskotom wird erwähnt. Freilich gewinnt man hierbei nicht immer den Eindruck, daß alle Funktionen des Gesichtssinnes ärztlich genau untersucht wurden. Andere Erscheinungen von Schwefelkohlenstoffvergiftung waren jedenfalls deutlich vorhanden.

Die folgenden Berichte werden für eine allgemeine Orientierung über das Krankheitsbild dienen können.

Zittern der gesehenen Objekte bei voller Sehschärfe.

Ein 20jähriger Arbeiter vulkanisierte sieben oder acht Jahre. In den letzten zwei Jahren kamen motorische, sensible und cerebrale Störungen. Das Sehvermögen hatte seine volle Schärfe behalten. Zeitweilig klagte er jedoch darüber, daß er die beobachteten Gegenstände zittern sähe. Es trat Besserung ein [1]).

Amblyopie und Mydriasis bei tabischen Symptomen. Heilung.

Ein 39jähriger Arbeiter, der in einer Rübölfabrik zu Extraktionszwecken mit Schwefelkohlenstoff arbeiten und dabei dessen Dämpfe aufnehmen mußte, erkrankte mit motorischen und sensiblen Störungen. Alle Sehobjekte erschienen ihm nicht scharf abgegrenzt, sondern wie in einem Nebel. Schwindel und Benommensein waren vorangegangen.

An beiden Augen bestand Mydriasis, auch bei Sonnenschein. Der Kranke konnte selbst zollhohe Buchstaben nicht deutlich unterscheiden, ebenso wurden auch größere Objekte nur undeutlich wahrgenommen. Der Geschmack für Bitter und Sauer war aufgehoben. Die anderen Sinne waren normal.

Es bestand tabischer Gang. Durch die Behandlung mit dem konstanten Strom soll Heilung aller Symptome, auch der Augenstörungen erfolgt sein [2]).

---

1) Marche, De l'intoxication par le sulfure de carbone. Paris 1876. p. 65.
2) Flies, Berl. klin. Wochenschr. 1866. S. 320.

Nebligsehen. Eingeschränktes Gesichtsfeld bei träger Pupillenreaktion.

Ein Mädchen, das in einer Fabrik von Kautschuk-Ballons arbeitete, wurde nach drei bis vier Monaten krank. Sie wies u. a. auf: Neuralgische Schmerzen, Bewegungsstörungen an den oberen und unteren Gliedmaßen.

Das Gesicht nahm nicht ab, doch gab die Kranke an, zeitweilig einen Nebel vor den Augen zu haben. Die Pupillen reagierten etwas langsam auf Licht. Besonders linkerseits war das Gesichtsfeld eingeschränkt. Es bestand Ohrensausen. Nach einiger Zeit erfolgte Besserung [1]).

Dieser Fall, wie mancher andere, wird mit Unrecht als eine Exacerbation bestehender Hysterie durch das Gift aufgefaßt.

Amblyopie bei Chromatopsie.

Eine 28jährige Frau arbeitete seit 8 Jahren im Vulkanisierraume und hatte die Schwefelkohlenstoffdämpfe von Anfang an schlecht vertragen. Appetitlosigkeit, Kopfschmerzen, Muskelzittern, Gliederschmerzen, Mattigkeit, Schwindel, Brechneigung waren die hauptsächlichsten Klagen.

Seit drei Jahren bemerkte sie, daß sie nach dem Verlassen des Raumes schlechter sah. Es war ihr bunt vor den Augen. Sie will allerhand Farben gesehen haben. Nachdem sie ihre Beschäftigung aufgegeben, waren nach acht Tagen alle Beschwerden wesentlich gebessert, die Sehstörungen geschwunden. Das Verhalten der Pupillen war durchaus normal. Keine Anästhesie der Conjunctiva oder der Cornea war feststellbar. Ein genauer ophthalmoskopischer Befund liegt nicht vor [2]).

Als einziges Krankheitssymptom seitens der Augen kann sogar nur Mydriasis bestehen. So war ein junger Kautschuk-Arbeiter an Kopfschmerzen, Ohrensausen, psychischen und motorischen Erregungszuständen, Zittern der Gliedmaßen — kurz sehr schweren Schwefelkohlenstoff-Symptomen erkrankt, während das Sehvermögen intakt blieb. Nur die Pupillen waren sehr erweitert [3]).

2. Die Herabsetzung der Sehschärfe. Skotome.

In den meisten Fällen ist eine mehr oder weniger ausgesprochene Herabsetzung der Sehschärfe vorhanden, welche sich allmählich entwickelt. Zuweilen besteht ein zentrales Skotom, ähnlich wie bei der Alkoholamblyopie. Ausnahmsweise wird dasselbe absolut, meistens handelt es sich nur um Farbenskotome. Auch die Klagen erinnern alsdann sehr an die Initialerscheinungen der Alkoholneuritis, z. B. in dem Nebligsehen und der Verschleierung der Gegenstände. Der nachteilige Einfluß heller Beleuchtung und infolgedessen Bessersehen in der Abenddämmerung wird ebenfalls erwähnt.

Statt dessen wurde auch Hemeralopie beobachtet bei stark sektorenförmiger Beschränkung des Gesichtsfeldes.

Die Sehstörungen treten nach den bisherigen Beobachtungen immer doppelseitig auf.

Die zentralen Skotome kommen vor, entweder gleichzeitig mit Veränderungen der Außengrenzen, oder auch bei ganz normalem Ver-

---

1) Achard, La Médecine moderne. 3. janv. 1894. p. 3.
2) Stadelmann, Berliner Klinik. Aug. 1896.
3) Duriau, Gaz. des hôpitaux. 1858.

halten der Peripherie. Wo das Verhalten des Farbensehens näher geschildert ist, wird Rot immer als fehlend angegeben, daneben verhältnismäßig häufig aber auch alle anderen Farben, so daß ein typisches Rot- oder Rotgrünskotom, wie bei der Alkoholamblyopie, nicht zu den charakteristischen Störungen gehört. Ein Defekt für Blau und Gelb wird fast ebenso oft erwähnt, wie ein solcher für Rot und Grün. Ja, in einem Falle war die Blauempfindung im Skotom stärker beeinträchtigt als die Grünempfindung. Absolute Skotome sind, wie bereits gesagt, selten und in der Regel von geringer Ausdehnung. Nur in wenigen Fällen sind große zentrale Defekte beobachtet und ein Krankheitsbild, welches der typischen retrobulbären Neuritis entsprach. Die Ausdehnung der Skotome schwankt von wenigen Graden bis zu den Grenzen der betreffenden Farbenfelder. So fehlten bald Rot und Grün gänzlich, oder nur die Grünempfindung, während für Rot noch periphere Segmente vorhanden waren, oder es zeigte sich gänzliche Farbenblindheit bei normalen Weißgrenzen. Ob der Verlust der betreffenden Farbenempfindungen hier immer vom Zentrum nach der Peripherie, oder vielleicht auch umgekehrt erfolgt, konnte noch nicht ausreichend beobachtet werden. Daß bei der Untersuchung auf Skotome kleine Objekte verwendet wurden, findet sich nur in wenigen Krankengeschichten erwähnt. Die Lage des Skotomes kann genau zentral, seine Form kreisrund sein. In den meisten Fällen ist die Gestalt unregelmäßig, und alsdann der laterale Anteil größer als der mediale. Ausnahmsweise wurden auch andere Formen beobachtet, zumal bei der Rückbildung, nämlich parazentrale Lage oder Ringform. In einem Falle sollen zwei Skotome, beiderseits für Weiß, deren Form und Ausdehnung nicht näher angegeben ist, eins zentral, das andere peripherisch entstanden sein, und bei zwei Männern ein zentrales und äußeres Skotom. Auch hier fehlt die nähere Angabe über Lage und Umfang.

Bei einem Kranken, welcher anfangs nur ein zentrales Skotom hatte, stellte sich später auch eine Vergrößerung des blinden Fleckes ein. Dieses letztere Skotom wurde positiv, während sonst nur von negativen die Rede ist.

Amblyopie und Schwerhörigkeit. Mydriasis.

Ein 27jähriger Kautschukarbeiter merkte drei Monate lang nur Kopfschmerzen, dann gesellten sich Schwindel, Gehör- und Sehstörungen dazu. Die Schwerhörigkeit war besonders groß und das Sehvermögen so geschwächt, daß er nach einigen Stunden Arbeit aufhören mußte. Das Gedächtnis hatte abgenommen und es bestand Schlaflosigkeit. Als er in das Krankenhaus kam, schied er mit der Exhalationsluft Schwefelkohlenstoff aus.

Die Pupillen waren bei diesem und anderen Arbeitern erweitert, aber beweglich. Ein dicker Nebel schien sich den Kranken zwischen Objekt und Auge zu lagern. Sie sahen nur undeutlich; der obige Kranke sah weder Personen noch Gegenstände von einem Zimmer zum andern [1]).

Amblyopie nebst Gehörstörungen.

Ein 38jähriger Vulkanisierarbeiter arbeitete 18—20 Jahre in diesem Berufe, ohne in den ersten Jahren Gesundheitsstörungen zu empfinden. Dann traten Sensibilitätsstörungen, Kopfschmerzen u. a. m. auf.

---

1) Delpech, L'Union médicale. 1856. Nr. 66. p. 265.

Die Untersuchung auf der Klinik von Delpech ergab seitens der Augen folgendes: Das Sehvermögen war sehr geschwächt. Nur große Buchstaben können gelesen werden. Wie ein Nebel liegt es ihm zwischen Objekt und Augen. Auch das Gehör hat gelitten. Durch Phosphor, der mehrere Tage hindurch zu 1 mg gereicht wurde, trat Wiederherstellung ein.

Eine erneute Beschäftigung in Schwefelkohlenstoffräumen trug ihm einen Rückfall ein mit schweren cerebralen Störungen und solchen des Gesichts und Gehörs. Phosphorgebrauch stellte Gesicht und Gehör wieder her.

Nebligsehen bei Erweiterung und Schwerbeweglichkeit der Pupille.

Ein junger Mann, der seit seinem 11. Jahre in Kautschukfabriken arbeitete und $3^1/_2$ Jahre speziell wasserdichte Stoffe fabrizierte und später vulkanisierte, erkrankte mit Kopfschmerzen, Schwindel, zeitweiligem Verlust des Bewußtseins, Muskelschwäche, Erbrechen, Durchfall und Intelligenzstörungen.

Das Gesicht verminderte sich beträchtlich. Das Sehen war neblig. Gegenstände wurden auch auf kurze Entfernung nicht erkannt. Die Pupillen waren erweitert und schwer beweglich, während die anderen Sinne normal waren. Alle Krankheitserscheinungen besserten sich unter dem Einfluß der Phosphor-Therapie (täglich 0.001 g), nur nicht das Sehvermögen, das verschleiert blieb. Es kamen aber Rückfälle mit und ohne erneute Einwirkung des Schwefelkohlenstoffs, auch mit Beteiligung des Sehvermögens[1]).

Amblyopie und Chromatopsie. Besserung.

Ein 49jähriger, in einer Gummifabrik beschäftigter, Schwefelkohlenstoff-Dämpfen ausgesetzter Mann erkrankte anfangs nur leicht mit Uebelkeit und Erbrechen, später mit den bekannten Symptomen (Harnstörungen, funktionelle Nerven- und Muskelstörungen, auch paralytischer Natur, Schmerzen u. a. m.).

Sein Sehen wurde schlechter als früher, und nach einem Brechanfalle konnte er besonders kleine Gegenstände nicht mehr unterscheiden und alle erschienen ihm blaugrün gefärbt. Keine Nachtblindheit. Er konnte nur die größte Snellenschrift aus allernächster Nähe erkennen. Gläser besserten nichts. Kurze Zeit nachher sah er alle Objekte für einen Tag rosafarben statt grün. Die anderen Sinne hatten nicht gelitten.

Besserung nach 3—4 Monaten bis zum guten Sehen mit Gläsern von 2 D. Pupillen normal. Hypermetropie 1 D. Augenhintergrund normal.

Bei zwei weiteren ebenfalls durch Schwefelkohlenstoff vergifteten, Nerven- und Muskelstörungen aufweisenden Arbeitern, waren das Sehvermögen und die anderen Sinne nicht affiziert[2]).

Wenn schon in den meisten der bisher angeführten Fälle die Annahme gerechtfertigt erscheint, daß es sich um Erkrankungen des Sehnerven handelte, so gibt es noch eine Reihe von Beobachtungen, wo die ophthalmoskopisch nachweisbaren Veränderungen der Papille, oder die ausgesprochenen Erscheinungen einer retrobulbären Neuritis, die Diagnose stützen. So war bei zwei Kranken mit Schwefelkohlenstoffvergiftung das Charakteristische die starke Amblyopie mit normalem Gesichtsfeld und angeblich normalem Farbensehen[3]). In manchen solcher

1) Gallard, L'Union médicale. N. S. T. 29. 1866. p. 339.
2) Bruce, Edinb. med. Journ. 1884. May. Vol. 29^2. p. 1009.
3) Nuel et Leplat, Annales d'Oculistique. 1889. p. 149. — Revue générale d'Ophthalm. 1890. T. IX. p. 128.

Fälle soll ganz oder beinahe normales Farbensehen bestanden haben, während die Amblyopie an Blindheit streifte. Die Papillen waren hier leicht getrübt, ihre Ränder verschleiert, besonders nach der nasalen Seite zu, und die Trübung dehnte sich sogar ein wenig nach der Retina zu aus.

In vier bis sechs Monaten kann Heilung eintreten. Immer soll eine leicht weißliche Papillenverfärbung zurückbleiben.

Zentrale Skotome. Trübung der Papillen. Wiederherstellung. (Fig. 1—3.)

Eine 23 jährige Frau, mit atrophischen Daumenmuskeln, die mit Schwefelkohlenstoff arbeitete, konnte seit 6 Wochen nicht mehr lesen.

SR Finger in 2 m = $^{2}/_{60}$, SL Finger in 4 m = $^{4}/_{60}$.

Fig. 1.

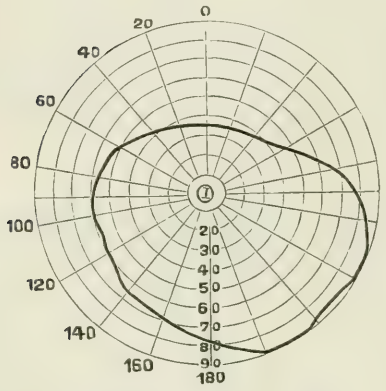

1 Zentrales Skotom für Rot.
— Gesichtsfeldgrenzen.
22. September 1883.

Fig. 2.

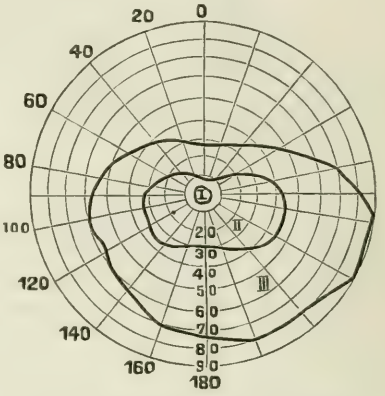

I Kleines zentrales Skotom für Rot.
II Zone, in der ein rotes Quadrat ($^{1}/_{2}$ cm) als rot erkannt wird.
III Zone, in der ein rotes Quadrat ($^{1}/_{2}$ cm) nicht als rot erkannt wird.
21. Oktober 1883.

Fig. 3.

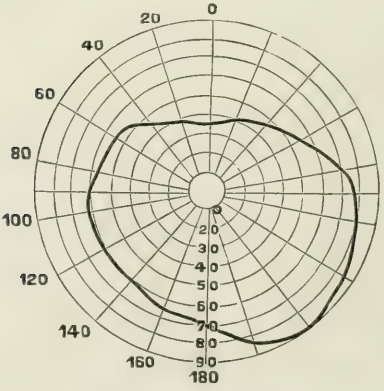

Skotom geschwunden.
23. Februar 1884.

Leichte Neuritis bestand beiderseits; die Papillen waren blaß, trübe, aber nicht geschwollen.

Sie litt außerdem an Schwäche der Glieder, Kälte, Ameisenlaufen, Kopfschmerzen und Schwindel. Nach der Aufnahme in das Krankenhaus besserte sich durch subkutane Strychninbehandlung der Zustand. Etwa 8 Wochen nach der Aufnahme entdeckte man beiderseits ein kleines, gut definiertes zentrales Skotom für Rot.

Nach 16 Wochen war S = $^5/_{18}$ beiderseits.

Nach 7 Monaten war das Skotom verschwunden.

SR = $^5/_{12}$; SL = $^5/_9$.

Nach $8^1/_2$ Monaten waren die Papillen blässer wie normal, aber scharf umschrieben. Die Atrophie der Daumenmuskeln war geschwunden. SR = $^5/_9$; SL = $^5/_6$ [1]).

Herabsetzung der zentralen Sehschärfe mit leichter Einschränkung des Farbengesichtsfeldes. Abblassung der temporalen Quadranten.

Ein Schwefelkohlenstoffarbeiter erkrankte mit Zittern und Zuckungen, Abmagerung, psychischer Verstimmung. Gehör, Geruch, Geschmack waren normal. Dagegen bestanden Sehstörungen.

Die Pupillen waren weit, gleich und zeigten eine verlangsamte und wenig ausgiebige Lichtreaktion. Das Gesichtsfeld für Weiß war normal, für Farben an beiden Augen etwas eingeengt. Es bestand kein zentrales Skotom. Die Sehschärfe betrug:

SR = $^5/_{10}$—$^5/_6$ + 0,75 D.; SL = $^5/_6$—$^5/_5$ + 0,75 D.

Es war eine deutliche Abblassung und weiße Verfärbung beider temporalen Quadranten vorhanden. Zweifellos lag eine abgelaufene Neuritis retrobulbaris vor [2]).

Progressiv zunehmende Amblyopie. Blässe der Papillen. Einengung der Gesichtsfelder für Weiß und Farben. Einseitige Gehörsstörungen. Wiederherstellung.

Ein Arbeiter, der drei Monate in einer Kautschukfabrik gearbeitet hatte, merkte eine Abnahme seines Sehvermögens. Nach weiteren drei Monaten eine weitere starke Abnahme der Sehschärfe.

Die Papillen waren bleich und trübe, die Gefäße verengt. Die Felder für Weiß und Blau eingeengt, die für Grün und Rot fehlten. Geruch und Geschmack waren abgestumpft, und das Gehör auf einer Seite vermindert.

Ein Jahr, nachdem er die Beschäftigung aufgegeben hatte, konnte er wieder normal sehen [3]).

Zentrale Skotome mit dem Befunde der Neuroretinitis.

Ein 20jähriger Mann, der bei der Vulkanisation Dämpfe von Schwefelkohlenstoff und Chlorschwefel berufsmäßig aufgenommen hatte, wurde nach drei bis vier Monaten krank, bekam Schmerzen in allen Gliedern, Kopfschmerzen, Uebelkeit und plötzlich Sehstörungen, so daß er Leute auf der Straße nicht zu erkennen vermochte. Als er in das Krankenhaus kam, war S = $^5/_{70}$ beiderseits und 12 J. schlecht in 16 cm, durch Gläser nicht gebessert. Er sah am schlechtesten am hellen Tageslichte. Die Gesichtsfelder waren

---

1) Fuchs, Transact. of the Ophthalm. Soc. Unit. Kingd. Vol. V. 1885. p. 152.

2) Kalischer, Allgem. med. Zentralzeitg. 1896. S. 660.

3) Little, Transact. Ophthalm. Soc. Unit. Kingd. 1887.

nicht eingeengt. Rot und Grün wurde nicht erkannt. Der Zustand besserte sich nach 19 Tagen:

$$SR = {}^{20}/_{70} \text{ und } SL = {}^{10}/_{70}.$$

Papillen blaß, getrübt; auf ihnen lag wie ein häutiger Nebel. Auch die benachbarte Retina erschien verändert, Venen und Arterien geschlängelt.

Er ging wieder in die Kautschukfabrik, aber in eine andere Abteilung. Nach einiger Zeit (ca. 6 Wochen) war S beiderseits $= {}^{20}/_{50}$ und 6 J.

Große symmetrische Skotome für Rot ein wenig nach auswärts von dem Zentrum eines jeden Feldes. Papillen blasser und klarer[1]).

Amblyopie. Zentrales Skotom. Normaler Augenhintergrund.

Ein 18jähriger Arbeiter wurde am 18. Januar 1886 aufgenommen mit der Diagnose: Skotom. Amblyopie beider Augen durch Schwefelkohlenstoffvergiftung. Seit einem Jahre hatte er mit Schwefelkohlenstoff und Chlorschwefel zur Präparation von Gummiwaren gearbeitet. Um Weihnachten Erbrechen, Aufstoßen mit Schwefelgeruch, Kopfschmerz, nächtliche Unruhe, Irrereden. Die Erscheinungen traten zurück, und Sehstörungen in den Vordergrund.

SR = Finger in 12′, SL = Finger in 7′; Sn X bzw. XIII in der Nähe; Gesichtsfeld-Peripherie normal: beiderseits großes zentrales Skotom von fast 20° Radius. Außerhalb des Skotoms werden die Farben erkannt. Augengrund fast normal.

Unter einfacher Behandlung (Schwitzen, Jodkalium usw.) trat Besserung ein. Am 11. Februar 1886 war SR = Sn LXX : 15′, SL = Finger in 7′ (Myop.). Das Skotom ist rechts ringförmig, links klein und parazentral geworden. 22. Februar: SR = SnL in 15′; SL = Finger in 7′, Sn $3^1/_2$ in 3″[2]).

Fig. 4.

Gesichtsfeld I. 20. II. 1889. Gesichtsfeld II. 17. IV. 1889.

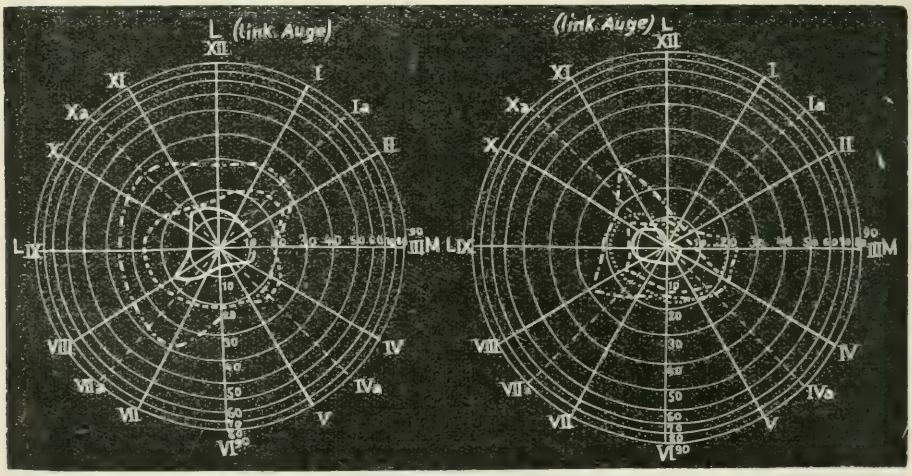

Skotomgrenzen.

für Rot.
„ Blau.
„ Gelb.
„ Grün.

---

1) Nettleship, Transactions of the Ophthalm. Soc. of the Unit. Kingdom. Vol. V. 1885. p. 149.

2) Hirschberg, Zentralbl. f. Augenheilk. 1886. Febr.

Amblyopie. Zentrales Skotom. Blässe der Papille.

Ein 66jähriger Mann, seit mehreren Jahren mit dem Vulkanisieren von Gummiwaren beschäftigt, bekam gastrische Störungen und eine progressive Amblyopie.

S = Finger in 3 m; R. Jaeg. Nr. 19, L. Jaeg. Nr. 20.

Peripherie des Gesichtsfeldes normal. Großes zentrales Skotom für alle Farben. Grün wird überhaupt nicht erkannt, Rot nur in peripherischen Segmenten; das Blauskotom ist viel kleiner, am kleinsten das für Gelb. Grün wird als Bläulich, Rot als Schmutzigbraun, Blau als Grau und Gelb als Weiß innerhalb des Skotoms bezeichnet (Fig. 4, Gesichtsfeld I).

Ophthalmoskopischer Befund: Blässe der temporalen Papillenhälfte. Nach ca. drei Monaten, während deren Jodkalium, Eisen und Strychnin gegeben worden waren, wird Jaeg. 13, bzw. 15 gelesen, mit + 10 Jaeg. 1. Skotom noch vorhanden, aber für alle Farben wesentlich verkleinert. (Fig. 4, Gesichtsfeld II)[1]).

Amblyopie. Skotom, Eigentümliche Erscheinungen in der Macula lutea.

Eine 26jährige Arbeiterin kam am 13. August 1889 in die Poliklinik und klagte, daß sie seit drei Monaten schlechter sähe und die Zeitung zu lesen nicht mehr imstande sei. Vom 14.—18. Jahre hat sie und jetzt wiederum seit einem Jahre in einer Gummiwarenfabrik gearbeitet; sie macht Saughütchen für Kinder und ist täglich 2—3 Stunden den Dämpfen von Schwefelkohlenstoff und Chlorschwefel, bei sehr guter Lüftung, ausgesetzt.

Beiderseits Sn CC : 15′; Sn $2^1/_2$ in 6″ sehr mühsam, Gesichtsfeld- und Farbenfeldgrenzen normal. In der Mitte des Gesichtsfeldes besteht beiderseits ein Dunkelfleck von 4—8° Halbmesser. (Am meisten für Rot, dann für Blau, hierauf für Grün; für Weiß besteht nur Undeutlichkeit.) Man erkennt mit dem Augenspiegel, aber nur im aufrechten Bilde, bei schärfster Einstellung, beiderseits im gelben Fleck, eine Gruppe zarter, das Licht zurückstrahlender weißer Stippchen, von etwa maulbeerartiger Anordnung. Der übrige Augengrund war völlig normal.

Fig. 5.

Die Kranke wurde ihrer Arbeit entzogen und aufgenommen, mit Jodkali und Schwitzen behandelt. Die Besserung erfolgte langsam. 13. September 1889. R. Sn LXX, L. XL : 15′. 21. September Sn XXX. Augengrund noch wie zuvor.

Es ist nicht unmöglich, daß die Veränderung der Netzhautmitte auf krystallinischen Abscheidungen beruht, wie sie bei der Naphthalinvergiftung der Tiere in den gefäßlosen Teilen des Auges gefunden worden ist[2]).

Amblyopie. Absolutes zentrales Skotom. Veränderungen an Papille und Macula.

Eine 21jährige Arbeiterin erkrankte nicht, während sie zwei Jahre lang in einer großen Gummifabrik arbeitete; als sie aber in einer anderen fünf Stunden täglich vulkanisierte und auch die Fingerspitzen und zeitweilig die ganzen Hände mit Schwefelkohlenstoff berührte, erkrankte sie alsbald und zunehmend mit Kopfschmerzen, Geruch des Körpers und der Exhalationsluft nach dem

1) Becker, Zentralbl. f. Augenheilk. 1889. S. 138.
2) Hirschberg, Zentralbl. f. prakt. Augenheilk. 1889. S. 268.

Gifte auch noch 14 Tage nach dem Aussetzen der Arbeit, Schwinden des Gedächtnisses, depressiver Gemütsstimmung, Körperschwäche, Zittern der Glieder, Vertaubungsgefühl und Sehstörungen. Ein grauer Schleier lag ihr vor beiden Augen. Lesen war unmöglich. Im Dunkeln oder in der Dämmerung sollte das Sehvermögen besser als bei Tage gewesen sein.

Die rechte Pupille war weiter als die linke. Absolutes zentrales Skotom. SR = $^6/_{100}$, SL = Finger in 3 m.

Die Macula war leicht verwaschen und uneben. Deutliche Blässe der temporalen Papillenhälfte: die Gefäße erschienen von feinen grauen Streifen überlagert und bekleidet[1]).

Positives Skotom am blinden Fleck. Papillenblässe. Zentrales Skotom für alle Farben. Wiederherstellung.

Ein 29jähriger Mann vulkanisierte in einer Patentgummi-Fabrik $1^1/_2$ Jahre lang und atmete, trotz fortwährender Lüftung, viel Schwefelkohlenstoff-Dämpfe ein. Es stellten sich ein: gastrische Störungen, später Kopfschmerzen, Schwindel und Schwäche in den Füßen und Muskelzittern. Sehstörungen und schnelle Ermüdung beim Lesen. Pupillen normal.

SR = Finger in 2,5 m; SL in 3 m. Jäger 16 mühsam.

Gesichtsfeld für Weiß (10 mm) und für Farben etwas eingeschränkt. Die Rot- und Grüngrenzen fallen zusammen. Blau nimmt einen grauen Farbenton an. Zentrales Skotom für Rot, Grün und Gelb. (Fig. 6.)

Fig. 6.

R. A.

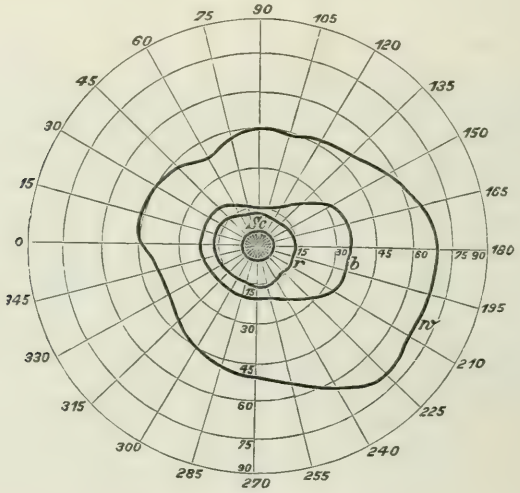

w = Grenze für Weiß
b = „ „ Blau
r = „ „ Rot
Sc = Skotom „ Farben.

Ophthalmoskopischer Befund normal. Nach drei Wochen Verschlechterung trotz Aufgebens der Beschäftigung. Finger nur noch in $1^1/_2$ m. Temporale Papillenhälften blasser, besonders rechts. Lichtsinn ist eher übernormal. Blau wird im Zentrum auch nicht mehr erkannt. Durch Strychnininjektionen nach einem Monat Besserung.

---

1) Köster, Deutsche Zeitschr. f. Nervenheilk. Bd. XXVI. 1903.

SR = Finger in 4 m; SL = Finger in 2,5 m. Der blinde Fleck zeigte sich rechts vergrößert zu einem unregelmäßigen Dreiecke, dessen längster Durchmesser ungefähr 12° betrug. Dieses Skotom wurde als positives wahrgenommen. Ophthalmoskopisch war kein entsprechender Befund feststellbar. Nach drei Wochen war dies Skotom vollständig verschwunden. Die ursprünglichen zentralen Skotome verkleinerten sich ebenfalls und verschwanden zuerst rechts, drei Wochen später auch links. Nach vier Monaten (22 Strychnininjektionen) war alles normal. Temporale Erblassung unverändert. Allgemeinbefinden wesentlich besser [1]).

Sehstörungen unter dem Bilde der typischen retrobulbären Neuritis.

Ein 57 jähriger, drei Jahre in dieser Beschäftigung tätiger Gummiarbeiter zeigte beiderseits partielle Atrophie nach abgelaufener retrobulbärer Neuritis. Besonders die temporalen Papillenhälften sind atrophisch verfärbt, die Grenzen aber scharf, die Gefäße etwas enger wie normal.

$SR = {}^{6}/_{200}$; $SL = {}^{5}/_{200}$.

Links besteht ein großer, absoluter Gesichtsfelddefekt. Grenzen für Weiß und Blau normal. Rechts großes zentrales Skotom für Blau. Die Peripherie ist frei. Rot und Grün werden überhaupt nicht gesehen. (Fig. 7.)

Fig. 7.

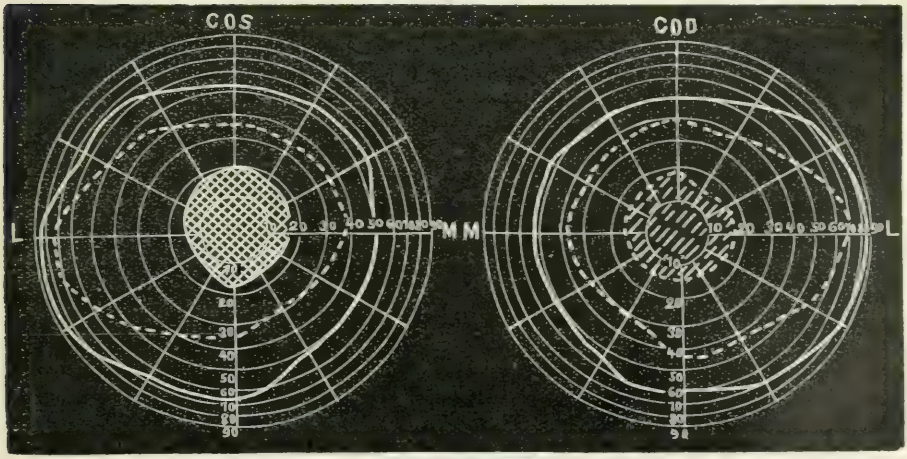

Blau Absolut defekt Skotom für Blau

Dieser Fall ist insofern nicht einwandsfrei, als der Arbeiter früher schon bleikrank gewesen war (Kolik, Kontraktur im linken Ellenbogengelenk mit Schwäche und Abmagerung des Armes) und auch ${}^{3}/_{4}$ Jahre lang an einer Geistesstörung behandelt worden war.

Als in einer Gummifabrik durch Explosion mehrerer mit Schwefelkohlenstoff getränkter Gummischläuche ein Brand entstand, atmete ein Arbeiter von den sich entwickelnden, übelriechenden Dämpfen sehr viel ein. Er stürzte darauf nieder und blieb eine Minute lang bewußtlos. Die Sehschärfe war

1) Reiner, Wiener klin. Wochenschr. 1895. Nr. 52.

seitdem erheblich vermindert. Außerdem bestanden Schwäche und Steifigkeit in den Beinen, welche sich allmählich wieder verlor. In der letzten Zeit sollten sich die Pupillen verengt haben.

Es bestand tatsächlich Miosis und typische reflektorische Pupillenstarre auf Licht bei gut erhaltener Konvergenzreaktion. Von anderen nervösen Erscheinungen ließ sich noch feststellen: Zittern in den Beinen und Schwächegefühl, Vertaubung der ersten drei Zehen rechts, mäßiges Zittern des Kopfes. Urin normal. Tabak- und Alkoholmißbrauch, hereditäre Belastung und Lues waren ausgeschlossen [1]).

3. Das Verhalten der Gesichtsfeldgrenzen.

Das Gesichtsfeld ist, wie schon aus den bisher zitierten Mitteilungen hervorgeht, in seinen Außengrenzen entweder ganz intakt oder zeigt die verschiedenartigsten Störungen von leichten bis zu sehr starken Einschränkungen. Letztere sind fast immer konzentrisch. Die ominösen sektorenförmigen Einschnitte werden nur einmal erwähnt [2]). Etwaige Einschränkungen sind nicht immer beiderseits gleich, können vielmehr auch einseitig auftreten. Von dem Vorhandensein zentraler Sehstörungen ist das Verhalten der Außengrenzen unabhängig. Sie können normal sein bei erheblicher Amblyopie [3]), oder umgekehrt sehr eingeengt bei geringen zentralen Störungen. In einem Falle scheinen die letzteren sogar nur in starken Photopsien bestanden zu haben. Die Einschränkungen können sich nur auf die Farbengrenzen beziehen, während die Weißgrenzen intakt bleiben [4]). Doch sollen auch umgekehrt Einschränkungen ohne Farbenstörungen beobachtet sein [5]).

Störungen des Sehens. Zentrales Skotom für Farben. Geringe Einengung eines Gesichtsfeldes. Normaler Augenhintergrund.

Ein Schwefelkohlenstoffarbeiter bekam allgemeine lähmungsartige Schwäche seiner Beine und Arme und auch ein Krampfgefühl in den Waden und im Leibe. Nach zwei Monaten bemerkte er eine nicht unbeträchtliche Abnahme seines Gehörs und der Sehschärfe unter gleichzeitigem Auftreten von Kopfschmerzen. Ein Nebel lag über den Augen. Am Abend war das Sehen besser. Die Conjunctiva war leicht unempfindlich auf Berührung. Finger wurden beiderseits nur auf 45 cm gezählt. Farben wurden am Chibretschen Ophthalmophotoptometer nicht unterschieden. Es bestand ein zentrales Skotom von ungefähr 15° für Farben. Das Gesichtsfeld war auf der linken Seite leicht eingeschränkt, der Augenhintergrund normal.

Es wurden 14 Tage lang täglich 2 mg Strychnin injiziert. Danach wurde SR = $^1/_{40}$; SL = $^1/_{30}$ und bald SR = $^1/_{30}$; SL = $^1/_{20}$.

Erneute Strychnininjektionen besserten noch mehr SR = $^1/_{30}$; SL = $^1/_6$ und schließlich SR = $^1/_{20}$; SL = $^1/_4$.

Links war auch die Farbenempfindung ein wenig zurückgekehrt. Gleichzeitig wurde auch der Gang normal (Fig. 8) [6]).

1) Uhthoff, Arch. f. Ophthalm. Bd. XXXIII. S. 274.
2) Maas, s. unten.
3) Hirschberg, Uhthoff, l. c.
4) Kalischer, l. c.
5) Lop et Lachaux, s. unten.
6) Gallemaerts, Annal. d'Oculist. 1890. T. CIV. p. 155.

Fig. 8.

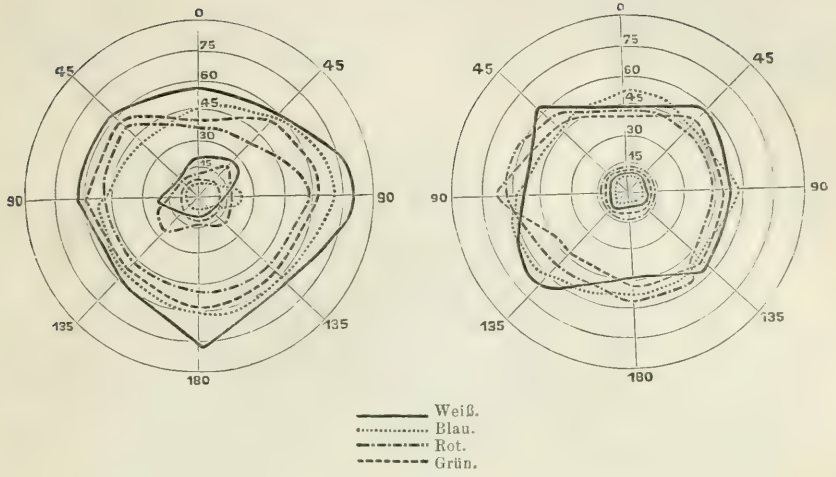

Fehlen eines zentralen Skotoms. Einengung der Gesichtsfeldgrenzen wenig für Weiß und mehr für Farben.

Eine Kranke hatte vor einem halben Jahre angefangen in einer Kautschukfabrik zu arbeiten, mußte aber nach drei Monaten ihre Beschäftigung aufgeben. Die letztere hatte darin bestanden, daß sie Gummiwaren in offene Kannen mit Schwefelkohlenstoff und Chlorschwefel eintauchte; in den letzten zwei Wochen benutzte sie verschlossene Kannen. Sie wurde sehr nervös reizbar und hatte Nebel vor den Augen: später stellten sich Schlaflosigkeit, Krämpfe, Schwäche und Abmagerung, besonders an den Muskeln der Vorderarme, der Hände und des Gesichts ein, und die geistigen Fähigkeiten nahmen ab. Bei der Untersuchung zeigte sich die Sehschärfe fast normal, aber die Augen ermüdeten schnell, und die Pupillen waren etwas erweitert.

Nach ca. einem halben Jahre hatten das Allgemeinbefinden und die psychischen Fähigkeiten sich gebessert. Die Pupillen waren stärker erweitert. Sehschärfe beiderseits = $^{15}/_{50}$, Jäg. 4 mit jedem Auge; Jäg. 2 mit beiden zusammen. Ophthalmoskopischer Befund: Blässe der Papillen. Kein zentrales Skotom, aber Einengung der Peripherie, wenig für Weiß und Blau, mehr für Rot und Grün, sehr ausgesprochen für Gelb [1]).

Amblyopie. Atrophie der Papille und konzentrische Einengung des Gesichtsfeldes an einem, Gefäßverengerung am anderen Auge.

Ein mit Schwefelkohlenstoff konstant beschäftigter Ballonarbeiter, Nichttrinker, ist seit fünf Monaten nervenkrank: Schmerzen in den Beinen mit Krämpfen, Ameisenlaufen, Minderung des Gedächtnisses und der Empfindung an den Armen bis zu den Ellenbogen mit leichter Parese. Seit drei Monaten besteht eine Abnahme des Sehvermögens. Finger werden nur auf eine Entfernung von 3,5 m gezählt ohne Besserung durch Gläser.

Ophthalmoskopisch wird links eine sehr deutliche Atrophie der Papille wahrgenommen. Rechts erscheinen die Gefäße sehr verengt, mit

1) Heath, Annals of Ophthalm. 1901. January. p. 4.

wenig Blut. Leichte konzentrische Einengung des Gesichtsfeldes am linken Auge. Keine Dyschromatopsie [1]).

Bei einem Kranken war das Sehen und der Fundus normal. Skotom bestand nicht, aber die Gesichtsfelder für alle Farben waren eingeengt (Fig. 9). [2])

Fig. 9.

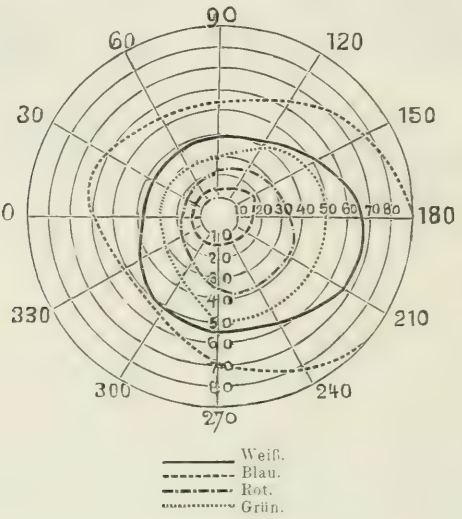

4. Sonstige Störungen des Farbensinnes.

Amblyopie. Rot-Grünblindheit.

Ein 33 jähriger Mann, der mit Schwefelkohlenstoff bei der Extraktion von Fett aus Palmnußfasern sehr lange gearbeitet hatte, bekam vor 16 Monaten, als er in einem anderen als dem bisherigen Raum arbeitete, Allgemeinstörungen und vor vier Monaten Sehstörungen.

Bei der Untersuchung waren die Pupillen weit. Mit jedem Auge konnte Jäg. 19 gerade erkannt werden. Rot-Grünblindheit war vollständig. Blau und Gelb wurden mäßig gut unterschieden. Gesichtsfeld für Weiß gut. Sehr geringe peripherische Einschränkung. Ophthalmoskopischer Befund: Rechte Papille sehr, die linke etwas blaß. Gefäße normal.

Arbeit ausgesetzt. Tinct. Strychni verordnet. Das Sehvermögen besserte sich nicht, wohl aber das Allgemeinbefinden. Der seit einiger Zeit vermehrte Tabakgebrauch soll vermindert werden [3]).

Herabsetzung der Sehschärfe. Achromatopsie. Perivasculitis.

Ein 19 jähriger Mann. Nichtraucher. Nichttrinker. mußte während einer siebenjährigen Arbeit in einer Kautschukfabrik täglich die Dämpfe von Schwefelkohlenstoff aufnehmen. Trotzdem fühlte er nie dadurch Beschwerden. Seit zwei Monaten jedoch minderte sich in zunehmender Weise sein Sehvermögen.

---

1) Dumont, Bullet. de la Clin. nat. ophthalm. de l'hôpit. des Quinze-vingts. T. V. 1887. p. 110.

2) Little, l. c.

3) Gunn, Transact. of the Ophthalm. Soc. Vol. VI. 1886. p. 372.

SR = Fingerzählen auf 2 m: SL = Fingerzählen auf 1 m ohne Besserung durch Gläser. Gesichtsfeld für Weiß ist normal, es besteht aber vollkommene Farbenblindheit. Die Papille erscheint klein und ischämisch. Längs der Retinalgefäße findet man eine kleine Zone retinitischer Störungen, wodurch die Gefäße doppelt konturiert und hervorspringend erscheinen [1]).

Einengung des Gesichtsfeldes. Farbenstörungen.

Eine Arbeiterin von Kautschukballons, die den Schwefelkohlenstoff-Dampf aufnahm, bekam Menstruations-, Bewegungs- und Empfindungsstörungen, Kopfschmerzen u. a. m. Es bestand bilaterale Einengung des Gesichtsfeldes. Violett und Grün wurden für Grau gehalten.

Der Lichtsinn scheint nur selten untersucht worden zu sein. In einem mehrerwähnten Falle wurde er bei der Untersuchung mit dem Försterschen Photometer eher übernormal gefunden. Ueber den Lichtsinn eines anderen Kranken mit Hemeralopie erfahren wir nichts Näheres.

Ein typisches und deutlich ausgeprägtes Krankheitsbild läßt sich aus diesen Symptomen nicht konstruieren. Wie weit es sich hierbei um Erkrankungen des Sehnerven handelt, und welcher Art diese sind, ist vorläufig unaufgeklärt. Nur die wenigen ausgesprochenen Fälle von retrobulbärer Neuritis lassen sich als besondere, hinsichtlich ihrer Natur nicht zweifelhafte Gruppe von den übrigen ausscheiden. Aber auch unter diesen letzteren deuten die hervorstechendsten Symptome (zentrale Skotome, Gesichtsfeldeinschränkungen verschiedenen Grades) auf ein beginnendes Sehnervenleiden.

5. Der Befund am Augenhintergrunde.

Auch die Untersuchung mit dem Augenspiegel ergibt keinen typischen Befund, ja in sehr vielen Fällen überhaupt keinen. Von positiven Veränderungen wird meistens partielle oder totale Atrophie des Sehnerven erwähnt, erstere am häufigsten unter dem bekannten Bilde der temporalen Abblassung. Im Anfang kann der ophthalmoskopische Befund normal sein und die Verfärbung erst während der Beobachtung im Verlauf von Wochen entstehen. Auch das ausgesprochene Bild der neuritischen Atrophie mit engen Gefäßen kommt vor. Anderseits kann der Befund ganz negativ sein bei sehr ausgeprägten Funktionsstörungen.

Es fehlt auch nicht der Befund der Neuroretinitis, sowie einer doppelseitigen Neuritis optici, mit blassen und trüben aber nicht geschwollenen Papillen. Dazu kann sich ein moiréeartiges Aussehen der Netzhaut in der Umgebung der Papillen gesellen. Die letzteren wurden auch gerötet oder mißfarbig rötlich verfärbt gefunden.

Auch eine Perineuritis des Sehnerven neben Atrophie wurde beschrieben [2]). Eine Ischämie der Papille scheint häufiger vorzukommen mit und ohne retinitische Veränderungen in unmittelbarer Umgebung der Gefäße, wodurch die letzteren doppelt konturiert und stärker hervorspringend erscheinen.

Der besonderen Beachtung wert halten wir aus chemisch-toxikologischen Gründen die Beobachtung jener weißen Stippchen von maulbeer-

1) Gand, Bull. de la Clin. ophthalm. de l'hôp. d. Quinze-Vingts. 1886. T. IV. p. 40.
2) Galezowski, Recueil d'Ophthalm. 1877. p. 121.

artiger Anordnung im gelben Flecke, die als kristallinische Ausscheidung gedeutet wurden[1]), und es sehr wahrscheinlich auch waren. Unserer Ueberzeugung nach müssen diese häufiger vorkommen als sie bisher erkannt wurden. Wir halten sie für lecithinartige Substanzen.

Auch chorioretinitische Veränderungen und retinitische Herde bei starker Albuminurie wurden beobachtet, die sehr wohl bei einer geeigneten Individualität, oder einem besonderen Krankheitsverlaufe allein auf den Schwefelkohlenstoff als veranlassende Ursache bezogen werden können.

Chorioiditis. Graurote Verfärbung der Papillen. Retinale Gefäßveränderungen.

Ein Werkführer in einer Gummifabrik, mäßiger Raucher und Trinker, frei von Lues, war seit 16 Jahren Vulkaniseur, bis vor einem Jahre in gut ventilierten sächsischen Fabriken, wo er sich stets wohl fühlte, seit einem Jahre in einer schlecht ventilierten bayerischen Fabrik. Die Finger will er nie mit der Flüssigkeit in Berührung gebracht haben.

Nach vier Wochen traten als typische Schwefelkohlenstoffsymptome ein: Kopfschmerzen mit Parästhesien an verschiedenen Körperstellen, besonders Fingern und Zehen, heftige Schmerzen in den Knieen, Abnahme des Appetits und der Körperkräfte, Schwindelgefühl, Ohrensausen, große Reizbarkeit und Erregung, später Depression, Energielosigkeit und Abnahme des Gedächtnisses. Die Potenz war anfangs gesteigert, später geringer. Schlaf unruhig, Sprache schwerfällig. Geschmack nach Schwefelkohlenstoff. Der Urin roch danach. Stuhlverstopfung nach vorausgegangener Diarrhoe. In der dritten Woche entstanden heftige bohrende Schmerzen über den Augen und Abnahme der Sehkraft. Es wurde eine Chorioiditis festgestellt, besonders rechts. Behandlung mit Jodkali und Schwitzkur zehn Wochen lang.

Jetzt besteht noch Verschleierung der Objekte. Das rechte Auge kann nur wenig lesen. Nach geringer Anstrengung entstehen Kopfschmerzen und Ermüdung der Augen. Die Muskulatur ist schlaff und stellenweise atrophisch, die grobe Kraft herabgesetzt. Gang etwas ataktisch. Reflexe an der Patella normal. Beim Lidschlusse starkes „Flimmern" der Lider. Die rechte Pupille weiter als die linke und von träger Reaktion. Es bestehen beiderseits chorioiditische und retinitische Herde, meist ältere, zum Teil frische. Lichtsinn etwas herabgesetzt, Farbensinn nicht merklich.

SL normal, SR Finger in 2 m.

Feststellen ließ sich auch eine Beeinträchtigung der Sensibilität an den Unterarmen, nach den Fingern zunehmend, namentlich rechts. Dieselben waren nicht auf das Gebiet bestimmter Nerven beschränkt. Am linken Fuße bestand Herabsetzung des Berührungsgefühls. Auch an den Füßen war die Gefühlsstörung rechts stärker als links. Dem entsprechend zeigte sich auch die faradokutane Sensibilität herabgesetzt. Für beide Stromesarten bestand eine Herabsetzung der Erregbarkeit. Der Hämoglobingehalt des Blutes betrug 85 pCt.

Elektrische und hydriatische Behandlung, gute Ernährung, viel Bewegung im Freien wurden angeordnet.

Nach einem Anfall von Diphtherie trat Besserung ein, so daß der Mann wieder seiner Beschäftigung nachging, ohne wesentliche Beschwerden. Ein halbes Jahr nach der ersten Untersuchung sind die Sensibilitätsstörungen nur noch an den Zehen nachweisbar: Ataxie nicht mehr vorhanden. Der Gang erfolgt noch stampfend. Die rechte Pupille ist weiter als die linke, von träger Reaktion. Hämoglobin = 95 pCt. Faradische und galvanische Erregbarkeit besser. Der Augenbefund ca. zehn Monate nach dem zuerst aufgenommenen war folgender: Papillen beiderseits graurot. Grenzen

1) Hirschberg l. c.

scharf, der physiologische Trichter deutlich nachweisbar. Arterien sehr dünn, die Adventitia von Venen und Arterien verdickt. Der Fundus, in seiner ganzen Ausdehnung getüpfelt, macht einen rarefizierten Eindruck. Es lassen sich eine Menge unregelmäßiger, mitunter spinnenartig und gitterförmig gestalteter schwarzer Pigmentierungen nachweisen, welche z. T. den Retinafasern aufgelagert sind. Zwischen und neben diesen sieht man in spärlicher Anzahl kleine weiße Herdchen. Sehr auffällig ist im rechten Auge ein in der Macula gelegener schwarzer Fleck, welcher sich aus mehreren kleineren, durch zarte Fäden zusammenhängenden Flecken zusammensetzt.

Rechts werden Finger in 1—2 m gezählt; Strabismus divergens seit früher Jugend, welcher auf die durch den schwarzen Fleck bedingte Amblyopie zurückgeführt wird. Doppelbilder sind nicht hervorzurufen. Links sind Sehschärfe, Akkommodation, Gesichtsfeld, Farben- und Lichtsinn normal. Keine Muskelstörungen. Es findet sich hier ein Rest der Pupillarmembran [1]).

Retinitis albuminurica. Verminderte Pupillenreaktion.

Eine 32 jährige Arbeiterfrau war seit 10 Jahren mit Schwefelkohlenstoff beschäftigt, wobei sie sehr unvorsichtig verfuhr. Vor $1^1/_2$ Jahren erschienen Schwindelanfälle, weshalb sie $^1/_2$ Jahr lang die Arbeit aussetzte. Vor einem halben Jahre hat sie wieder begonnen und erkrankte nach ca. drei Monaten von neuem an Schwindel, Erbrechen und Kopfschmerz. Durch Steigerung der Beschwerden war sie vor etwa acht Wochen arbeitsunfähig geworden.

Die Untersuchung ergab: träge Lichtreaktion der Pupillen, Abweichung der Zunge nach rechts, lebhafte Patellar- und Plantarreflexe, keine Sensibilitätsstörungen. Sprache verlangsamt. Die Patientin läßt Kot und Urin unter sich gehen. Sensorium nicht ganz frei. Gedächtnisschwäche. Der Urin enthält Spuren von Eiweiß. Im weiteren Verlauf entsteht vorübergehend große Apathie. Urin bleibt unverändert. Auf ihren Wunsch entlassen, kehrte sie nach etwa drei Wochen zurück wegen erneuter Schwindelanfälle und Kopfschmerzen.

Die ophthalmoskopische Untersuchung ergab eine Retinitis albuminur. haemorrhag. Nach der augenärztlichen Diagnose war es „nicht ganz das typische Bild, aber doch wohl mit der Albuminurie in Verbindung zu bringen".

Der Schwindel nahm im weiteren Verlaufe noch zu. Urin wie bei Schrumpfniere. Sehstörung. Die Kranke wurde noch zweimal auf ihren Wunsch entlassen, kam aber stets nach wenigen Tagen wieder, mit den Anzeichen zunehmender Verblödung. Im Urin fanden sich vorübergehend Zylinder und Nierenepithelien. Bei der dritten Aufnahme enthielt der Urin $^1/_5$ bis $^1/_7$ p. m. Eiweiß ohne Zylinder. Der Augenhintergrund blieb unverändert. Sie wurde wegen zunehmender Demenz dem Irrensiechenhause zugeführt, wo sie starb [2]).

6. Die Veränderungen an den Pupillen.

Die verschiedensten Zustände sind bei der chronischen Schwefelkohlenstoffvergiftung an den Pupillen beobachtet worden, nicht nur in Begleitung von Sehstörungen, sondern auch ohne solche, nur in Gemeinschaft von Funktionsstörungen des Zentralnervensystems. Wenn die letzteren mehr einen stuporösen Charakter tragen, reagieren die Pupillen träge, während sie in Erregungszuständen vorzugsweise extrem weit und auch verschieden weit sein können. Dauernde Erweiterung beider Pu-

1) Koester, Arch. f. Psychiatrie. 1899. Bd. XXXII. H. 2 u. 3.

2) Laudenheimer, Die Schwefelkohlenstoffvergiftung der Gummiarbeiter. Leipzig 1899. S. 167.

pillen kommt vor, z. T. in Kombination mit reflektorischer Starre. Auch beim Fehlen zerebraler, schwerer Störungen weisen die Pupillen ein durchaus verschiedenes Verhalten auf. Man findet hier ein- oder beiderseitige Veränderungen, normale, träge oder auch aufgehobene Reaktion, starke Pupillenenge mit reflektorischer Pupillenstarre auf Licht bei gut erhaltener Konvergenzreaktion [1]), mit oder ohne tabesartige Symptome und Pupillenweite als einziges Augensymptom, oder mit wenig ausgiebiger Lichtreaktion bei Amblyopie und Gesichtsfeldbeschränkungen und fehlender akkommodativer Reaktion [2]). Vereinzelt ließ sich Hippus feststellen. Oft genug findet sich auch die Angabe, daß die Pupillen von normaler Weite und guter Reaktion auf Licht und Akkommodation waren. Jedenfalls gibt es keinen Zustand der Pupillen, welcher als typisch für die Schwefelkohlenstoffvergiftung angesehen werden könnte.

Reflektorische Pupillenstarre nach einer anscheinend beseitigten Amblyopie.

Ein 50 Jahre alter Gummiarbeiter arbeitete seit 20 Jahren in einem Vulkanisierraume, in dem sich große Schüsseln mit Schwefelkohlenstoff und Chlorschwefel und zuletzt auch Petroleumäther befanden, früher oft den ganzen Tag, später etwa 2 Stunden täglich. Auch Benetzung der Hände mit Schwefelkohlenstoff kam zustande.

Vor etwa acht Jahren erschienen, nachdem früher nur Kopfschmerzen, Uebelkeit, Erbrechen und Schwindel aufgetreten waren, plötzlich blitzartige heftige Schmerzen in beiden Unterschenkeln, so daß der Kranke schreiend bewußtlos zusammenbrach. Die Anfälle, welche 10 Minuten dauerten, wiederholten sich anfangs alle 3—4 Wochen, später öfter bei Tage und Nacht. Die Unterschenkel waren wie eingeschlafen, die Sensibilität daselbst herabgesetzt. Die Anfälle waren mit Schweiß, Erbrechen, Herzklopfen, Blasenschmerzen und oft mit Samenabgang verbunden. Keine Krämpfe. Seit dieser Zeit bestehen Gehstörungen. Vor fünf Jahren erschienen: heftiger Tremor und Blasenschwäche, Impotenz, vor $2^1/_2$ Jahren plötzlich Sehschwäche, so daß die Zeitung nicht mehr gelesen, auch Personen auf der Straße nicht erkannt werden konnten. Mit Brille wurde wieder ziemlich gut gesehen. Seit zwei Jahren sind der 4. und 5. Finger der rechten Hand gefühllos geblieben. Vor zwei Monaten kamen Lähmungserscheinungen an den Lippen, Abschwächung der motorischen Kraft an den Extremitäten, Muskelzittern im Gesicht, Armen und Beinen, Ataxie an den oberen und unteren Extremitäten, Herabsetzung der Reflexe, der Sensibilität an beiden unteren Extremitäten, Anästhesie im Bezirke des N. cutan. brach. med. und des Ram. dorsal. u. Ram. volar. N. ulnaris und Inkontinenz der Blase, aber nur des Nachts, und Sprachstörungen.

Bezüglich der Augen bestand folgender Befund: Pupillen ziemlich eng, etwas verzogen, ohne Lichtreaktion, doch mit erhaltener Reaktion auf Akkommodation. Die Augenbewegungen waren normal, die Conjunctiva bulbi fast ganz unempfindlich, ein Reflex von ihr aus nicht auslösbar. Von der Cornea erfolgte er, wenn auch nicht sehr exakt. Ueber die Funktionen des Sehorganes und den Augenspiegelbefund ist nichts bemerkt [3]).

---

1) Köster, Deutsche Zeitschr. f. Nervenheilk. Bd. XXVI. 1903 u. a.
2) Golesceano, Soc. franç. d'ophthalm. Mai 1907.
3) Stadelmann, Berl. Klinik. 1896. Aug.

Hippus als besonderes Pupillensymptom. Verminderung der Sehschärfe.

Ein 28jähriger Gummiarbeiter begann mit 14 Jahren die Arbeit im Vulkanisierraume und erkrankte schon nach 3—4 Wochen mit Kopfschmerzen, Muskelzittern und Rauschgefühl, später auch Appetitlosigkeit und Stuhlverhaltung.

Im 16. Lebensjahr entstand plötzlich eines Abends Gelbsehen mit bedeutender Abnahme des Sehvermögens. Er konnte bald nicht mehr allein gehen und sah alles wie durch einen Nebel. Die Beschäftigung wurde ein Jahr lang ausgesetzt. Es erfolgte Besserung; doch soll die Sehschärfe nur $^1/_2$ betragen haben. Im 17. Lebensjahre nach Wiederaufnahme der Beschäftigung erneutes Auftreten der früheren Beschwerden, die sich immer mehr steigerten. Nach 4—5 Jahren übersiedelte er in eine besser eingerichtete Fabrik. Vor drei Jahren wurde er an Syphilis behandelt. Vom 24.—27. Jahre war er außer Berührung mit Schwefelkohlenstoff. Seit einem Jahre ist er wieder in seiner alten Fabrik beschäftigt. Seitdem erschienen auch erneute Beschwerden.

Seit fünf Wochen Abnahme der Sehschärfe; beschwerlicher Gang: Muskelzittern und Appetitmangel. Pupillen gleich, mittelweit, reagieren auf alle Reize gut. Zeitweise leichter Hippus. Sehschärfe beiderseits $= {}^3/_5$. Alles andere am Auge ist normal. Im Facialisgebiet leichte Zuckungen. Tremor des Kopfes, der Zunge und der Finger, Reflexe gesteigert. Fußclonus. Kontraktionen einzelner Muskeln und Muskelgruppen. Rombergsches Phänomen. In den nächsten Tagen erfolgte Besserung.

Die Prüfung ergibt, daß Berührungen der Conjunctiva bulbi mit dem Finger und dem Stecknadelkopfe sehr selten Lidreflexe auslösen und auch wenig gefühlt werden. Doch ist ein handgreiflicher Unterschied beim Vergleiche mit anderen Kranken nicht zu konstatieren. Bei Berührung der Cornea selbst ungeminderter Reflex. Nirgends deutliche Sensibilitätsstörungen. Die letzte Augenuntersuchung ergab: Hintergrund normal, Gesichtsfeld desgleichen (keine Skotome), Sehschärfe normal. Klagen über akkommodative asthenopische Beschwerden [1]).

7. Störungen der Akkommodation.

Störungen der Akkommodation scheinen sehr selten zu sein. In dem eben erwähnten Falle wurde über akkommodative asthenopische Beschwerden geklagt, ohne daß objektiv eine Störung der Akkommodationstätigkeit nachzuweisen war. Man findet ferner Angaben über „vorzeitige Presbyopie", oder über vollständige Lähmung der Akkommodation [2]), oder allgemein über „Akkommodationsstörungen".

Zwei Arbeiter, die täglich mehrere Stunden den Dämpfen von Schwefelkohlenstoff ausgesetzt waren — sie leimten mit einer Mischung von Guttapercha in Schwefelkohlenstoff Lederteile auf Stiefel auf — wurden kachektisch und erlitten Verminderung des Sehvermögens, Akkommodationsstörungen und eine sehr deutliche Entfärbung der Papillen. Es bestanden keine Störungen des Farbensinns, keine Gesichtsfeldbeschränkung, keine Skotome und Besserung erfolgte, wenn die Arbeit ausgesetzt wurde. Strychnininjektionen und Jodkalium innerlich brachten schließlich Heilung [3]).

Man darf wohl annehmen, daß auch die Mikropsie und Makropsie, welche erwähnt werden, auf Veränderungen der Akkommodation zurück-

1) Stadelmann, l. c.
2) Galezowski, l. c.
3) Dubois de Lavigerie, Rec. d'Ophthalm. 1887. 9. sep. p. 535.

zuführen waren. Daß dieselben als sichere Zeichen von Hysterie anzusehen seien, wie angenommen wurde, kann nicht zugegeben werden. Wir werden noch auf die viel erörterten Beziehungen zwischen Hysterie und Schwefelkohlenstoffvergiftung zurückzukommen haben.

8. Aeußere Augenmuskelstörungen.

Störungen der äußeren Muskeln scheinen sehr selten zu sein. In dem einzigen älteren Falle, in dem von Diplopie die Rede ist, fehlen alle näheren Angaben über die Art derselben.

Eine Frau, die in der Vulkanisation drei Jahre lang tätig war, erkrankte mehrfach durch Schwefelkohlenstoff. Das letzte Mal bekam sie, nachdem Bewußtlosigkeit vorangegangen war, Kopfschmerzen und sah alle Gegenstände leuchtend. Es schien ihr, als sähe sie immerfort Feuerwerk. Es bestanden bilaterale, starke Einengung des Gesichtsfeldes und binokuläre Diplopie [1]).

Delpech sah Spasmen des Orbicularis: „Les muscles orbiculaires des paupières sont agités par un mouvement spasmodique et involontaire presque constant."

Die Augenbewegungen wurden sehr langsam und mühsam, aber ohne Defekt ausgeführt bei einer Kranken, welche an der stuporösen Form der Schwefelkohlenstoffpsychose litt. Sie fand selbst, daß die Augen „steif" seien. Dies verlor sich nach vier Tagen [2]).

Einzig in der Literatur ist bisher der folgende Fall [3]):

Ein 20jähriges, sonst gesundes Mädchen war seit $1^1/_2$ Jahren in einer Gummifabrik mit Vulkanisieren beschäftigt und zwar täglich 3 Stunden lang. Sie bemerkte gegen Ende dieser Zeit, daß ihr die Lider schwer wurden und sie doppelt sah. Es entwickelte sich eine vollständige Lähmung des Oculomotorius in seinen äußeren und inneren Zweigen, sowie des Trochlearis und Abducens und zwar beiderseits. Weder Atropin noch Eserin wirkten auf die Pupille. Dazu kam Ermüdbarkeit beim Kauen und Sprechen, sowie eine totale Lähmung der unteren Extremitäten, der Rücken- und Bauchmuskeln. Druck auf die Nervenstämme am Capitulum fibulae sehr schmerzhaft und auch spontan heftige Schmerzen an den unteren Gliedmaßen. Erst im 4. Monate nach Entwicklung des Leidens begannen die Pupillen wieder auf Licht und Akkommodation zu reagieren. Dann fingen die Lidheber wieder an zu wirken und es zeigte sich eine geringe Bewegung des Bulbus nach unten. Die Lähmung der unteren Gliedmaßen besserte sich, ebenso die anfangs herabgesetzte elektrische Erregbarkeit. Sonst war alles noch am Ende des 9. Monates unverändert.

Nystagmus ist im Verein mit anderen nervösen Erscheinungen mehrfach beobachtet worden [4]).

9. Anästhesie am Auge.

Eine besondere Eigentümlichkeit der Schwefelkohlenstoffvergiftung ist die Erzeugung einer verminderten oder vollkommen aufgehobenen Empfindlichkeit der Hornhaut und Bindehaut. Ein Reflex läßt sich von ihnen durch Berührung nicht mehr oder wenigstens nicht mit

1) Bonnet, Thèse. Paris 1892. p. 46.
2) Laudenheimer, l. c. p. 173.
3) Litten, Ver. f. innere Medizin. 17. 12. 06.
4) Berbez, La France médicale. 1885. Nr. 1.

der üblichen Lebhaftigkeit auslösen. Die Anästhesie, die im Tierexperimente bei der akuten Vergiftung vor Eintritt der allgemeinen Bewußtlosigkeit regelmäßig erscheint, ist nach den Versuchen, die der eine von uns darüber anstellte[1]), lediglich eine Teilerscheinung der allgemeinen Anästhesie, hat also nichts Spezifisches. Die Vermutung, daß es sich bei der Hornhautanästhesie der Menschen vielleicht nur um lokale Aetzungsläsionen durch den Schwefelkohlenstoffdampf handelt, ist durch positive Befunde nicht gestützt und auch mehr als unwahrscheinlich. Auch bei langjähriger Beschäftigung in Schwefelkohlenstoffdämpfen sind örtliche Veränderungen der Hornhaut, welche doch schließlich eintreten müßten, niemals beobachtet worden. Selbst leichte Reizerscheinungen an den äußeren Augenhäuten werden nur selten erwähnt, z. B. von Delpech, welcher von Hitzegefühl und Stechen in den Augen spricht.

Bei der chronischen Vergiftung tritt die Hornhautanästhesie jedenfalls nicht nur als Teilerscheinung allgemeiner Sensibilitätsstörungen auf, sondern ganz unabhängig von solchen. Sie gehört durchaus nicht zu den regelmäßigen Erscheinungen, sondern wurde, auch in Fällen, wo besonders darauf untersucht wurde, vermißt.

Auch das Fehlen des Bindehautreflexes wird von einzelnen Untersuchern als Zeichen von Hysterie angesehen. Wir glauben, daß bei Verwertung dieses Symptomes einige Vorsicht geboten ist, da eine geringe Empfindlichkeit der Bindehaut bei sehr vielen vollkommen gesunden Menschen zu finden ist. Wenn man das Auge nach innen und etwas nach oben wendet, so daß in dem äußeren Teile der Lidspalte eine größere Fläche Bindehaut frei wird, so kann man sich bei Betupfen derselben mit einem stumpfen Gegenstande (Stecknadelkopf usw.) sehr häufig davon überzeugen, daß nicht nur kein Reflex ausgelöst, sondern die Berührung überhaupt kaum empfunden wird. Man muß sich dabei nur hüten die Wimpern zu berühren, da in diesem Falle sofort ein Lidschluß erfolgt. Gefühllosigkeit der Hornhaut würde natürlich immer als pathologische Erscheinung aufzufassen sein. Diese kann, wie dies an einem Schwefelkohlenstoffarbeiter erwiesen wurde, eine der ersten Störungen in den Augenfunktionen darstellen[2]). Er vulkanisierte Gummibeutel und hatte dabei ständig die Hände in Schwefelkohlenstoff. Er erkrankte schon nach einem Tage mit Kopfschmerzen, Ohrensausen, Blasentenesmus, Bewegungsstörungen, Samenverlusten, Gehörs-, Geschmacks-, Geruchs- und Sehstörungen. Die Cornea war anästhetisch. Sie konnte mit Fremdkörpern ohne Auslösung von Reflexbewegungen berührt werden. Die Gegenstände wurden nur nebelumflossen erkannt. Roborantien, Vichy-Wasser, Schwefelbäder und der Gebrauch von täglich 0,002 g Phosphor in 2 Pillen stellten den Kranken in sechs Wochen vollkommen her[3]).

III. Begleitsymptome der Augenstörungen durch Schwefelkohlenstoff.

Nur sehr selten werden bei der Schwefelkohlenstoff-Vergiftung Sehstörungen beobachtet ohne Anzeichen von Allgemeinerkrankung. Die letzteren sind so häufig vorhanden, daß der Bericht des englischen

1) L. Lewin, Arch. f. path. Anat. 1879. Bd. 76. S. 452.
2) Bergeron u. Levy, Gaz. des hôp. 1864, 22. Sept. p. 443.
3) Tavéra, Thèse, Paris 1865.

Comités zur Untersuchung der Schwefelkohlenstoff-Vergiftung sie sogar als regelmäßig vorkommend bezeichnet. Sie verdienen um so mehr Beachtung, als ihre Kenntnis die Diagnose des Wesens einer solchen Amblyopie erleichtert und bestätigt. Diese Krankheitserscheinungen spielen sich vorwiegend auf nervösem Gebiete ab. Psychische Veränderungen treten dabei sehr in den Vordergrund.

Die Symptomenbilder wechseln sehr[1]). Die Ernährung ist meistens gestört. Es erscheinen ferner: Erbrechen, Störung in der Defäkation, Koliken, Strangurie, Ekzeme, Menstruationsanomalien, Abnahme oder Verlust des Geschlechtstriebes nach vorangegangener Steigerung, Pollutionen, Impotenz. Das Nervensystem leidet am meisten. Manche Arbeiter zeigen psychische und motorische Exzitation, singen, machen Torheiten, sind heftig oder delirieren, bekommen Kopfschmerzen, Schwindel, Herzklopfen, auch wohl Fieber, schreckhafte Träume, Farben- und Ringesehen und werden schlaflos. Arbeiterinnen, die zu vulkanisierende Massen in eine Mischung von Schwefelkohlenstoff und Chlorschwefel eintauchten mußten, wurden maniakalisch und mußten in eine Irrenanstalt gebracht werden, wo sie genasen. Psychische Depression, Mutismus usw. kann die Exzitation vertreten oder ihr folgen. Als Störungen der Empfindung entstehen: Kältegefühl und Prickeln an der Haut, blitzartige Schmerzen, Ovarie, Hemianästhesie, Fehlen oder Minderung der Hautplantar-, Patellar-, Cremaster- sowie pharyngealen Reflexe — diese können aber auch erhalten sein —, abnorme Sensationen im Hoden, die von den Arbeitern als prämonitorisches Symptom schwerer Erkrankung gekannt sind, und besonders eine tiefe Anästhesie und Analgesie an Extremitäten, Schleimhäuten und Cornea. Zu den Störungen in der Bewegung gehören: Schwäche und Steifheit in den Gliedern, Tremor, Koordinationsstörungen, Sprachstörungen, Hemiparese, Hemiplegie, Paraplegie, Monoplegie (mitunter ähnlich lokalisiert wie bei traumatischer Hysterie), aber auch Lähmung der unteren Gliedmaßen mit veränderter elektrischer Reaktion, Entartungsreaktion und sämtlichen Erscheinungen der peripherischen Neuritis. Die Lähmung kann zeitlich oder dauernd auf die Finger, resp. die Hand lokalisiert sein, mit der z. B. Gummi in Schwefelkohlenstoff, resp. Mischungen von Schwefelkohlenstoff und Chlorschwefel eingetaucht werden. So kann eine Medianuslähmung entstehen und die meisten anderen Symptome dabei fehlen. Von Krampfsymptomen zeigen sich: Hemispasmus glosso-labialis, Krampf der Zungenmuskulatur, der oberen Augenlider usw. und Intentionszittern. An einzelnen Fingern kommt bisweilen Hyperextensionsstellung vor.

Seitens des Sensoriums findet man in schlimmen Fällen: Schwäche oder Verlust des Gedächtnisses und später Demenz wie bei Paralytikern. Geruch, Geschmack, Gehör können sogar einseitig herabgesetzt sein.

IV. Verlauf, Prognose und Therapie.

Der weitere Verlauf dieses Leidens hängt natürlich in erster Linie von der Unterbrechung der Giftwirkung ab. Falls diese herbeigeführt wird, ist der Ausgang in der Regel ein günstiger, indem vollständige Heilung oder wenigstens Besserung eintritt. In selteneren Fällen ist

1) Lewin, Lehrb. der Toxikologie. 2. Aufl. 1897.

eine solche nicht zu erzielen. Ein Ausgang in Atrophie und gänzliche Erblindung ist bisher nur einmal beobachtet worden[1]), wobei aber doch nicht zu vergessen ist, daß das Endergebnis nicht immer ermittelt werden konnte. Hiermit ist auch die Prognose gegeben. Nach der Sammelforschung der englischen ophthalmologischen Gesellschaft wurden 33 pCt. der Vergifteten wieder hergestellt, 25 pCt. gebessert und nur 20 pCt. zeigten geringe oder gar keine Besserung.

Die Zeit, innerhalb welcher eine günstige Wendung sich erwarten läßt, ist sehr verschieden. So sah man Besserung nach 19 Tagen und in einem weiteren Falle das Verschwinden eines Skotoms nach 7 Monaten und Besserung der Sehschärfe nach weiteren $1^1/_2$ Monaten erfolgen. Rückfälle sind nach Wiederaufnahme der Arbeit natürlich zu erwarten, doch können solche auch vorkommen bei Kranken, welche sich dem Gifte ferngehalten haben. Analogien zu einem solchen Verhalten liefern alle Vergiftungen mit Stoffen, die nachweisbare chemische Beziehungen zu Körpergeweben haben, z. B. Blei und Quecksilber.

Als Heilmittel gegen diese Vergiftung ist von Delpech auf Grund theoretischer Erwägungen der Phosphor empfohlen und namentlich von französischen Autoren angeblich mit gutem Erfolg angewandt worden. In neuer Zeit hat man diese Therapie indessen fast gänzlich verlassen, ohne freilich als Ersatz etwas Besseres gefunden zu haben. Die gebräuchlichen Mittel sind diejenigen, welche sich auch sonst bei der Behandlung von Sehnervenleiden bewährt haben: Strychnin, Jodkalium, Schwitzkuren, Dampfbäder usw. bei entsprechender Allgemeinbehandlung. In einem Falle, wo jede andere Behandlung erfolglos war, wurde durch Kochsalzinfusionen in 3 Monaten eine erhebliche Besserung erzielt.

V. Die Pathogenese der Schwefelkohlenstoffvergiftung.

1. Die Art der Aufnahme und die Menge des Giftes.

Es kann gar keinem Zweifel unterliegen, daß Arbeiter, die in mit Schwefelkohlenstoffdämpfen versehenen Räumen verweilen, die Dämpfe ausschließlich durch die Lungen resp. die Schleimhäute, die zu ihnen führen, aufnehmen. Wenn man wegen des relativ häufigeren Befallenseins der Beine geglaubt hat, ein Eindringen des besonders am Boden der Arbeitsräume befindlichen Dampfes in die Cutis der Beine und ein Weiterwandern von dort aus annehmen zu müssen, so ist dies ein Irrtum. In dieser Art kann keine sonderliche Resorption des Dampfes stattfinden. Hierzu kommt, daß toxische Lähmungen auch durch nicht flüchtige Gifte mit Vorliebe bald die oberen, bald die unteren Extremitäten befallen, ohne daß der Grund hierfür erkannt werden kann. Der Tierversuch fällt in demselben Sinne aus, d. h. die hinteren Gliedmaßen sind bei mit Schwefelkohlenstoffdampf vergifteten Kaninchen am stärksten betroffen, obschon sie selbstverständlich der Einwirkung der am Boden lagernden Schwefelkohlenstoffdämpfe nicht mehr als die vorderen ausgesetzt sind.

Ganz andere Folgen hat dagegen der an einer bestimmten Körperstelle einwirkende flüssige Schwefelkohlenstoff. Dieser dringt durch eine solche Hautstelle hindurch und kann auf seinem Wege

1) v. Krüdener, Zeitschr. f. Augenheilk. 1906.

durch eine Störung des Chemismus Nerven in ihrer Funktion mindern oder lahm legen. Eine Stütze hierfür liefern die Beobachtungen jener Vulkanisierer, die beim Eintauchen des Gummigegenstandes bestimmte Finger mit dem Schwefelkohlenstoff benetzen und an diesen Lähmungen davontragen. Der Vorgang ist bezüglich des Mechanismus seines Entstehens in Parallele zu stellen mit der Radialis-Lähmung, die sich nach subkutaner Beibringung von Aether bisweilen herausbildet[1]). Hier wie dort handelt es sich um chemische Nervenstörungen, die das in den Geweben sich verbreitende Gift veranlaßt. Möglicherweise spielen Lymphgefäße hierbei eine helfende Rolle[2]). Auch bei Tieren fand sich nach Eintauchen einer Pfote in Schwefelkohlenstoff als Beweis für das Eindringen durch die Haut in die Hautnerven und weiter aufsteigend das Bild einer echten parenchymatösen Neuritis[3]).

Bei Tieren, die in einer Schwefelkohlenstoff-Atmosphäre atmen, entstehen bei 2,6 mg: 1 l Luft nach mehreren Stunden Motilitätsstörungen, während Menschen 0,5—0,8 mg: 1 l Luft noch vertragen, bei 3—6 mg: 1 l aber Vergiftungssymptome bekommen, nämlich: Reizung der Luftwege, Ameisenkriechen in den Händen, Kopfschmerzen usw., wenngleich sich dabei noch zur Not arbeiten läßt[4]).

Die von den Kautschuk-Arbeitern allmählich aufgenommenen Mengen von Schwefelkohlenstoff scheinen nicht gering zu sein, wenn sie die bekannten schweren Erscheinungen erzeugen; denn es gibt Fälle, in denen recht beträchtliche Mengen, bis 75 g auf einmal oder auf kurze Zeit verteilt innerlich genommen wurden, ohne sonderliche Gesundheitsstörungen zu bedingen. Es wäre freilich noch eine Möglichkeit, die eine Erklärung für diese Differenz liefern könnte, nämlich, daß die in der Atmungsluft oder durch Hautresorption immer wieder aufgenommenen kleinen Mengen reichlich Zeit haben Mark- und Myelinstoffe des Gehirns zu lösen und die entsprechenden Störungen zu veranlassen, während akut per os aufgenommene größere Mengen Schwefelkohlenstoff, schnell auch mit dem Kot den Körper verlassen.

2. Die Schwefelkohlenstoffvergiftung und die Hysterie.

Charcot hatte die, wie wir glauben, sicherlich falsche Vorstellung, daß viele Fälle von Schwefelkohlenstoffvergiftung, wie sie z. B. von Delpech mitgeteilt wurden, zur großen Domäne der Hysterie gehörten. In einer seiner Vorlesungen berichtet er mit Rücksicht hierauf den folgenden Fall, den wir nur als eine echte chronische Vergiftung anzusprechen vermögen, die hier mit etwas ungewohnten, aber durchaus der chronischen Schwefelkohlenstoffvergiftung eigenen Symptomen einherging.

Vier Monate nach dem Eintritt in eine Schwefelkohlenstoff-Fabrik erkrankte ein Arbeiter, als er eine Grube reinigen sollte, die Schwefelkohlenstoff enthielt. Es trat Bewußtlosigkeit ein, die bald wieder schwand. Am nächsten Tage folgten Ameisenlaufen im rechten Arm, und nach einigen weiteren Tagen: Arm- und Beinlähmung und rechtsseitige Hemiplegie; hinkendes Gehen war möglich. Es bestanden ferner rechtsseitige Hemianästhesie ohne Verlust

1) Lewin, Die Nebenwirk. d. Arzneimittel. 1889. S. 61.
2) An verschiedenen Stellen des vorgenannten Werkes.
3) Köster, Arch. f. Psychiatr. Bd. XXXIII. H. 3.
4) Lehmann, Arch. f. Hygiene. 1894. Bd. XX. S. 26.

des Muskelgefühls, Verminderung von Gehör, Geschmack und Geruch, Einschränkung des Gesichtsfeldes, monokuläre Polyopie, Makropsie und Mikropsie. Die drei letzten Symptome wurden als absolut charakteristische Symptome der Hysterie aufgefaßt (?). Man stellte auch bei dem Kranken fest: Kopfschmerzen, Gemütsdepression und beim Sprechen ein Abweichen der rechten Gesichtshälfte infolge eines Hemispasmus oculo-genioglosso-labialis[1]).

In dem gleichen Sinne wurde die Erkrankung eines nicht Alkohol nehmenden Mannes, der in der Schwefelkohlenstoff-Fabrikation tätig war, gedeutet.

Er erkrankte drei Monate nach dem Eintritt in die Fabrik mit rechtsseitiger Hemianästhesie und rechtsseitiger Hemiparese. Es bestanden außerdem am rechten Auge: Einschränkung des Gesichtsfeldes, monokuläre Polyopie und Mikropsie. Rechterseits hatte auch das Gehör abgenommen. Die Gemütsstimmung war sehr erregbar.

Aehnlich war die Symptomatologie bei einem 39jährigen Gummiarbeiter, der mäßig lebte und nie syphilitisch infiziert war.

Er beschäftigte sich seit zehn Jahren, und besonders viel in den letzten mit Vulkanisieren. Er befand sich dabei in einem niedrigen, schlecht ventilierten Raume. Seit etwa 5 Jahren entwickelten sich allgemeine Muskelschwäche, häufiger Kopfschmerz, Gedächtnisschwäche, erregbare und wechselnde Gemütsstimmung, Schlaflosigkeit, starke Schweiße, Appetitlosigkeit, Verminderung des Geschlechtstriebes. Wiederholte Ohnmachten traten auf und Taubsein im Daumen und Zeigefinger der rechten Hand. Durch starken Tremor der Hände wurde er arbeitsunfähig. Seit ca. einem Jahre bestand heftiger Tremor der Beine, während an den Händen durch die Behandlung Besserung erzielt wurde.

Außer diesen Erscheinungen waren bei der Untersuchung noch Hemeralopie, halbe Sehschärfe beiderseits, vorzeitige Presbyopie erkennbar. Ein Skotom fehlte, aber starke konzentrische Gesichtsfeldbeschränkung mit sektorenförmigen Einschnitten war feststellbar[2]). Der Mann soll außerdem an „Ovarie" gelitten haben. Wenn man sich aber das übrige Krankheitsbild ansieht, so muß man sagen, daß, wenn hier eine toxische Hysterie vorlag, es kaum einen Fall von Schwefelkohlenstoff-Vergiftung gibt, auf welchen diese Deutung nicht Anwendung finden könnte.

Charcot und Marie denken sich die Beziehungen der Schwefelkohlenstoff-Wirkung zur Hysterie so, daß die erstere zwar nicht imstande ist, einen mit gesundem Nervensysteme ausgerüsteten Menschen hysterisch zu machen, wohl aber die latent bereits vorhandene Hysterie hervorzurufen. Die toxische Wirkung würde also hier dieselbe Rolle spielen, wie ein körperliches oder psychisches Trauma, Schreck, Kummer usw., d. h. die Rolle des „agent provocateur". Wir halten diese Auffassung sowohl für die Schwefelkohlenstoff-Vergiftung, als auch für die durch Blei oder Quecksilber erzeugte für eine durchaus irrige. Die Gründe hierfür sind zunächst rein toxikologische und einwandsfrei. Der Schwefelkohlenstoff gehört zu der Gruppe derjenigen Gifte, denen die Fähigkeit zukommt, fett- und lecithinartige Substanzen, Mark- und Myelinstoffe, aus jedem nervösen Gebilde, mit denen sie in direkte Berührung kommen, proportional der wirkenden Menge und der Dauer der Berührung zu lösen, und so eine Störung des chemischen und also auch

1) Marie, Gaz. hebdomad. de Méd. 1888, 23. Nov. p. 743.
2) Maas, Die Schwefelkohlenstoff-Vergiftung. Inaug.-Dissert. Berlin 1889.

funktionellen Gleichgewichts zu veranlassen. Diesem Einflusse muß jedes Lebewesen unterliegen, gleichgültig, ob es ein gesundes, krankes oder latent krankes Nervensystem besitzt. Es liegt hier ein gesetzmäßiges chemisches Verhalten vor, das nur insoweit Aeußerungsverschiedenheiten aufweist, als die Menge des Giftes und die Dauer der Berührung verschieden ist. Nur in untergeordneter Weise kommt die individuelle Widerstandskraft in Frage, nicht mehr und nicht weniger als etwa bei der Wirkung des mit ähnlichen Eigenschaften versehenen Chloroforms oder Aethers. Bei keiner anderen Gruppe von Giften ist der Mechanismus des Wirkens so klar und durchsichtig wie bei dieser, und deswegen ist die Charcotsche Auffassung einer „Schwefelkohlenstoff-Hysterie" unhaltbar.

Ueberdies sprechen auch die klinischen Erfahrungen gegen dieselbe, da man selten bei den mit Schwefelkohlenstoff Arbeitenden die Stigmata der Hysterie fand und eine psychische Belastung bei den Erkrankten sehr häufig vermißte. Aber selbst wenn man hysterieartige Symptome bei solchen Vergifteten häufig finden würde, so würde hieraus noch kein dem Charcotschen ähnlicher Schluß gezogen werden können, weil „hysterische" Symptome Gehirnsymptome sind, die unter bestimmten Wirkungsverhältnissen von allen Nervengiften nach toxikologischer Grundauffassung hervorgerufen werden können, ja sogar müssen. Es bedarf, um dies zu beweisen, nicht einmal der Feststellung, daß man durch Vergiftung von Tieren mit Schwefelkohlenstoff Sensibilitätsstörungen an diesen erzeugen kann, die an hysterische erinnern: denn es müssen solche innerhalb einer gewissen Wirkungsbreite so sicher entstehen, wie etwa eine auf einen Nerven einwirkende mechanische Gewalt, je nach ihrer Schwere, alle Stadien der Funktionsstörungen im Nerven, eventuell bis zur vollen Vernichtung der Leitung, erzeugen muß.

Aber auch vom ophthalmologischen Standpunkte aus kann man die Ansicht von Charcot-Marie nicht gelten lassen. Es ist richtig, daß die Hysterie die verschiedenartigsten Sehstörungen hervorruft, und daß auch manche in den Krankengeschichten von Marie angegebenen daran erinnern. Wir rechnen hierzu die Mikropsie und Makropsie, welche als Folge von Akkommodationsstörungen anzusehen sind, sowie die monokuläre Diplopie, als deren Ursache man bei Hysterischen einen Spasmus der Akkommodation fand[1]). Abgesehen davon, daß das Vorhandensein dieser Symptome doch nicht genügt, um eine Hysterie zu diagnostizieren, finden wir dieselben in der überwiegenden Mehrzahl der Krankengeschichten überhaupt nicht erwähnt, ebenso wenig wie andere Symptome, welche zu der Annahme einer Hysterie berechtigten. Das ophthalmologische Bild entspricht vielmehr im Wesentlichen den Sehnervenerkrankungen, wie wir sie auch bei anderen Intoxikationen finden.

Es ist darauf hingewiesen worden[2]), daß das Auftreten von retrobulbärer Neuritis bei Hysterischen gewisse Eigentümlichkeiten zeigt, die man sonst nicht findet, nämlich einen auffallend schnellen Beginn und ein ebenso rasches Verschwinden. Der Augenspiegelbefund ist hier an-

1) Schwarz, Bericht der ophthalm. Gesellsch. Heidelberg. 1895. S. 210 ff.
2) Leber, Arch. f. Psychiatr. Bd. 24. H. 2.

fangs ganz normal, und erst nachher entwickelt sich eine partielle weiße Verfärbung der Papille. Das nervöse Leiden wird für diesen Verlauf insofern verantwortlich gemacht, als dasselbe, wie auch anderweitig, den Anlaß gibt, im Anschlusse an eine verhältnismäßig geringe lokale Erkrankung abnorm schwere funktionelle Störungen hervorzurufen[1]). Einen solchen flüchtigen Charakter haben die Sehstörungen bei der Schwefelkohlenstoffvergiftung durchaus nicht und kennzeichnen sich somit auch in dieser Hinsicht nicht als hysterische.

3. Anderweitige Umstände, die das Entstehen der Schwefelkohlenstoffvergiftung veranlassen oder begünstigen sollen.

Ernährung, Alter und Geschlecht sollten nicht ohne Einfluß auf die Empfänglichkeit für die Giftwirkung des Schwefelkohlenstoffs sein. In bezug auf die erstere wird man sich hüten müssen, Ursache und Wirkung zu verwechseln, indem sich allmählich gerade durch den Einfluß des Schwefelkohlenstoffs eine gewisse Kachexie ausbilden kann. In der Kasuistik wird mehrfach hervorgehoben, daß der Ernährungszustand ein sehr guter war. Bezüglich des Alters der Erkrankten findet man als untere Grenze 14, als obere 66 Jahre in den bisher beobachteten Fällen angegeben. Delpech hat von einem Fabrikanten gehört, daß Greise eine besonders geringe Widerstandsfähigkeit besitzen, was zu bezweifeln ist.

Was schließlich das Geschlecht betrifft, so glaubt Delpech, daß die Frauen vielleicht noch eher erkranken als die Männer, während nach Angaben aus Berliner Fabriken Frauen widerstandsfähiger sind. Wir konnten hierüber keine bestimmten Angaben erhalten, außer der, daß bleichsüchtige Mädchen jedenfalls die Arbeit schlecht vertragen und leicht über Kopfschmerzen klagen. Tatsache ist, daß sehr viel weibliches Personal beim Vulkanisieren beschäftigt wird. Ob dies lediglich darauf zurückzuführen ist, daß es sich um eine sehr leichte und einfache Arbeit handelt, deren entsprechende Entlohnung den Mann nicht anzieht, möge dahin gestellt bleiben.

Delpech hält den Mißbrauch von Alkohol für prädisponierend und Becker glaubt, daß schon ein mäßiger Mißbrauch von Tabak und Alkohol die Vergiftung leichter entstehen lasse. Da diese Gifte schon einzeln ein Sehnervenleiden hervorrufen können, so ist die theoretische Wahrscheinlichkeit, daß sie sich hierbei gegenseitig unterstützen, gewiß sehr groß. In den Krankengeschichten wird aber der Alkohol- und Tabakmißbrauch, soweit wir dieselben haben daraufhin untersuchen können, nicht erwähnt, wohl aber das Gegenteil zuweilen hervorgehoben.

4. Pathologisch-anatomische Veränderungen bei mit Schwefelkohlenstoff vergifteten Tieren.

Die Krankheitserscheinungen bei chronisch, d. h. Wochen und Monate lang, mit Schwefelkohlenstoff vergifteten Tieren liegen fast ausschließlich auf neurologischem Gebiete. Sehstörungen sind nicht beobachtet worden, doch fanden sich regelmäßig Veränderungen der Pupille, wie sie oben

1) Schmidt-Rimpler, Die Erkrankungen des Auges. Wien 1898. S. 261.

bereits beschrieben sind, als Schwankungen der Weite in den äußersten Grenzen, träge Reaktion, Lichtstarre und Ungleichheit. Unter den anatomischen Veränderungen wird als besonders charakteristisch betrachtet: die fettige Degeneration, oder richtiger die Fettansammlung in den Ganglienzellen, der häufige Beginn der Erkrankung an den Dendriten, oder einem einzelnen Abschnitte des Zellenleibes, der Zelltypus mit dichter Grundsubstanz und konfluierenden geklumpten Nissl-Körpern, der Zelltypus mit gelockerter Grundsubstanz und Chromatolyse, das Auftreten geradliniger Spalten und runder Vakuolen in der Grundsubstanz, die oft erst spätere Erkrankung des Kernes, die Erweiterung der perizellulären Räume, das Abreißen der Endbäumchen und der eigentümliche Markscheidenzerfall, welche Befunde an den verschiedensten Teilen des Zentralnervensystems beobachtet sind. Außerdem sind Degenerationen in den Oculomotoriuskernen gefunden worden und solche in den Bulbärkernen, ohne daß bulbäre Symptome vorhanden waren. Von peripheren Nerven wurden die Ischiadici untersucht. Es fand sich in diesen, wie in den vorderen und hinteren Wurzeln Markscheidenzerfall. Bei Marchi-Färbung sah man verschieden lange, untereinander nicht in Verbindung stehende Markballenreihen. Ein ähnliches Bild ergab die weiße Substanz des Zentralnervensystems auf Querschnitten von Gehirn und Rückenmark. Diese Veränderungen wurden mit dem klinischen Bilde in Einklang zu bringen versucht. So wie die in den Gehirnzellen gefundenen Degenerationen als Substrat der psychischen Erscheinungen, so wurden die Veränderungen der Pupillen als von dem jeweiligen Zustande der Vorderhornzellen abhängig betrachtet. Besondere Prädilektionsstellen für die Einwirkung des Giftes gibt es nicht, wodurch sich das so vielgestaltige Krankheitsbild der Schwefelkohlenstoffpsychosen erklärt.

In älteren Versuchen waren an einzelnen Stellen des Gehirns feine Fettröpfchen und Abscheidung von Myelintropfen in der weißen Substanz feststellbar, ferner eine diffuse Erweichung im Zentralnervensystem und eine Kontinuitätsunterbrechung der Nervenbahnen durch fast völlige Entleerung des Myelins der Markscheiden. Bei einzelnen vergifteten Meerschweinchen entdeckte man auch Tröpfchen einer stark lichtbrechenden Substanz in den kleinen Hirnarterien, welche man als Schwefelkohlenstofftröpfchen anzusehen geneigt war[1]).

Die mikroskopische Durchforschung der Netzhaut bei chronisch mit Schwefelkohlenstoff vergifteten Tieren hatte ein negatives Ergebnis. Es fanden sich nur Veränderungen der Chromatinkörper, welche noch in die Grenzen der physiologischen Schwankungen fallen[2]). Nach den klinischen Symptomen bei Menschen handelt es sich um eine Erkrankung des Sehnerven. Vielleicht liegt ein analoger Prozeß vor, wie bei der Alkohol- und Tabakamblyopie. Man nahm an, daß sich die Entzündung auf die Maculafasern beschränkt und im weiteren Verlaufe zur Atrophie des betroffenen Nervenbündels führt. Der ophthalmoskopische Befund der Abblassung der temporalen Papillenhälfte kann allerdings als Stütze für diese Meinung angeführt werden, doch liegen beweisende anatomische Befunde bis jetzt nicht vor.

---

1) Poincaré, Arch. de physiol. norm. et pathol. T. I. 1879. p. 20.
2) Birch-Hirschfeld, Arch. f. Ophthalm. Bd. L. Abt. 1.

VI. Die Aetiologie der chronischen Schwefelkohlenstoffvergiftung.

Die Hauptrolle bei dem Zustandekommen von Sehstörungen durch Schwefelkohlenstoff spielt das sogen. Vulkanisieren des Kautschuks mit dem sogen. Parkesschen Gemisch (Schwefelkohlenstoff und Chlorschwefel). Wie sorglos man früher hierbei verfuhr, ergibt sich aus den Schilderungen von Delpech, nach welchen in einzelnen Fabrikräumen der Schwefelkohlenstoffdampf so bedeutend war, daß bei Annäherung eines brennenden Körpers blaue Flammen aufleuchteten. Daß in solchen Räumen Vergiftungen häufig entstanden, kann nicht wundernehmen. Die klinischen Erfahrungen neuerer Beobachter können nur gewürdigt werden, wenn man auch über die Hygiene der Räume unterrichtet wird, in welchen sie ihre Beobachtungen machten. Die Gefährlichkeit dieses Betriebes muß in den Fabriken eine sehr verschiedene sein. Wir haben uns bemüht, in dem „Gummizentrum" Köln uns gleichfalls ein Urteil hierüber zu bilden, haben aber durch Besuch der Fabriken, wie durch Befragen der Arbeiter und der Kassenärzte, die Ueberzeugung gewonnen, daß ernstere Erkrankungen hier jedenfalls zu den Seltenheiten gehören. Insbesondere ist eine Reihe von Arbeitern und Arbeiterinnen (die Zahl kann nicht genau angegeben werden), welche zum Teil schon viele Jahre in diesem Berufe beschäftigt waren, auf Sehstörungen untersucht worden, ohne daß sich bei ihnen irgend etwas Krankhaftes hätte nachweisen lassen.

Wenn hervorgehoben wurde[1]), daß die Zahl der Arbeiter, welche dem Gifte ausgesetzt werden, mit Rücksicht auf den häufigen Wechsel eine viel größere ist, als man nach der Zahl der im Betriebe befindlichen Arbeiter annehmen sollte, so ist dies richtig; nur kann man nicht sagen, daß alle diese unter der Giftwirkung wirklich leiden. Wir haben in Köln die Praxis gefunden, daß Leute, welche über Beschwerden klagen, sofort durch andere ersetzt werden, so daß also auf diese Weise eine Fabrik, die vielleicht 20 Arbeiter für ihren Bedarf im Vulkanisierraum braucht, in Wirklichkeit vielleicht die doppelte und dreifache Zahl im Laufe des Jahres mit dem Gifte in Berührung bringt. Die Arbeiter werden darüber belehrt, daß sie beim Auftreten von Kopfschmerzen, Schwindel oder sonstigen Beschwerden sich sofort zu melden haben. Wenn man sie, die dann zweifellos schon krank geworden sind, nunmehr in der gleichen Fabrik für andere Dienstleistungen verwendet, so ist dies die Erfüllung einer moralischen Pflicht der Fabrikanten, der sich freilich nicht wenige von ihnen dadurch entziehen, daß sie in ihrem und der Berufsgenossenschaft Interesse solche Leute entlassen. Freilich will uns scheinen, daß, wenn der zum ersten Male erkrankte Arbeiter sofort entlassen wird, er noch besser davon kommt, als wenn er oft in Intervallen, jedes Mal bis zum Kranksein, in den hygienisch nicht tadellosen Schwefelkohlenstoff-Betrieb geschickt wird.

Daß durch geeignete Einrichtungen die Gefahr sich sehr vermindern läßt, ist sicher. In einzelnen Fabriken fanden wir die Schüsseln noch frei auf dem Tische stehen (!), in anderen waren dieselben in einen von allen Seiten abgeschlossenen Raum eingelassen, welcher nur oben die Oeffnungen zum Einsetzen der Schwefelkohlenstoffbehälter hatte und aus

1) Laudenheimer, l. c.

welchem fortwährend durch Ventilatoren die Luft abgesaugt wurde. Die eingetauchten Waren wurden in einem ähnlichen Raume zum Trocknen auf Drähte gehängt. Selbstverständlich erfolgte das Eintauchen nicht mit den Händen, sondern mit Zangen. In dem Arbeitsraume war ein Schwefelkohlenstoffgeruch nur in der Nähe der Schüsseln zu bemerken, was natürlich nicht ausschließt, daß genug von dem Dampfe der Substanz in der Atmungsluft enthalten sein kann, um Vergiftung zu erzeugen.

Am meisten zu bekämpfen ist jedenfalls die Hausindustrie, welche zumal in England sehr verbreitet sein soll, namentlich zur Massenproduktion von Condoms. Ein Licht auf deren Umfang wirft die Angabe eines Kölner Fabrikanten, nach welcher dieser Artikel den großen Firmen zu 1,50 Mark das Groß (12 Dutzend) angeboten wird. Wenn hier die Arbeit in denselben Räumen stattfindet, wo gewohnt, gekocht, gegessen und geschlafen wird, und wenn, wie es selbst bei dem genannten Artikel tatsächlich der Fall ist, sogar die Kinder (!) mithelfen müssen, so werden Schädigungen der Gesundheit kaum ausbleiben können.

Auf die Bedeutung einer genügenden Ventilation wird in den Berichten vielfach mit Recht hingewiesen und dieselbe durch Beispiele erläutert. So ist in dem Vorstehenden der Fall eines Arbeiters berichtet worden, der 14 Jahre ohne Nachteil Kokosfasern mit Schwefelkohlenstoff extrahiert hatte, aber amblyopisch wurde, als er in einen schlecht ventilierten Arbeitsraum kam. Einmal fiel der Beginn des Leidens mit der kalten Jahreszeit zusammen, was mit der alsdann geringeren Lüftung der Arbeitsräume in Zusammenhang gebracht wurde. Daß dieser Umstand von Bedeutung werden kann, läßt sich nicht von der Hand weisen. Es stimmt hiermit überein, daß auch in der psychiatrischen Kasuistik eine verhältnismäßig geringe Zahl der Krankheitsfälle den Sommermonaten angehört. Der Schwefelkohlenstoffgehalt der Arbeitsräume soll hygienisch nicht 0,8—0,9 mg im Liter Luft übersteigen. Der Aufenthalt in Räumen mit 1—2 p. m. Schwefelkohlenstoff erzeugt schnell Vergiftungssymptome.

Das Auftreten von gesundheitlichen Schädigungen wird natürlich außer der Hygiene der Arbeitsräume auch sehr abhängen von der Dauer der Arbeitszeit, die in Deutschland gesetzlich geregelt ist.

Die Frage, wie lange Zeit der Schwefelkohlenstoff einwirken muß, bis sich Schädigungen der Gesundheit, insbesondere des Sehvermögens entwickeln, läßt sich nicht allgemein beantworten. Zunächst ist zweifellos die persönliche Disposition verschieden, da einzelne Arbeiter sich ohne Beschwerden in einem schwefelkohlenstoffhaltigen Raume aufhalten können, wo andere schon nach kurzer Zeit Schwindel, Kopfschmerzen und Uebelkeit empfinden. Abgesehen davon sind natürlich die vorhandenen hygienischen Einrichtungen von maßgebender Bedeutung. Demgemäß sind auch die Angaben über die Dauer der Beschäftigung bei den einzelnen Beobachtern sehr verschieden. Bei einem Kranken genügte schon ein Tag, bei einem anderen waren es drei Monate. Häufig erstreckt sich der Zeitraum über viele Jahre mit mehr oder weniger langen Unterbrechungen. Die Differenzen gehen hier wie bei anderen chronischen Vergiftungen von einem bis zu zwanzig Jahren. Als Prädilektionstermin für die Psychosen werden zwei Monate angesehen.

Es kann keinem Zweifel unterliegen, daß der schädliche Stoff in dem Parkesschen Gemisch der Schwefelkohlenstoff ist, und daß dem Chlorschwefel, welchem einzelne Autoren eine Bedeutung beizumessen scheinen, eine solche nicht beanspruchen kann[1]). Ein indirekter Beweis hierfür ist der, daß auch bei reiner Schwefelkohlenstoffvergiftung bei Menschen wie bei Tieren dieselben Erscheinungen entstehen, wie durch jene Mischung. Der direkte Nachweis, daß der Chlorschwefel an den Symptomen, an denen die Kautschukarbeiter leiden, unschuldig ist, wird durch das Tierexperiment geliefert, in dem sich das Mittel als relativ harmlos erwies. Es besitzt gewebsreizende Eigenschaften. Die zugänglichen Schleimhäute werden dadurch belästigt. Die Zersetzungsprodukte des Chlorschwefels (Schwefligsäureanhydrid und Salzsäure) sind es, die ihm die Reizwirkung verleihen. In allen Betrieben, in denen mit schwefliger Säure oder Chlorgas gebleicht oder desinfiziert wird, wirkt eine analoge örtliche Schädlichkeit ein.

Man hat sich mehrfach bemüht, den Schwefelkohlenstoff durch andere Mittel in dem Prozesse des Vulkanisierens zu ersetzen, unter anderem durch Petroleumbenzin. Wir haben eine große Fabrik bei Berlin besichtigt, die dieses Ersatzmittel eingeführt hat, und Arbeiter und Arbeiterinnen, die mit Chlorschwefel und Benzin vulkanisierten, untersucht. Vielleicht hängt es von dem individuellen Empfinden ab, wenn anderwärts manche Arbeiter der Schwefelkohlenstoff-Atmosphäre, gegenüber der Benzin-Atmosphäre den Vorzug gaben. Hier wurde die Benzin-Luft als weniger unangenehm bezeichnet im Vergleich zu der direkt übelriechenden, Schwefelkohlenstoff enthaltenden. Aber auch an sich ist das Petroleumbenzin viel weniger schädlich als der Schwefelkohlenstoff. Der eine von uns[2]) hat reichlich Gelegenheit gehabt, bei der toxikologischen Durchforschung der Petroleumwerke der Standard Oil Co. in Pennsylvanien Menschen zu sehen, die der chronischen Einwirkung von flüssigem oder dampfförmigem Benzin ausgesetzt waren. Allgemeine Vergiftungserscheinungen als Folge chronischer Aufnahme kommen nicht, oder ganz vereinzelt nur unter ganz exzeptionell schlechten Arbeitsverhältnissen vor. Unter hunderten von alten Petroleum- bzw. Benzinarbeitern wurde keiner gefunden, der Symptome aufwies wie Schwefelkohlenstoffarbeiter. Viele Tausende von Kilogrammen Benzin werden jährlich anderweitig in der Technik verwendet, derart, daß seine Dämpfe von den Lungen aufgenommen werden und auch mit den Händen in Berührung kommen, ohne daß daraus eine Berufskrankheit von bestimmtem Typus resultiert. Trotzdem liegt die Möglichkeit vor, daß auf Grund einer besonderen Empfindlichkeit, oder bei der Einwirkung eines Uebermaßes des Benzins Giftwirkungen auftreten. Ein Mädchen, das aus perverser Neigung habituell Benzindämpfe von mit Benzin getränkten Lappen rein einatmete, bekam Seh- und psychische Störungen, während dagegen Handschuhwäscherinnen, die mit Benzin täglich umgehen, weil sie den Dampf mit Luft gemischt einatmen, nicht erkranken. Durch reinen Benzindampf oder sehr viel Benzin können auch Tiere vergiftet werden, weil die Hexan- und Heptanverbindungen nicht harmlose Körper darstellen. Wenn aber angegeben wurde, daß man in dem Blut solcher Tiere die gleichen Veränderungen

1) Lewin, Obergutachten über Unfallvergiftungen. Leipzig 1911.
2) Lewin, Arch. f. path. Anat. 1888. Bd. CXII.

(Schatten, abnormes Pigment) finde, wie in dem Blut von mehreren bestimmten Arbeitern, die angeblich schwere Gehirn- und Rückenmarksleiden und auch Nystagmus durch Einatmung von Benzin-Chlorschwefeldämpfen davongetragen hatten[1]), so kann das erstere richtig sein, eine diagnostische Bedeutung, die diesem Befunde aber beigelegt wurde, müssen wir ihm auf Grund der Kenntnis von ähnlichen, auch durch ganz andere Stoffe erzeugbaren Blutveränderungen absprechen[2]).

VII. Die akute Schwefelkohlenstoff-Vergiftung.

Bei dieser handelt es sich meistens um schwere Störungen des Bewußtseins, infolge deren eine Schädigung des Sehvermögens sich nicht feststellen läßt, oder, falls sie vorhanden ist, die Aufmerksamkeit des Arztes viel weniger in Anspruch nimmt. Man findet daher in solchen Fällen nur Veränderungen der Pupillen erwähnt, ähnlich wie im Tierexperiment. Unempfindlichkeit der Hornhaut ist bei der allgemeinen Herabsetzung der Reflexe und Aufhebung der Sensibilität selbstverständlich. Anscheinend gehört auch der oben angeführte Fall von Marie[3]) zu den akuten Vergiftungen, obschon nicht ausgeschlossen ist, daß der Mann schon vor Entleerung der Grube durch seinen Aufenthalt in der Fabrik Gelegenheit hatte, das Gift aufzunehmen.

In den bisher mitgeteilten Fällen akuter Vergiftung handelte es sich meist um Verschlucken des Giftes zum Selbstmord. So zeigte ein Mann, der 31 g Schwefelkohlenstoff verschluckt hatte, bei seiner Einlieferung in ein Krankenhaus u. a.: geschlossene Lider und erweiterte, gegen Licht unempfindliche Pupillen[4]). Bei einem anderen entstanden nach einer akuten Vergiftung mit Schwefelkohlenstoffdämpfen — das Wie ist nicht klargestellt worden — Bewußtlosigkeit, vollständige Analgesie und Aufhören der Reflexe. Die Pupillen waren starr, etwas mehr als mittelweit, gleich und reaktionslos[5]).

Bei einem Selbstmörder, der 50 ccm Schwefelkohlenstoff getrunken hatte, stellten sich sehr schwere Allgemeinerscheinungen ein, an den Augen aber nur Rötung und Schwellung der Bindehäute mit vermehrter Absonderung und Lichtscheu. Pupillen und Hintergrund waren normal. Am nächsten Tage waren auch die Reizerscheinungen wieder geschwunden. Eine spezialistische Untersuchung am 12. Tage erwies Sehschärfe und Gesichtsfeld normal[6]).

Mehrfach wurde bei der akuten Vergiftung von Menschen Hornhaut-Anästhesie festgestellt[7]). Im Tierversuch erscheint sie jedesmal[8]).

Die örtlich ätzenden Eigenschaften des Schwefelkohlenstoffs machen sich an jeder Schleimhaut bemerkbar. Spritzt ein Tropfen davon in das Auge, so entstehen Schmerzen und eine Entzündung, die als Folge

1) Dorendorf, Charité-Annalen. 1901. 24. Jan.
2) Lewin, Gutachten vom 28. April 1902 über eine angebliche Schwefelkohlenstoff- oder Benzin-Chlorschwefelvergiftung.
3) Seite 76. — S. a. Uhthoff S. 63.
4) Douglas, Med. Tim. and Gaz. 1878. p. 350.
5) Jaenicke, Zeitschr. f. Medizinal-Beamte. 1889. S. 222.
6) Pichler, Zeitschr. f. Heilk. Bd. XVII. S. 9.
7) Tamassia, Del intossicaz. per sulf. di carbon. Pavia. 1880. — Hirt, l. c.
8) Lewin, Arch. f. path. Anat. Bd. LXXVIII. 1879.

Staphylom der Cornea haben kann[1]). Tiere, die unter einer Glasglocke ein Gemisch von viel Schwefelkohlenstoffdampf mit Luft einatmen, bekommen nach unseren Versuchen Rötung der Conjunctivae und der Nasenschleimhaut. Die Reizung der Conjunctivae gibt sich durch häufiges Blinzeln und eventuell auch durch Tränenfluß kund.

Terpentinöl.

Arbeiter, die lange und chronisch in Räumen atmen, in denen Terpentinöldampf sich findet, können neben Husten, Brustschmerzen, Erbrechen, Ischurie, Hämaturie, Kopfschmerzen, auch Flimmern vor den Augen und Ohrensausen, die reine cerebrale Einwirkungen darstellen, aufweisen.

1) Gallard, L'Union méd. N. S. T. XXIX. 1866. p. 340.

2. Schlaf- und Beruhigungsmittel sowie Lähmungsgifte.

Es ist selbstverständlich, daß nach Anwendung derjenigen narkotischen Stoffe, von denen eine chemische Wirkung auf das Nervensubstrat nicht direkt erweislich ist, aber dennoch angenommen werden muß, resorptive Beeinflussungen des Auges entstehen können, wie bei der eben abgehandelten Gruppe. Ihre Angriffspunkte sind die gleichen wie die der Inhalationsanaesthetica. Das Zentralnervensystem erfährt durch sie funktionelle Störungen, und abhängig davon können Sehvermögen, Akkommodation, Pupillenweite u. a. m. Veränderungen erfahren. Der individuelle Zustand ist für das Auftreten des einen oder anderen Augensymptoms maßgebend. Auf diesen Umstand ist auch die eigenartige Erscheinung zurückzuführen, daß, trotz der bei vielen narkotischen Stoffen zustande kommenden sehr energischen Einwirkung auf das Gehirn, Augenstörungen immer nur bei einzelnen Individuen erscheinen, und daß selbst da, wo Pupillenveränderungen sehr häufig zustande kommen, bald Erweiterung, bald Verengerung sich zeigt. Solche Verschiedenheiten finden sich nicht nur bei Individuen derselben Art durch das gleiche Gift, sondern sind auch experimentell bei Tieren verschiedener Gattung innerhalb des Bereiches einer bestimmten experimentellen Gehirnbeeinflussung feststellbar. So ist z. B. die Pupillenerweiterung, die bei Rindenreizung zustande kommt, bei Affen wesentlich ausgesprochener als bei Hund und Katze.

Ueber die letzte Ursache der Augenstörungen durch Narcotica ist, wie über die meisten Arzneimittel- bzw. Giftwirkungen, noch Dunkelheit gebreitet. Wir sind nicht einmal in der Lage einzusehen, ob die Veränderungen, die durch experimentelle Reizwirkungen am Gehirn an den Pupillen entstehen, den analogen, durch Gifte erzeugten, gleichzusetzen sind. Jede Rindenreizung, die einen epileptoiden Krampfanfall zur Folge hat, jede Reizung der motorischen Sphäre ohne Krämpfe, die Reizung der Hörsphäre mit stärkeren Strömen, und die Reizung der Nacken-, Augengefühl- und Sehsphäre veranlassen Mydriasis. Eine typische und konstante Pupillenverengerung durch Reizung der Hirnrinde auszulösen war man nicht imstande[1]). Es ist schwer zu verstehen, wie ein, unserer Erkenntnis nach, gehirnlähmendes Gift Folgen zeitigen kann, die den durch direkte elektrische Reizung bewirkten gleichen. Selbst wenn man annimmt, daß jeder Lähmung eine Erregung vorangeht, so müßte nach

1) Lewinsohn, Verhandl. d. physiol. Gesellsch. zu Berlin. 1901/1902. Nr. 11. S. 82. — Vergl. auch: Bach, Zeitschr. f. Augenheilk. Bd. XI. 1904. S. 105.

Abklingen der Erregung auch der durch diese bewirkte Pupillenzustand sich ändern, was nur selten feststellbar ist.

Es gibt Narcotica, die bald Miosis, bald Mydriasis auf beiden oder auch nur einem Auge, oder einen Wechsel der Pupillenweite erzeugen, und bei nur wenigen ist eine gewisse Konstanz in der Miosis oder Mydriasis erzeugenden Wirkung erkennbar, so daß eine einheitliche befriedigende Vorstellung von den Ursachen eines solchen Verhaltens nicht zu gewinnen ist.

Opium. Morphin.

Funktionell und quantitativ übertrifft das Morphin alle anderen Alkaloide des Opium. Trotzdem decken sich die Wirkungen beider Stoffe nicht ganz in bezug auf die Beeinflussung der Funktionen mancher Organe. Die Störungen aber, die am Auge durch beide erzeugt werden können, lassen Unterschiede kaum erkennen. Wo solche beobachtet werden, da sind sie entweder als Ausdruck besonderer individueller Empfänglichkeit zu betrachten, oder sie erhalten ihr differentes Gepräge als Abhängigkeitsleiden durch Ergriffensein gewisser Gehirnteile.

Die örtliche Anwendung von Opium und Morphin kann Lidekzem erzeugen. Aber auch als resorptive Wirkung entsteht bisweilen Rötung der Conjunctiva oder allgemeine Kongestionen nach dem Kopfe und dem Auge. Bei Opiophagen und Morphinisten sieht man nicht selten Rötung und Schwellung von Lidrändern und Conjunctiva, sowie Tränenträufeln.

Bei starren und exzessiv kontrahierten Pupillen kam nach Verschlucken von 45 g Opium, und ohne daß Dyspnoe vorhanden war, Exophthalmus zustande. In tiefster Narkose ist der Cornealreflex erloschen.

1. Die Pupillenweite.

Der Zustand der Pupille wechselt aus den oben angegebenen Gründen. Die Verengerung ist die Regel. Sie kommt sogar nach direkter Einbringung von Opium in das Auge zustande.

Nach Einträufelung eines Tropfens Opiumtinktur beim Kaninchen wird das Auge geschlossen, aber ohne Lidkrampf. Zugleich erfolgt eine Verengerung der Pupille, deren horizontaler Durchmesser sich im Verhältnis von 3 : 2 verkleinert. Dies dauert 4—$4^1/_2$ Stunden, und zwar so, daß eine halbe Stunde nach der Verengerung ziemlich schnell eine kleine Erweiterung eintritt, welche dann allmählich zunimmt. Die Einstellung des Auges ändert sich; wenn sie z. B. vor der Einträufelung 23 cm beträgt, ist sie nachher 21 cm. Diese Myopie verschwindet etwas früher als die Miosis. Der Durchmesser der Chorioidealvenen vermindert sich (7 : 6); nach $^3/_4$ Stunden ist aber schon eine Vergrößerung bemerkbar bis auf den früheren Durchmesser, und nach einer weiteren halben Stunde noch weiter. Nach abermals $^3/_4$ Stunden erfolgt eine langsame Abnahme, so daß drei Stunden nach der Einträufelung der frühere Zustand erreicht ist. Diese Verengerung der Gefäße soll eine Vergrößerung des intraokularen Druckes beweisen[1]). (?)

1) Schneller, Arch. f. Ophthalm. Bd. III. 2. S. 169. Der direkte Versuch ergab demgegenüber, daß, wenn man Hunden intravenös Opium beibringt, der Druck beträchtlich sinkt. (Adamück, Zentralbl. f. d. med. Wissensch. 1866. S. 561.) Morphin soll eine kurze Drucksteigerung verursachen (Schiötz, Arch. f. Augenheilk. Bd. LXII. 1909. S. 328).

Nach Durchschneidung des Sympathicus fand sich 10 Minuten nach Einträufelung einer Morphinlösung eine Erweiterung der Pupille. Als resorptive Pupillenveränderung nach Morphineinführung ist, wie gesagt, die Verengerung die Regel. In 20 Fällen entstand sie 19mal. Sie ist auch häufig als Opiumwirkung gesehen worden. Grad und Dauer derselben kann außerordentlich verschieden sein. Nach arzneilichen Dosen kann sie mehrere Stunden anhalten, nach Opiumvergiftung in abnehmender Stärke ca. 2 Tage, selten wochen- oder monatelang. Bei einem Hunde, der an zwei aufeinanderfolgenden Tagen je 0,05 g Morphin erhalten hatte, bestand in der Narkose Miosis, beim Erwachen aus derselben Mydriasis.

In manchen Fällen, in denen das Bestehen einer Mydriasis angegeben worden ist, kann dieser eine Miosis vorangegangen sein, ohne daß man sie aus äußeren Gründen merken konnte. Dies gilt besonders für akute Opium- und Morphiumvergiftungen, in denen sich, wenn auch nicht stets, so doch meistens mit dem Erscheinen von Krämpfen bzw. schwerer Dyspnoe eine Mydriasis einstellt. Viele derjenigen Fälle, in denen die Mydriasis festgestellt wurde, weisen auch ein oder das andere dieser Symptome auf.

Ein Mann verschluckte ca. 8 g Opium. Schon nach einer Viertelstunde erschienen Trismus, Konvulsionen, Pulsverlangsamung und erweiterte Pupillen und der Tod nach 9 Stunden.

Bei einem an Lumbago leidenden Manne wurden neun Tropfen einer 1,6 proz. Morphinsulfatlösung subkutan injiziert. Nach fünf Minuten erschienen: Totenblässe des Gesichts, Trismus, Nackenstarre, Zessieren der Atmung und Verlust des Bewußtseins. Die Pupillen waren stark erweitert, und es bestand Augenmuskelkrampf. Es erfolgte schnelle Wiederherstellung[1]).

Wir haben diesen Fall angeführt, obschon wir kein großes Gewicht auf ihn legen: denn uns will scheinen, was in der Kritik, die mehrfach an ihm geübt wurde, übersehen worden ist, daß es sich hier um eine zufällige intravenöse oder intraarterielle Injektion gehandelt habe. Es gibt jedenfalls einwandsfreiere Beobachtungen. So hatte ein vierjähriges Kind zwölf Tropfen Tinct. Opii simpl. erhalten. Es verfiel in ein durch Trismus und Konvulsionen unterbrochenes Coma. Beide Pupillen waren ad maximum erweitert, der Puls klein, verlangsamt, unregelmäßig. Das Kind genas[2]). Demgegenüber ist aber festzustellen, daß es gut beobachtete derartige Vergiftungen gibt, in denen auch ohne Krämpfe und Atmungsstörungen Pupillenerweiterung bestand. Ein vierjähriges Kind, das unreife Mohnköpfe gegessen hatte, lag nach $1^1/_2$ Stunden unempfindlich da, mit bleicher Gesichtsfarbe, erschlafften Muskeln und in langen Zügen respirierend. Die Pupillen waren weit und unempfindlich. Es erfolgte die Wiederherstellung[3]). Sogar in Selbstprüfungen wurde nach kleinen Mengen Morphinacetat von drei Beobachtern Mydriasis festgestellt. Bei dem einen erschien sie 20 Minuten nach dem Einnehmen von ca. 0,007 g, bei dem zweiten in derselben Zeit nach 0,01 g, und bei dem dritten 50 Minuten nach dem Verschlucken von 0,03 g.

Diese letzteren alten Beobachtungen sind durch neuere Selbstversuche durchaus bestätigt worden[4]). In einem solchen war die Mydriasis zehn

1) Tupper, Boston med. and surg. Journ. 1879. 30. Oct. p. 619.
2) Doernberger, Münch. med. Wochenschr. 1896. Nr. 15.
3) Pupke, Med. Zeitung. 1841. S. 124.
4) Guillery, l. c.

Minuten nach der subkutanen Morphineinspritzung nachweisbar und betrug 5,5—6,0 mm gegen 4,5 mm vorher. Nach weiteren etwa zehn Minuten hatte die Pupille wieder den früheren Durchmesser und nun war nach den folgenden fünfzehn Minuten eine Verengerung erkennbar. Da hier wie in den vorgenannten Versuchen keine schwere Vergiftung eintrat, so ist es möglich, daß entweder gesetzmäßig und immer, oder nur unter bestimmten zeitlichen individuellen Verhältnissen oder bei einer bestimmten Dosierung, der Miosis eine Mydriasis vorangeht, was noch exakt festzustellen ist.

Oszillationen der Pupille wurden bei einer Frau beobachtet, die nach Verschlucken von ca. 20 g Laudanum konvulsivische Bewegungen, Opisthotonus und Delirium bekommen hatte.

Pupillenstarre ist kein notwendiges Attribut der Morphin- oder Opiumwirkung. Sie kommt aber nach akuter und chronischer Vergiftung mit diesen Stoffen vor. Ein Hund, der $7^1/_2$ Monate lang täglich subkutan 0,08—0,6 g Morphin erhalten hatte, litt u. a. an Erbrechen, Schlafsucht und Schwinden des Pupillenreflexes. Bis auf wenige Ausnahmen war bei Menschen die Starre mit Miosis verbunden. Es handelt sich hier wohl um eine primäre, und nicht um eine Abhängigkeitsstörung.

2. Die Akkommodationsstörungen.

Die Akkommodation kann schon leiden, wenn Opiumtinktur eingeträufelt wird. Es tritt eine nachweisbare Vermehrung des Brechzustandes ein[1]). Nach Resorption von Opium oder Morphin erscheint gleichfalls die Akkommodationsstörung als ein vorübergehendes und unbeständiges Symptom, wie es scheint, nur bei sehr erregbaren Individuen und wahrscheinlich nur nach sehr hohen Dosen. Sie erscheint spät, erst am Ende des Erregungsstadiums. Die Akkommodationsbreite verringert sich allmählich, um dann, wie mit einem Sprunge, zur Norm zurückzukehren. Das Ganze dauert oft nur wenige Minuten. Diese Myopie beruht zum Teil auf Veränderung der relativen Akkommodationsbreite durch Schwächung der inneren Augenmuskeln, welche Eigenschaft das Morphium mit „den meisten Narcoticis" zu teilen scheint, zum Teil ist sie die Folge eines Spasmus der Akkommodation[2]).

Man sucht nach dieser Wirkung einer Morphineinspritzung (ca. 0,01 g) häufig vergebens. Unter einer großen Zahl von Morphiuminjektionen wurde zweimal eine ähnliche Wirkung beobachtet, wie sie v. Graefe beschrieben. In einem Falle war das rechte, im anderen das linke Auge befallen. Fünf Minuten nach der Injektion am Arme begann eine Kontraktion der Pupille und Verschlechterung des Sehens für die Nähe, wie für die Ferne. Dabei bestand monokuläres Doppelsehen. Gläser waren ohne Einfluß[3]). Die Wirkung kann trotz gleicher Dosis verschieden sein. Sie dauert mitunter acht Stunden und länger.

Nach einem Verbrauch von 1000 g Opium in 15 Monaten klagte ein Kranker über Verunstaltung der Objekte, welche zu tanzen und zu springen schienen. Beim Lesen verwirrten sich die Buchstaben so, daß die Augen geschlossen werden mußten. In einem zweiten Falle, in dem

1) v. Graefe, Arch. f. Ophthalm. Bd. II. 1. S. 174.
2) v. Graefe, Arch. f. Ophthalm. Bd. VIII. 2. S. 342 und Bd. IX. 2. S. 66.
3) Lawson, Med. Times and Gazette. 1876. Vol. LIII. p. 671.

Jahrzehnte hindurch täglich Opium bis zu 20 g genommen worden war, erschienen ähnliche Symptome. Diese Verunstaltung der Objekte beruht wohl auf einem Krampf des Ciliarmuskels[1]), oder vielleicht auf einer paretischen Diplopie.

3. Die äußeren Augenmuskeln.

Es führen diese Störungen notwendig zu der Frage, wie die das Auge bewegenden Muskeln vom Opium und Morphin beeinflußt werden. Schon vor vielen Jahren wurde folgendes festgestellt: Ein Hund, der an zwei aufeinanderfolgenden Tagen je 0,05 g Morphinsalz erhalten hatte, verfiel jedesmal in Narkose, während der die Pupillen verengt waren, und beide Augen in Strabismus convergens-Stellung sich befanden. Beide Symptome schwanden beim Erwachen des Tieres. Erwähnt wurde ferner bereits die Angabe von v. Graefe, daß das Morphin die inneren Augenmuskeln schwächt, und infolgedessen eine größere Konvergenz der Sehaxe nur mit relativ vermehrtem Kraftaufwand erzielt wird. Aeltere Berichte über Vergiftungen mit Opium enthalten nicht selten die Bemerkung, daß der „Augapfel gelähmt gewesen sei" und nur vereinzelt wird von einem Krampf der Augenmuskeln gesprochen. Bei Kaninchen fand man nach Einspritzung von Morphinhydrochlorid, daß dieses die Augenbewegungen fortschreitend mindert und sie schließlich aufhebt. Es wird wahrscheinlich in dem assoziierenden Nervenmechanismus der zentrale Teil getroffen. Die Wirkung ist, wie die fortwährende Abschwächung der kompensatorischen Augenbewegungen zeigt, gleich von Anfang an lähmend. Die kleinen Augapfelschwingungen, die sich auf der Höhe der Vergiftung einstellen, bedeuten das Absterben der Nervenzentren.

Untersuchungen am Menschen über die Einwirkung des Morphins an dem Bewegungsapparat der Augen[2]) ergaben das folgende:

Als erstes Symptom erscheint eine Steigerung der Divergenzfähigkeit. Selbst die kleinste Dosis, die per os genommen wurde (0.01 g), zeigte eine geringe Erleichterung der Fusionsfähigkeit. Zehn Minuten nach der subkutanen Einspritzung steigt die Divergenzfähigkeit zugleich mit einer beginnenden Miose zu einem Werte, den man in der Norm niemals erreichen kann, während die Geschwindigkeitsmessung der Augenbewegungen nur geringe Schwankungen aufweist Bei keinem Versuche trat jemals eine schwächende Wirkung des Morphiums auf die Fähigkeit zur Ueberwindung von Abduktionsprismen hervor, während eine solche in bezug auf die übrigen Funktionen sehr deutlich war. Es kann dies natürlich nur Geltung haben für die angewandten Gaben, denn es ist nicht daran zu zweifeln, daß bei stärkeren Dosen das Morphium die in Frage kommenden Hirnteile seinem lähmenden Einflusse ebenso gut unterwerfen würde, wie die übrigen. Konvergenz, sowie die Energie der Seitenbewegung sind aber immer deutlich geschwächt, die Pupillen verengt, die Wirkung auf das Allgemeinbefinden macht sich in höchst unangenehmer Weise bemerklich, nur die Divergenzfähigkeit ergibt fortwährend auffallend hohe Werte. Selbst am nächsten Morgen war die Ueberwindung von Abduktionsprismen noch erleichtert. Am längsten dauerte in allen Fällen die Wirkung auf die Pupille, welche stets, auch am folgenden Tage, noch längere Zeit nachweisbar war. Bei den in kürzeren Zwischenpausen angestellten Proben konnte die erste Entwicklung der Divergenzveränderung acht Minuten nach der Injektion festgestellt werden, kurz darauf

1) Galezowski, Recueil d'Ophthalm. 1876. p. 210.
2) Guillery, Arch. f. Physiol. Bd. LXXVII u. LXXIX.

der Beginn der Pupillenenge, alsdann eine weitere Steigerung der Divergenzfähigkeit, unter deutlicher Abschwächung der Kontraktionsenergie. Der Fusionsnahepunkt zeigte sich kaum verändert.

So entsteht also unter dem Einflusse des Morphiums eine ausgesprochene Mischung von erregenden und lähmenden Wirkungen, an deren Entstehen nicht nur der Oculomotoriuskern, sondern auch Teile der Hirnrinde als Bewegungszentren für die Augen beteiligt sind. Namentlich ist dies für die Einstellungsbewegungen nachgewiesen, und da, wie die Einwirkung auf die Psyche beweist, auch andere Teile der Hirnrinde durch Morphium in Erregung versetzt werden können, so liegt die gesteigerte Fusionsfähigkeit unserem Verständnisse nicht so fern. Nach $^1/_2$—$^3/_4$ Stunden nach einer Injektion von 0,01 g Morphium hydrochloricum traten deutliche Lähmungserscheinungen auf. Die einzelnen Muskeln waren ungleich befallen, vorwiegend die Interni. Letzteres bestätigt also die obigen älteren Angaben über die besondere Einwirkung des Morphiums auf die Innenwender, welche bei geeigneten Dosen bis zu einer durch den Prismenversuch nachweisbaren Insuffizienz ging. Die Lähmungserscheinungen dauerten 1—$1^1/_2$ Stunden, nach welcher Zeit die Versuche abgebrochen wurden. Dabei zeigten sich auch andere motorische Störungen, wie Tremor der Hände und Unsicherheit der Bewegungen. Die Pupillenenge trat früher auf und dauerte auch länger, nämlich bis zum Nachmittage des folgenden Tages, während die Leistungsfähigkeit der einzelnen äußeren Muskeln sich am folgenden Morgen normal zeigte. Die Steigerung der Divergenzfähigkeit steht mit der Schwäche der Interni in keinem ursächlichen Zusammenhange. Zu dieser Feststellung wurden die Versuche durch Verkürzung der Zwischenräume so angeordnet, daß der Zeitpunkt des Eintrittes der einzelnen Störungen genau bestimmt werden konnte. Es entstand eine leichte Uebelkeit, dann begann die Verstärkung der Divergenzleistung, vier Minuten später die Verengerung der Pupille unter fortgesetzter Zunahme der Fusionsfähigkeit (Abduktion). Nach weiteren drei Minuten zeigte sich die erste Abnahme an den äußeren Muskeln, welche begann am linken Internus. Dieses Bild blieb unter Zunahme der subjektiven Beschwerden zunächst das gleiche. Deutliche Schwächezustände traten an den anderen äußeren Muskeln erst 40 Minuten nach der Einspritzung auf, während die Vermehrung der Fusionsfähigkeit bereits ihren Höhepunkt erreicht hatte. In bezug auf den Fusionsnahepunkt zeigte sich auch bei diesem Versuche keine deutliche Veränderung, ebenso wenig ein Akkommodationskrampf. Wenn auch infolge von Verengerung der Pupille die Objekte etwas näher herangerückt werden konnten, ohne undeutlich zu werden, war das Sehen in die Ferne doch immer ungestört. Die Schwäche der äußeren Muskeln war nur durch die Schnelligkeitsmessung nachweisbar, insbesondere keine Insuffizienz der Interni in dem bekannten klinischen Sinne.

Es zeigte sich also eine vollständige Unabhängigkeit der Fusionsfähigkeit von der Energie der äußeren Muskeln. Der Gedanke lag nahe, daß die Ueberwindung von Abduktionsprismen durch das Auftreten der Schwäche der Interni erleichtert sei, und um dies klar zu stellen, ist gerade der Zeitpunkt des Auftretens beider Erscheinungen sorgfältig beobachtet worden, mit dem Ergebnisse, daß die erstere sich von dem Verhalten der äußeren Muskeln ganz unabhängig

erwies. Daß dies der Fall war, ergab auch der Befund am folgenden Morgen. Die Schwächezustände der äußeren Muskeln waren jetzt verschwunden, insbesondere beide Interni im Besitze ihrer gewohnten Energie, und doch die Veränderung des Fusionsfernpunktes noch angedeutet, um erst gegen Mittag vollständig zu verschwinden. Unter dem Einflusse der Morphiumwirkung bleibt somit eine bestimmte Funktion nicht nur ungeschwächt, sondern sogar im Stadium der Erregung, während anderweitig Lähmungserscheinungen hervortreten, ein Verhalten, welches in der Toxikologie mannigfache Analogien findet.

Auf diese Versuche sind wir näher eingegangen, weil sie die Existenz besonderer Zentren für die kombinierten Augenbewegungen beweisen, insbesondere ist das Bestehen des vielumstrittenen Divergenzzentrums unzweifelhaft dargetan. Die Erregbarkeit dieser Zentren durch ein bestimmtes Gift war bisher nicht bekannt, man schloß auf ihr Vorhandensein nur aus der Schwächung ihrer Funktion bei gewissen Lähmungserscheinungen.

4. Die Sehschärfe.

Die Tatsache ist durch sehr viele Beobachtungen zu belegen, daß sowohl nach der akuten wie der chronischen Opium- resp. Morphinvergiftung Sehstörungen vorkommen, die von den vorstehend geschilderten Veränderungen der Pupille, der Akkommodation und der Muskeln unabhängig sind. Es ist fraglos, daß z. B. Opiophagen muskuläre Asthenopie bekommen können, aber unserer Meinung nach ebenso sicher, daß es hier auch Sehstörungen gibt, die sowohl von gewissen funktionellen Veränderungen des Gehirns als von solchen des Opticus resp. der Retina abhängen. Diese beide Gruppen sind ohne genaue Prüfung nicht von einander zu unterscheiden. Sobald aber auch nur in einigen Fällen greifbare Störungen am Augenhintergrunde erkannt werden, wird die Möglichkeit, daß Sehstörungen auch in anderen nicht so gut untersuchten Fällen von derselben Ursache abzuleiten sind, nicht mehr unsubstantiiert sein.

a) Die akute Opium- resp. Morphinvergiftung.

Schon die alte Zeit kannte eine Opiumblindheit. Ein Mann, der nicht schlafen konnte, nahm Opium und wurde dadurch plötzlich blind: „Vir cum in febre ardente post omnes noctes insomnes actas somniferum sumpsisset atque ex conciliato hoc modo somno expergefieret, inventus est, subito occoecatus fuisse.“ Thomas Willis berichtet ebenfalls, daß ein Mann, der gegen Kolik viel Opium genommen hatte, nach 3 Stunden über Verlust des Gesichtes geklagt habe und dann gestorben sei. Solcher Mitteilungen gibt es noch andere. Man könnte manche von ihnen als zweifelhaft ausscheiden, weil es sich möglicherweise dabei um eine Bleikolik gehandelt hat, in der das Opium nur das die Amaurose auslösende Moment darstellte.

Ein 30jähriger anämischer Anstreicher, der früher wiederholt an Bleikolik gelitten hatte, nahm in 12 Stunden 15 g Tinct. Opii simpl. Es folgten wiederholtes Erbrechen, am nächsten Vormittag zunehmende Verdunkelung des Gesichtsfeldes, Engerwerden der Pupillen, Benommensein und ein Puls von 120.

Nach vier Tagen erfolgte Wiederherstellung. Eine ophthalmoskopische Untersuchung wurde nicht vorgenommen, aber Gefäßkrampf vorausgesetzt[1]).

Hier handelte es sich sehr wahrscheinlich um eine Bleiamaurose[2]).

Abgesehen von diesen eventuell preiszugebenden Fällen gibt es unserer Meinung nach noch einwandsfreie. Zu Anfang des 19. Jahrhunderts galt die Fähigkeit des Opium transitorische Amaurose zu erzeugen als eine Tatsache. Man knüpfte sie an unmäßige Gaben des Mittels, und meinte, daß unter den Symptomen der Opium-Amaurose niemals Kongestionen nach Kopf und Auge fehlten, was jedenfalls sicherer als das Umgekehrte ist. Man empfahl daher arzneilich eine ableitende und antiphlogistische Behandlung, während das zweite Stadium der Vergiftung und die Sehschwäche der Opiophagen eine „reizende Behandlung" erfordere.

Es gibt Fälle, in denen die Verengerung der Pupille mit der Narkose gleichen Schritt hielt. So verschluckte ein Mann 45 g Laudanum, die schon nach $1^1/_2$ Stunden eine tiefe Betäubung veranlaßten. Fünf Stunden nach der Vergiftung hielt diese noch an. Die Pupillen waren ad minimum verengt. Der Kranke fixierte bei ganz erhaltenen geistigen Fähigkeiten die ihn umgebenden Personen mit verwirrtem Blick und unterschied sie nur wie durch einen Nebel. Die Respiration ging ruhig aber absatzweise vor sich. Später kamen Konvulsionen, Delirium u. a. m. hinzu. Wiederherstellung erfolgte am nächsten Tage[3]).

Aber schon kleine Mengen von Opium, z. B. 0,06 g erzeugten in einem Selbstversuche neben anderen Symptomen leichten Schwindel und „trübes Gesicht", und ebenso wird schon aus der ersten Zeit der arzneilichen Morphinanwendung „Gesichtsschwäche" angegeben.

Schon eine einzige, wahrscheinlich individuell zu große Morphin-Dose kann Hemiopie erzeugen. So entstanden bei einem Manne nach einem Morphin-Schlafpulver dreißigstündiger Schlaf und dann hochgradige Seh- und Hörstörung. Nach 3 Wochen fand sich rechtsseitige Halbblindheit, auch linksseitige etwas konzentrische Gesichtsfeldbeschränkung. Die Papille war wie bei Intoxikationsamblyopie innen gerötet, außen blaß. Nach links wurde die Gesichtsfeldgrenze fast normal, nach rechts blieb die Hemiopie bestehen.

Auch eine vollständige Erblindung unter dem Bilde der Neuritis kann entstehen[4]).

Nachdem ein seit fünf Jahren an periodischem Erbrechen leidender Mann subkutane Morphiuminjektionen erhalten hatte, erblindete er in fünf Tagen nach einem Gesamtverbrauch von 1,9 g Morphinum acetic., welche aber vielleicht wegen der zunehmenden Unsicherheit der Bewegungen nicht vollständig unter die Haut gelangt waren. Mit zunehmender Somnolenz nahm das Sehvermögen immer mehr ab, bis zur gänzlichen Erblindung. Nachdem vor etwa 24 Stunden die letzte Einspritzung gemacht worden war, fand man die Pupillen sehr eng und vollkommen starr. Die Papillen waren leicht getrübt, wie verschleiert. Die Netzhautvenen erschienen normal, die Arterien ganz außerordentlich eng. Eine hellbrennende Lampe

1) Hammerle, Deutsche med. Wochenschr. 1888. Nr. 41. S. 838.
2) Lewin, Die Nebenwirkungen d. Arzneimittel. 1899. S. 89.
3) Ollivier et Marye, Arch. génér. de Méd. 1825. T. VII. p. 549.
4) Schieß-Gemuseus, 10. Jahresber. d. Bas. Augenkl. 1877. S. 41. — S. a. S. 97.

wurde auch in nächster Nähe nicht wahrgenommen. Der Puls betrug 64 und war klein und gespannt. Kalte Umschläge auf den Kopf und Trinkenlassen von schwarzem Kaffee änderten nichts an dem Zustande. Nach zwei Tagen entzog sich der Kranke der Behandlung[1]).

Zweifelhaft erscheint eine Blutung in den Sehnerven mit Ausgang in Atrophie bei einem an Kolik leidenden Pferde, welches große Gaben von Opium erhalten hatte[2]).

b) Die chronische Vergiftung.

Mehr als die flüchtige akute Vergiftung muß die chronische die Möglichkeit bieten, daß das Opium erkennbar die Funktion des sehenden Auges verändert.

So entstand in dem bereits berichteten Falle eines Verbrauches von 1000 g Opium in 15 Monaten außer der Metamorphopsie, noch Amblyopie neben Störungen im Farbensehen[3]). Ein anderer Kranker wies nach lange fortgesetztem, starkem Gebrauch von Opium ein zentrales, dem alkoholischen ähnliches Skotom auf[4]).

Besonders wurden derartige Beobachtungen über Sehstörungen an Opiophagen gemacht. Vielleicht sind die militärischen, z. T. sonst unbegreiflichen Mißerfolge der Chinesen auf die fast durchweg bei dem gemeinen Soldaten bestehende Opium-Rauchleidenschaft zu beziehen. In einer entsprechenden Untersuchung wurde festgestellt, daß das Opium so sehr bei den Soldaten das Sehen schädige, daß sie nicht mehr richtig zielen können. Der in der Häufigkeit allenthalben rapid ansteigende Morphinismus läßt ebenfalls solche und schwerere Störungen des Sehvermögens erkennen.

Ein 30jähriger Arzt nahm täglich angeblich 0,4 g Morphin und rauchte stark. Es trat eine bedeutende Abnahme der Sehschärfe ein. Nur auf eine Entfernung von 5—6 m wird deutlich gesehen, feine Schrift kann nicht gelesen werden. Gläser korrigieren nicht. Schwarze Buchstaben erscheinen als rote. Sn V wird auf 5″ mühsam gelesen, Sn CC auf 12′ gut erkannt. Die maximale Sehschärfe beträgt demnach etwa $^1/_{12}$—$^1/_{16}$. Zentrales Skotom für jedes Auge. Zentral werden Rot und Grün als Grau empfunden. Sehnerv normal. Im aufrechten Bilde eine leichte helle Verfärbung der makulären Hälfte der Papille. Nach zehn Tagen (Entziehungskur des Morphins): Sehschärfe $^1/_6$. Skotom gebessert. Nach 15 Tagen ist die Sehschärfe fast $^1/_5$. Farbensehen besser. Nach 22 Tagen: Sehschärfe fast $^1/_5$. Farben werden richtig aber matt gesehen.

Ein dem Morphiumgenusse stark ergebener Student klagte über Flimmern vor den Augen und periodische Verdunkelung des Gesichtsfeldes mit Schwindelanfällen und Druck auf der Stirn. Das Gesichtsfeld zeigte den Foersterschen Verschiebungstypus. Die Differenz betrug am rechten Auge 30—35°, am linken 5—20°. Bei zentripetaler Objektführung war das Gesichtsfeld fast normal[2]).

Hiernach kann sicher die chronische Opium- und Morphinvergiftung, wahrscheinlich aber auch die akute Vergiftung zentrale Skotome, kon-

1) Wagner, Klin. Monatsbl. f. Augenheilk. 1872. S. 335.
2) Carré, Rec. d'hyg. et de méd. vét. mil. T. IX. 1907.
3) Galezowski, Recueil d'Ophthalm. 1876. p. 210.
4) Reymond, Annal. di Ottalm. 1872. Fasc. 1.
5) Koenig, Arch. f. Augenheilk. Bd. XXII. H. 2/3. S. 285.

zentrische Einengung der Gesichtsfelder für Weiß und Farben und Farbensehstörungen erzeugen. So wurden bei einem Kranken schwarze Buchstaben als rote, und rot und grün als grau empfunden, und bei einem anderen karmin und gelb gar nicht erkannt. Der Ursprung der Skotome ist vielleicht auf eine Erkrankung des papillomakularen Bündels zurückzuführen.

Von erkennbaren Veränderungen am Augenhintergrunde fanden sich einmal die Papillen leicht getrübt, wie verschleiert, mit engen Arterien, ein anderes Mal innen gerötet und außen blaß, und in einem dritten Falle bestand Abblassung der temporalen Seite.

Nach diesen Beweisen kann an der Fähigkeit von Opium und Morphin, den Opticus zu verändern, kein Zweifel mehr bestehen. Daß nebenher diese Stoffe durch rein zerebrale Wirkungen subjektive Lichtempfindungen, besonders Farben- und Ringesehen hervorrufen können, ist seit langer Zeit bekannt, und ist an chinesischen Opiumrauchern überdies festgestellt worden[1]).

Wird den Opiumrauchern oder den Morphinisten ihr Genußmittel entzogen, so zeigen sich auch in der Abstinenz Sehstörungen. Besonders bei rascher Entwöhnung gehören Akkommodationsstörungen zur Regel. Die verengte Morphinpupille von minimaler Exkursionsbreite verwandelt sich in 24 Stunden in eine sehr erweiterte. Die Schwierigkeit, das Auge rasch auf wechselnde Entfernung einzustellen, beruht wohl auf einer Parese des Tensor chorioideae. Die Gegenstände erscheinen verschwommen, Entfernungen werden falsch geschätzt, das Konvergieren macht häufig Schwierigkeiten und über Doppeltsehen wird geklagt. Ein Teil der Gesichtstäuschungen bei Morphinisten in dieser Zeit ist als Illusion aufzufassen.

Drei Opiumraucher, welche genötigt waren, ganz oder teilweise ihrer Leidenschaft zu entsagen, bekamen diffuse Trübung beider Hornhäute, und in deren Mitte ein, trotz der Behandlung fortschreitendes Geschwür. Nach 6—8 Tagen war ein Defekt bis Linsengröße mit Irisvorfall usw. zustande gekommen, während der übrige Teil der Hornhaut diffus infiltriert war. Während des ganzen Prozesses bestand eine minimale Conjunctivalhyperämie. Die Kranken erlagen ihrem Opiummarasmus. In einem anderen Falle fand sich die rechte Cornea im Zentrum linsengroß zerstört, die Iris vorgefallen, während linkerseits die Hornhaut in den beiden unteren Quadranten zwei Geschwüre zeigte. Innerliche Anwendung von Opium und Instillationen von Tinctura Opii crocata reinigten die Geschwüre und hellten die Hornhauttrübungen etwas auf[2]).

Auch Illusionen des Gehörs sowie Taubheit kommen vor.

Codein.

Dem Codein kommen im ganzen nicht viel Nebenwirkungen zu, und darunter sind Funktionsstörungen des Auges selten. Dosen von 0,1 g erzeugten in Selbstversuchen neben Eingenommensein, Hitze im Kopf, Brechreiz, Ohrensausen, auch eine zeitweise Gesichtsschwäche. Auch Reizerscheinungen kommen vor.

1) Lewin, Real-Enzyklop. d. ges. Heilk. Bd. XVII. S. 625.
2) Paster, Münch. med. Wochenschr. 1886. S. 97.

Nach Einnehmen von 0,5 g Codein traten bei einer Frau Erregungszustände und dann Bewußlosigkeit ein. Die Haut wurde scharlachrot, das Gesicht geschwollen; die Augen standen heraus und tränten; die Conjunctivae bulbi waren einem roten Tuch vergleichbar stark injiziert; die Pupillen etwas erweitert, reagierten auf Reize langsamer. An dem Zucken einzelner Muskelgruppen nahmen auch die Augenlider teil. Als schwere Atemstörungen mit Cyanose diesem Zustande folgten, erweiterten sich die Pupillen ad maximum[1]).

Diese Pupillenerweiterung, die sich auch bei akut mit Codein vergifteten Tieren erzeugen läßt, ist ein Attribut von schweren Atmungs- oder Krampfstörungen. Codein an sich erzeugt eine Miosis, die nach Aufnahme größerer Dosen lange anhalten kann.

Eine Dame, die irrtümlich 4 Pillen zu je 0,03 g Codein, also auf einmal 0,12 g. genommen hatte, bekam danach Erbrechen, Leibschmerzen und Somnolenz. Am nächsten und den folgenden Tagen bestand doppelseitige Miosis; die Kranke war bei Bewußtsein[2]).

Wachsende Dosen von Codein erzeugen bei Tieren Vermehrung der Speichel- und Tränenabsonderung.

Bei einem kleinen Kaninchen erschien einmal 12 Minuten nach der subkutanen Beibringung von Codein ein bilateraler horizontaler Nystagmus. Es beweist dies, daß Codein einzelne Teile des assoziierenden Zentrums für die Augenbewegungen funktionell verändert.

Eine 5prozentige Lösung von salzsaurem Codein soll örtlich wie Dionin, nur schwächer wirken[3]).

Apocodein. ein durch Wasserentziehung aus dem Codein gewonnener Stoff, erzeugte in giftig wirkenden Dosen eine Mydriasis[4]).

Narcotin.

Das Narcotin vernichtet bei Kaninchen, die damit subkutan vergiftet werden, zeitweilig die Funktion der Augenmuskeln sowie der anderen Muskeln langsam. Seine Wirkung auf den assoziierenden Nervenmechanismus der Augenbewegungen soll darin bestehen, daß die innervierten Zentra der Augenbewegungen langsam und ohne Vorangehen der Erregung gelähmt werden. Das letztere halten wir aus allgemein biologischen Gründen nicht für richtig, da wir keine Lähmung ohne eine vorangegangene Erregung für möglich halten.

Versuche an Menschen mit 0,06—0,12 g Narcotin ergaben u. a. Kopfschmerzen, Blutandrang nach dem Kopf und Pupillenerweiterung.

Narcein erzeugte in Versuchen an Menschen, selbst bis zu 0,06 g eingeführt, nie Miosis.

Papaverin. Nach Einführung von Dosen bis 0.36 g täglich entstand bei Menschen eine mäßige Narkose. Die Pupillen waren oft erweitert.

Thebain. Dieses Opiumalkaloid erzeugt zu 0.012—0,04 g bei Menschen subkutan injiziert, eine mäßige Erweiterung sowie träge Reaktion der Pupillen. Die Refraktion zeigt sich vermehrt, aber weniger als bei Eserin.

Salzsaures Thebain in wässeriger Lösung von 2,5 pM. macht bei Hund, Kaninchen, Meerschweinchen, Frosch eine Miosis, welche nach einer halben Stunde ihren Höhepunkt erreicht und 4—5 Stunden andauert[5]).

1) Medvei, Internat. klin. Rundschau. 1892. 4. Sept. S. 1457.
2) Mettenheimer, Memorabilien. N. F. Bd. XI. 1892. S. 136.
3) Marquez, Internat. Kongr. Madrid 1903.
4) Meder, Inaug.-Dissert. Dorpat 1895.
5) Bono, Gazetta della Cliniche. 1884. No. 39.

Heroin. Der seit langem bekannte Diessigsäureester des Morphins, der jetzt Heroin heißt, kann unangenehme zerebrale Störungen, wie z. B. mehrstündigen Schwindel und Kopfschmerzen erzeugen. Die gleiche Ursache haben wohl die im folgenden Fall berichteten Sehstörungen.

Eine an Asthma leidende Frau erhielt von dem Mittel aus Versehen 0,167 g in Pulverform. Bald nach dem Einnehmen fühlte sie sich unwohl und nach 4 Stunden traten neben Kräfteverfall, Pulsverlangsamung, einer Körperwärme von 35°, Zucken und Krampf in den Gliedern, Verlust des Sehvermögens und Miosis ein. Drei Koffein-Einspritzungen besserten das Sehvermögen[1]).

Einer anderen Kranken wurde Heroin gegen Husten und Schnupfen verordnet in zwei Dosen von je 0,005 g. Danach trat tiefer Schlaf ein, der mit Unterbrechungen 52 Stunden anhielt. Es zeigte sich neben Abschwächung der willkürlichen Motilität und Sensibilität deutliche Pupillenerweiterung[2]).

Durch den Gebrauch von **Habitima**, einem zu $^2/_3$ aus Morphin und $^1/_3$ aus Heroin bestehenden Mittel, trat ein großes absolutes zentrales Skotom auf mit Hyperämie des Sehnerven[3]).

Sulfonal.

Störungen in der Funktion von Teilen des Auges nach Sulfonalanwendung sind verhältnismäßig selten[4]). Am häufigsten erscheinen Veränderungen an den Pupillen, doch besteht, wahrscheinlich auf Grund von individuellen Verhältnissen der Kranken, in dieser Beziehung keine Einheitlichkeit. Die Zahl der Fälle, in denen die Pupille verengt war, scheint die der Erweiterung zu überwiegen, mindestens aber ihr gleich zu kommen. Ein Morphinist nahm abends 4 g Sulfonal, und als kein Schlaf erfolgte, nach $3^3/_4$ Stunden nochmals 2 g. Es traten ein: Taumeln, Unsicherheit in den oberen Extremitäten und Pupillenverengerung. Am nächsten Tage folgten noch stärkere Ataxie, Kopfschmerzen und Doppeltsehen.

Die Wiederherstellung kann Wochen in Anspruch nehmen. So entstanden bei einer 48jährigen Frau, die an sechs Abenden hintereinander je 1,5 g Sulfonal genommen hatte, von der vierten Dosis ab: Unruhe, Angst, ein Gefühl des Schwankens, Illusionen und Halluzinationen bei offenen Augen, Doppeltsehen bei fahlem Gesicht, verengten Pupillen und normaler Atmung. Erst nach vier Wochen erfolgte die Wiederherstellung.

Subkutan eingespritztes Atropin beseitigt die Miosis, wie man dies bei einer 28jährigen melancholischen Frau sah, die zweimal je 0,9 g Sulfonal in $1^1/_2$ Stunden erhalten, danach ca. 24 Stunden geschlafen und nach 18 Stunden enge Pupillen bekommen hatte. Es erfolgte der Tod nach 40 Stunden, nachdem vorher Cyanose und Erhöhung der Körperwärme bestanden hatten.

1) Solès, Archivos de Ginecopatia, Obstetric. 1899. No. 13.
2) Weinzieher, Wratsch. Bd. XX. 1900. p. 748.
3) Stieren, Journ. of Amer. med. Assoc. 12. März 1910.
4) Bornemann, Deutsche Medizinalzeitg. 1888. S. 1131. — Rehm, Berl. klin. Wochenschr. 1889. S. 364. — Dillingham, Medical Record. 1890. p. 664. — Ullmann, Korrespondenzbl. f. Schweiz. Aerzte. 1899. S. 632. — Knaggs, Brit. med. Journ. 1890. II. 25. Oct. — Schotten, Ther. Monatsh. 1888, 1890. — Bresslauer, Wien. Med.-Bl. 1891. S. 3 u. 19. — Hogarth, Lancet. 1889. II. p. 797. — Schedtler, Zeitschr. f. Psychiatrie. 1894. Bd. L.

Die Pupillenerweiterung kann mehr oder minder ausgesprochen sein und mit einer Verminderung der Lichtreaktion einhergehen. Bei drei von 30 Kranken, die das Sulfonal zu 0,6—1,8 g erhalten hatten, wurde dies festgestellt. In anderen Fällen waren es ziemlich schwere Vergiftungen, die auch die Mydriasis entstehen ließen.

Ein 17jähriges Mädchen nahm 3,6 g Sulfonal in zwei Malen. Danach erschienen: Muskelschmerzen, verlangsamte Atmung, Pulsschwäche, leichte Mydriasis mit Aufhebung des Cornealreflexes.

Wie sehr individuelle Verhältnisse bestimmend auf den Zustand der Pupillen unter Umständen wirken, geht auch daraus hervor, daß dieselben selbst bei stertoröser Atmung und Lähmungen normal sein können. Dies war z. B. der Fall bei einer Frau, die aus Versehen 5,4 g Sulfonal genommen hatte[1]). Danach wurde der Puls kaum wahrnehmbar, die Atmung röchelnd und die Muskeln inkoordiniert tätig. Es bestand auch einseitige Ptosis. Eine andere, 19jährige Frau nahm nur 1,5 g Sulfonal und bekam bald: Delirien, Gehörshalluzinationen bei normalen Pupillen, während in einem weiteren Falle nach 2 g außer sonstigen Vergiftungserscheinungen Mydriasis entstand.

Nur einmal wurde von einer Ungleichheit der Pupillen berichtet, von denen die eine erweitert war, und zwar bei einer Frau, die über drei Monate lang täglich 1,5—2,0 g Sulfonal erhalten hatte und bei der nach Vergiftungssymptomen (Schmerzen im Unterleibe, Erbrechen, Hämatoporphyrinurie, Zittern usw.) der Tod eingetreten war.

Es kann nicht wundernehmen, daß große Dosen von Sulfonal, besonders bei solchen Menschen, die ein durch irgend welche Umstände bereits depressiv beeinflußtes Zentralnervensystem haben, die vorhandenen Lähmungsimpulse verstärken und so Augenmuskellähmungen erzeugen. Man sah dies bei einer 45jährigen, an Myelitis chronica leidenden Frau, die an zwei aufeinanderfolgenden Abenden je 2 g, am dritten Abend 3 g Sulfonal erhalten hatte. Am vierten Tage bestanden nach dem Erwachen: schlaffes Hängen des Kopfes, Schwerbeweglichkeit der Zunge, Kopfweh und Herabsinken der Oberlider. Dieser Zustand blieb vier Tage bestehen, um dann einem Sulfonalexanthem Platz zu machen.

Ein Morphio-Cocainist, der einige Zeit lang Sulfonal in unbestimmten Mengen nahm, bekam einen starren Blick, schwer zu hebende Augenlider und träge bewegbare Augäpfel, neben ataktischen Bewegungen in Händen und Füssen. Diese Symptome verloren sich nach 4—5 Tagen. Es kann aber auch eine ausgesprochene Ptosis nur halbseitig bestehen. In dem oben angeführten Falle einer Frau, die 5,4 g Sulfonal genommen hatte und danach Ataxie der Gliedmaßen neben erschwerter Atmung bekommen hatte, hing das Gesicht etwas nach der rechten Seite und rechts bestand Ptosis, die zehn Tage lang anhielt.

Nur einmal wurde ein Nystagmus beobachtet, und zwar bei einer Frau, die 25 g Sulfonal genommen hatte. Er erschien bei freiem Sensorium am fünften Tage, war besonders bei der Blickrichtung nach rechts und links deutlich, verschwand aber beim Blicken nach oben und unten und hielt nur einige Tage an.

1) Richmond, Brit. med. Journ. p. 1337. — Tresilian, Ibid. 1889. I. p. 209.

Doppeltsehen kam mehrfach vor, gleichzeitig mit Miosis, und zweimal begleitet von Illusionen bzw. Halluzinationen oder Störungen des Allgemeingefühls.

Einzelne Kranke klagten über Flimmern vor den Augen und Trübungen des Gesichtes. Eine epileptische Frau, die dreimal täglich 1,2 g Sulfonal erhalten hatte, wurde nach der sechsten Dosis schwindelig und benommen und taumelte. Der Puls war schnell und schwach, das Gesicht getrübt. Nach zehn Stunden war sie bewußtlos; Sehnenreflexe fehlten. Die Pupillen waren gleich, aber etwas erweitert, langsam auf Licht reagierend. Die Sensibilität an der Haut und der Conjunctiva war geschwunden. Wiederherstellung erfolgte am 7. Tage, nachdem vorher der komatöse Zustand mit einem bewußten oft gewechselt hatte.

Die eben erwähnte Unempfindlichkeit der Conjunctiva ist auch bei einem Manne festgestellt worden, der nach dem Verschlucken von 30 g Sulfonal nach drei Tagen im Koma starb.

Oedem der Lider und Kongestion der Bindehäute kann ohne sonstige Hautveränderungen entstehen.

Methylsulfonal.

Das Trional, das in der Wirkung auf das Zentralnervensystem dem Sulfonal sehr ähnlich ist, erzeugt auch die gleichen Nebenwirkungen. Seitens der Augen wurden bisher beobachtet: Mydriasis bei Kollaps oder auch mäßig weite und starre Pupille bei Zyanose und starker Ataxie, und Flimmern vor den Augen bei Ohrensausen, Ataxie, Tremor und psychischen Ausfallserscheinungen[1]). Eine genaue ophthalmologische Untersuchung solcher Kranken würde unserer Ueberzeugung nach viel mehr Symptome, besonders seitens der Augenmuskeln erkennen lassen.

Ein 20jähriger Morphinist nahm Trional als Schlafmittel zu je 1 g. Eines Morgens war er nicht zu erwecken, sah kollabiert aus und atmete leicht stertorös. Die Pupillen waren erweitert und scheinbar starr. Von Zeit zu Zeit zeigten sich klonische Zuckungen. Später traten lallende Sprache und Ataxie und schließlich Wiederherstellung ein.

Veronal veranlaßte bei einem Chemiker plötzliche Erblindung. Derselbe pflegte das Mittel in großen Mengen einzunehmen und erwachte eines Morgens mit Verlust des Sehvermögens beiderseits. Es entwickelte sich eine Atrophie des Optikus[2]). Eine nur vorübergehende Erblindung wurde bei einer jungen Frau nach 4 g Veronal beobachtet[3]).

Paraldehyd.

Dieses dem verderblichen Chloralhydrat vorzuziehende Schlafmittel äußert nur selten unangenehme Nebenwirkungen. Seitens der Augen wurden bisher bei schweren Vergiftungen die folgenden Veränderungen beobachtet: Eine mäßige Miosis mit voller Unempfindlichkeit der Pupille gegen Licht im Sopor bei einer Frau, die aus Versehen 105 g Paraldehyd getrunken hatte. Nebenher bestanden: beschleunigte Puls- und Atemfrequenz sowie livide Verfärbung des Gesichtes. Es trat Genesung ein[4]).

1) Gierlich, Ther. Monatsh. 1896. S. 630. — Berger, Münch. med. Wochenschrift. 1895. 1. Okt. — Reinicke, Deutsche med. Wochenschr. 1895. No. 13. — Kramer, Prager med. Wochenschr. 1894. No. 34. S. 441.

2) Hallauer, Ophthalm. Gesellsch. Heidelberg 1910.

3) Gutmann, Ophthalm. Gesellsch. Heidelberg 1910.

4) Mackenzie, Brit. med. Journ. 1891. II. p. 1254.

Ein das Paraldehyd gegen Schlaflosigkeit in exzessiven Dosen — bis zu 20 g abends — chronisch einnehmender Mann erkrankte dadurch an Blutwallungen, Zittern und Zuckungen in den Gliedern, Erbrechen und psychischer Erregung. Während des vierwöchigen Paraldehydgebrauches will er schnell „kurzsichtig" geworden sein. Der Augenhintergrund und die Pupillenreaktion waren normal.

Die Neigung mancher Menschen, irgend ein Narcoticum chronisch zu sich zu nehmen, um Lustgefühle zu bekommen, hat auch echte Paraldehydomanen geschaffen, bei denen während der Entziehungskur oder noch während des Gebrauches des Mittels Gesichts- und Gehörstäuschungen auftreten.

So hatte ein 65jähriger Mann über 26 Monate lang Paraldehyd, zuletzt wöchentlich 480 g verbraucht. Es stellten sich ein: Herzklopfen, Fieber, Magen-, Darmstörungen, Tremor, Gehstörungen, Parästhesien, Schlafmangel, Angstgefühl, Gedächtnis- und Sprachstörungen sowie Gesichts- und Gehörshalluzinationen. Die Heilung erfolgte nach drei Monaten[1]).

Eine, früher an Chloralismus leidende Frau wurde paraldehydomanisch; sie verbrauchte in einem Jahre täglich mindestens 40 g. Als Symptome entstanden: Tremor, Globus, Angstgefühle in der Brust, Blässe und Gedunsensein. Vom vierten Tage der langsamen Entziehungskur an stellten sich Delirien, Gesichts- und Gehörstäuschungen ein.

Ein Mann, der chronisch Paraldehyd nahm — zuletzt 60 g täglich — bekam am zweiten Tage der Entziehung einen epileptiformen Anfall, an den sich in den folgenden vier Tagen Delirien, Unruhe und Visionen anschlossen[2]).

Der chronische Paraldehydgebrauch kann auch eine Conjunctivitis besonders der Lider veranlassen.

Chloralhydrat.

Dieses gefährlichste aller Schlafmittel verschont auch bei akuter und chronischer Vergiftung die Augen nicht. Die Augenlider schwellen bisweilen ödematös an. Die geschwollene Conjunctiva rötet sich und weist auch wohl an den Augenwinkeln Ekchymosen auf. Nach großen Dosen werden die Augen mit Blut unterlaufen. Es bestehen reichliches Tränen und in manchen Fällen lebhafte Augenschmerzen und auch Protrusio bulbi. Diese Symptome schwinden gewöhnlich bald nach dem Aussetzen des Mittels, können aber auch mehrere Wochen bestehen bleiben. Mit Tränenfluß und Hyperämie der Conjunctiva kann sich Lichtscheu verbinden. Bei Chloralisten ist die Bindehautentzündung ein ziemlich konstantes und durch Adstringentien nicht zu beseitigendes Symptom. Dasselbe gilt von der Suffusion der Augen. Wenn das Mittel Ikterus erzeugt, sind natürlich auch die sichtbaren Augenhäute gelb gefärbt: bei Individuen, die gewohnheitsmäßig dem Chloralhydrat fröhnen, ist dies gewöhnlich der Fall.

Die Pupillen sind wie im natürlichen Schlaf so auch in der Chloralwirkung gewöhnlich stark verengt, sogar wenn vorher Atropin gegeben wurde[3]). Auch kalt- und warmblütige Tiere weisen diese Veränderung auf. Es ist aber nicht richtig, daß die Verengerung umgekehrt

1) Elkins, Edinb. med. Journ. 1893. Vol. XXXIX. p. 39.
2) Reinhold, Ther. Monatsh. 1897.
3) Ulrich, Arch. f. Ophthalm. Bd. XXXIII. Abt. 2.

proportional der gereichten Dosis ist, wie überhaupt die Miosis kein konstantes Symptom darstellt. Man sah z. B. in vielen Fällen bei nicht hohen Gaben eine mäßige Pupillenweite, bei sehr großen eine Verengerung und ein eigentümliches Verzogensein der Pupille. In noch anderen Fällen entstand nach arzneilicher Verabfolgung des Mittels erst eine Miosis, dann eine Mydriasis bei geschwollenen Lidern, blutüberfülltem Bulbus und chemotischer Conjunctiva, und schließlich wurden Fälle beobachtet, in denen nach relativ kleinen Dosen eine enorme Mydriasis mit und ohne Atemstörungen zustande kam.

Die Lichtreaktion ist meistens erhalten, doch kommt auch das Gegenteil vor. In einer tödlich endenden Vergiftung eines Knaben waren die Pupillen bis zuletzt verengt und ohne Reaktion auf Licht, während sie in einem anderen tödlichen Falle erweitert waren und auf Licht reagierten. Gelegentlich entsteht nach medizinalen Dosen Doppeltsehen.

Ein Mann, der an Zahnschmerzen litt, nahm 1,8 g Chloralhydrat, das nur wenig wirkte. Nach einer halben Stunde wurde die gleiche Dosis genommen, welche die Heftigkeit des Schmerzes für zwei Stunden erleichterte. Eine dritte Dosis versenkte ihn in Schlaf. Am nächsten Tag war er somnolent, und am dritten Tage bekam er Tränen, Augenröte, Lidschwellung und Hyperämie der Conjunctiva, Doppeltsehen und mouches voulantes, die zeitweilig das Sehen hinderten. Drei Tage hielt diese letztere Augenaffektion und noch zwölf Tage das Tränen an.

Ganz ähnlich verlief der Symptomenkomplex bei einer Frau, die wegen menstrueller Beschwerden mehrere Monate lang Chloralhydrat zu 1.2 g zu sich nahm. Nach dem Schlafe bekam sie Diplopie in der schlimmsten Form, gefolgt in etwa 20 Minuten von mouches volantes. Dabei röteten sich und schwollen die Lider und die Conjunctivae waren injiziert. Schwindel begleitete den Zustand. Alle diese Symptome schwanden jedesmal mit der ganz abgeklungenen hypnotischen. Mit der Größe der Dose stieg die Stärke der Beschwerden. Chloroform wurde gut vertragen.

Auch Ptosis kommt vor bei erhaltenem Bewußtsein. Schon durch 1 g Chloralhydrat wird die Leistungsfähigkeit des Augenbewegungsapparates herabgesetzt. Die Energie der Innenwender und durch etwas größere Dosen auch die der Außenwender leidet sehr deutlich. Die Zentren der Fusion werden ebenfalls geschwächt und zwar mitunter als erstes Zeichen der Giftwirkung[1]).

Große Dosen riefen vereinzelt auch eine Anästhesie des Augapfels hervor. Die wichtige Frage, ob Chloralhydrat Sehstörungen auf Grund einer Einwirkung auf Opticus und Retina erzeugen kann, muß unserer Meinung nach bejaht werden. Dies schließt nicht aus, daß dabei auch Sehstörungen als Kollapswirkung, oder aus einem andersgearteten Ergriffensein des Gehirns entstehen können. Beispiele, die eine solche Annahme nahe legen, sind genügend vorhanden. So entstanden in einem solchen Falle psychische Unruhe, Schmerzen im Körper, Entzündung der Augen, Schwindel, Kollaps und Sehstörungen. In anderen bestand, wie aus dem ganzen Symptomenbilde hervorgeht, eine starke zerebrale Erregung. Es erkrankte z. B. ein Mann, der ca. 1,8 g Chloralhydrat genommen hatte, mit Delirien. Am hellen Tage klagte er über Dunkelheit bei starker Miosis. Eine vollkommene, zirka zwei Stunden anhaltende,

1) Gaillery l. c.

Blindheit entstand unter ähnlichen Verhältnissen bei einer Frau, die 6 g Chloralhydrat erhalten hatte.

Aber selbst wenn man diese Fälle als zerebrale transitorische Amaurosen anspricht, bleiben noch solche übrig, in denen peripherische Veränderungen als Ursache angesehen werden müssen, wie die folgenden Mitteilungen dartun.

Bei einer an Asthma nervosum leidenden, aber herzgesunden Dame zeigte sich nach einer abendlichen Dosis des Mittels beim Erwachen am Morgen eine Verdunkelung ihrer Augen. Alles erschien ihr wie durch einen dichten Flor stark getrübt, und es wurde ihr schwer, selbständig zu gehen und sich zu orientieren. Dabei bestand auch Flockenbewegung. Die Trübung schwand im Laufe des Tages bis zur vollständigen Aufklärung. Nachdem später wieder eine Dosis Chloralhydrat genommen war, entstanden bei einer Pulszahl von 140 in der Minute Augenröte, ziehende Schmerzen in Stirn und Schläfe, und vollständige Erblindung bis auf quantitative Lichtempfindung unter dem klinischen Bilde einer Iridochorioiditis mit Exsudation in das Pupillargebiet, Trübung des Humor aqueus und hochgradiger Trübung des Glaskörpers. Rechts bestanden: punktförmige Trübung der hinteren Hornhautwand, Trübung des Humor aqueus, vollständige Synechia posterior in breiten Adhärenzen und die Pupille war durch ein gelbliches Exsudat vollständig verdeckt. Links erkannte man eine zirkuläre Synechie bei Mangel eines Pupillarexsudates; die Pupille war etwas größer und an einzelnen Stellen leicht ausgebuchtet. Auf 12 Fuß Entfernung konnte rechts nur unsicher Lampenlicht erkannt werden. Die Iridektomie behob die fünf Tage lang bestehenden Erscheinungen im Gebiete des Chorioidealtraktus in kurzer Zeit bis zu einer fast vollständigen Klärung aller Medien. Als zum dritten Mal Chloralhydrat genommen war, entstand wieder anhaltende Gesichtsverdunkelung.

Es ist nicht unmöglich, daß hier infolge der durch Chloralhydrat bedingten Gefäßlähmung marantische Thrombosen entstanden.

Handelte es sich hier um den nicht habituellen Gebrauch des Narcoticums, so spiegeln andere Fälle die Folge des chronischen Gebrauches wieder.

Ein Mann, der sechs Monate lang abendlich 2,5—3 g Chloralhydrat genommen hatte, wurde danach amblyopisch. Das Aussetzen des Medikaments ließ die Amblyopie schwinden.

Eine Frau, die wegen Schlaflosigkeit Chloralhydrat anfangs zu 1,2 g in 24 Stunden, später in viel größeren Dosen genommen hatte, bekam unter anderen Störungen, wie Decubitus, Erythema, Schlundlähmung, auch solche am Auge. Die Pupillen waren erweitert, das Gesicht verschleiert. Nach Aussetzen des Mittels trat zeitweiliger Verlust des Sehvermögens von zweitägiger Dauer ein.

Eine andere Frau hatte etwa zwei Jahre lang Chloralhydrat zu 3—4 g in 24 Stunden genommen. Die danach beobachteten Symptome waren den eben geschilderten ähnlich. Seitens der Augen bestanden: Verschleierung des Gesichts, Tränen und Protrusio.

Die ophthalmoskopische Untersuchung ergab einmal beträchtliche Stase in den Venen des Augenhintergrundes und bei einem anderen Kranken, der ein Chloralexanthem davongetragen hatte, Hyperämie am Augenhintergrunde. Vor und während der Entwickelung des Kongestionszustandes der Haut erweiterten sich die Netzhautgefäße und die Papille nahm eine Rosafärbung an.

Daß unter solchen Verhältnissen auch Netzhautblutungen, zumal bei einer angeborenen hämorrhagischen Diathese, möglich sind, kann

nicht wundernehmen, zumal wenn man Fälle kennt, in denen Chloralblutungen aus Nase, Lungen, Magen, Darm zustande kamen.

Bei Tieren fand man im Chloralschlafe den intraokulären Druck herabgesetzt. Er kann auf 15—16 mm Quecksilber heruntergehen.

Anhalonium Lewinii.

Im Norden von Mexiko, besonders im Staate Tamaulipas, wird von einigen Eingeborenen-Stämmen eine Kaktee zu Berauschungszwecken gebraucht, die zuerst unter dem Namen „Mescal oder Muscal buttons" auftauchte[1]). Darin findet sich ein strychninartig erregendes Alkaloid, Anhalonin[1]), neben einem depressiv wirkenden Pellotin[2]). Dem ersteren kommen vorzugsweise die gleich zu nennenden Symptome zu. Nach der Aufnahme von 2—5 dieser Kakteen in trockenem Zustande ohne Pappus tritt in jedem Falle schnell Pupillenerweiterung ein, die 12—24 Stunden anhält und mit einer geringen Einbuße an Akkommodationsfähigkeit verbunden ist. Die Lider fallen schwer herab.

Als bemerkenswertestes, und in diesem Umfange von keinem anderen Stoffe, selbst nicht vom Haschisch, erreichtes Symptomenbild folgen Visionen. Bei relativ guter geistiger Klarheit und der Möglichkeit der Gedankenkonzentration erscheinen förmliche Farben-Panoramas in kaleidoskopischem Wechsel. So tauchen z. B. vor dem Gesichtsfelde plötzlich viele Röhren glänzender Lichter auf, die grüne oder rote Bälle tragen und fortwährend sich rollen oder in andere Formen, Buchstaben, Gestalten usw. sich umwandeln und in den herrlichsten Spektralfarben leuchten.

Die direkt betrachteten Gegenstände erscheinen anfangs violett, dann grün und goldgelb, die indirekt gesehenen wie bronziert. Bei Gasbeleuchtung sehr gesteigerte Lichtempfindung. Schatten vorzugsweise violett, bei elektrischer Beleuchtung eigentümlich wogende Bewegung der Gegenstände.

Piper methysticum. Nach Aufnahme größerer Mengen eines wäßrigen Auszuges der Kawawurzel, in den die berauschend wirkenden Kawaharze übergehen, treten unter anderen zerebralen Symptomen auch Sehstörungen auf. Das Auge sieht die vorhandenen Gegenstände, will und kann sie aber nicht gehörig fixieren, ebenso wie das Ohr perzipiert, ohne sich über das Gehörte Rechenschaft geben zu können. Dazu kann sich Diplopie gesellen.

Bei alten Kawatrinkern sind die Augen rot, entzündet, bisweilen triefend und das Sehvermögen gestört[3]).

Cannabis indica.

Der indische Hanf, ein zerebrales Gift, vermag Sehstörungen teils durch diese Eigenschaft, teils durch peripherische Einwirkung auf Opticus oder Retina zu erzeugen. In früherer Zeit schrieb man sogar den Emanationen des gewöhnlichen Hanfes die Fähigkeit zu, Schwachsichtigkeit zu erzeugen. Ziemlich konstant sind einige Störungen am

1) L. Lewin, Ueber Anhalonium Lewinii. Arch. f. exper. Pathol. 1888. Bd. XXIV. — The Therapeut. Gaz. 16. April 1888. — Arch. f. exper. Pathol. 1894. Bd. XXXIV. — Ber. d. Botan. Gesellsch. 1894. Bd. XII.

2) Heffter, Arch. f. exper. Pathol. Bd. XXIV. 1894.

3) L. Lewin, Ueber Piper methysticum. Berlin 1886.

Auge, die sowohl nach akuter Aufnahme individuell zu großer Mengen, als bei chronischem Gebrauche der Pflanze oder einzelner ihrer Teile erscheinen.

Die Pupillen sind, wenn auch nicht konstant, so doch häufig erweitert. Große und mäßige, ja sogar kleine Mengen des Mittels, erzeugen diese Mydriasis meistens schon kurz vor dem, hauptsächlich aber in dem Rauschzustande, in dem das Bewußtsein erhalten sein kann. Wir kennen sehr viele solcher Fälle, aber nur sehr wenige, in denen die Pupillen verengt oder unverändert waren. Dies Letztere wurde z. B. bei einem gewohnheitsmäßigen Hanfraucher beobachtet, der drei Tage lang in Katalepsie mit Bewußtlosigkeit lag. Die Reaktion auf Licht wurde oft erhalten gefunden. Die Akkommodationsfähigkeit kann leiden. Obschon exakte ophthalmologische Untersuchungen darüber fehlen, so ist die Tatsache an sich zweifellos. Man stellte Akkommodationsstörungen bei unveränderter, verengter oder erweiterter Pupille fest. In Selbstversuchen fand man konstant Mydriasis und Fernsichtigkeit dadurch erzeugt.

Ebenso entsteht recht häufig Diplopie. Eine hysterische Frau, die nach allen möglichen Mitteln auch Extr. Cannabis indic. in alkoholischer Lösung erhalten hatte, bekam dadurch Erregung in Sprache und Bewegung. Ihre Pupillen waren weit und sie klagte über Doppeltsehen. Ein Kranker, der eine zu große Dose irrtümlich erhalten hatte, bekam Pupillenerweiterung und sah alle Gegenstände vielfach. Chromatopsie ist bei Kranken und Gesunden, die ein Cannabispräparat genommen hatten, in sehr verschiedenem Umfange festgestellt worden.

Eine Frau, die insgesamt 0.04 g Extr. Cannabis indicae in Pillenform verbraucht hatte, klagte neben anderen Augenstörungen, schon ehe die psychische Exzitation mit Geschwätzigkeit kam, und während derselben über Violettsehen. Dasselbe kehrte nach einem relativ freien Intervall, ohne daß das Mittel von neuem genommen worden war, wieder. Während desselben sah sie ihrer Angabe nach die „Form des Auges". Hier scheint es sich um eine retinale Einwirkung gehandelt zu haben, zumal auch Nebligsehen bestand.

In anderen Fällen mögen zerebrale optische Halluzinationen und Illusionen beteiligt gewesen sein.

So wies ein junger Mensch, der ca. 2 g Extr. Cannabis indicae genommen hatte, stark gesteigerten Bewegungstrieb und Farbenerscheinungen mit Vorherrschen von blau und grün auf. Bei einem Aerzte erzeugten 0,3 g indischen Hanfs Verdunkelung der Augen, und die Gegenstände erschienen in feuerfarbigem, später blauem Lichte, während sie zu wachsen und übermäßige Dimensionen anzunehmen schienen.

Funken- und Flammensehen bei Mydriasis neben Abnahme des Gehörs und starkem Bewegungsdrange, oder Umflossensein von einem wohltuenden Lichtglanze gehören wohl zu den zerebralen Funktionsstörungen, an denen der Augenhintergrund, wenn überhaupt, so doch nur in einem untergeordneten Maße beteiligt ist. Andere halluzinatorische Aeußerungen beziehen sich auf die Form der gesehenen Gegenstände, die meist zu wachsen scheinen. Ein solcher Mann, der 1 g des alkoholischen Extraktes in fünf Stunden genommen hatte, glaubte zu beiden Seiten seines Körpers schwindelnde Abgründe zu sehen.

Relativ häufig sind Sehstörungen, die auf ein transitorisches Er-

griffensein von Opticus oder Retina hinweisen. Nur einmal ist bisher von ophthalmologischer Seite angegeben worden, daß bei Haschischrauchern, oft einseitig, ein zentrales Skotom entstehen solle bei sonst normalen Gesichtsfeldern. Dieser Hinweis kann nicht etwa deshalb bestritten werden, weil nicht mehr Mitteilungen darüber vorliegen. Nach der ganzen Natur der Hanfwirkung müssen solche Veränderungen eintreten; nur ihr Umfang wird von individuellen oder äußeren Verhältnissen abhängen. Die Symptome, die als Nebel vor den Augen, oder Trübung oder Verdunkelung des Gesichts beschrieben wurden, stehen vielleicht mit Akkommodationsstörungen, wahrscheinlicher aber mit Funktionsstörungen des Opticus in Verbindung. Die letzteren sind viel zu kurz dauernd, als daß ihre Spuren sich erkennbar einzeichnen könnten. Aehnlich wie ein gutes Extrakt aus Cannabis indica wirken einige der aus ihr dargestellten Präparate. Bei einigen von ihnen sind gerade die Sehstörungen besonders ausgeprägt.

Balsamum Cannabis indicae. Nach Einnehmen von 0,1 g dieses Präparates erschienen nach dreißig Minuten Erregung und Angstgefühl. Die Pupillen waren mittelweit und reagierten nur langsam auf Licht. Mit dem Wachsen der Erregung nach einigen Stunden erweiterten sie sich ad maximum und wurden reaktionslos auf Licht. Der Kranke klagte, er könne nichts mehr sehen. Diese Funktionsstörung ist also unabhängig von der psychischen Erregung anzusehen, denn als diese sich gelegt hatte, bestand jene noch fort.

Cannabinon. Ein Arzt, der zu einem Versuche 0,06 g Cannabinon genommen hatte, und danach Angstgefühl, Lufthunger und gedankliche Störungen bekommen hatte, dessen Bewußtsein aber kaum getrübt war, sah denselben Gegenstand verschieden groß, bald ganz kurz in einander geschoben, bald lang ausgezogen. Die parallelen Linien der Bilderrahmen liefen bald nach oben konvergent, bald umgekehrt zusammen. Die eigenen Füße erschienen ihm in weitester Ferne befindlich.

In anderen Fällen erschienen nach 0,1 resp. 0,2 g Cannabinon neben Angstgefühlen, motorischer und psychischer Exzitation Rollen der Augen und Schwächung der Sehkraft, die sieben Stunden anhielt.

Bromkalium.

Die depressiven Wirkungen, die von den Bromverbindungen besonders nach langem Gebrauch auf das Nervensystem ausgeübt werden, müssen hier und da auch Störungen im Sehen erzeugen. Eine Beeinflussung der nervösen Teile des Augenhintergrundes zu leugnen, hätte man erst eine Berechtigung, wenn methodische Untersuchungen an Bromisten, deren es ja Tausende gibt, angestellt worden wären. Dies steht leider wie so vieles andere auf diesem Gebiete noch aus. Es kommen zweifellos durch Bromsalze veranlaßte Sehstörungen vor. In einem Selbstversuche erschien Gesichtstrübung nach $1^1/_2$ Stunden[1]). Daß auch Blindheit dadurch erzeugt werden kann, beweist das Folgende:

Eine an Epilepsie leidende Geisteskranke erhielt täglich Bromkalium in Dosen von 10—15 g. Eines Tages merkte die Umgebung, daß dieselbe erblindet sei.

Ophthalmoskopisch wurde festgestellt: Blässe der Papille sowie starke Verengerung der Retinalgefäße. Fortlassen des Bromkalium und Ersatz durch Jodkalium stellte nach Ablauf von fünf Wochen das Seh-

1) Laborde, Gaz. méd. de Paris. 1869. p. 512, 553 u. ff.

vermögen wieder her. Eine erneute Bromtherapie veranlaßte wiederum Blindheit[1]).

Mit der Gesichtsschwäche können sich auch Gehörsstörungen verbinden[2]).

Einzelne bromistische Kranke klagen über Diplopie und bei anderen wird eine Unempfindlichkeit des Auges wahrgenommen. Nicht selten stellt sich nach Bromgebrauch Chromatopsie ein. In Fällen von ausgesprochenem Bromismus gesellen sich zu anderen zerebralen Erregungsäußerungen noch Halluzinationen.

Während des Bromstupors, aber auch ohne einen solchen, macht sich eine gewisse Schwere der oberen Augenlider oder eine wirkliche Ptosis bemerkbar, die als Teilerscheinung der allgemeinen Lähmungswirkung des Broms betrachtet werden muß.

Der Zustand der Pupillen ist nicht immer der gleiche, meist sind sie erweitert, gelegentlich, trotz enormer Dosen, z. B. nach 125 g in einer Woche, normal, und nur ausnahmsweise verengt. Die Höhe der Dosen und die Individualität spielen hier eine Rolle. Während kleine Mengen eine mittlere Pupillenweite bestehen lassen, zeigt sich beim Erhöhen der Mengen Erweiterung und träge Reaktion auf Licht und Akkommodation, und bei weiterer Steigerung maximale Mydriasis und Verlust der Reaktion. Meistens sind die Pupillen gleich; doch sah man auch einseitige Mydriasis, oder nur ungleiche Pupillen z. B. in einem Falle, in dem in 12 Monaten $2^1/_2$ kg Bromkalium verbraucht worden waren. Pupillendifferenz läßt sich auch bei Kaninchen nach subkutaner Vergiftung mit Bromnatrium erzeugen[3]).

Das mit dem Blute oft in das Auge gelangte Bromkalium kann Reizerscheinungen in Gestalt von Conjunctivitis, Schwellung der Lider oder sogar eine Keratitis erzeugen. Wir fassen dies als enanthematische Veränderungen auf, die den so vielgestaltigen Bromexanthemen entsprechen, glauben aber nicht, daß das Bromkalium als solches derartige entzündliche Gewebsveränderungen zu erzeugen vermag, sondern, daß es sich hier entweder um eine neue im Körper gebildete Bromverbindung, oder, was wahrscheinlicher ist, um die Wirkung dissoziierten Broms handelt.

Ein Morphinist, der zum Zwecke der Entwöhnung mit sehr großen Dosen von Bromkalium behandelt wurde und davon 93,5 g in weniger als 28 Stunden genommen hatte, zeigte neben anderen schweren, beziehungsweise bedrohlichen Symptomen seitens der Augen: Pupillenerweiterung und eine in ca. acht Tagen zurückgehende Blepharoconjunctivitis, die von einer mäßigen schleimig-eitrigen Absonderung begleitet war[4]).

Conium maculatum. Coniin.

Sowohl der Schierling, der früher oft mit großem Erfolge gegen gewisse Aeußerungen der Skrophulose verwendet wurde, als auch eines

1) Rübel, Centralbl. f. Augenheilk. 1883. S. 293.

2) Voisin, Arch. génér. de Médec. 1873. Janv. p. 35. Févr. p. 175.

3) Schweig, New York medic. Record. 1876. Vol. XI. p. 841. — Cutler, Boston med. Journ. 1884. p. 248. — Eigner, Wien. med. Presse. 1886. No. 25—34. — Klöpfel, Petersb. med. Wochenschr. 1880. No. 7. S. 538. — Gilles de la Tourette, La Semaine médic. 1900. No. 41. p. 333.

4) Schweig, l. c. — Loewy, Wien. med. Presse. 1880. No. 30. — Gifford, Americ. Journ. of Ophthalm. 1890. p. 246.

seiner Alkaloide, das Coniin können Sehstörungen veranlassen, die zum Teil auf eine Beeinflussung der Augenmuskeln zurückzuführen sind.

Nach dem Einnehmen von 15 g des ausgepreßten Saftes stellten sich nach einer halben Stunde Schwindel und Doppeltsehen ein. Die Füße konnten nicht richtig hingesetzt werden.

Die wohlbekannte Einwirkung des Coniins auf die motorischen Nervenendigungen kann auch an den oberen Lidern Paresen bedingen.

Bei Kaninchen erweitern sich nach Beibringung von 3—4 Tropfen Coniin in 10—14 Minuten die Pupillen, und die passiv bilateralen Augenbewegungen ermatten. Bei Tauben ruft Coniin. bromat. in 5—10 proz. Lösung eine mäßige Pupillenverengerung bei erhaltener Lichtreaktion hervor. Die Ursache der Miosis ist in einer Lähmung des Dilatator zu suchen. Vor dem innerhalb 40—60 Minuten erfolgenden Tode hörten die graduell auf ein Minimum reduzierten kompensatorischen Augenbewegungen vollkommen auf. Die Aufhebung der assoziierten Augenbewegungen entsteht hier aus der Lähmung des assoziierenden Zentrums, welche unter sämtlichen während der Coniinvergiftung sich zeigenden Lähmungserscheinungen die erste ist[1]).

Nach kleinen Coniinmengen — etwa $^1/_2$ bis 1 Tropfen — erscheinen oft schon 1—3 Minuten nach der ersten Gabe: Dysphagie, Schwindel, Gehörstäuschungen und Sehstörungen, die veranlassen, daß der Kranke alle Gegenstände teils schwankend, namentlich aber ungeheuer groß sieht. Meistens schwindet diese Makropsie in 10 Minuten.

Nach Dosen von 0,003—0,009 g Coniin stellen sich nach drei Minuten Eingenommensein, ein Gefühl von Druck im Kopfe, Schwindel, Unvermögen der Gedankenkonzentration und undeutliches Sehen ein. Die Gegenstände verschwimmen, und die Pupille ist erweitert. Diese Pupillenerweiterung ist somit eine dem Coniin an sich zukommende Eigenschaft und hängt nicht von den bei schwerer Vergiftung entstehenden Atemstörungen ab.

Fünf Kinder, die Schierling gegessen hatten, bekamen Trockenheit im Schlunde mit Konstriktionsgefühl, Kopfschmerzen, erweiterte Pupillen, verminderte Atmung und Muskellähmung.

Eine Frau, die einen Eßlöffel voll eines neben Extr. Belladonnae und Opium noch Extr. Conii enthaltenden Linimentes getrunken hatte, wies außer Stupor, stertoröser Atmung u. a. m. starke, ungleiche Mydriasis und Ptosis auf beiden Augen auf[2]).

Coniin selbst sowie seine Dämpfe können als stark alkalische Stoffe natürlich Reizung der zugänglichen Schleimhäute, also auch der Augen veranlassen, und zwar proportional der eingebrachten Menge. Eine vorhandene, dem widersprechende Beobachtung beruht auf Irrtum.

Der Schierling kann auch völlige Blindheit erzeugen.

Ein Mann, der, nachdem er aus Armut einen ganzen Tag nichts gegessen hatte, die Wurzel statt Petersilie in großer Menge genoß, wurde taumlig, so daß er sich an eine Straßenlaterne anlehnen mußte. Er bat, daß man ihn nach Hause brächte, da er das Gesicht verloren hätte und seine Glieder nicht gebrauchen könnte. Es bestand auch Ptosis. Er starb nach etwa sieben Stunden. Hier bestand also Gliederlähmung, vielleicht allein durch Lähmung der motorischen Nervenendigungen. Doch deutet der Schwindel

1) Högyes, Arch. f. exper. Pathol. Bd. XVI. S. 96.
2) Weller, Brit. med. Journ. 1893. II. p. 116.

auf ein zerebrales Ergriffensein, welches wahrscheinlich auch für die Amaurose verantwortlich gemacht werden muß.

Die Kenntnis der blindmachenden Eigenschaft des Conium maculatum, die nicht durch den Kollaps bedingt zu sein braucht, ist eine alte; denn schon vor beinahe 200 Jahren wurde von einem Manne, der Schierling statt Petersilie mit Fleisch gegessen hatte, berichtet, daß er bekommen hätte: „cordis angustiam, spirandi difficultatem et oculorum scotomiam".

Valeriana. Bei gesunden und kranken Menschen wurden nach großen Dosen des Baldrian unangenehme Wirkungen beobachtet, die nicht immer denselben Charakter trugen. Abgesehen von Harnvermehrung, Aufstoßen, Brechreiz, Leibweh, erschienen Kopfschmerzen, Empfindlichkeit der Augen, und nach Verschlucken von 30 g Baldrian Schwindel, sowie Störungen des Gehörs und Gesichts. Ein Kranker, der viel Baldrian erhalten hatte, bekam Funkensehen und Pupillenerweiterung. Er glaubte die eine Hälfte des Krankensaales in Feuer und Flammen zu sehen. Ein anderer, der 8 g Extr. Valerianae verschluckt hatte, verfiel in Delirien, taumelte, war blind, hatte weite Pupillen, einen sehr frequenten Puls und verstärkte Diurese.

Humulus Lupulus. Der Hopfen kann sicherlich auf das Gehirn wirken und dadurch auch an den Augen Veränderungen erzeugen. Nach dem Hopfenpflücken im geschlossenen Raume entstand bei einem Knaben Sopor mit Delirien, Sehnenhüpfen, stertoröse Atmung und Mydriasis. Der paralytische Zustand hielt Monate hindurch an. Auffallend lange, d. h. mehrere Monate, blieben auch die Pupillen erweitert[1]).

Auch anderweitige Sehstörungen scheinen dadurch erzeugt werden zu können. Wie die Ophthalmie der Hopfenpflücker entsteht, ist bisher nicht untersucht worden. Es scheint aber, als wenn im Hopfen ein Entzündung erregender Stoff vorhanden sei, da auch an den Händen nach längerer Berührung mit Hopfen Entzündung beobachtet wurde.

Muskatnüsse.

Die Muskatnüsse haben des Oefteren, wie man seit einigen Jahrhunderten weiß, Vergiftung erzeugt. Es ist schwer, mit Bestimmtheit anzugeben, welcher Bestandteil des Samens hierbei als Gift anzusprechen ist. Das nächstliegende ist, das darin zu ca. 14 pCt. enthaltene ätherische Oel als vergiftend zu bezeichnen. Der ganzen Wirkungsart des Oeles nach, das ausgesprochene depressive Wirkungen auf das Zentralnervensystem hat, könnte diese Annahme richtig sein. Demgegenüber wird eingewendet, daß auch das Pericarp der Nüsse, sowie nicht aromatische Muskatnußarten schädlich wirken können. Es ist aber bisher kein Fall bekannt geworden, in dem diese Arten ebenso eigentümliche zerebrale Wirkungen, wie die gewöhnliche Muskatnuß erzeugt haben. Die Muskatnüsse wirken durch ihr Oel entweder dann giftig, wenn zu viel von ihnen aufgenommen ist, oder die verzehrten Nüsse mehr wie gewöhnlich von dem ätherischen Oele enthalten, oder vielleicht auch dann, wenn Zersetzungen innerhalb des Endosperms, beziehungsweise des Ruminationsgewebes vor sich gingen. Die Individualität scheint ebenfalls hierbei eine Rolle zu spielen.

Die am häufigsten beobachteten Symptome sind: Schläfrigkeit, Schwindel, Kopfschmerzen, Stupor; seltener erscheinen Delirien und Sehstörungen in Gestalt von Amblyopie oder transitorischer Amaurose.

1) Baumann, Württemb. Korrespondenzbl. 1864. 19.

So bekam eine Frau, die wegen Magenbeschwerden vier Muskatnüsse eingenommen hatte, alsbald Schwindel, Alienation des Bewußtseins, Stupor und wurde vollkommen blind. So blieb sie zwei Tage und zwei Nächte. Erst nach 8 Tagen gewann sie die Sprache wieder und teilte mit, daß sie vier Tage blind gewesen sei: „densum glaucoma vidisse“ und fortwährend Funken gesehen habe. Es erfolgte Wiederherstellung.

Vereinzelt kam eine halbseitige, eigentümliche Sehstörung vor. Nach vier bis fünf Stücken Muskatnuß trat eine sehr bedeutende Hinfälligkeit ein. Die Pupillen waren weit und reaktionslos. In der linken Gesichtshälfte erschien alles schokoladenbraun gefärbt, in der rechten normal[1]). Pupillenerweiterung und Exophthalmus machten sich in schwerem Kollaps bemerkbar. Um Abort hervorzurufen, verschluckte eine Frau drei Muskatnüsse. Nach zwei Stunden erschienen Magenschmerzen, nach einer weiteren Stunde Bewusstlosigkeit. Nach acht Stunden bestand Kollaps und Cyanose mit erweiterten Pupillen und Exophthalmus.

Safran. Ein Mädchen, das, wahrscheinlich um einen Abort zu erzeugen, eine große Menge einer Tinktur aus Safran und Neugewürzkörnern genommen hatte, wurde mit dunkelrotem, aufgetriebenem Gesicht, erweiterten, reaktionslosen Pupillen, trägen Augenlidern, Schwindel, Mattigkeit usw. gefunden[2]).

Arabische Aerzte gaben an, daß der Safran nicht nur den Blutandrang zum Gehirn vermehre, sondern auch „die Kraft der Augen unterdrücke“.

Blausäure.

Störungen in den Augenfunktionen sind nach dem Gebrauche blausäurehaltiger Präparate (wäßrige Blausäure, Cyankalium, bittere Mandeln, Bittermandel- und Kirschlorbeerwasser) zu arzneilichen oder Vergiftungszwecken und bei deren gewerblicher Verwendung beobachtet worden.

Die Pupillen erwiesen sich nach einem 14 tägigen Blausäuregebrauch gegen rheumatische Schmerzen erweitert. Denselben Zustand zeigen sie stets bei der akuten Blausäurevergiftung schon mit den ersten Zeichen beginnender Atemstörung. Nur ganz ausnahmsweise scheint einmal eine normale Pupillenweite bei akuter Vergiftung vorzukommen. Dagegen fehlt bei ihr wohl nie die Pupillenstarre. Im Tierexperiment haben wie sie nie vermißt. Bei Menschen wurde bei akuter und chronischer Vergiftung ein Verschwundensein oder eine Minderung der Pupillenreaktion beobachtet. So veranlaßte z. B. die chronische Aufnahme von Cyankalium bei einem damit arbeitenden Photographen unter anderem: Schwere des Kopfes, leichtes Delirium mit Ohrenklingen, Schwellung der oberen Augenlider und Trägheit der Pupillen[3]). Auch noch ein anderer mit Cyankalium Arbeitender wies diese Symptome auf.

Die Augenmuskeln werden in dem Krampfstadium der akuten Vergiftung, oder im dyspnoëtischen meistens in Mitleidenschaft gezogen;

1) Hinman, Albany med. Annals. 1901. Dec.
2) Siegmund, Oesterr. med. Wochenschr. Jahrg. 1842. No. 17.
3) Souwers, Philadelphia med. Times. 27. Apr. 1878. p. 345.

bei Tieren sahen wir dies konstant, gelegentlich auch, bei etwas langsamerem Verlaufe, Nystagmus.

Ein Mann, der eine große Dosis Cyankaliumlösung genommen hatte, ließ im Stadium asphycticum, im tiefsten Coma und Cyanose erkennen, daß die von den Lidern unbedeckten Bulbi prominierend hervortraten und nach oben und außen gewendet waren. Die Pupillen waren erweitert und gegen Reize vollkommen unempfindlich[1]).

Funkensehen stellte sich bei vier unter 83 mit arzneilichen Dosen von Cyankalium behandelten Kranken ein. Eine Frau, die arzneilich Blausäurelösung erhalten hatte, bekam Muskelschwäche, Schwächung des Gehöres und eine solche Empfindlichkeit gegen Licht, daß die Augen fast immer geschlossen gehalten wurden[2]).

Als ein primäres Leiden von Opticus und Retina ist wahrscheinlich die Amblyopie, beziehungsweise die Amaurose anzusehen, die durch Blausäure gelegentlich erzeugt werden. In Selbstversuchen erschien bei verschiedenen Personen sowohl nach einer reinen wäßrigen Blausäurelösung, als nach Aufnahme von Aqua amygdalarum amararum Trübheit und Nebel vor den Augen, fast immer vergesellschaftet mit stechendem oder bohrendem Schmerz oder unangenehmem Druck in den Augenhöhlen. Einem Kranken, der ca. 0,05 g Cyankalium arzneilich erhalten hatte, wurde das Gesicht stumpf.

Durchaus in Uebereinstimmung mit solchen Erfahrungen steht diejenige, daß eine Frau, eine Viertelstunde nachdem sie Goldspitzen mit wäßriger Blausäure gereinigt, also dabei sowohl durch die Lunge als auch durch die Haut Blausäure aufgenommen hatte, „blind“ wurde. Es bestand nur Hemiopie. Nach 4—5 Stunden waren die Störungen wieder verschwunden[3]).

Die Art des Zustandekommens derselben ist so dunkel wie die durch viele andere amaurogene Stoffe entstehenden. Sehstörungen, wie die geschilderten, können aber nicht wohl als Folge zerebraler Funktionsstörungen angesehen werden, weil solche nur in hierfür belanglosem Umfange dabei eintraten. Liegt eine schwere Vergiftung vor, dann kann eine Verdunkelung des Gesichts, derart, daß z. B. nur undeutlich die Umrisse der anwesenden Personen unterschieden werden[4]), unschwer von einer Störung der Gehirntätigkeit abgeleitet werden. Aber wie wollte man einen Fall wie den folgenden, selbst unter Berücksichtigung der außerordentlich leichten Dissoziation blausäurehaltiger Flüssigkeiten und der überraschend schnellen Resorption der Blausäure, als einen durch Gehirnaffektion zustande gekommenen ansehen?

Einem Knaben wurde, um einen Flecken der Hornhaut aufzulösen, täglich einige Male etwas Kirschlorbeerwasser in das Auge getröpfelt. Bald darauf zeigten sich Lähmung und Erweiterung der Pupille und Blindheit dieses Auges. Durch den Gebrauch kleiner spanischer Fliegen und aromatischer Bähungen wurde der Zustand beseitigt.

Hier kann nur das Auge selbst der primäre Sitz der Krankheit gewesen sein.

1) Müller-Warnek, Berl. klin. Wochenschr. 1878. No. 5. S. 57.
2) Heineken, Journ. der prakt. Arzneik. 1820. Bd. LI. S. 41.
3) Tatham, Brit. med. Journ. 1884. Vol. I. p. 409.
4) Weidner, Med. Wochenschr. 1845. S. 657.

Aconit.

Die zu allen Zeiten nicht gerade selten vorgekommenen und noch heute zu reichlich sich ereignenden Aconitvergiftungen haben neben schweren Symptomen zerebralen Ursprungs auch Sehstörungen mannigfacher Art entstehen lassen. Dieselben hängen unserer Ueberzeugung nach weder von den Atmungs-, noch den Herzstörungen ab, die Aconit hervorruft, sondern von dessen Wirkungen auf das Zentralnervensystem. Möglich ist es auch, daß in denjenigen Fällen, in denen eine subakute, bzw. chronische Aconitvergiftung durch kleine Mengen zustande kommt, also die Folgen der Giftwirkung auf die Atmungszentren nicht alle übrigen Symptome verhindern oder erdrücken, Sehstörungen durch retinale funktionelle Veränderungen entstehen können, da Aconitin nach einer vorübergehenden Erregung die Endigungen und Endapparate sensibler und motorischer Nerven lähmt. Eine die Sehstörungen in befriedigender Weise erklärende ophthalmologische Beobachtung liegt leider nicht vor.

Die örtliche Anwendung eines englischen Aconitin in Salbenform am Tierauge ließ nach etwa drei Minuten die Pupille sich kontrahieren. Nach fünf Minuten war sie kaum $^1/_6$ so groß, als die des anderen Auges. War die Kontraktion am stärksten, so war auch die Lichtreaktion verloren gegangen, wenn sie aber noch nicht vollkommen war, so behielt die Pupille noch ihre Beweglichkeit. Die Miosis blieb durchschnittlich neun Stunden. Sie wurde auch nach Einbringen einer alkoholischen Aconitinlösung gesehen[1]). Die Miosis tritt in der geschilderten Weise nicht ein, wenn ein sogen. deutsches Aconitin älterer Nomenklatur verwendet wird. Ein solches erzeugt Hyperämie der Augengewebe und Mydriasis.

Die resorptiven Wirkungen am Auge können sich in folgenden Symptomen darstellen[2]): Jucken der Augenlider, Tränenfluß sowohl nach längerem innerlichen Gebrauch von Aconit oder Einreibung einer zweiprozentigen Salbe von ölsaurem Aconitin in die Stirn, Pupillenerweiterung, seltener Miosis und Pupillenstarre, Verschwundensein des Cornealreflexes, Lichtscheu, Diplopie, Nebligsehen, Verdunkelung der Augen für vier Stunden und transitorische Blindheit.

Ein zum Versuche mit Aconit vergifteter Missetäter wies nach Verschlucken von 4 g Radix Aconiti neben anderen Symptomen Schwindel, Konvulsionen mit Teilnahme der Augen, Cyanose und dreimal immer wieder vorübergehende Blindheit auf: „toto hoc tempore se ter excecatum . . . affirmabat“. Er genas.

Skorbutiker und Pellagröse, die aus Versehen aus der Apotheke Aconitsaft erhalten hatten, bekamen als Symptome: Schwindel, Kopfschmerz, Angstgefühl, Cyanose und erweiterte Pupillen.

Auch Aconitblätter können Veränderungen am Auge erzeugen. So bekam ein 7jähriger Knabe, der solche gegessen hatte, Kongestionen

1) Braun, Arch. f. Ophthalm. Bd. V. Abt. 2.

2) Devay, Gaz. méd. de Paris. 1844. p. 12. — Gray, New York Journ. of Medicine. 1848. Nov. — Schnabel, Württemb. Korrespondenzbl. 1850. No. 13. — Stuart, Edinb. med. Journ. 1879. April. p. 904. — Heye, Philad. med. Tim. 1884. XV. p. 45.

nach dem Kopfe und leichte Delirien, und daran schloß sich ein mehrtägiger soporöser Zustand, in dem u. a. die Pupillen starr waren[1]).

Ein Verbrecher bekam zu Versuchszwecken 4 g Aconitwurzel. Neben gastrischen Symptomen und Präkordialangst erschien eine Verdunkelung der Augen — „oculorum obtenebratio vertiginosa“ — und nicht lange darauf eine mit den furchtbarsten Schmerzen einhergehende sezernierende Augenentzündung: „ophthalmia quaedam lippitudinosa supervenit“. Wiederherstellung.

Ein Mann verschluckte aus Versehen eine große Menge (40 g) eines alkoholischen Aconit-Infuses.

Danach stellten sich ein: Brennen im Halse und Magen, Uebelkeit, Angst und motorische Unruhe; nach drei Stunden bei noch ungetrübtem Bewußtsein bestand Krampf der Extremitäten, die Augäpfel waren nach oben gedreht, und nach einigen weiteren Minuten trat, als der Krampf etwas nachgelassen hatte und während der Puls kaum sichtbar war, bei erhaltenem Bewußtsein vollkommene Erblindung ein, so daß er weder Personen noch Gegenstände unterscheiden konnte. Das Sehvermögen kehrte nach zwei Stunden wieder zurück. Dafür erschienen: Vollständige Anästhesie der Gliedmaßen und erschwerte Atmung, die erst nach sieben Stunden einer beginnenden Genesung Platz machten.

Ein Mann hatte innerhalb 2 Tagen sieben Mal 5—20 Tropfen einer Tinktur von französischem Aconitinum nitricum, im ganzen 0,0092 g genommen. Schon nach der ersten Gabe zeigten sich zusammenschnürendes und brennendes Gefühl im Munde, Speiseröhre und Magen, später Kältegefühl, Druck in der Herzgegend, Schweißausbruch, Erbrechen. Nach der dritten Gabe wurde er schwindelig, taub und blind. Darauf erschienen Zuckungen und allgemeine Krämpfe, namentlich im Gesicht. Er erholte sich wieder, nachdem Erbrechen eingetreten war. Nach jeder neuen Gabe zeigte sich dasselbe Bild, auch die Blindheit und Taubheit. Endlich nach der siebenten Gabe wurde diese „Medikation“ ausgesetzt, nachdem der Arzt, um die Unschädlichkeit des Mittels zu beweisen, selbst 50—60 Tropfen genommen hatte, woran er starb. Bei dem Kranken waren am folgenden Tage die erwähnten Vergiftungserscheinungen geschwunden bis auf Brennen und Gefühl der Enge in Mund und Schlund; der Geschmack war verändert, das Sehvermögen ebenfalls „ungewöhnlich“. Der Urin war die ganze Zeit angehalten und es blieb noch eine Zeit lang Dysurie bestehen.

Ein 40jähriger neurasthenischer Mann, Hypermetrop von 2,5 D mit guter Sehschärfe, nahm Pillen aus Chinin. hydrobromicum, Acid. arsenicosum und Aconitin (2,5 mg: 50 Pillen). Danach sank die Sehschärfe etwas (S = $^5/_8$ gegen $^5/_6$); die Pupillen wurden weit, und für das Lesen in der Nähe war jetzt + 4 D erforderlich. Es bestand also eine Akkommodationsparese von 1,5 D. Das Gehör nahm ab und es trat Speichelfluß ein[2]).

Diese Symptome werden als Folge einer chronischen Aconitvergiftung angesehen — unserer Auffassung nach sehr mit Unrecht.

Lolium temulentum.

Der Taumellolch enthält wahrscheinlich eine zweisäuerige, in Wasser lösliche Pyridinbase Temulin. Diese erzeugt bei Katzen zu

1) Schnabel, Württemb. Korrespondenzbl. 1850. No. 13.
2) Wolffberg, Wochenschr. f. d. Ther. u. Hyg. des Auges. 1898. Nr. 9. S. 65.

0,25 g pro Kilo u. a. Taumeln, Zittern, Verlust der willkürlichen Bewegungen, Beeinflussung der glatten Muskulatur wie durch Atropin und Mydriasis.

Die Vergiftungen von Menschen mit Lolchsamen haben eine gewisse Uebereinstimmung nicht nur in den Hauptsymptomen, die besonders für eine zerebrale Einwirkung sprechen, nämlich dem Schwindel, dem Stirnkopfschmerz, der Mattigkeit u. a. m. gezeigt, sondern auch in den seitens der Sinnesorgane auftretenden Störungen. Mehrfach beobachtete man Ohrensausen und Taubheit, häufiger noch Pupillenerweiterung und Sehstörungen.

Schon die ältesten medizinischen Schriftsteller kannten die Tatsache, daß Lolium den Augen schade: „Lolio inesse quid, quod oculorum laedat aciem . . .“. Ovid sang von dieser Pflanze:

„Et careant loliis oculos vitiantibus agri“.

Ja, auch bei Pferden wollte man früher den sogen. „Mönnig“ oder die „Mondblindheit“, einen amaurotischen Zustand, der sich nach den Mondphasen in seiner Intensität ändern sollte, auf den Lolch zurückführen.

In einem Selbstversuche entstand die Trübung des Gesichtes schon etwa eine halbe Stunde nach dem Essen lolchhaltigen Brotes bei noch erhaltenen, wenn auch nicht mehr ganz normalen geistigen Fähigkeiten[1]).

In einer Massenvergiftung durch Lolch zeigten die meisten der Ergriffenen Pupillenerweiterung und manche Blindheit.

Die „Dunkelheit vor den Augen“ wurde nach Genuß lolchhaltigen Brotes schon nach zwei Stunden neben Klingen und Summen in den Ohren, Zittern und Mattigkeit beobachtet. In anderen Fällen vergesellschaftete sich diese Amblyopie mit Schwindel und Drehgefühl. Ganz vereinzelt wurde von Grünsehen und Nyktalopie während dieses Zustandes berichtet.

Lolium perenne. Rindvieh, das junges Ray-Gras fraß, bekam u. a. beschleunigtes Atmen, Appetitverlust, Speicheln und wurde blind, während die Augen glasig aussahen.

Piscidia erythrina. Nach Einführung eines Fluidextraktes dieser Pflanze in giftiger Dosis bei Tieren soll stets Pupillenerweiterung wie nach Belladonna eintreten[2]).

Cytisus Laburnum. Eine konstante Einwirkung der Blüten, Samen oder anderer Teile des Goldregens in Vergiftungsfällen ist die Pupillenerweiterung, die bei Erbrechen und Kollapssymptomen oder, wenn geringe Giftmengen genommen wurden, bei Schwindel, Eingenommensein des Kopfes u. a. m. erscheint. Ausnahmsweise beobachtete man Miosis oder auch normale Pupillen.

Zwei Kinder von zwei und drei Jahren, die Laburnumschoten gegessen hatten, wurden unwohl und erbrachen, der Puls war langsam und die Pupillen von normaler Weite. Dagegen zeigten sich bei einer Epileptischen, die zwei Samengehäuse von Laburnum genossen hatte, außer Erbrechen, Verkleinerung des Pulses, kaltem Schweiß des Körpers und wiederholten Anfällen von Synkope, noch weite Pupillen, Blässe der Aderhaut und Papille bei mangelhafter Füllung der Arterien und Venen der Netzhaut[3]).

---

1) Cordier, Nouv. Journ. de Méd. 1819. T. VI. p. 379.
2) Ott, Therap. Gaz. 1883. March. Suppl. p. 12.
3) Aldridge, West Riding Lunat. Asyl. Rep. 1872. Vol. II. Ref. im Jahresbericht f. Ophthalm. 1872. S. 344.

Die Pflanze beziehungsweise das in ihr enthaltene Cytisin rief bei Schweinen neben depressiven Symptomen, aber vor dem Eintritt von Krämpfen, Blindheit hervor.

Lactucarium.

Der Lattichsaft wirkt leicht narkotisch. In 100 Fällen, in denen er zur Verwendung kam, waren die Pupillen 59 mal erweitert. Er enthält zweifellos eine mydriatisch wirkende Substanz.

Solanin.

Mehrere Solanum-Arten einschließlich der Keime, des Krauts und der Beeren der Kartoffel enthalten Solanin, vielleicht auch sehr kleine Mengen eines Zersetzungsproduktes desselben, nämlich des analog wirkenden Solanidin. Die Symptome, die bei Vergiftungen mit den hierhergehörigen Pflanzen, z. B. an den Augen auftreten, stimmen nicht in jedem Falle überein, haben aber doch alle den gleichen Grundcharakter.

Solanum nigrum. Mehrfach wurde nach dem Genusse von Teilen dieser Pflanze Mydriasis beobachtet.

Bei einem $3^1/_2$jährigen Mädchen, die Blätter von Solanum nigrum gegessen hatte, entstanden Leibschmerzen und stille Delirien. Der Leib war aufgetrieben, der Puls sehr frequent, die Atmung stürmisch, die Pupillen sehr weit. Es erfolgte der Tod.

Ebenso bekamen zwei Knaben, die von dem schwarzen Nachtschatten, wie es scheint, die Beeren gegessen hatten, glänzende offene Augen, maximal erweiterte Pupillen, Flecken an der Haut, Trismus, Konvulsionen u. a. m. Die Pupillenerweiterung hielt auch noch nach der Wiederherstellung an[1]).

Es ist interessant, daß Versuche, die vor vielen Jahrzehnten mit dem Saft von Solanum nigrum angestellt wurden, auch ergaben, daß der Pflanzensaft, in das Auge von Tieren gebracht, Erweiterung und Reaktionslosigkeit der Pupillen gegen Licht erzeugte.

Aber auch unangenehmere, wahrscheinlich vom Gehirn aus veranlaßte Sehstörungen können durch diese Pflanze erzeugt werden. So wurde berichtet, daß eine Frau, die zu arzneilichen Zwecken einen Aufguß der Pflanze eingenommen hatte, danach Kopfschmerzen und bei noch längerem Gebrauche Nausea, Verminderung der Harnmenge und Verdunkelung des Gesichts bekam.

Bei Tieren sind mehrfach hiernach „stierer Blick", d. h. Pupillenstarre und Pupillenerweiterung festgestellt worden.

Solanum Dulcamara. Nach dem Gebrauche größerer Mengen von Dekokten des Bittersüss erschienen: Druck in den Augen, als würden sie aus den Höhlen getrieben, Spannungsgefühl in denselben sowie im Gesicht, Dunkelheit vor den Augen sowie Flimmern schwarzer Flecke vor ihnen. Der Blick war in einem Falle starr und die Pupillen verengt. Gelegentlich scheint auch Blindheit entstanden zu sein. Diese Symptome können begleitet sein von cerebralen Störungen, wie: Eingenommensein des Kopfes, Schwindel, Zittern der Glieder und partiellen Krämpfen.

Kartoffel. Als ganz sicher kann die alleinige Zurückführung der Vergiftung mit unreifen oder alten, mit Auswüchsen versehenen oder sonstwie nicht normalen Kartoffeln auf einen hohen Solaningehalt nicht angesehen werden. Vielleicht spielen hier Zersetzungsprodukte nebenher oder wesentlich eine Rolle. Zu einer solchen Annahme kann man ge-

1) Hirtz, Gaz. méd. de Strassbourg. 1842. Nr. 23.

bracht werden, wenn man als Folge der elftägigen Fütterung eines Pferdes mit steigenden Mengen Kartoffel (von $2^1/_2$ bis 10 Pfund) eine Erkrankung beschrieben findet, die mit Taumeln, Lähmung der Kau-, Lippen- und Gaumensegelmuskeln, Pupillenerweiterung, Lähmung der oberen Augenlider, Hornhauttrübung und Hornhautgeschwüren einherging und das Tier nach achtzehn Tagen zugrunde gehen ließ.

In einer Massenvergiftung mit stark solaninhaltigen Kartoffeln wurde keine Mydriasis beobachtet, wohl aber siebenmal bei 56 Erkrankten eine deutliche Gelbfärbung der Augenbindehäute und nur einmal Gelbfärbung der Haut[1]).

Taxus baccata. Die Beeren der Eibe sind durch das Alkaloid Taxin giftig.

Kinder, die solche aßen, erkrankten mit Erbrechen, Durchfall, Konvulsionen und erweiterten Pupillen bei beschleunigter Atmung und kalter Haut.

Ein Mann, der etwa 0,6 g eines Extraktes von Taxus bekommen hatte, wurde sofort schwindelig und hatte einen drückenden Schmerz in den Augen.

Oenanthe crocata. Die Wurzel der Rebendolde hat oft Kinder und Erwachsene vergiftet. Neben Krämpfen und Pulsbeschleunigung wurde sehr häufig Pupillenerweiterung, gelegentlich auch Rötung der Augen beobachtet.

Astragalus mollissimus. Diese Pflanze erweitert bei Herdenvieh die Pupillen und erzeugt psychische Erregung. Infolgedessen entstehen auch Trugbilder, die das Tier veranlassen, wenn es einen kleinen Gegenstand am Boden liegen sieht, mit einem ungeheuren Kraftaufwand darüber hinwegzuspringen, oder wenn man einen Arm vor ihm plötzlich erhebt, wie vor Schreck gelähmt zu Boden zu stürzen, also Einwirkungen, wie sie z. B. nach Aufnahme von Agaricus muscarius oder Conium maculatum häufig beobachtet werden.

Cynoglossum officinale. Ein „lungensüchtiger" Mann wurde von einer „amaurotischen Amblyopie" befallen. Die Ursache bestand darin, daß ihn sein Arzt seit drei Tagen nicht unbedeutende Mengen von Extr. Cynoglossi nehmen ließ[2]).

Haemanthus toxicarius. Bei Menschen erzeugt das Extrakt, in das Auge gebracht, Mydriasis. Die Wirkung des Muscarins wird durch Haemanthus aufgehoben.

Bei Katzen, denen man einen Extrakt dieser südafrikanischen Giftpflanze subkutan in geeigneter Dosis beibrachte, entstanden u. a. Abnahme der Empfindung, Schläfrigkeit, Zittern, Trockenheit des Maules, vorübergehende Erweiterung der Pupillen und eine Abnahme der Sehkraft.

Lonicera xylosteum. Die giftigen, scharlachroten Früchte des gemeinen Geißblattes, die von Kindern leicht für Johannisbeeren gehalten werden, waren von einem fünfjährigen Knaben gegessen worden. Danach waren eingetreten: Gesichtsblässe, Uebelsein, Schläfrigkeit; später kamen Kongestionen nach Kopf und Brust, tiefer Schlaf mit halb geöffneten Augen und ein gerötetes Gesicht, ein unregelmäßiger sehr beschleunigter Puls, erweiterte

1) Pfuhl, Deutsche med. Wochenschr. 1899. 16. Nov. S. 753.
2) Beer, Lehre von d. Augenkrankh. 1817. II. S. 445.

Pupillen, Lichtscheu, gerötete Conjunctiva u. a. m. Es folgte Wiederherstellung[1]).

Ein Apothekergehilfe, der einen Succus inspissatus aus den Lonicerafrüchten bereitete und dabei den Dampf in irgend einer Weise aufnahm, litt an Schwäche des Gesichts, so daß ihm während einer halben Stunde alles neblig erschien.

Kaninchen sterben durch den Genuß von fünf bis sieben Beeren nach einigen Stunden unter Konvulsionen, die von Lähmungen gefolgt sind.

Ob das kristallinische Xylosteïn an der Giftwirkung der Beeren beteiligt ist, wurde bisher nicht festgestellt.

Hypericum crispum. Von diesem Hartheu wird angegeben, daß es für weiße Schafe ein Gift darstelle. Sie bekommen an den von der Pflanze berührten Teilen Entzündung, Schwellung und Haarausfall, verlieren das Gesicht und verenden in vierzehn Tagen unter Krämpfen.

Vanille.

Auf Guadeloupe beobachtete man bei der Präparation der Vanille, besonders bei Frauen, allgemeine Vergiftungssymptome, namentlich aber solche seitens der Augen. Außer Erosionen und Exkoriationen der Lider, Blepharitis, einfacher und ulceröser Conjunctivitis, die angeblich durch Uebertragung des in den Vanilleschoten enthaltenen ätzenden Oeles (?) zustande kommen[2]), fanden sich noch Störungen der tieferen Augenteile.

Anfangs entsteht eine Druckerhöhung im Augapfel, verbunden mit einem Gefühl der Schwere, das von starken, auch circumorbitalen Schmerzen abgelöst wird. Dieser Zustand kompliziert sich bald mit einer progressiven Schwächung des Sehvermögens bis zur Amaurose. Die brechenden Medien erweisen sich als normal; dagegen ist die Papille stets stark kongestioniert. Bei manchen Individuen wurde eine Retinitis und Chorioretinitis festgestellt.

In einigen Fällen war die Analogie der Symptome des Vanillismus mit denen des einfachen Glaukoms auffällig, freilich bis auf das Fehlen des allgemeinen charakteristischen Eindrucks, den ein glaukomatöses Auge macht. Dieser „subglaukomatöse" Zustand verschwindet unter dem Gebrauche antiphlogistischer Stoffe, von Mioticis — Pilocarpin ist hier dem Eserin vorzuziehen — und vor allen Dingen durch Vermeiden der Schädlichkeit.

Auf Guadeloupe ist Glaukom häufig, so daß man an den Vanillismus als prädisponierende Ursache denken könnte[3]).

Es steht diese Berufskrankheit, die noch andere Symptome, besonders bei Arbeitern, die mit dem Reinigen und Sortieren der Vanille beschäftigt sind, zeitigen kann, z. B. Hautausschläge, Kopfschmerzen, Schwindel, Blasenreizung, in keiner Beziehung zu den Symptomen der alimentären „Vanillevergiftung", bei der die Pupille erweitert sein kann und wenig auf Lichtreiz reagiert. Diese Vergiftung hat mit der Vanille oder dem Vanillin nichts zu tun und ist nichts anderes als eine Vergiftung durch verdorbenes Eigelb, oder andere zersetzliche Zutaten zu einem Vanillecrême oder zu ähnlichen kulinarischen Zubereitungen, was der eine von uns zuerst erkannt hat[4]) und was jetzt als neue

1) Blattmann, Schweiz. Zeitschr. f. Natur- u. Heilk. N. F. Bd. III. S. 211.
2) Diese Annahme ist eine irrige.
3) Guérin, Annales d'Oculist. Année LVIII. 1895. T. CXIV. p. 284.
4) Lewin, Lehrb. d. Toxikol. 1897. S. 382.

Erkenntnis von skrupellosen „wissenschaftlichen“ Freibeutern dargestellt wird.

Heracleum Spondylium. Rinder, die viel frische Bärenklau mit Gras aufnehmen, bekamen: Schäumen aus dem Maule, Tränen der Augen, Taumeln, Niederstürzen, kalte Haut, subnormale Temperatur.

Die gedörrten Stengel sind unschädlich.

Swainsonia galegifolia. Diese Giftpflanze Australiens schädigt Tiere, die sie als Futter aufnehmen und dadurch gehirnkrank werden. Pferde werden dumm, die Augen treten aus dem Kopfe heraus, und wegen wahrscheinlich vorhandener Sehstörungen laufen sie gegen Bäume, werfen die Köpfe in die Höhe und fallen um.

Saponine.

In sehr vielen Pflanzen finden sich Glykoside, die mit Wasser geschüttelt, wie Seife schäumen. Man bezeichnet sie als Saponin, Sapotoxin, Quillajasäure. Manche Saponine scheinen ungiftig zu sein, während die Sapotoxine immer giftig sein sollen. Eine zuverlässige Abgrenzung dieser Stoffe nach der chemischen und biologischen Seite hin ist jedoch bisher nicht gelungen.

Soweit bisher ein „Saponin“ arzneilich Verwendung gefunden hat, wurden fast nie unangenehme Nebenwirkungen vermißt. Mehrfach wurden Saponine als Nervina in das Unterhautzellgewebe gespritzt. Nach einer derartigen Einverleibung von 0,06 g bei einem an Interkostalneuralgie leidenden Manne entstanden unmittelbar nach der Injektion örtlich Schmerzen und Rötung, und in den nächsten Stunden öftere Ohnmachten, Kopfschmerzen, Uebelkeit, Erbrechen, nach fünf Stunden Kribbeln in den Händen, Flimmern vor den Augen und undeutliches Sehen — Symptome, die sich wieder verloren. Die Sehstörungen waren in diesem Falle nicht Kollapswirkungen. Es geht dies beweiskräftig genug aus einer anderen Beobachtung hervor.

Nach subkutaner Injektion von 0,1 g Saponin am linken Oberschenkel traten neben örtlichen entzündlichen Veränderungen in Gestalt von Geschwulstbildung und neben Schmerzen als Allgemeinsymptome noch ein: Frost, Kopfschmerzen, Augenschmerzen, besonders linksseitig, schmerzhafte Empfindlichkeit der Augen gegen Lichteindrücke. Am zweiten Tage gesellten sich mäßige Sehstörungen hinzu. Das linke Auge war stark nach innen und oben verdreht. Außerdem bestand hochgradiger Exophthalmus. Beide Augen hatten einen glasigen Ausdruck. Beide Pupillen waren erweitert. Am dritten Tage traten die stechenden Schmerzen in der Tiefe des linken Auges paroxysmenweis in halb- bis einstündigen Intervallen ein. Dieses Auge war wie durch einen grauen Nebel verschleiert. Am fünften Tage war es noch umflort und schmerzhaft. Vom sechsten Tage an klang diese Sehstörung allmählich ab. Als Begleitsymptome der Augenstörungen bestanden noch: ein unangenehmer Druck in der Tiefe des linken Ohres, Ohrensausen und ein zitternder, unregelmäßiger Herzschlag[1]).

Es kann kein Zweifel sein, daß es sich hier um eine Einwirkung auf den Opticus gehandelt hat, ebenso wie auch der Acusticus funktionell eine Störung erlitt. Freilich ist es unmöglich, für die halbseitige Er-

1) Keppler, Berl. klin. Wochenschr. 1878. S. 475, 493 u. ff.

krankung dieser Nerven eine befriedigende Erklärung zu geben, oder überhaupt eine andere, als die, daß aus unbekannten Gründen das Mittel durch das Blut nur an bestimmte Stellen des Nervensystems gebracht worden sei und sich dort schnell fixiert habe.

Im Glaskörper eines Kaninchens machte eine Saponinlösung 0,0001 : 0,15 eine starke Entzündung[1]).

Aesculus Hippocastanum. Die Roßkastanie, die hier und da von Kindern gegessen wird, scheint Vergiftung erzeugen zu können, bei der eine Pupillenerweiterung nicht fehlt. Es ist sehr fraglich, ob das Aesculin hieran beteiligt ist. Wir halten Saponine für die Ursache, wie sie unter anderem auch in der Kornrade wirken.

Ein Knabe hatte die grüne Schale der Frucht der Roßkastanie gegessen. Einen Teil davon hatte er wieder ausgebrochen. Die Pupillen waren erweitert, das Gesicht gerötet, der Puls voll; es bestand Somnolenz und Aufschrecken daraus, wie durch Visionen veranlaßt. Durch ein Brechmittel trat Wiederherstellung ein[2]). Ganz ähnliche Zustände traten bei einem sechsjährigen Mädchen ein, das grüne Roßkastanien gegessen hatte. Sie bekam danach: Schmerzen im Leibe, Uebelkeit, Durst, Delirien und Angst. Die Pupillen waren erweitert, die Augen glänzend[3]).

Agrostemma Githago. Die Kornrade enthält mindestens ein Saponin. Bei Schweinen, die dieselbe aufgenommen hatten, entstanden Hauthämorrhagien, taumelnder Gang, Pupillenerweiterung und Pupillenstarre, blutiges Erbrechen und Hämaturie.

Phaseolus vulgaris. Die gemeine Bohne scheint in rohem Zustande Giftwirkungen äußern zu können. Zu wiederholten Malen ist die Aufmerksamkeit darauf gelenkt worden, daß diese wie manche andere rohe Leguminosensamen nicht ohne Nachteil gegessen werden können. Als Symptome erschienen Erbrechen, Durchfall, Kollaps, subnormale Körperwärme oder auch Krämpfe. Ein vierjähriger Knabe bekam nach dem Genuß einer Bohne Leibschmerzen und nach fünf Stunden waren die Pupillen noch weit.

Ledum palustre. Der Sumpf-Porst kann eine narkotische Vergiftung erzeugen mit Schwindel, Betäubung, Kopfweh und auffallend starker Pupillenerweiterung.

Lupinen. Die in Italien als Wurmmittel gebrauchten Abkochungen der Stengel oder der Samen von Lupinen haben des öfteren Vergiftung erzeugt. Zwei Knaben im Alter von acht bis zehn Jahren erhielten als Wurmklystier eine Abkochung von 300 g der Samen injiziert. Danach erschienen schnell: Gesichtsverlust, Mydriasis, Unvermögen zu gehen, Uebelkeit, Erbrechen und Strangurie. Alle diese Symptome schwanden in fünf bis sechs Stunden bis auf die noch am folgenden Tage bestehende Mydriasis. Die darauf mit solchen Samenabkochungen angestellten Tierversuche lehrten, daß auch hier, neben schweren das Gehirn, die Vasomotoren, die sensiblen und motorischen Nerven und schließlich die Muskelfaser lähmenden Einwirkungen eine lange bestehen bleibende Pupillenerweiterung eintritt[4]). Wir leiten diese Wirkungen von dem rechtsdrehenden Alkaloid D-Lupanin ab.

Giftiger Honig. In den meisten Fällen, in denen Honig giftig gewirkt hat, erlangte er diese Eigenschaft durch vegetabilische Gifte, die beim Einsammeln durch die Bienen in ihn hineingelangten. Außer gastro-intestinalen

---

1) Sattler, C. H., Arch. f. Augenheilk. Bd. LXII. 1909.
2) Solomon, Brit. med. Journ. 1887. 19. Nov. p. 1101.
3) Reilly, Brit. med. Journ. 1887. 3. Dec. p. 1209.
4) Bellini, Lo Sperimentale. 1875. p. 260, ref. in Jahresber. f. d. ges. Medizin. 1875. I. S. 524.

kommen nervöse Vergiftungssymptome vor, unter denen Betäubung, Delirien und Verdunkelung des Gesichts hervorgehoben werden sollen.

Chrysanilindinitrat. Diese Substanz stellt ein Nervinum dar. In kleinen Dosen regt sie das Nervensystem an, in großen Dosen lähmt sie dasselbe. Innerlich gereicht, erweitert sie die Pupille, senkt den arteriellen Druck und beschleunigt die Herztätigkeit.

Stipa viridula. Ein mit Salzsäure bereitetes Extrakt des Pfriemengrases erzeugt bei Kaninchen, innerlich gereicht, Pupillenerweiterung und Lähmung.

Viscum album. Ein Knabe wurde bewußtlos mit weiten, unbeweglichen Pupillen, geröteten Bindehäuten und stertoröser Atmung gefunden. Das durch ein Brechmittel Entleerte enthielt acht Beeren der weißen Mistel[1]). Die Mydriasis ist hier als eine asphyktische aufzufassen.

Tragopogon. Kinder essen gern die Knospen und oberen Blätter mit den zarten Stengeln des Bocksbartes. Ein Knabe, der auf leeren Magen viel davon verschluckt hatte, bekam abends Kopfweh, am nächsten Tage Gesichtsschwellung und Dunkelheit in den Augen bis zum Schwarzsehen. Erst nach vier Tagen sah er wieder etwas Licht. Von neuem setzten am fünften Tage Schwindel und Kopfweh ein, ferner Steifigkeit im Unterkiefer und Sprachstörungen, die Augen waren starr und daran schlossen sich am sechsten Tage: Streckkrämpfe, Rollen der Augen, vollkommenes Erloschensein der Lichtempfindung. Nach weiteren zwölf Stunden erfolgte Wiederherstellung[2]). Man wird, ehe man bestimmt Tragopogon solcher Wirkungen für fähig erklärt, weitere Erfahrungen sammeln müssen.

Oleum Eucalypti.

Das Eucalyptusöl hat mehrfach, auch tödliche Vergiftung erzeugt, die unter dem Bilde zerebraler Lähmung verlief. Die Pulszahl kann beträchtlich erhöht sein, die Atmung braucht aber nicht stertorös zu werden. Die Pupillen waren verengt und reaktionslos.

Ein dreijähriges Kind verschluckte zwei bis drei Teelöffel voll Eucalyptusöl. Nach zwei Stunden war es schläfrig und konnte die Augen kaum offen halten. Nach vier Stunden bestanden Stupor, Unempfindlichkeit der Conjunctiva auf Berührung, Kontraktion beider Pupillen bis zu Stecknadelkopfgröße und Fehlen der Lichtreaktion. Der Puls war frequent, die Extremitäten kalt. Dieser Zustand hielt acht Stunden an, worauf Wiederherstellung erfolgte[3]).

Neurin. Diese bei der Fleischfäulnis entstehende Vinylammmoniumbase, ruft bei Kaninchen oft örtlich und immer resorptiv eine Pupillenverengerung hervor. Tödliche Dosen erzeugen unter anderen Lähmungssymptomen auch eine solche der Lider.

---

1) Dixon, Brit. med. Journ. 1874. 21. Febr.
2) Schall, Württemb. Korrespondenzbl. 1891. S. 230.
3) Wood, Brit. med. Journ. 1900. Vol. I. p. 194.

3. Oertliche Anästhetica.

Cocain.

1. Die normale Cocainwirkung am Auge.

Die örtlich anästhesierende Wirkung des Cocains, des Alkaloids der Blätter von Erythroxylon Coca, ist schon im Jahre 1862 von Demarle und auch Schroff gekannt und 1868 von Moréno y Maiz für die ärztliche Praxis empfohlen worden. Die Wirkung des salzsauren Cocains auf das Auge wurde von Koller[1]), der zuerst die Folge der Anwendung an der Cornea beobachtete, folgendermaßen geschildert:

Ein bis zwei Minuten nach Einträufeln von 1—2 Tropfen einer zweiprozentigen Lösung erweisen sich die menschliche Conjunctiva und Cornea vollkommen anästhetisch. Man kann ohne irgend eine Empfindung oder Reflexe des so Behandelten die Conjunctiva bulbi oder die Cornea reizen. Die Anästhesie dauert 7—10 Minuten, nach mehrfacher Einträufelung auch länger, und geht durch ein Stadium der Unterempfindlichkeit in den normalen Zustand über. Nach dem Einträufeln wird ein schwaches Brennen wahrgenommen, das nach etwa einer halben Minute aufhört und einem unbestimmten Gefühl von Trockenheit weicht. Gleichzeitig mit der Anästhesie tritt eine bedeutende Erweiterung der Lidspalte ein, die durch den Wegfall der Reize zustande kommen soll, die sonst Cornea und Conjunctiva treffen.

Etwa 15—20 Minuten nach der Einträufelung beginnt eine Mydriasis, die nie maximal ist, in der zweiten Stunde schon wesentlich abnimmt und nach einigen weiteren, bis 12 Stunden, ganz verschwindet. In der ganzen Zeit bleibt die Pupillenreaktion auf Licht und Konvergenz erhalten. Mit der Mydriasis kommt eine ganz unbedeutende Akkommodationsparese, die sich durch Anstrengung überwinden läßt und früher verschwindet, als die Pupillendifferenz. Die Conjunctiva des Augapfels und der Lider wird ischämisch.

Eine Fülle von Ergänzungen sind im Laufe der Zeit zu diesen grundlegenden Angaben geliefert worden. Die wesentliche Erkenntnis ist aber, trotz vieler dringender Hinweise, noch immer nicht Allgemeingut geworden, daß nämlich die Stärke der anästhetischen Wirkung nicht proportional der Konzentration der verwandten Lösung ist. Es wirkt eine vierprozentige Lösung nicht doppelt so stark wie eine zweiprozentige, ja, es ist möglich, daß die Wirkungen beider unter praktischen Verhältnissen überhaupt nicht unterschieden werden können. Für die Tiefe und die Dauer der Unempfind-

1) Koller, Wiener med. Blätter. 1884. No. 43.

lichkeit kommt hauptsächlich die Innigkeit der direkten Berührung mit der zu beeinflussenden Fläche und die Dauer der Einwirkung in Frage. Findet eine sehr schnelle Resorption der Lösung von der betreffenden Schleimhaut aus statt, so muß für eine länger dauernde Unempfindlichkeit auch ein Mehr von Cocain in zwei oder mehreren Zeiten eingeführt werden. Bei entzündlich gereizten Augen tritt die Wirkung viel langsamer ein, obwohl die Resorption durch die Hyperämie verzögert wird[1]).

Wenn auch schwache Lösungen unzweifelhaft örtliche Nebenwirkungen am Auge auf Grundlage eines besonderen zeitlichen Zustandes des Kranken veranlassen können, so ist doch die Möglichkeit, sie mit konzentrierten hervorzurufen, beträchtlich größer. Dies muß so sein, zum Teil aus rein biologischen, und zum Teil aus physikalisch-chemischen Gründen. In letzterer Beziehung braucht nur daran erinnert zu werden, daß eine zehnprozentige Lösung eines Salzes, auch sogar eines Alkaloidsalzes, den osmotischen Gleichgewichtszustand, in dem sich die zugänglichen Augengewebe durch die sie umspülende Augenflüssigkeit befinden, anders und jedenfalls unangenehmer stören wird, als eine zweiprozentige. Dieses physikalisch-chemische Moment ist vielleicht fruchtbarer in der Erzeugung unangenehmer Gewebsstörungen, als man a priori annehmen möchte.

Die nicht beabsichtigten Folgen der Cocaineinträufelung am Auge sind im allgemeinen nicht besonders erheblich und wachsen nur selten zu unangenehmen oder gar verhängnisvollen Veränderungen aus. Trotz aller empfohlenen Ersatzmittel hat das Cocain bisher seinen Rang in der Augenheilkunde behauptet.

2. Die unangenehmen Empfindungen nach Cocaineinträufelung.

Subjektiv unangenehm sind das Brennen und die spannenden Empfindungen an den Lidern während der ersten Minuten nach der Einträufelung. Nur ausnahmsweise nimmt dieses Gefühl der Reizung den Ausdruck einer Hyperästhesie an, die man dann auf eine besondere individuelle Empfindlichkeit der Gewebe zurückzuführen genötigt ist. So konnte z. B. eine Dame, der man wegen einer doppelseitigen Katarakt in ein Auge Cocain eingebracht hatte, es kaum vor Schmerzen aushalten, als die Pinzette zufaßte. Man operierte deswegen ein Auge ohne Cocain, was viel weniger schmerzhaft war, als der Eingriff am cocainisierten. Dagegen war nach der Operation das cocainisierte Auge weniger schmerzhaft, als das nicht cocainisierte.

Ein solches Vorkommnis läßt freilich noch eine andere Erklärung zu, nämlich daß eine Art von postponierender anästhetischer Wirkung eintritt. Diese Verspätung in der Wirkung kann verschiedene Gründe haben, z. B. eine mangelhafte Reaktionsfähigkeit der sensiblen Nerven, oder einen unzulänglichen Gehalt der verwendeten Lösung an Cocain. In letzterer Beziehung sei darauf hingewiesen, daß die Cocainlösungen durch die Sterilisation eine Einbuße an Wirksamkeit erleiden. Dies rührt, was längst bekannt ist, daher, daß Cocain schon durch kochendes Wasser eine teilweise Zersetzung in Benzoylecgonin und Methylalkohol erleidet. Die schwächeren Lösungen büßen relativ mehr ein als die stärkeren.

Die Cocain-Anästhesie kann auch so lange anhalten, daß daraus

1) Wessely, Arch. f. exper. Pathol. u. Pharmakol. Bd. XLIX. 1904.

Gefahren entstehen. So sah man ein operiertes Auge noch nach sieben Tagen ganz unempfindlich, und dabei den intraokulären Druck herabgesetzt und die Hornhaut getrübt. Möglicherweise übte hier der fünf Tage nicht gewechselte Verband einen schädlichen Druck aus. Bei einem anderen Kranken war das Auge gar nicht von den Lidern bedeckt, sondern der Verband unmittelbar auf der getrübten und unempfindlichen Hornhaut. Die Wunde war gesprengt, das Auge weich und mußte enukleiert werden[1]).

An Stelle des Brennens wird zuweilen ein auffallendes Kältegefühl empfunden, als dessen Ursache eine Temperaturerniedrigung im Bindehautsack bis zu 1,5° festgestellt wurde[2]). An dem Zustandekommen dieser Wirkung ist wohl wesentlich die Ischämie beteiligt. Durch eine nachweisbare Gefäßkontraktion wird der Augapfel blasser und die kleinen Bindehautgefäße werden fast oder ganz unsichtbar. Meist haben die Cocainisierten das deutliche Gefühl der Trockenheit im Auge, welches selbst die Lidbewegung erschweren kann. Als Ursache für diese Störung fand man, daß die dem Auge den Glanz verleihende Flüssigkeitsschicht geschwunden, die Bindehaut matt und die Hornhaut oberflächlich leicht getrübt und wie mit kleinen Staubteilchen leicht bedeckt war.

Vereinzelt beobachtete man nach einer kurzen Anästhesie durch Cocain einen verstärkten Schmerz. Ein Mann, der an rekurrierender Keratitis punctata litt und gegen die Schmerzen Cocain eingeträufelt bekam, fühlte sich für zwei oder drei Minuten erleichtert; dann wurden die Schmerzen schlimmer wie früher, und dazu kam ein heftiges Pulsieren im Auge und der Stirn. Die Lider schwollen mehr an und die bestehende Chemosis nahm zu[3]).

Während die einmalige Anwendung des Cocains eine deutlich sichtbare Erblassung und Gefäßkontraktion der Conjunctiva hervorruft, entwickeln sich mitunter bei längerem Gebrauche entzündliche Veränderungen. Solche Fälle werden jedenfalls weit öfter beobachtet als beschrieben. Die unangenehme Wirkungsweise ist nicht, wie man gemeint hat[4]), lediglich auf die Beschaffenheit des Präparates, z. B. seinen Säuregehalt, zurückzuführen. Man beobachtete einfache Reizzustände bis zu heftiger Conjunctivitis[5]) mit Tränenfluß, Lichtscheu und Hornhauttrübung, daneben zeigte sich auch die follikuläre Conjunctivitis ähnlich wie beim Atropin. Man sah sie z. B. hauptsächlich auf der Bindehaut des oberen Lides[6]).

In einem Falle bestand eine solche Empfindlichkeit, daß nach einer 4proz. Lösung starkes Lidödem, Tränen, Chemose und ein heftiges Ekzem bis zum Ohr und auf der Oberlippe eintrat. Dieser Zustand wiederholte sich noch mehrfach bei erneutem Cocaingebrauch[7]). Bei einem anderen

1) Pflüger, Zentralbl. f. pr. Augenheilk. 1885. Juli, u. Klin. Monatsbl. 1886.
2) Weber, Klin. Monatsbl. f. Augenheilk. 1884. S. 443.
3) Bronner, Transact. of the Ophthalm. Soc. Vol. XII. p. 74.
4) Block, Zentralbl. f. Augenheilk. 1900. S. 147. Der hier empfohlene Zusatz von Natr. bicarbonicum zu der Cocainlösung ist zwar gut gemeint, aber unchemisch.
5) Mittendorf, Amer. Journ. of Ophthalm. 1888. p. 312.
6) Koster, Nederl. Tijdschr. f. Geneesk. 1899. Bd. I. p. 621.
7) Cauvin, La clinique ophthalm. 1910. p. 57.

fast ebenso empfindlichen Manne bestand auch eine starke Idiosynkrasie gegen Chinin[1]).

Auch multiple Blutungen in der Conjunctiva treten auf, welche auf eine passive Hyperämie, bedingt durch Parese der Gefäßmuskulatur, zurückgeführt werden. Aussetzen des Mittels und leichte Adstringentien beseitigen den Zustand. Bedenklicher wäre die Eigenschaft des Cocains, infolge einer nachfolgenden Gefäßerschlaffung intraokuläre Blutungen nach Staroperation hervorzurufen, doch wird dieser Zusammenhang sehr bestritten.

3. Die örtliche Einwirkung auf die Lidspalte, die Pupille und die äußeren Augenmuskeln.

Kurze Zeit nach der Einträufelung des Cocains erweitert sich die Lidspalte. Dieses Klaffen wird hauptsächlich durch ein stärkeres Zurückziehen des oberen und ein weniger deutliches Zurückweichen des unteren Lidrandes erzeugt. Auch bei angeborener oder erworbener Ptosis findet die Erweiterung der Lidspalte statt. Die Ursache dieser Wirkung liegt vielleicht in einer durch die Anästhesie der Cornea und Conjunctiva zustande kommenden Aufhebung der reflektorischen Spannung des Musc. orbicularis, vereint mit einer Reizung der Nervenendigungen des Sympathicus, welche die Müller'schen Muskelfasern versorgen, doch wird behauptet, daß dieses Vorrücken nicht stärker ist als bei aktiver Erweiterung der Lidspalte ohne Cocain[2]). Durch die Erweiterung der Lidspalte erhält das Gesicht einen starren glotzenden Ausdruck, der noch besonders dadurch bemerkbarer wird, daß auch der Bulbus etwas hervortritt.

Die Erweiterung der Pupille, die je nach der Konzentration der angewendeten Lösung nach 8—20 Minuten eintritt, erreicht ihr Maximum in 25—40 Minuten und schwindet nach 6—21 Stunden. Die Beweglichkeit der Pupille fehlt niemals; der Sphincter ist demnach nicht gelähmt. Die Mydriasis erreicht bei mäßigem Gebrauch des Mittels niemals die äußersten Grenzen: das Blendungsgefühl wird auch dadurch gemildert, daß die Lichtreaktion nicht aufgehoben ist. Eine Belästigung, wie etwa durch Atropin, kann somit niemals stattfinden. Sehr häufig ist die Pupillenerweiterung ungleichmäßig. Die Pupille erscheint dadurch exzentrisch, meist nach unten und innen verschoben. Bei stark pigmentierten Individuen soll die Erweiterung erheblicher als bei schwach pigmentierten sein[3]). Es wurden Fälle beobachtet, in denen die Pupille sich erst nach einer Stunde erweiterte, oder auch solche, in denen die Erweiterung ganz ausblieb[4]).

Die Erweiterung der Pupille ist von Anfang an als eine Teilerscheinung der Sympathicusreizung gedeutet worden, wie sie in der Kontraktion der Gefäße, der Erweiterung der Lidspalte und dem leichten Hervortreten des Bulbus sich äußert. Die Berechtigung dieser Auffassung ergibt sich vielleicht auch daraus, daß nach Oculomotorius-

1) Schepens, La clin. ophthalm. 1908. p. 353.
2) Birch-Hirschfeld, Graefe-Saemisch, Handbuch. Bd. IX. Kap. 13. S. 98.
3) Emmert, Korrespondenzbl. f. Schweiz. Aerzte. 1885. S. 129.
4) Bock, Deutsche med. Wochenschr. 1886. S. 92.

lähmung die Pupille sich durch Cocain erweitert, sowie daß die Atropinmydriasis durch Cocain noch verstärkt wird. Inwieweit eine Kontraktion der Irisgefäße in Frage kommt, ist streitig. Nach Exstirpation des Halsganglions hört die Cocainmydriasis auf.

Die Irisgefäße werden durch Cocain verengt.

Verschiedentlich ist eine Einwirkung des Cocains auf die äußeren Augenmuskeln behauptet worden. So wurde, wie später noch ausgeführt werden wird, auf eine Beeinflussung des intraokulären Druckes durch das Verhalten der Muskeln hingewiesen. Man nahm an, daß fast gleichzeitig mit der Akkommodationsstörung eine Wirkung auf die äußeren Augenmuskeln stattfinde, welche sich durch eine Aenderung der Fusion kundgäbe, und zwar in der Weise, daß die Adduktion um 15 bis 20° wachse, während die Abduktion und die vertikale Fusion entweder unverändert bleibe oder etwas beschränkt werde. Andere Untersucher konnten dies nicht bestätigen, ja, man wies direkt darauf hin, daß eine Veränderung der Bewegungen des Bulbus nicht zustande komme. Die Versuche mit subkutanen Gaben von Cocain haben irgend welchen Einfluß auf die Fusion sowie auf die Schnelligkeit der Augenbewegungen nicht ergeben[1]). Wir haben nunmehr nach denselben Methoden festzustellen gesucht, ob sich durch Einträufelung von Cocainlösungen irgend welche Beeinflussung der Funktion der äußeren Augenmuskeln zu erkennen gäbe. Es wurde in der Weise verfahren, daß innerhalb 10 Minuten dreimal bei hintenüber gebeugtem Kopfe reichlich Cocainlösung von 5 pCt. eingeträufelt wurde. Darauf wurden in Zwischenräumen von 10 Minuten, mitunter auch nur wenigen Minuten, die verschiedenen Funktionen der äußeren Augenmuskeln untersucht. Die Anästhesie war schon eine Minute nach der ersten Einträufelung deutlich, so daß die Cornea ohne jeden Reflex berührt werden konnte. Die Pupillenerweiterung begann 6—7 Minuten nach der ersten Einträufelung, die Akkommodationsparese etwas später, nach ca. 15 Minuten. Die Pupillendifferenz dauerte zuweilen fast 48 Stunden lang. Die Einwirkung war also eine sehr energische und das Präparat durchaus wirksam. Nichtsdestoweniger ließ sich niemals eine Einwirkung irgend welcher Art auf die äußeren Augenmuskeln feststellen.

Nach wiederholter Instillation von Cocain wird bisweilen ein lateraler Nystagmus mit Zuckungen, wie nach Chloroform, erzeugt. Dieses Symptom wird als eine Vergiftungsäußerung betrachtet[2]).

Bei der Rachiscocainisation besteht die Gefahr einer Augenmuskellähmung, insbesondere des Abducens ein- und beiderseits.

4. Die Beeinflussung der Akkommodation.

Die Angaben über die Veränderungen der Akkommodation nach Cocaineinträufelung weisen zwar im einzelnen einige Verschiedenheiten auf, stimmen aber darin überein, daß eine Beeinflussung stattfindet. Ein Einfluß auf den Fernpunkt des emmetropischen Auges konnte nicht gefunden werden, auch wenn man drei bis fünf Tropfen in Intervallen von zehn Minuten einträufelte. Beim stark myopischen Auge stellte man ein Hereinrücken des Fernpunktes fest.

1) Guillery, l. c.
2) Galezowski, Recueil d'Ophthalm. 1896. Nov.

Der Nahepunkt rückt bei allen Augen bis zu sehr ansehnlicher Distanz hinaus, bei Emmetropen und schwachen Myopen um ca. 1,5 Z.[1]) In anderen Versuchen wurde die Akkommodationsverminderung auf eine[2]) oder mehrere Dioptrien festgestellt. Durch gesteigerte Anwendung hochkonzentrierter Lösungen — fünf Tropfen einer Lösung von 10 pCt. nach je zehn Minuten — wurde eine Einschränkung der Akkommodationsbreite um zwei Drittel erreicht, aber nie vollständige Lähmung. Nach sechs Tropfen einer Lösung von 10 pCt. betrug sie 4—5 D. Wendet man eine zweiprozentige Lösung an, so sind 12—15 Tropfen erforderlich, um die Akkommodationsbeschränkung nach 15 Minuten erscheinen zu lassen[3]). Bei Presbyopen und Hypermetropen erwies sie sich umfangreicher — bis zu 4 Z — dagegen gering bei mittleren und hochgradigen Myopen. Das Maximum der Mydriasis beginnt vor dem Maximum der Akkommodation. Die Akkommodationsverminderung geht viel rascher vorüber als die Mydriasis.

Die Akkommodationsparese macht keine sonderlichen Beschwerden. Ihr Zustandekommen ist sogar gänzlich geleugnet worden. Man glaubte, daß die Angaben über Akkommodationsbeschränkung durch die infolge der Mydriasis „sich in störendem Maße geltend machende Chromasie“ vorgetäuscht werde. Abgesehen von der Eigentümlichkeit dieser Erklärung, befindet sich ihr Autor auch in bezug auf die Tatsache selbst im Unrecht. Man kann sich leicht überzeugen, daß nach einmaligem Einträufeln einer Lösung von 5 pCt. eine geringe Akkommodationsbeschränkung (1—1,5 D.) eintritt und daß diese in ihrem Verlaufe durchaus nicht an die Pupillenerweiterung gebunden ist. Eine befriedigende Erklärung der Akkommodationsstörung konnte bisher nicht gegeben werden. Die mehrfach beobachtete Mikropsie in der Gegend des Nahepunktes ist ganz auffällig. Diese kann jedenfalls nicht durch „Chromasie“ erklärt werden.

Vereinzelt wurde angegeben, daß Cocain auch leicht tetanische Krämpfe des Musculus tensor chorioideae veranlaßt und dadurch der Humor vitreus bei Kataraktoperationen leichter als sonst ausfließt.

5. Die Veränderungen an der Hornhaut.

Der Erkenntnis, daß die Hornhaut durch Cocaineinträufelung leicht getrübt werden könne, folgte bald die weitere, daß auch schwerere Veränderungen dieses Gebildes durch das Alkaloid möglich seien. Sie sind bei Starkranken nach der Operation, aber auch ebenso oft ohne solche gesehen worden. Es scheint auch nicht richtig zu sein, daß, wie man behauptete, eine bestehende katarrhalische Conjunctivitis eine besondere Disposition dazu abgebe.

Den Erscheinungsformen nach kann man die folgenden Erkrankungen der Hornhaut unterscheiden; es sind jedoch auch Kombinationen möglich. Mit oder ohne pericorneale Injektion findet man:

1. Trübungen. Sie gehen nach Kataraktoperationen vom Schnittrande aus, verbreiten sich in das Hornhautgewebe unter den Augen des

1) Bellarminoff, Klin. Monatsbl. 1885. S. 511.
2) Knapp, Arch. f. Augenheilk. Bd. XV. 3 4. — Pflüger, Zentralbl. f. Augenheilk. 1885. Juli.
3) Königstein, Zentralbl. f. d. ges. Therapie. 1885. Bd. III. S. 4.

Operateurs und verlaufen meistens klinisch unschädlich, da sie nach 1—2 Wochen, oft schon nach 2—4 Tagen verschwinden[1]). Es kommen aber Fälle vor, in denen keine Aufhellung stattfindet und die parenchymatöse Trübung bleibt. Sie hat dann ein mehr diffus grau bis milchigweißes Aussehen[2]). Man nahm an, daß diese Veränderung von einem Niederschlage herrühre, welchen das Cocain mit der Lymphe bilde. Setze man zu frisch abgelassenem Kammerwasser[3]) einige Tropfen einer absolut neutralen Cocainlösung von 2—4 pCt., so entstände in wenigen Minuten ein weißer, flockiger Niederschlag. Dieser Niederschlag bildet sich aber nicht in einer Serum-Eiweißlösung. Das erstere zu bestätigen, sind wir nicht in der Lage. Auch ganz konzentrierte, reine, neutrale Cocainsalzlösungen erzeugen in frischem Kammerwasser nicht einmal eine Trübung.

Bei einer operierten Frau hatte die Trübung unter dem antiseptischen Verbande einen solchen Umfang angenommen, daß sie kaum mehr Lichteintritt hatte, als früher die getrübte Linse gestattete. Die Hornhauttrübung nimmt bisweilen auch das Aussehen einer gestreiften Keratitis an. Die vertikalen Streifen machen den Eindruck, als habe sich die Membrana Descemetii in mehrere senkrechte Falten gelegt. Sie durchsetzen die Hornhaut massenhaft und sind zahlreicher als die auch sonst nach Staroperationen zu beobachtenden Trübungen, denen sie gleichen. Man sah sie vorwiegend in der unteren Hornhauthälfte. Sie verloren sich kurz vor dem oberen Rande. Zwischen ihnen zeigte sich eine gleichmäßige diffuse Trübung. Ihre Entwickelung wurde vom achten Tage an bemerkt und steigerte sich, bis die Hornhaut milchglasähnlich war. Die Oberfläche war durch zahlreiche, sehr kleine Erhebungen und Vertiefungen wellig verunstaltet. Das Sehhindernis war erheblich, der Druck meistens vermindert[4]).

2. Epithelverlust. Die Hornhaut kann sich in größerem oder geringerem Umfange nach der Cocainisierung vom Epithel entblößt zeigen. Diese Abblätterung des Epithels scheint besonders nach Anwendung starker Lösungen oder reinen Cocains vor sich zu gehen und zumal dann, wenn das Auge lange geöffnet blieb[5]). Meistens sitzt dann der Defekt, der mehrfach als fast kreisrund beschrieben wurde, zentral. Er hatte in einem Falle mindestens 4 mm Durchmesser. Die Cornea kann dabei durchsichtig und die exkoriierte Stelle ebenso unempfindlich wie die übrige Hornhaut sein.

Am Tage vor einer auszuführenden Staroperation und noch am Operationstage wurden die Lider eines Kranken und deren Umgebung durch Sublimatumschläge desinfiziert. Man träufelte fünfzehn Minuten vor der Operation eine dreiprozentige Cocainlösung ein und wiederholte dies von fünf zu fünf Minuten, so daß bei horizontaler Lage des Kranken von der Lösung zwei Tropfen in die Lidspalte instilliert und mittels des oberen Lidrandes gleichmäßig über die Cornea verteilt, sodann die Lider

1) Pflüger, Zentralbl. f. Augenheilk. 1885. Juli u. Klin. Monatsbl. f. Augenheilk. 1886. Bd. XXIV. S. 172.

2) Mellinger, Arch. f. Ophthalm. 1891. Bd. XXXVII. 4. S. 159.

3) Bei starker Cocainwirkung soll die Wiederbildung von Kammerwasser nach der Punktion nach Panas (Arch. d'Ophthalm. T. VII. p. 97) verlangsamt sein. Dies konnte nicht bestätigt werden. (Nicati, Ibid. T. X.)

4) Bunge, Klin. Monatsbl. f. Augenheilk. 1885. Bd. XXIII. S. 402.

5) Bellarminoff, Klin. Monatsbl. f. Augenheilk. 1885. S. 511.

leicht mit Wundwatte bedeckt wurden. Bei Ausspülung des Conjunctivalsackes mit Sublimat zeigte sich plötzlich der Epitheldefekt, genau zentral, in Größe einer mittelweiten Pupille. Die Anästhesie war ziemlich vollkommen und die Hornhaut überall klar. Die Operation unterblieb. Am Abend erfolgte eine Verkleinerung des Defektes; das übrige Hornhautgebiet war oberflächlich leicht getrübt, die Bindehaut im unteren Teile auf Bulbus und Lid stark chemotisch und mit Sekret bedeckt. Außerdem bestand leichte Schmerzempfindung. Von Sublimatausspülungen und Umschlägen, welche fortwährend in Gebrauch waren, war niemals eine ähnliche Wirkung gesehen worden.

Die Ablösung oder Abblätterung des Hornhautepithels kann in „scheinbar besorgniserregender Weise" sehr umfangreich vor sich gehen und dadurch natürlich die Gefahr einer Infektion groß werden[1]).

3. Bläschen-Keratitis. An der trüben oder auch ungetrübten Hornhaut erscheint, bisweilen erst nach mehreren Tagen, ein hartnäckiger bläschenförmiger Ausschlag, auch nach einer Cocainlösung von 2 pCt. Diese Veränderungen vergesellschaften sich mit langdauernder Hypotonie und Anästhesie und können unter Umständen Wochen zu ihrem Besserungsbeginn erfordern. Bei Starkranken kann dadurch das optische Resultat der Operation fast ganz vernichtet werden. Von sieben Starkranken hatten sechs gleich nach der Cocainisierung keine Veränderungen, wohl aber entwickelte sich unter dem Verbande eine parenchymatöse Trübung. Bei dem siebenten, einem rüstigen sechzigjährigen Manne, entdeckte man eine Bläschenkeratitis, als zum ersten Male die Hornhaut besichtigt wurde. Die Cocainisierung hatte, wie oben beschrieben wurde, stattgefunden. Es zeigten sich die unteren zwei Drittel der Hornhaut von feinen herpesartigen Bläschen bedeckt, an Zahl und Größe vom Wundrande unten nach oben abnehmend. In der Mitte der zweiten Woche war die Sensibilität noch etwas herabgesetzt, auch zwischen den Bläschen. Letztere hatten an Größe zugenommen und waren zum Teil geplatzt. Die Cornea war sonst durchsichtig, abgesehen von vereinzelten grauen Streifen, welche vom Wundrande durch das Parenchym aufstiegen. An der Bindehaut fand sich nichts Auffälliges. Bis zum 30. Tage nahm die Eruption bald ab, bald zu. Erst von der fünften Woche an erfolgte Besserung. Schließlich wurde, Sn C mit $+ 3^1/_2$ auf 5 Fuß erkannt[2]).

4. Hornhautgeschwüre. In Fällen von Trichiasis des unteren linken Augenlides und Trachom bei normalen Corneae wurde das Auge behufs Abtragung des Ciliarbodens anästhesiert. Es erschienen 24 Stunden nach der Operation bei einem Kranken ein zentrales, bei dem zweiten ein peripherisches, am unteren Hornhautrande befindliches, eitrig belegtes Geschwür. Durch die antiseptische Behandlung kamen die Prozesse zur Heilung, doch blieb bei beiden Kranken je eine etwa 4 mm im Durchmesser haltende Narbe, von denen eine zentral gelegene die Iridektomie erforderte. Bei zwei anderen Kranken, die an einem großen Hordeolum des unteren Lides und intensivem Bindehautkatarrh litten, wurde unter Cocainanästhesie der Einschnitt gemacht. Am zweiten Tage waren Hornhautgeschwüre vorhanden, von denen eines ganz heilte, während der

1) Herrenheiser, Klin. Monatsbl. f. Augenheilk. 1888. Bd. XXVI. S. 147.
2) Bunge, l. c.

andere Kranke eine Macula corneae centralis zurückbehielt. Diese Komplikationen waren wahrscheinlich durch das septische Sekret der Bindehaut verursacht, aber die Möglichkeit der Ansteckung wurde durch Epitheldefekte der Hornhaut, eine Folge der Cocaineinwirkung, bedingt. Bei einem Narbentrachom kam es zu fast völliger Zerstörung der Hornhaut, was als die Folge einer Keratitis neuroparalytica durch übermäßigen Cocaingebrauch angesehen wurde[1]). In einem ähnlichen Falle kam es nur zu einer Trübung mit S = $^6/_{35}$[2]).

Schließlich sei noch erwähnt, daß Cornealwunden langsamer nach Cocaingebrauch heilen, besonders wenn Erbrechen, Zittern und ähnliche Nebenwirkungen eintreten. Die vordere Kammer füllt sich erst in zwei bis drei Tagen wieder. Ganz bedeutende Keratitis kann so entstehen. Von anderer Seite[3]) wird eine nachteilige Einwirkung des Cocains auf den Wundverschluß bestritten und nur eine weniger lebhafte Kernteilung des Epithels zugegeben.

Bei Kataraktextraktion wurde auch mehrmals Lappenvereiterung wahrgenommen.

Vielerlei Meinungen sind über die Entstehungsart der Hornhauttrübungen geäußert worden. So sollten die Epithelialdefekte eine Folge der Eintrocknung der Hornhaut durch verminderten Lidschlag, ferner der aus der Conjunctivalanämie resultierenden Verminderung der Tränenabsonderung, sowie des Offenstehens der Augen sein[4]), und deswegen prophylaktisches Auflegen von mit Sublimatlösung 1 : 1000 (!) getränkten Wattebäuschen auf die geschlossenen Lider oder ein Guttapercha-Sublimatverband sich nützlich erweisen[5]). Es ist darauf hingewiesen worden, daß diese Meinung irrig sein müsse, da auch bei konstanter Irrigation mit Sublimatlösung (1 : 5000) und mäßiger Cocainisierung mit einer Lösung von 2 pCt. solche Veränderungen vorkommen. Andere wiederum wollen die Hornhautveränderungen nur beim gleichzeitigen Gebrauche von Cocain und Sublimat beobachtet haben. Wenn Borsäurelösung statt des Sublimats bei Staroperationen gebraucht wurde, blieben sie aus, ebenso bei alleiniger Anwendung von Sublimat[6]). Auch das letztere allein wurde als Ursache angesprochen, als bei einer Extraktion nach Cocainisierung mit einer Lösung von 8 pCt. (!) und nach irrtümlicher Irrigation mit einer Sublimatlösung von 1 pM. nach einigen Tagen eine gleichmäßige opake Hornhauttrübung entstand, die nach 6 Wochen noch nicht verschwunden war[7]). Spätere Vorkommnisse veranlaßten denselben Beobachter jedoch, anzunehmen, daß das Cocain, indem es den intraocularen Druck herabsetze und hierdurch die Adaption der Wundränder verhindere, stationäre Hornhauttrübungen nach der Extraktion veranlasse[8]). Diese ist die unwahrscheinlichste aller Erklärungen.

Daß ein Gehalt der Cocainlösung an Salzsäure einen solchen

1) Schimanowsky, Ophthalm. Ges. in Kiew. 6. März 1907.
2) Herford, Samml. zwangl. Abhandl. 1904. Bd. V. H. 8.
3) Dalén, Mitt. a. d. Augenklinik zu Stockholm. 1899. — Atsuhiko Masugi, Klin. Monatsbl. f. Augenheilk. 1901. S. 731.
4) Eversbusch, Zentralbl. f. Augenheilk. 1885. Okt.
5) Herrenheiser, l. c.
6) Wood-White, Ophthalm. Review. Vol. V. p. 6.
7) Wicherkiewicz, Zentralbl. f. Augenheilk. 1885. S. 368.
8) Wicherkiewicz, Ophthalm. Ges. 1887.

Schaden stiften kann, ist sicher — aber nachweislich ist er meistens durch ganz neutrale Lösungen erzeugt worden. Der Konzentrationsgrad der Cocainlösung scheint zwar den Zeitpunkt des Eintritts der Cornealveränderungen zu beeinflussen, aber nicht mehr den weiteren Verlauf derselben.

Sichere Aufklärungen über das Zustandekommen der Hornhautleiden nach Cocainisierung hat auch nicht das Tierexperiment zu geben vermocht.

Wurden bei Kaninchen, Meerschweinchen, Katzen oder Hunden Cocainlösungen von 5 pCt. von 4 zu 4 Minuten eingeträufelt, so begann schon nach 3—4 Minuten eine Vertrocknung der Hornhautoberfläche, welche teils auf die gesteigerte Verdunstung infolge des selteneren Lidschlages, teils auf eine verminderte Tränensekretion auf Grund der Anämie der Bindehaut zurückgeführt wurde. Das Cocain lief über die Oberfläche weg, wie über eine befettete Fläche. Nach einer Stunde war die Trübung so stark, daß die Iris nicht mehr in ihren Einzelheiten erkannt werden konnte[1]). Dazu fand man Epithelschicht und Parenchym sehr saftarm. Hierdurch sollte die Aufsaugung von Flüssigkeit aus dem Bindehautsacke befördert werden, wie sich durch rascheres Eindringen von Fluorescin und Methylenblau nachweisen lasse. Besonders deutlich sei dies bei gleichzeitiger Epithelverletzung. Auch anatomisch sei die Saftarmut kenntlich an einer Verdünnung der einzelnen Lamellen, namentlich nach dem Zentrum hin. Man fände die Hornhautkörperchen abgeplattet und die Lymphbahnen verengt. Die Veränderungen der Hornhautoberfläche, die man als Hornhautxerose auffassen könne, entständen durch eine Verdünnung der vorderen Hornhautlamellen. Die anfangs noch erhaltenen Epithelien fingen an, sich in ihren vordersten Schichten abzuplatten, dann schrumpften auch die tieferen, und schließlich würden die oberflächlichsten Zellen abgestoßen. Die Verdünnung des Parenchyms sei manchmal so beträchtlich, daß sogar die hintere Wand eingezogen erscheine.

Dieselben Hornhautveränderungen fanden sich sogar bei subkutaner Injektion, wodurch also die Ansicht, etwaige Verunreinigungen seien die Ursache, widerlegt wird[2]).

Hiernach würden die Hornhautveränderungen durch Cocain aufzufassen sein als ein Produkt aus der Abdunstung von Augenflüssigkeit, einer lymphatischen Anämie und einer erhöhten Durchlässigkeit des Cornealepithels.

Daß das Epithel wirklich leidet, ist auch in anderer Art erwiesen worden. Nach der Cocainisierung von Tieren ließ die Berührung mit der Sonde einen oft mehrere Minuten lang bestehenden Eindruck im Epithel. Sowohl dieses wie auch das Endothel werden für Flüssigkeiten durchgängig.

Neuere mikroskopische Untersuchungen ergaben als Folge der Cocainwirkung auf das Epithel eine Ernährungsstörung, welche sich in Verkleinerung und Schwund der Zellen und in einer Hemmung der Karyo-

1) Nach unseren eigenen Versuchen läßt sich eine so starke Trübung in der angegebenen Zeit, mit der obigen Lösung wenigstens, am Kaninchenauge nicht mit Sicherheit erzielen.

2) Würdinger, Münch. med. Wochenschr. 1886. No. 8—10. S. 131 u. 0. Weinstein, Westn. Ophthalm. XXI. 1904.

kinesenbildung nach Verletzungen zu erkennen gibt[1]). Durch Einbringen von Cocain in die vordere Kammer ließ sich keine Hornhauttrübung erzeugen.

Daß dem Cocain allein die Fähigkeit zukommt, auf das empfindlichste Cornealgewebe verändernd einzuwirken, ist somit außer Frage gestellt, ebenso wie seine Fähigkeit, dadurch auch tiefer greifende, sichtbare Störungen zu erzeugen. Gerade bei Tieren (Hunden, Katzen) ist die Hornhauttrübung, zumal wenn die Dauer der Anästhesie auf etwa eine Stunde verlängert wird, deutlich; das Epithel erscheint vertrocknet, aufgeworfen mit matter, wie bestaubter Oberfläche[2]). Ja, man sah sogar bei einem Kaninchen nach einer einzigen Einbringung einer Cocainlösung von 5 pCt. schon 2—3 Minuten später eine Abschilferung des Hornhautepithels, und nach mehrfacher Einträuflung tiefe Substanzverluste und diffuse Trübung der ganzen Hornhaut, welche sich nicht wieder aufhellte, obschon sich die Epithelverluste rasch ersetzten. Demgegenüber ist aber hervorzuheben, daß derselbe Untersucher in Versuchen an den Augen von 30 jungen und 18 alten gesunden Menschen mit derselben Lösung niemals Hornhautveränderungen fand[3]).

Mehrfach versuchte man auch die Rolle experimentell festzustellen, welche Sublimatlösungen allein oder im Zusammenhang mit der Cocainisierung bei dem Entstehen der Trübungen spielen. Es ließ sich erweisen, daß am Kaninchenauge ausgiebige Sublimatirrigation (1 : 5000) nach reichlicher Cocainisierung nur eine hauchige Trübung der obersten Epithelschicht hervorruft. Kann die Sublimatlösung durch eine Wunde in die vordere Kammer dringen und dort bleiben, so entsteht eine, 3—6 Tage dauernde parenchymatöse Trübung. Die letztere bleibt einige Tage länger, wenn gleichzeitig Cocain verwendet wurde. Bei stark herabgesetztem Druck, wie er zuweilen bei Cocainanwendung zustande kommt, kann die Irrigationsflüssigkeit leicht in die vordere Kammer dringen. Spritzt man Sublimatlösung (1 : 5000) in die vordere Kammer, so entsteht die weißlich-graue parenchymatöse, bleibende Hornhauttrübung ähnlich der beim Menschen vorkommenden. Sublimatlösungen von 1 : 10000 und 1 : 15000 veranlassen nach Einspritzung in die Vorderkammer eine vorübergehende Hornhauttrübung. Auch das Sublimat muß das Endothel verändern, denn die Sublimattrübung tritt auf, auch wenn die Lösung durch die Sclera in die vordere Kammer gebracht wird, also das Endothel bei der Injektion unverletzt bleibt. Somit ist anzunehmen, daß das Cocain das Zustandekommen der Sublimattrübung unterstützt durch Veränderung des Endothels, Herabsetzung des intraokularen Druckes und Hornhautkollaps[4]).

Mikroskopisch handelt es sich bei der am Kaninchenauge durch Einbringen der Lösung in die vordere Kammer erzeugten Hornhauttrübung um eine Quellungs-Keratitis, wie sie Leber durch Abkratzen des Endothels erhielt. Das Endothel fehlt bei der frischen Trübung. Es ersetzt sich in den ersten acht Tagen, womit gleichzeitig die Aufhellung erfolgen kann. Auch bei der bleibenden Trübung stellt sich das Endothel wieder her. In derselben sind die Hornhautkörperchen nicht mehr ödematös,

1) Atsuhiko Masugi, l. c. — Jusélius, Arch. f. Ophth. Bd. LXXV. 1910.
2) Steinach, Wiener klin. Wochenschr. 1888. No. 22. S. 463.
3) Ellenbogen, Sitzungsber. d. Gesellsch. d. Marineärzte in Kronstadt. 1894/95. S. 92.
4) Mellinger, l. c.

sie erscheinen leicht geschlängelt, wodurch eine wellenförmige Verlagerung der Fibrillen entsteht. Die Trübung wird durch die Verlagerung der Fibrillen erklärt infolge von Schrumpfung des Lymphspaltensystems.

Es ist nicht zu leugnen, daß die Substanzverluste der Hornhaut dem Auge eine besondere Gefahr bringen können, indem sie Eingangspforten bilden für Infektionskeime. Dies dürfte aber auch der einzige berechtigte Vorwurf sein, den man dem Cocain in den Fällen machen kann, wo 10 bis 12 Stunden nach seinem Gebrauche Panophthalmitis zustande kam. Man sah eine solche viermal, nämlich dreimal nach Kataraktoperationen und einmal nach Iridektomie. Es wurde einmal eine vier-, sonst eine zweiprozentige Lösung verwendet, welche keimfrei gewesen sein soll[1]). Die Infektion kann hier selbstverständlich vom Bindehautsacke oder den Tränenwegen aus wenn nicht schon bei der Operation stattgefunden haben.

Als Ursache von Panophthalmitis wurde auch die Anwendung von Cocain-Gelatinediscs bezeichnet, in die vielleicht pathogene Mikroorganismen hineingeraten waren[2]).

So wertvoll auch die bisherigen Ergebnisse der Forschung nach den Ursachen der Hornhauttrübung infolge von Cocainanwendung an sich sind, so lassen sie doch nur vage Vermutungen über die nächste Veranlassung zu diesen Veränderungen aufkommen. Vielleicht kommt man einen Schritt vorwärts, wenn man den Blick auf die anderen örtlichen Anaesthetica richtet. Hierbei fällt sofort auf, daß Epitheltrübungen von allen solchen wirkungskräftigen Mitteln erzeugt werden können. Um so eigentümlicher ist dies, als zu dieser Gruppe ja Stoffe gehören, denen die verschiedenartigsten physikalischen und chemischen Eigenschaften zukommen, sodaß es unmöglich erscheint, die Einheitlichkeit der genannten Nebenwirkung auf solche zurückzuführen. Somit liegt es nahe, das, was allen in mehr oder minder großem Umfange gemeinsam ist, nämlich die Anästhesie, in den Vordergrund zu stellen. Um so berechtigter erscheint dies, als die Erfahrung lehrt, daß diejenigen örtlichen Anaesthetica, die am stärksten wirken, wie z. B. das Erythrophläin, auch am schnellsten, stärksten und nachhaltigsten die Cornea unangenehm beeinflussen. Ist es aber die Nervenlähmung im Bereiche der Hornhaut, welche angeschuldigt wird, dann könnte man die Trübungen als trophoneurotische Störungen auffassen, deren letzte Entstehungsweise zwar unbekannt ist, von denen aber genügende Analoga vorliegen, um den Zusammenhang wahrscheinlich zu machen. Man würde durch eine solche Annahme verstehen, warum gerade die Hornhaut, das nervenreichste Gewebe, so schwer durch nervenlähmende Mittel leiden kann, und es würde als Stütze dieser Annahme die Erfahrung dienen, daß es in erster Reihe hochkonzentrierte Cocainlösungen, oder häufig wiederholte Einträuflungen solcher, und eine dadurch erzeugte langdauernde Anästhesie sind, die Hornhauttrübungen veranlassen. Selbstverständlich ist es, daß, wie bei jeder Arzneimittelwirkung oder -Nebenwirkung so auch hier die individuelle Disposition des Hornhaut-

1) Keyser, The Therapeutic Gazette. 1885. 15. Jan. p. 22. Vielleicht könnte man nach den Versuchen von Würdinger und Guillery auch die gesteigerte Resorption aus dem Conjunctivalsacke verantwortlich machen. Auch de Weiker und Turewitsch (Wratsch. 1886. p. 841) wollen beobachtet haben, daß der Akkommodationskrampf durch Eserin am cocainisierten Auge viel stärker auftritt. Dasselbe soll für die Atropin-Mydriasis gelten.

2) Nettleship, Ophthalm. Soc. of the Unit. Kingdom. 12. Nov. 1885.

gewebes für das Zustandekommen und den Grad der Trübung mit in Frage kommt.

Eigene Versuche.

Trotz dieser Annahme haben wir geglaubt, noch ein anderes Moment näher prüfen zu müssen. Es wäre möglich, daß nach Einbringung einer Cocainsalzlösung in den Conjunctivalsack eine Dissoziation derselben stattfände. Es würde dadurch eventuell eine Wirkung von Salzsäure in statu nascendi auf die Hornhaut möglich sein; gegen eine solche Möglichkeit spräche selbst nicht das Fehlen einer sauren Reaktion der behandelten Gewebe. Wir untersuchten daher zuerst zwei andere Cocainsalze, nämlich das borsaure und zitronensaure Cocain. Beide sind in Wasser löslich.

Cocainum boricum.

Cocainum boricum in einer Lösung von 5 pCt. macht bei der ersten Einträuflung sehr unangenehmes Brennen. Die Einträuflung wurde alle drei Minuten vorgenommen. Nach einer Minute erfolgte vollständige Anästhesie, nach neun Minuten waren einzelne flache Gruben im Epithel, die durch Reiben mit dem oberen Lide wieder verschwanden, und nach sechzehn Minuten waren die typischen Epithelveränderungen mit bloßem Auge deutlich sichtbar. Durch neues Beträufeln verschwanden sie vorübergehend.

Cocainum citricum.

Cocainum citricum in einer Lösung von 5 pCt. wurde alle drei Minuten eingeträufelt. Lebhaftes Brennen entstand beim ersten Male. Nach vier Minuten trat Unempfindlichkeit, aber noch keine vollständige Anästhesie ein. Nach zwölf Minuten war die Epithelveränderung deutlich und die Anästhesie vollständig. Gefühl von Trockenheit und Spannung, sowie Erweiterung der Lidspalte machten sich bemerkbar.

Die Austrocknung kann keine große Rolle spielen, da Berieselung mit Wasser das Bild kaum verändert. Die Flüssigkeit läuft ab, als wenn sie von der Fläche garnicht angenommen würde. Nur so lange die Veränderung im Entstehen begriffen ist, verschwindet sie vorübergehend durch Anfeuchten, nicht aber bei voller Entwickelung.

Man ersieht aus diesen Versuchen, daß die Symptome denen durch salzsaures Cocain erzeugten gleichen: Anästhesie, Gefühl von Trockenheit und Spannung, Erweiterung der Lidspalte, Anämie, Mydriasis — bei Cocainum citricum entschieden oval von unten außen nach oben innen — und Epithelerkrankung. Hiernach scheint es in bezug auf die Symptome gleichgültig zu sein, welche Säure das Cocainsalz hat bilden helfen, und es war nunmehr erforderlich, das reine Cocain zu verwenden.

Cocainum purum.

1. Bei einem großen männlichen Kaninchen verursacht das Einstäuben von Cocainum purum, fein gepulvert, in zwei Minuten Anästhesie. Nach etwa zwanzig Minuten ist die Empfindlichkeit wieder vorhanden. Die erneute Einstäubung und fortgesetzte Beobachtung bei konzentriertem Lichte und mit Lupe ergibt keine Spur von Veränderung, auch nicht an einer Stelle, wo ein etwa hanfkorngroßes Klümpchen von zusammenklebendem Cocain ungefähr eine halbe Stunde lang gelegen hatte. Die Fortsetzung des Versuches mit Cocainum hydrochloricum in fünfprozentiger Lösung ergab nach zehn Minuten die typische Veränderung.

2. Eine Aufschwemmung von Cocainum purum in Wasser wird alle drei Minuten in das Auge eingeträufelt. Nach vier Minuten entsteht eine verminderte Empfindlichkeit, nach weiteren vier Minuten vollständige Anästhesie. Nach etwa zwanzig Minuten wird bemerkt, daß nach Betupfen mit dem Sondenknopf eine Delle im Epithel bleibt. Sonst zeigte sich keine Veränderung bei Fortsetzung über eine Stunde lang. Alsdann wird in derselben Weise Cocainum hydrochloricum in fünfprozentiger Lösung eingeträufelt. Nach fünf Minuten erscheint Epithelveränderung, welche nach weiteren vier Minuten auch mit bloßem Auge sichtbar ist.

3. Demselben Tier wird fein gepulvertes Cocainum purum reichlich in ein Auge eingepudert und dieses darauf mit Heftpflasterstreifen fest verschlossen. Nach vier Stunden wird Unterempfindlichkeit, aber keine vollständige Anästhesie nachweisbar. Mit der Lupe sieht man auf der Hornhaut einige Cocainstäubchen, sonst ist sie vollständig glatt und glänzend.

Cocainum hydrochloricum (1 : 700), in neutraler Lösung alle drei Minuten eingeträufelt, macht an demselben Auge innerhalb acht Minuten Anästhesie, und innerhalb dreizehn Minuten die typische Epithelveränderung, welche nach weiteren vier Minuten auch mit bloßem Auge sichtbar wird. Unmittelbar nach der Einträufelung ist die Veränderung am deutlichsten und scheint sich dann, bei offen bleibendem Auge, bis zur nächsten Einträufelung etwas auszugleichen. Ein wesentlicher Einfluß der Austrocknung ist also ausgeschlossen. Auch bei einem anderen größeren Tiere ließ sich mit Cocainum purum eine Epithelveränderung nicht erzielen. Nur vorübergehend schien einmal eine Andeutung davon vorhanden zu sein.

Das auffallende Resultat dieser Versuche läuft im wesentlichen darauf hinaus, daß der freien Base keine epitheltrübenden Eigenschaften zukommen. Wäre in keinem Versuche es anders gewesen, so würden unsere eben gemachten Ausführungen über die Rolle der Nervenlähmung an sich bei der Epithelveränderung belanglos und der Säure des Alkaloidsalzes allein die Schuld an den Veränderungen zuzuschreiben sein. Dem ist aber nicht so. In einem Versuche an einem Kaninchen, dessen Hornhäute freilich eine auffallend geringe Reflexerregbarkeit besaßen, erschien auch nach reinem Cocain eine Epithelialtrübung.

4. Einem kleinen Kaninchen wurde eine Aufschwemmung der fein gepulverten Base in Wasser alle drei Minuten eingeträufelt. Nach zwei Minuten erschien Anästhesie, doch zeigte beim Kontrollversuche das andere Auge auch eine auffallend geringe Empfindlichkeit. Nach vier Minuten erschien die typische Epithelveränderung, auch makroskopisch sichtbar. Bei Wiederholung des Versuches am anderen Auge wurde das Gleiche in drei Minuten erreicht.

Ungeachtet dieses einen, anders ausgefallenen Versuches, der bei der Nervenlähmung die Individualität als entscheidenden Faktor erkennen läßt, glauben wir durch die Versuche mit reinem Cocain einen therapeutisch wichtigen und ausbauungsfähigen Weg beschritten zu haben, um die Zahl unangenehmer Zufälle bei der Cocainisierung zu vermindern. Gerade die Vergleichsversuche mit salzsaurem Cocain an denselben Tieren lassen den Wert des reinen Cocains klar erkennen, dessen Wirkungsbreite uns für die Therapie als genügend erscheint. Wir sind ferner der Ueberzeugung, daß der Gebrauch von Sublimat in Verbindung mit Cocain in der Tat schädlicher ist, als der des letzteren allein. Auch eine Sublimatlösung von 5 pM. muß das lebende Eiweiß verändern. Kann dies auch nicht sofort direkt sichtbar

gemacht werden, so ist es doch aus chemischen Gründen nicht minder wahr. Es ist in erster Reihe eine Reizwirkung, in zweiter eine das reaktivste Gewebe am stärksten treffende Fällung, die proportional der Verdünnung Zeit zu ihrem Entstehen braucht. Im Stadium der Reizung wird aber dem Cocain Gelegenheit geboten, tiefer in das Cornealgewebe einzudringen und energischer zu wirken, als dies sonst geschehen würde. Das Sublimat ist für das Cocain der Wegebahner. Ganz ähnlich liegen die Verhältnisse z. B. bei der Karbolsäure, die in entsprechender hoher Verdünnung Eiweiß sinnlich wahrnehmbar nicht mehr verändert, aber durch ihre Reizwirkung irgend einem anderen differenten Körper, z. B. dem Jodoform, so den Weg durch die Gewebe bahnt, daß viel leichter eine Vergiftung eintreten kann.

6. Der Einfluß des Cocains auf den Druck im Auge.

Während die mydriatische Wirkung des Cocains viel geringer ist als die der Tropeine, teilt es mit diesen die bedenkliche Eigenschaft, daß es zuweilen glaukomatöse Drucksteigerung hervorruft, und zwar nicht nur in Augen, die schon glaukomverdächtig sind, sondern auch in anscheinend gesunden[1]). Die hierzu erforderlichen Dosen waren im allgemeinen auffallend gering, z. B. $^1/_2$ mg, oder dreimal täglich ein halber Tropfen einer zweiprozentigen Lösung, oder ein, beziehungsweise zwei Tropfen einer vierprozentigen Lösung. Es wurde sogar ein Fall mitgeteilt, in dem ein glaukomatöser Anfall erschien, nachdem eine Zeit lang wegen Coryza häufig und reichlich Cocain in die Nase gebracht worden war[2]). Nach Einträufelung einer zweiprozentigen Lösung erschien der Anfall „nach einigen Stunden", in den übrigen Fällen nach 12 oder 24 oder 48 Stunden, meistens während der schon bestehenden Prodrome des Glaukoms[3]), oder nach einem durch Iridektomie lange oder Tags zuvor[4]) beendeten Glaukom oder auch ohne solches. Heilung wurde gewöhnlich durch Anwendung von Physostigmin mit oder ohne Blutentziehung oder durch die Iridektomie erzielt. In einem Falle war Physostigmin ohne Erfolg, erfolgreich aber die Iridektomie[5]). Doch auch diese kann teilweise nutzlos sein. Eine fünfzigjährige Dame litt an Kopfschmerzen und Sehschwäche. Es bestand hochgradige Hypermetropie. Zur Erweiterung der sehr engen Pupillen wurde eine zweiprozentige Cocainlösung verwendet. Einige Stunden darauf erfolgte ein akuter Glaukomanfall, der nach Physostigmin zurückging. Nach drei Tagen wurde die Iridektomie gemacht, aber eine volle Wiederherstellung nicht erreicht[6]). Der folgende Fall lehrt ebenfalls, daß die verschiedensten Erkrankungen die, wahrscheinlich nur indirekte, Veranlassung zum Erscheinen eines Cocainglaukoms geben können.

Ein 49jähriger, nie augenkrank gewesener Mann war seit vier Wochen in Behandlung wegen Scleritis rheumatica circumscripta in der tempo-

1) Nach örtlicher Cocainanwendung fand man bei Tieren eine Druckherabsetzung, der eine geringe Steigerung voranging (Stocker, l. c.).

2) Markwort, Arch. f. Augenheilk. Bd. XVII. S. 452.

3) Manz, Zentralbl. f. Augenheilk. 1885. S. 401. — Maier, Ophthalm. Ges. 1885. — Javal, Bull. de l'Acad. de Méd. 1886. 2. Sér. T. XV. p. 531.

4) Poljakow, Zentralbl. f. Augenheilk. 1895. Bd. XIX. Suppl. S. 474.

5) Snell, Ophthalm. Review. 1901. p. 31.

6) Hinshelwood, Ophthalm. Review. 1900. Nov.

ralen Hälfte des rechten Auges. Wegen großer Empfindlichkeit wurde dreimal täglich 1 Tropfen einer Lösung von 2 pCt. Cocain. hydrochloric. instilliert. Am zweiten Tage erschienen heftige Schmerzen im Auge, der Stirn und der knöchernen Nase. Das Sehvermögen war fast erloschen. Der skleritische Herd war etwa 2 mm bis hart an den Corneoskleralrand vorgerückt, die Conjunctiva über ihm chemotisch, die Cornea glaukomatös getrübt, am meisten in der temporalen Hälfte. Die vordere Kammer erschien eng, der Humor aqueus trübe, die Iris etwas saturierter, die Pupille mittelweit, nicht reagierend. T + 3. Finger wurden auf 2 m gezählt. Durch Physostigmin wurde nach drei Tagen die Beseitigung der Erscheinungen erzielt. Die Pupille war stecknadelkopfgroß und es bestanden drei frische Synechien[1]).

Demgegenüber wurde mitgeteilt[2]), daß gerade bei akutem Glaukom das Cocain ein empfehlenswertes Mittel sei, welches bei längerem Gebrauche sogar vor dem Physostigmin gewisse Vorzüge habe[3]). Es würde uns zu weit abführen, hierauf und auf die weiteren hierüber geäußerten Ansichten näher einzugehen, da sie in zu losem Zusammenhange mit unserem Gegenstande stehen. Die Tatsache, daß Cocain unter Umständen Glaukom hervorruft, verdient jedenfalls nach wie vor volle Berücksichtigung. Es ist daher auch bei Verdacht auf Glaukom die Tonometrie nicht unbedenklich, wenn sie eine Cocainisierung erfordert[4]).

Das physiologische Experiment hat hinsichtlich der drucksteigernden Wirkung des Cocains bisher ebensowenig Klarheit geschaffen wie bei den übrigen Mydriaticis. Die meisten Untersucher glauben an normalen Augen eine Druckverminderung durch das Cocain gefunden zu haben, entweder mit vorausgehender kleiner Erhöhung oder ohne eine solche, oder mit Erschlaffung der äußeren Augenmuskeln[5]), oder mit Atonie der inneren und äußeren Muskeln des Auges[6]). Auch ein Unverändertsein der Spannung oder eine geringe Verminderung und sogar eine Drucksteigerung[7]) wurden gefunden. Mit dem Maklakowschen Tonometer fand man[8]) beim Menschen eine unbedeutende Druckerhöhung durch einmalige Instillation einer vierprozentigen Lösung. Wiederholte Einträufelung blieb ohne Einfluß. War die Spannung bereits erhöht, so verursachte eine einmalige Einträufelung eine ausgesprochene, $1^1/_2$—2 Stunden lang anhaltende und nach ca. 3 Stunden zurückgehende Drucksteigerung. Wiederholte Einträufelungen unterhalten die Druckerhöhung und können sogar eine sehr bedeutende, lange anhaltende Drucksteigerung verursachen.

Bei Kaninchen ruft eine zweiprozentige Lösung eine geringe, kurzdauernde Erhöhung des Druckes hervor. Ob derselben eine Druckverminderung folgt, konnte nicht sicher festgestellt werden. Wiederholte Einträufelung verursacht Druckverminderung infolge von eintretender Hornhautveränderung.

---

1) Jacobson, Arch. f. Ophthalm. Bd. XXXII. Abt. 3. S. 129.
2) Groenouw, Ophthalm. Ges. Heidelberg 1896.
3) Guaita findet es bei bestimmten Glaukomformen direkt angezeigt.
4) Sergiewski, Moskauer augenärztl. Ges. 29. Okt. 1902. — Schiötz, Arch. f. Augenheilk. 1909. Bd. LXII. S. 330.
5) v. Stellwag, Neue Abhandl. aus dem Geb. der prakt. Augenheilk. 1886. S. 272.
6) Guaita, Annali di Ottalm. XIV. p. 458.
7) Pflüger, Ophthalm. Ges. 1885.
8) Golowin, Arch. f. Augenheilk. Bd. XXXI. 4. S. 66.

7. Das Entstehen von Sehstörungen durch örtliche und resorptive Wirkung des Cocains.

Injiziert man bei Tieren Cocain in den Glaskörper oder in das Orbitalgewebe in der Nähe des N. opticus, so entsteht temporäre Blindheit, die bis 24 Stunden anhält. Außerdem ließ sich feststellen, daß dadurch die Bildung des Sehpurpurs verlangsamt wird und eine gewisse Störung in der Bewegung der Pigmentzellen der Retina entsteht[1]). In gleicher Weise ist eine Lähmung der Pigmentwanderung durch Eucain und Tropacocain beobachtet worden. Diese Ergebnisse besonderer Versuchsanordnungen haben kein praktisches Interesse. Umsomehr die gröberen Sehstörungen, die nach der Resorption des Cocain vom Magen, Unterhautzellgewebe oder einer anderen größeren Resorptionsfläche aus zustande kommen. Schwachsichtigkeit und Blindheit wurden hierbei beobachtet, als deren Ursache man, vielleicht nicht mit Unrecht, auch eine retinale Ischämie ansprach[2]). Meistens schwindet das Sehvermögen plötzlich. So wurden einer Schwangeren 6 Tropfen einer 20prozentigen Cocainlösung zwischen Zahnfleisch und Alveole injiziert. Nach 10 Minuten blickte dieselbe stier um sich und zeigte ein verändertes Wesen; es stellte sich Erblindung und darauf Bewußtlosigkeit ein. Die ophthalmoskopische Untersuchung ergab an den Papillen und Netzhautvenen keine Veränderung; die Arterien erschienen aber etwas blasser und schmaler, als bei der späteren Untersuchung. Man nahm Gehirnanämie als Ursache des Zustandes an. Es erfolgte durch Einatmen von Amylnitrit in einer Stunde Wiederherstellung[3]). Bei einer anderen Kranken wurden für die Amputation einer Mamma 3,5 g einer sechsprozentigen Cocainlösung (also ca. 0,2 g) parenchymatös injiziert. Die Kranke wurde blind und sprach schnell und unzusammenhängend. Die Blindheit blieb vier Stunden bestehen, schwand dann aber gänzlich[4]).

Daß diese Sehstörungen wesentlich cerebraler Natur sind, geht auch daraus hervor, daß außer Blindheit in manchen Fällen auch Taubheit sowie Verlust von Geschmack und Geruch vorkommen. Dies ergibt sich aus der Untersuchung von hundert einschlägigen Fällen.

Vereinzelt wurde Hemianopsie beobachtet. Nach Einnehmen von 0,02 g Cocain trat zu wiederholten Malen eine monokuläre, scharf begrenzte temporale Hemianopsie als drei bis vier Stunden anhaltende Augenmigräne ein[5]). Ueber Lichtscheu wurde mehrfach geklagt, nachdem Cocainkrämpfe beseitigt waren. Ebenso verband sich das Blendungsgefühl mit 24stündigen Augenschmerzen nach einer epileptoiden Cocain-Nebenwirkung. Makropsie und umflortes Aussehen der Gegenstände kommen häufig vor.

Pupillenerweiterung findet sich auch als resorptive Wirkung. Durch Selbstbeobachtung konnte eine solche nach Injektion von 0,03 g

1) Cavazzani-Ovio, Annales d'Oculistique. 1895. T. CXIV. p. 300; vid. auch: Annali di Ottalmologia. T. VI. p. 173. — Guglionetti, Intern. Ophthalm.-Kongr. 1909.

2) Bat, Korrespondenzbl. f. Schweiz. Aerzte. 1886. S. 675.

3) Schubert, Zentralbl. f. prakt. Augenheilk. 1886. S. 17.

4) Roberts, The Lancet. 1887. 16. Aug. p. 780. — vid. auch Mc Millan, Ophthalm. Rev. 1907. p. 262.

5) Salis, Annales d'Oculistique. T. CXV. p. 285.

— nicht aber nach 0,02 g — in den Oberschenkel nachgewiesen werden. Sie erschien nach zehn Minuten und dauerte vierzig Minuten lang. Auf eine Injektion von 0,04 g zeigte sie sich nach derselben Zeit, blieb aber nun fast eine Stunde lang mit kleinen Schwankungen bestehen. Die Lichtreaktion war in jeder Hinsicht normal[1]). Doch kam nach innerlichem Gebrauch von etwa 0,5 g Cocainsalz Pupillenerweiterung auch mit Lichtstarre vor[2]). Besonders im Kollaps und als Begleiterin anderer Nebenwirkungen entsteht bisweilen die Pupillenstarre mit fehlender oder zögernder Reaktion auf Lichtreiz. Bei Lähmungs- beziehungsweise Krampfzuständen nach Cocain sah man auch nur eine Pupille erweitert und die andere normal. Die Pupillenerweiterung geht bisweilen in Pupillenverengerung über. Auch das Umgekehrte kommt vor.

Eine Beeinflussung der Tätigkeit der äußeren Augenmuskeln konnte bei subkutaner Anwendung nicht gefunden werden.

Die Anästhesie der Hornhaut tritt bei der akuten Vergiftung nicht ein; die Hornhaut wurde sogar in einem Falle sehr empfindlich befunden.

Bei dem chronischen Cocainismus sind Halluzinationen aller Sinne, besonders aber des Gesichtssinnes charakteristisch. Bei Personen, welche vom Morphium zum Cocain übergegangen waren, beobachtete man: Diplopie, Amblyopie, Chromatopsie und Mikropsie[3]).

Rechtscocain. Das Rechtscocain ist eine kristallinische Verbindung, die dem gewöhnlichen Cocain biologisch ähnlich wirkt. Es hatte ein Interesse, das Verhalten am Auge etwas näher zu prüfen. Es wurde einem Kaninchen alle drei Minuten eine zweiprozentige Lösung des salzsauren Salzes in das rechte Auge eingeträufelt. Nach einer Minute trat die Anästhesie ein, und nach fünf Minuten erschienen die typischen, auch mit bloßem Auge sichtbaren Epithelveränderungen.

Holocain.

Das Diäthoxyläthylendiphenylamin zeigte in Experimenten an Kröten eine Steigerung der Pigmentbewegung. Auch wenn die Tiere im Dunkeln geblieben waren, rückte das Pigmentepithel bis an die Limitans externa vor. Einträufeln einer einprozentigen Lösung läßt nicht selten leichtes Brennen entstehen. Die Pupille sah man gelegentlich bei Menschen verengt und nur ausnahmsweise für zwei bis drei Stunden erweitert[4]). Die Akkommodation ändert sich nicht.

Die wichtigste Frage, wie und in welchem Umfange die Hornhaut verändert wird, ist unserer Ansicht nach bis heute noch nicht in genügender Weise beantwortet worden. Aber das kann man bestimmt sagen, daß die Meinung, das Holocain sei in dieser Beziehung eine harmlose Substanz, durchaus falsch war. Auf das Epithel der Kaninchenhornhaut wirkt das Holocain wie ein echtes mortifizierendes Gift. In letzter Instanz bildet das Epithel eine homogene Masse, die stückweise abgestoßen wird[5]). Uns will es scheinen, daß dieser Vorgang nicht die Folge einer Austrocknung durch verminderten Lidschlag, sondern einer primären Gewebsschädigung darstellt, die schlimmer als die durch Cocain

1) Guillery, Arch. f. Physiol. Bd. LXXVII. S. 377.
2) Walker, The Lancet. 1895. I. No. 5.
3) Saury, Annal. méd. psychol. 1889. p. 432.
4) Crawley, Wochenschr. f. Ther. u. Hyg. des Auges. 1901.
5) Dalén, Mitt. aus d. Augenklin. d. Carol. Inst. zu Stockholm. H. 2. S. 1.

erzeugte ist — wie angegeben wird, sogar etwa viermal so stark sein soll.

Es war voreilig zu behaupten, daß bei Menschen keine „Unebenheiten der Hornhaut“ wie bei Kaninchen, sondern gelegentlich nur ein glasiger, unregelmäßiger, dichter Ueberzug auf der Cornea entstände, der sich leicht mit der Pinzette abziehen ließe[1]). Abgesehen davon, daß man auch hier eine Austrocknung mit ihren Folgen beobachtete[2]), kamen schon nach einer einprozentigen Lösung Hornhautgeschwüre zustande.

Nach Anwendung einer Lösung zur Starausziehung bei einer Frau, die eine gerötete, rahmartig sezernierende Bindehaut hatte, wurde die letztere, soweit sie dem Augapfel zugehörte, stärker gerötet, unverschiebbar, trocken, matt, in ihrer unteren Hälfte mehrfach unregelmäßig gefaltet und sah aus, als hätte sie in Alkohol gelegen. Auf den Kämmen der Falten hatte sie ein asbestartiges Aussehen. Die Hornhaut war rauchig trübe und gestichelt. Es bestand starker Schmerz. Es wurde ein Schutzverband angelegt. Am nächsten Tage waren an den Stellen der Falten schmutzig graugelbe Streifen, die Substanzverluste darstellten, und an dem Hornhautrande zahlreiche oberflächliche Geschwürchen, und es bestanden große Schmerzen. Die Absonderung war auch noch in den nächsten Tagen reichlich eitrig-schleimig[3]).

Daß solche Gewebsveränderungen keine großen Seltenheiten darstellen, beweist auch die Mitteilung, daß bei Holocaingebrauch zweimal vorübergehende traumatische Hornhauttrübung nach Starextraktion, und einmal ein tiefer trichterförmiger Collapsus corneae, jedoch bei feuchter und glänzender Cornea, gesehen wurde. Die letztere trübte sich bei der betreffenden Patientin erst nachträglich[4]). Eine Lösung von 5 pCt., $1^1/_2$ Stunden lang eingeträufelt, trübte sogar die Linse.

Die subconjunctivale Injektion einer 10 proz. Lösung machte beim Kaninchen eine schwere nekrotische Entzündung und tetanische Zuckungen, Ausspülung der Vorderkammer mit 5 proz. verursachte eine Zerstörung der Hornhaut[5]).

Die allgemeine toxische Wirkung des Holocain schwankt. Meerschweinchen und Kaninchen werden durch 5—12 mg pro Kilo vergiftet, durch 5—10 cg pro Kilo getötet, unter Krämpfen, denen später Lähmung, Dyspnoe, Trismus und Tetanus folgen[6]). Von dem Mittel wurde früher angegeben, daß es fünfmal so giftig wie Cocain sei, jetzt hält man beide für annähernd gleich giftig.

Das Mittel wird wegen seiner unangenehmen Wirkungen auf die Hornhaut von Augenärzten besser nicht benutzt.

Dionin.

Das salzsaure Aethylmorphin ist ein Stoff, welcher ophthalmologisch zur Schmerzstillung und zur Beförderung der Resorption als Lymphagogum angewendet wird.

1) Hirschfeld, Klin. Monatsbl. f. Augenheilk. 1897. Mai.
2) Knapp, Arch. f. Augenheilk. Bd. XL. H. 4.
3) Bock, Zentralbl. f. prakt. Augenheilk. 1897. Bd. XXI. S. 272.
4) Natanson, Compt. rend. du XII. Congr. internat. de Médecine. Moscou. T. VI. p. 286.
5) Reichmuth, Zeitschr. f. Augenheilk. 1906. Bd. XVI. S. 213.
6) Ricchi, Annali d'Ottalmol. della clin. ocul. di Nap. 1901. F. 1.

Nach dem Einträufeln einer 10—20 prozentigen Dioninlösung oder einer noch stärkeren Konzentration, bis zum Einstäuben von reinem Dionin in das Auge, zeigen sich fast unmittelbar individuell verschieden starke Schmerzen, sowie eine mehr oder minder starke Rötung und ödematöse Schwellung der Conjunctiva bulbi et palpebrarum, die in vielen Fällen auf die Lider selbst, die oft kaum geöffnet werden können, auf die Wangen und auf die Nasenschleimhaut übergeht. Oft wölbt sich die Conjunctiva bulbi wallartig um die Cornea, die vollständig in der Tiefe liegend erscheint, und quillt über die Lider hinüber. Außerdem entsteht nach circa drei Minuten eine etwa halbstündige Analgesie der hochroten und aufgelockerten Bindehaut und der Hornhaut. Die letztere wird dabei sehr glänzend. Diese stark schmerzhafte, kolossale Lymphstauung wird nach $1^1/_2$ Minuten nur noch als drückendes Gefühl empfunden, sie ist aber in manchen Fällen so bedeutend, daß die Lider nicht geschlossen werden können. Die Dauer dieser Chemosis beträgt $^1/_2$ bis 24 Stunden. Die Pupille erweitert sich meistens, doch tritt ausnahmsweise Miose ein. Trotz der Schmerzstillung wird die Hornhaut nicht unempfindlich.

An die örtlichen Veränderungen findet derart Gewöhnung statt, daß z. B. nach dem Einträufeln einer zehnprozentigen Lösung das fünfte Mal nur noch Rötung erfolgt und schließlich sogar die Eintragung in Substanz kaum noch eine Reaktion macht. Nach einigen Wochen können die Erscheinungen von neuem hervorgerufen werden. Es gibt auch Augen, die von Anfang an kaum reagieren. Bei Hunden und Katzen tritt meist die Erschöpfung viel später ein. Unter sechszig Fällen fand man fünf, in welchen Schmerzgefühl und Injektion, aber keine Lymphüberschwemmung eintrat.

Sofort nach Anwendung des Dionin tritt auch oft störendes, hartnäckiges Niesen ein[1]).

Peronin. Das salzsaure Benzoylmorphin, das als Sedativum gerühmt wurde, soll auch örtlich anästhetische Wirkungen besitzen. Für diesen Zweck brachte man es in einer 0,3—2 prozentigen Lösung in das Auge. Eine stärkere als 0,3 prozentige ruft unangenehme örtliche Wirkungen hervor. Akut setzt im vorderen Augenabschnitt eine Lymphstauung ein. Unter dem Gefühl von Drücken und Brennen erfolgt eine starke Absonderung von Tränen, die zunehmend dicker, fast schleimig werden; die Gefäße der Conjunctiva füllen sich, die feinsten Lymphgefäße werden auf der Conjunctiva bulbi sichtbar. Das Epithel der Conjunctiva palpebrae erscheint stark spiegelnd, glasig und aufgelockert. Auf der Höhe der Gefäßinjektion, die nach sechs bis zehn Minuten oder auch noch später erreicht ist, entsteht Chemosis und Oedem der Conjunctiva bulbi, das auch die Uebergangsfalte einnehmen und bis auf die Lider, ja von dort bis auf die Wangen sich erstrecken kann. Das Maximum dieser Schwellung ist nach einer einprozentigen Lösung nach etwa 15 bis 20 Minuten erreicht, dauert etwa 30 Minuten, verschwindet aber erst nach drei bis sechs oder mehr Stunden. Wird die Einträufelung nach einigen Tagen wiederholt, so sind alle genannten Symptome, einschließlich der Anästhesie, die mit der Entzündung einhergeht, weniger ausgesprochen.

Während von einigen Beobachtern eine Veränderung der Pupillen und

1) Wolffberg, Wochenschr. f. Ther. u. Hyg. des Auges. Bd. III. No. 1. — Graefe, Deutsche med. Wochenschr. 1900. No. 12. Therap. Beil. No. 2. S. 9. — Pick, Klin. Monatsbl. 1900. S. 45. — Arlt, Wochenschr. f. Ther. u. Hyg. des Auges. 1903. No. 11. S. 81. — Sucker, The Ophthalm. Rec. April 1905. — Axenfeld, Deutsche med. Wochenschr. 1905. No. 47.

der Akkommodation geleugnet wurde, ist von einem eine Verengerung der Pupille, ferner ein Akkommodationskrampf und eine Herabsetzung des intraokulären Druckes beobachtet worden. Die Diffusion in die vordere Kammer wird vermehrt[1]).

Eucaine.

Zwei Stoffe sind unter dem Namen Eucain in die Hände von Aerzten gelangt: das α-Eucain, ein Substitutionsprodukt der γ-Oxypiperidinsäure und das β-Eucain, d. h. salzsaures Benzoylvinyldiacetonalkamin.

α-Eucain.

Nach Einträufelung von acht bis zehn Tropfen einer zweiprozentigen Lösung findet man bei Tieren in dem nach der Nase gerichteten Lidwinkel einen weißlichen, fadenziehenden Schaum, der Epithelfetzen darstellt. Die mikroskopische Untersuchung ergab, daß die Epithelzellen gequollen oder aus ihrem Gefüge getrennt und die oberflächlichen Lagen von ihrer Unterlage abgehoben waren.

Anwendung an Schleimhäuten, z. B. dem Auge und der Nase, bedingt Hypersekretion. Am Auge und an jedem anderen Gewebe entsteht eine ausgesprochene Hyperämisierung durch Erweiterung der kleinen Gefäße, sodaß die bei Operationen dadurch erfolgenden Blutungen stören. Am Auge ist die Hyperämie conjunctival und ciliar. Subkutane oder kutane Beibringung ist schmerzhaft. Der nach Einträuflung in das Auge entstehende Schmerz ist besonders bei entzündeter Hornhaut, z. B. durch Fremdkörper, derart, daß man Cocain nachträufeln muß. Selbst schwache, einprozentige Lösungen brennen, und auch nach Eintritt der Anästhesie ist jeder neue Eucaintropfen schmerzhaft. Auch gutwillige Versuchspersonen wurden dadurch so sehr belästigt, daß sie zu einer wiederholten Einträuflung nicht zu bewegen waren. Dabei bestehen Tränenträufeln, Blepharospasmus und stärkere Füllung der Conjunctival- und Ciliargefäße. In einigen Fällen wurde sogar eine Nüancierung der Farbe der blauen Iris bemerkt, wie man sie bei der Reizung derselben antrifft. Ja, das andere Auge nimmt bisweilen, wenn auch in geringerem Grade, an der Reizung teil. Die Pupille erweitert sich bei stärkeren Dosen und die Akkommodation erfährt bisweilen eine Störung insofern der Nahepunkt herausgerückt wird. In einzelnen Fällen, besonders bei Glaukom, sinkt der intraokuläre Druck.

Die oberflächlichen Hornhautschichten werden durch Eucain getrübt. Es läßt sich bei Tieren nachweisen, daß es sich hier um eine Nekrose der oberflächlichen Epithelschichten handelt, die bei Meerschweinchen zu Geschwüren führt[2]).

Die resorptiven Nachwirkungen, sowie die Giftwirkungen an Tieren stehen in keiner Beziehung denen des Cocains nach, ja übertreffen die letzteren insofern, als oft ohne jede Prodromalsymptome der Tod plötzlich erfolgt. Atemstörungen, Krämpfe, auch Lähmungen beherrschen das Wirkungsbild.

Daß auch resorptiv Sehstörungen eintreten können, erkannte man an einem Arzte, dem das Naseninnere galvanokaustisch behandelt werden sollte. Statt Cocain wurde eine fünfprozentige Lösung von Eucain genommen.

---

1) Wolffberg, Wochenschr. f. Hyg. u. Ther. des Auges. 1899. No. 1. Okt. — Guaita, Annali di Ottalmol. e Lavor. d. clin. di Napoli. XXVIII. p. 554. — Smirnoff. Zeitschr. f. Augenheilk. 1900. Bd. III. S. 550.

2) Best, Deutsche med. Wochenschr. 1896. S. 573. — Vollert, Münch. med. Wochenschr. 1896. No. 22. S. 516 u. 865, fand auch eine Erniedrigung des Augendruckes, der eine Erhöhung voranging. — Wüstefeld, Ibid. 1896. S. 1251. — Dolganoff, Klin. Monatsbl. f. Augenheilk. 1897. Februar.

Sofort nach der Kauterisation klagte der Kranke, daß sein Blick verschleiert wäre, und wenige Minuten später gab er an, nicht mehr sehen zu können. Der Puls ging schnell. Die Amblyopie war schon nach vier Stunden fast ganz wieder geschwunden. Weder während, noch nach dem Aufhören derselben waren ophthalmoskopisch Veränderungen wahrzunehmen[1]).

β-Eucain. Die reizende, gefäßerweiternde Wirkung des α-Eucain kommt auch dem β-Eucainchlorhydrat zu, dessen anästhesierende Wirkung geringer als die des Cocains ist, das aber diesem in der Giftwirkung nachstehen sollte. Es ist aber zweifellos, daß die Hornhaut auch durch dieses Mittel Trübung erfahren kann, sowie daß es ähnlich wie Cocain auf das Epithel wirkt. Von der vorderen Kammer aus trübt es die Hornhaut.

Die hyperämisierende Eigenschaft teilt mit den eben besprochenen Stoffen auch das neuerdings empfohlene Eucainacetat.

Am wenigsten schmerzhaft ist das Eucainum lacticum.

Tropacocain.

Das Tropacocain oder Benzoyl-Pseudotropeïn findet sich in Varietäten von Erythroxylon Coca und wird auch synthetisch dargestellt. Seine lokal anästhetischen Wirkungen sollten stärker als die des Cocain sein, früher und nach verdünnteren Lösungen als von diesem eintreten und länger anhalten. Das letztere hat sich als falsch erwiesen; denn drei Tropfen einer dreiprozentigen Lösung anästhesieren zwei bis vier Minuten lang und eine sechtprozentige zirka drei bis fünf Minuten vollkommen, worauf noch eine unvollkommene, einige Minuten währende Anästhesie folgt. Aber auch die stärkere Wirkung ist nicht erwiesen — im Gegenteil! Nur wenige Kranke ließen Abrollungen der trachomatösen Bindehaut oder Exzisionen der Uebergangsfalten ohne erhebliche Schmerzen über sich ergehen.

Nach Gebrauch einer dreiprozentigen Lösung tritt bei Menschen zuweilen Pupillenerweiterung ein. Es ist falsch, dieses Symptom zu leugnen. Es kommt ferner zu örtlichen Reizerscheinungen, Brennen, Stechen, Tränenfluß, Hyperämie[2]), sowohl nach der natürlichen als auch der synthetischen Base. Ein Tropfen einer zehnprozentigen Lösung veranlaßte für einige Stunden beträchtliche Injektion, mit den Schlaf raubenden irradiierenden Schmerzen. Die Conjunctivalgefäße werden erweitert, wodurch es zu stärkeren Blutungen während der Operation kommen kann. Das Hornhautepithel greift es weniger an als Cocain, trübt aber die Hornhaut von der vorderen Kammer aus.

In geringem Maße wird die Akkommodation gelähmt.

Die Diffusion nach der vorderen Augenkammer steigert das Tropacocain in bedeutendem Grade. Das Epithel der Cornea wird gelockert, aber nicht bis zu den tieferen Epithelschichten.

Werden zirka 0,05 g des Mittels resorbiert, so können Vergiftungs-

1) Shastid, Journ. Americ. Med. Assoc. 13. febr. 1897. p. 323.

2) Chadbourne, Brit. med. Journ. 1892. p. 402. — Bokenham, Ophthalm. Review. 1893. p. 347 und Brit. med. Journ. 1894. II. p. 597. — Annin, Wratsch. 1901. — Veasey, New York med. Journ. 1893. 25. Nov. — Hilbert, Ophthalm. Klinik. 1899. No. 11. — Ferdinands, Brit. med. Journ. 1893. 24. June. p. 1318. — Andogski, Annal. d'Oculist. 1901. T. CXXVI. p. 220.

symptome auftreten. Es soll nur etwa halb so giftig wie Cocain sein. Bei Tieren entstehen nach der Vergiftung damit: Steigerung der Reflexerregbarkeit, Krämpfe, später Lähmung mit Verlust der Reflexerregbarkeit. Die Herztätigkeit ist anfangs vermehrt, später gemindert. Der Tod erfolgt durch Atmungsstillstand.

Tropacocain zur Lumbalanästhesie verwendet, hat ebenso, wie andere Anästhetica Augenmuskellähmungen verursacht. In einem Falle trat eine Abducenslähmung auf, welche sechs Wochen dauerte[1]).

Erythrophlaein.

Das Alkaloid Erythrophlaein besitzt örtlich anästhesierende Wirkungen für alle Schleimhäute und Wunden. Analoge Wirkungen eines afrikanischen Pfeilgiftes, in dem dieses Alkaloid nachgewiesen wurde, leiteten auf diese Eigenschaft. Lösungen von 0,05—0,2 pCt. in das Auge gebracht, setzen die Empfindlichkeit der Hornhaut in durchschnittlich 5—23 Minuten herab und zwar vollkommen örtlich. So läßt sich auch die Sehne des Musculus rectus superior behufs einer Tenotomie allein anästhesieren. Lösungen von 0,05 pCt. erzeugen an kranken Augen fast komplette Anästhesie nach 30 Minuten bis zu einer Stunde. Die ausschließlich durch Einwirkung auf die Nervenendigungen zustande kommende Anästhesie dauert zwei bis neun Stunden. Eine übermäßig lange Anästhesie am Auge wurde nur einmal berichtet. Das Auftreten und die Stärke von allgemeinen und örtlichen und allgemeinen Nebenwirkungen hängen auch hier teilweise von der Individualität der Kranken ab. Nach Einträuflung von 0.05—0,2 prozentigen Lösungen in das Auge erscheinen in wechselnder Kombination: leichtes Brennen, Hitze, Gefühl eines Fremdkörpers im Auge, Tränenträufeln, Hyperämie der Conjunctiva bulbi sowie Ciliarinjektion. In einem Falle von abgelaufener Iritis erschienen nach 30 Minuten Anästhesie und acht Stunden später reißende Schmerzen am Auge.

Wegen der Gleichartigkeit dieser Wirkung mit dem Cocain sind die Veränderungen an der Hornhaut bemerkenswert. Nach $^1/_2$ bis drei Stunden, aber auch noch später, klagen die Kranken über Verschleierung. Es entwickelt sich eine florartige Trübung der Hornhaut. Dabei kann jedoch die Oberfläche glatt und das Spiegelbild nicht zerworfen sein. Bei manchen Augen hebt sich das Epithel bläschenförmig ab oder fehlt stellenweise. Gleichzeitig findet sich bisweilen, wie beim Cocain, tiefliegende Trübung in Form langer, schmaler, grauer Streifen, wenn 0,25 prozentige Lösungen verwandt waren. Lösungen bis 0,125 pCt. erzeugen derartiges nicht. Der Prozeß macht den Eindruck, als wenn bei weiterem Fortschreiten eine Keratitis neuroparalytica durch Lähmung der Trigeminusendigungen entstehen würde. Zu erwähnen ist, daß bei feinster Trübung der Hornhautoberfläche Regenbogenfarben um die Lichtflamme gesehen werden. Diese aus der Symptomatologie des Glaukomanfalles bekannte Diffraktionserscheinung kann mehrere Stunden anhalten. So oft aber auch die Cornealtrübung erschien, so schwand sie auch. ohne Nachteile zu hinterlassen, in Stunden. Das Gleiche gilt von dem einmal beobachteten Vorkommen eines akuten Iritis-Anfalles.

1. Gantermann. Berl. klin. Wochenschr. 1908. No. 33.

Die Cornealtrübung beruht, wie die ebenso starke nach Cocain, auf nicht analysierbaren Vorgängen, durch welche in den Epithelzellen entweder direkt oder im Gefolge von Nervenlähmung eine Ernährungsstörung hervorgerufen wird, die zur Trübung führt.

Resorptive Wirkungen sind von manchen Beobachtern, mit Ausnahme von schnell vorübergehender Uebelkeit, nie, auch nicht nach subkutaner Beibringung von 0,01 g beobachtet worden. Nach derselben Anwendungsweise entstehen bei einigen Kranken Flimmern vor den Augen, Blässe, Ekelgefühl, Brechreiz und häufiger wiederholtes Erbrechen. Unter 30 Kranken kam einmal Verlangsamung der Atmung vor. Nach Einträufelung von zwei Tropfen einer $^1/_{10}$prozentigen Lösung bei einem mit Conjunctivitis catarrhalis behafteten Knaben soll Kopfweh, Schwindel und nach 20 Minuten ein Ohnmachtsanfall vorhanden gewesen sein[1]).

Acoin. Dianisylphenetylguanidinchlorhydrat soll in einprozentiger wässeriger Lösung an den Augen von Kaninchen, Hunden und Pferden lokal anästhesierend wirken. Reizwirkungen sollen erst bei Lösungen von 1 : 80—1 : 60 entstehen. Dem ist nicht so. Auch einprozentige Lösungen können brennende Schmerzen, Tränenträufeln, pericorneale Injektion, Oedem und gelegentlich auch Schleimabsonderung der Conjunctiva und Lidschwellung machen. Die anästhesierende Wirkung ist nur belanglos, wofür auch die Empfehlung eines Zusatzes von Cocain spricht. Die Wirkung des Acoins ist bei kongestionierten Augen kaum noch vorhanden[2]). Bei subconjunctivaler Anwendung und bei Ausspülung der vorderen Kammer entwickelt es ähnliche Wirkungen wie Holocain.

Yohimbin.

Aus der Rinde von Corinanthe Johimbe, einem westafrikanischen Baume, wird ein Alkaloid gewonnen, dessen salzsaurem Salz unter anderem örtlich anästhesierende Wirkungen zukommen sollen. Die Einträufelung einer einprozentigen Lösung erzeugt lebhaftes Brennen, dem ein Spannungsgefühl folgt. Es entwickelt sich eine Hyperämie der Bindehautgefäße, die besonders auffallend pericorneal ist, zuerst am unteren Cornealrande auftritt, um sich allmählich rings um die Cornea auszubilden. Gleichzeitig wird die Conjunctiva gegen Berührung unempfindlich und zwar zunächst soweit, als der Arzneitropfen damit in Berührung kam. Alsdann wird auch die Cornea zunehmend anästhetisch. Tropft man das Medikament direkt auf die Hornhaut, so entsteht in etwa einer Minute eine halbstündige Anästhesie. Die Akkommodation wird, wenn überhaupt, nur wenig beschränkt. In den ersten Versuchen, aber nicht bei der Nachprüfung, wurde die Iris etwas schwer beweglich gefunden. Mydriasis bis 4 mm stellt sich nach einer bis zwei Stunden ein und dauert zwölf Stunden. Bei gereiztem Auge scheint sie zu fehlen[3]). Auch Miose kann eintreten.

Nach einer 2prozentigen Lösung dauert die Anästhesie 30—45 Minuten, die Reizerscheinungen stundenlang.

1) Lewin, Arch. f. path. Anat. 1888. Bd. CXI. — v. Reuß, Internat. klin. Rundschau. 1888. No. 8. — Lipp, Wien. med. Presse. 1888. S. 374. — Goldschmidt, Zentralbl. f. klin. Med. 1888. No. 7.

2) Randolph, Ophthalm. Record. 1899. Aug. — Chorzew, Revue génér. d'Ophthalm. 1901. T. XX. p. 480 und Petersburg. med. Wochenschr. 1901. Anhang. S. 3.

3) Magnani, Clinica moderna. 1902. No. 35. — Salomonsohn, Wochenschr. f. d. Ther. u. Hyg. des Auges. 1903. No. 28. — Sokolow, Inaug.-Diss. Petersburg 1904. — Loewy u. Müller, Münch. med. Wochenschr. 1903. S. 633.

Nirvanin.

Nirvanin ist Diäthylglykokoll-Amido-Oxybenzoesäuremethylester. Einträufelungen von wässerigen, auffällig schwer pilzfrei zu haltenden Lösungen von 1—5 pCt. erzeugen Conjunctivitis und allgemeine Reizung, die bei Tieren und Menschen 10—30 Minuten und länger, bis zu zwei Stunden anhält und von einer ungefähr zehn Minuten dauernden örtlichen Anästhesie begleitet oder gefolgt ist.

Der Mensch klagt über Stechen und Jucken; die Augenlider müssen zugekniffen werden, die Tränen fließen und oft gesellt sich hierzu Speichelfluß. Zudem ist die anästhesierende Wirkung flüchtig oder unsicher und die Herztätigkeit nimmt zu[1]).

Apomorphin.

Das Apomorphin besitzt die Fähigkeit, in zweiprozentiger Lösung nach ca. zehn Minuten vollständige Anästhesie der Cornea und Conjunctiva für etwa fünf bis zehn Minuten bei Tieren zu erzeugen. Die Conjunctiva wird auffällig blaß und bekommt dabei ein derberes, beinahe lederartiges Aussehen; an der Cornea tritt eine zarte Trübung des Epithels auf. Die Pupillen erweitern sich hierbei, aber oft auch nach innerlicher oder subkutaner Anwendung. Bei Menschen entsteht durch das Mittel in ein- bis zweiprozentiger Lösung ebenfalls Anästhesie, Pupillenerweiterung, Xerosis der Conjunctiva und als Allgemeinerscheinungen: Uebelkeit, Brechreiz, ein Gefühl von Schwere in den Gliedmaßen und Mattigkeit[2]).

Orthoform.

Der Amido-Oxybenzoesäuremethylester in Pulverform, einem Hunde in den Conjunctivalsack gebracht, veranlaßt nach vorangegangenem starken Blinzeln eine Unempfindlichkeit der Bindehaut, während die Cornea noch empfindlich bleibt. Es kommt zu nicht unerheblicher Rötung der Conjunctiva. Auch lebhafte Schmerzen und, als resorptives Symptom bei allgemeiner Vergiftung, Tränenlaufen können sich einstellen[3]). Nach ausgedehnter örtlicher Anwendung des Orthoforms auf schmerzhaften Geschwüren trat nicht nur keine Linderung, sondern eine Verschlimmerung von Schmerzen und Geschwürsaussehen ein. Dazu gesellte sich u. a. ein Blasenausschlag am ganzen Körper mit Erhöhung der Körperwärme und Schwellung der Augenlider. Es dauerte bis zur Rückbildung mehrere Wochen.

Muawin. Muawin ist ein glykosidisches Alkaloid aus der Rinde eines als Muawa bezeichneten, zu Gottesgerichten benutzten Baumes auf Mozambique. Es scheint, als wenn die Rinde mit der von Erythrophläum identisch sei. Auch Muawin wirkt wie Erythrophläin. Das bromwasserstoffsaure Salz macht am Auge örtliche Anästhesie mit Reizerscheinungen usw.

Chelidonin. Chelidonin, eines der Alkaloide aus dem Schöllkraut, soll in Begleitung von örtlicher Irritation in fünfprozentiger Lösung die Sensibilität der Hornhaut und der Bindehaut für 10—15 Minuten herabsetzen. Dabei entsteht schmerzhafte Reizung, während die Pupillen unverändert bleiben[4]).

1) Scrini et Artault, Arch. d'Ophthalm. 1899. T. XIX. p. 723.
2) Bergmeister u. Ludwig, Zentralbl. f. d. ges. Ther. 1885. III. S. 193.
3) Boisseau, Gaz. hebd. des scienc. méd. de Bordeaux. 1897. — Soulier et Guinard, Lyon méd. 1898. T. LXXXIX. p. 541.
4) Ley, Ueber die pharmakologische Wirkung des Chelidonin usw. Marburg 1890. S. 20.

Anaesthesin. Eine 3 prozentige ölige Lösung (in Wasser ist es schwer löslich) brennt und wirkt schwach anästhesierend. Durch längeres Einträufeln kann man beim Kaninchen Anästhesie herbeiführen.

Subkutin, seine paraphenolsulfosaure Verbindung wirkt schwach anästhesierend und kann vorübergehend die Hornhaut trüben.

Chloretone. Eine 0,6 prozentige Lösung soll in ihrer anästhesierenden Wirkung einer 0,02—0,05 prozentigen Cocainlösung gleich sein[1]).

Novocain.

Das Paraminobenzoyldiäthylaminoäthanolum hydrochloricum hat eine schwächer anästhesierende Wirkung als das Cocain, findet aber zur Infiltrationsanästhesie und zu Einspritzungen in die Tiefe der Orbita bei Operationen vielfach Anwendung. Nach einer solchen in Verbindung mit Suprarenin trat eine Erblindung ein, welche 2 Tage dauerte. Seine Wirkung auf das Epithel und damit auch auf die Hornhautresorption ist entschieden geringer als beim Cocain[2]). Auf die Pupille wirkt es wenig.

Bei der Lumbalanästhesie mit Novocain ist ebenfalls mit der Möglichkeit einer Augenmuskellähmung zu rechnen. Beobachtet ist eine Lähmung des Trochlearis und vor allem des Abducens ein- und beiderseits. Sehr groß ist die Gefahr allerdings nicht, da nach einer Statistik über 500 Fälle von Lumbalanästhesie durch 5 proz. Novocain mit Suprarenin dreimal eine Abducenslähmung auftrat, welche nach mehreren Wochen von selbst heilte[3]).

Stovain.

Das Stovain ist salzsaures Dimethylaminobenzoyldimethyläthylkarbinol. Es wurde als nicht giftiges, dem Cocain in seiner Wirkung aber gleiches Anästheticum empfohlen, doch hat sich keiner von diesen angeblichen Vorzügen bestätigt. Eine 4 proz. Lösung macht ein leichtes Brennen und erweitert die Gefäße unter Fremdkörpergefühl, Tränenträufeln und Lichtscheu. Ein Tropfen soll Hyperästhesie, drei Anästhesie der Hornhaut bewirken.

Auf Pupille und Akkommodation wirkt es nur wenig[4]). Erstere soll zunächst verengt werden. Bei Staroperationen ist eine vorübergehende Hornhauttrübung, im Tierversuche eine leichte fleckweise Abstoßung des Epithels beobachtet worden. Eine 20 proz. Lösung, eine Stunde lang eingeträufelt, trübte die Linse.

Seine Verwendung mit Adrenalin ist bei subkutaner Injektion bedenklich, da man wiederholt Gangrän danach gesehen hat.

Die zahlreichsten Fälle von Augenmuskellähmungen nach Lumbalanästhesie betreffen die „Rachistovainisation". Am meisten ist wieder der Abducens bedroht und zwar anscheinend besonders der linke. Auch doppelseitige Lähmung kommt vor. Die Erkrankung zeigt sich meist in den ersten Tagen nach der Injektion, doch hat man sie selbst nach drei

1) Best, Die lokale Anästhesie usw. Halle 1905.
2) Guillery, Arch. f. Augenheilk. Bd. LXI.
3) Lindenstein, Beitr. z. klin. Chir. Bd. LVI. H. 3.
4) de Lapersonne, Presse méd. 1904. No. 30.

Wochen noch auftreten sehen. Die Prognose ist im allgemeinen gut, in seltenen Fällen blieb aber eine dauernde Lähmung[1]).

Von anderen Cerebralnerven waren gelegentlich der Facialis, Hypoglossus, Vagus und Glossopharyngeus beteiligt. Für die Bevorzugung des Abducens sollte die oberflächliche Lage im vierten Ventrikel verantwortlich sein. Andere glauben, daß es sich um Blutungen handelt. Als Beweis dafür wird angeführt, daß auch bei bloßer Lumbalpunktion ohne Anästheticum eine Abducenslähmung auftrat, die mit einer großen intraduralen Blutung in Zusammenhang stehen sollte[2]).

Alypin.

Zu den als Ersatzmittel des Cocains besonders empfohlenen Anästheticis gehört das dem Stovain chemisch nahe stehende Alypin. Eine 5 proz. Alypinlösung brennt erheblich mehr als eine ebenso starke Cocainlösung. Am nicht entzündeten Auge genügen aber auch Lösungen von 2—3 pCt., um eine genügend starke und lange Anästhesie der Hornhaut hervorzurufen. Die Bindehaut wird etwas hyperämisch. Beim Tierversuche sollte seine Wirkung sogar stärker sein als die des Cocain, indem eine Alypinlösung von 0,005 pCt. noch deutlich anästhesierte, eine Cocainlösung von 0,01 pCt. aber nicht mehr[3]).

Erst bei einer 5—10 proz. Lösung hat man eine geringe mydriatische Wirkung auf die Pupille gesehen. Auch wird dabei die Akkommodation vorübergehend in geringem Maße beeinflußt[4]).

Der intraokulare Druck soll auch bei Glaukom nicht verändert werden, wegen der mangelnden Wirkung auf die Pupille.

Die oft aufgestellte Behauptung, daß Alypin die Hornhaut nicht schädige, ist unrichtig. Allerdings scheint es in dieser Hinsicht weniger zu wirken als Cocain, doch wurden oberflächliche Hornhauttrübungen mit Abstoßung des Epithels beobachtet[5]). Im Tierversuche kann man sich von der Epithelschädigung leicht überzeugen und wird demgemäß auch die Resorption durch die Hornhaut gesteigert[6]). Dagegen wird hervorgehoben, daß es wie viele andere Anästhetica von der Vorderkammer aus die Hornhaut milchig trübt, während Cocain dieselbe klar läßt.

Herzgifte.

Es ist eine experimentell erwiesene Tatsache, daß eine Reihe typischer, der „Digitalisgruppe“ zugehörender Herzgifte eine mehr oder minder energische und anhaltende örtliche Anästhesie erzeugen, wenn sie in das Auge gebracht werden. Es ist wahrscheinlich — und eine spätere bessere chemische Erkenntnis wird dies erhärten —, daß diesen Körpern ein bestimmter anästhesierender Kern zukommt. Wenn auch an eine therapeutische Nutzbarmachung dieser Eigenschaft zur Zeit nicht gedacht

1) Schmidt-Rimpler, Klin. Monatsbl. f. Augenheilkunde. 1907. Bd. II. — Vossius, Deutsche med. Wochenschr. 1906. S. 2010.
2) Wolff, Berl. klin. Wochenschr. 1907. No. 41.
3) Impens, Deutsche med. Wochenschr. 1905. No. 29.
4) Hummelsheim, Arch. f. Augenheilk. 1905. Bd. LIII. — Schulebin, Die Wirkung des Alypins. . . . . Petersburg 1905.
5) Landolt, Wochenschr. f. Ther. u. Hyg. des Auges. 1905. No. 16.
6) Reichmuth, l. c. — Guillery, l. c.

werden kann, so ist die Kenntnis der hierhergehörigen Einzelheiten auch vom ophthalmologischen Standpunkte aus wünschenswert, umsomehr, als selbst denjenigen Stoffen aus dieser Reihe, die frei von solcher örtlichen anästhesierenden Wirkung sind, doch die gelegentliche Erzeugung einer andersartigen Beeinflussung des Auges zukommt.

Keine örtliche Anästhesie scheinen hervorzurufen: **Digitalin, Scillipikrin, Spartein, Apocynin** und von Giften, die in einer anderen Weise das Herz beeinflussen: **Coffein, Muscarin, Neurin**[1]).

Strophantin.

Der wirksame Bestandteil von Strophantus hispidus und Strophantus Kombé wird Strophantin genannt. Es gibt aber sicherlich chemisch und biologisch nicht übereinstimmende Strophantine. Daher die Nichtübereinstimmung in den Resultaten. So sah man nach Einbringen einer Lösung von 1 : 1000 in das Auge eines mit Katarakt und Iridochorioiditis behafteten Mannes entstehen: lebhaftes Brennen, Tränenlaufen und intensive Kongestion der Conjunctiva für zwei Stunden[2]). Andererseits erzeugte eine 2,5 prozentige Lösung nur mäßige Reizung und eine eventuell zur Entfernung von Fremdkörpern ausreichende Anästhesie. Solche Differenzen können nur auf einer weiten Verschiedenheit der verwendeten Präparate beruhen. Es ist aber auch möglich, daß gewissen Strophantinen Pseudo-Strophantin beigemengt ist, das, wenigstens bei subkutaner Injektion, fast doppelt so stark wie Strophantin wirkt.

Strophantusauszüge, in kleinen Dosen in den Conjunctivalsack von Tieren geträufelt, machten eine Anästhesie der Binde- und Hornhaut, die im Durchschnitt zwischen 25 und 30 Minuten nach der Beibringung beginnt und zwei bis zwölf Stunden anhält. Veränderungen an Hornhaut oder Pupille sind nicht zu bemerken[3]).

Stärkere Dosen machen Reizung und Miosis.

Bei einer Taube trat nach Einträufelung von zwei kleinen Tropfen eines alkoholisch-wässerigen Auszuges (1 : 20) nach einer vorübergehenden Miosis eine länger als acht Tage dauernde Mydriasis ein.

Beim Menschen erfolgte eine Erhöhung der Spannung und nach der Gefühllosigkeit eine längere Periode, während welcher farbige Ringe um die Flamme gesehen wurden. Geringe Herabsetzung der Sehschärfe erschien infolge von leichter Hornhauttrübung. Letztere war auch beim Hunde zu bemerken. Es wird ein Oedem durch Gefäßerweiterung angenommen.

Ouabain.

Dieses aus giftigen Acocanthera-Arten erhältliche Glykosid wird in einer kristallinischen (Arnaud) und amorphen (Lewin) Form dargestellt. Beide Ouabain-Formen besitzen die Fähigkeit, auch nach Einträufelung von Lösungen von 1 : 1000 nach vier bis acht Minuten bei Tieren eine vollständige Hornhautanästhesie zu erzeugen, die eine bis drei Stunden bestehen bleiben kann und langsam abklingt. Reizerscheinungen kommen vor, sind aber nicht umfänglich. Die Pupillen verengern sich und der intraokuläre

1) Rommel, Arch. f. Ophthalm. Bd. XXXIX. H. 3.
2) Panas, Arch. d'Ophthalm. 1890. T. X. p. 167.
3) Steinach, Wiener klin. Wochenschr. 1888. No. 21 22.

Druck steigt[1]). Kristallinisches Ouabain rief bei Menschen keine örtliche Anästhesie am Auge hervor[2]).

Helleboreïn. Wenige Tropfen — etwa drei bis vier — einer Lösung von Helleboreïn, einem Gehalt von etwa 0,0015—0.002 g entsprechend, erzeugen vom Conjunctivalsack aus bei Hunden und Kaninchen eine halbstündige vollständige Anästhesie[3]). Pupillen und intraokulärer Druck sollen davon unbeeinflußt bleiben. Daß bei Vögeln erst Miosis und dann lange Mydriasis, die letztere auch nach Vergiftung mit Helleborus, entsteht, wird an anderer Stelle ausführlich erwähnt. Eine einprozentige Lösung erzeugt bei Tauben eine Hornhauttrübung.

Convallamarin. Dieses in den Maiglöckchen enthaltene giftige Prinzip ruft in zweiprozentiger Lösung mäßig starke Reizsymptome am Auge, aber auch eine stundenlang anhaltende Anästhesie hervor[4]).

Adonidin. In zwei- bis vierprozentiger Lösung soll dieses Glykosid aus Adonis vernalis Anästhesie der Bindehaut, Cornea und Sclera ohne Reizung bei unveränderter Pupille hervorrufen[4]). Diese Angaben sind bestritten worden. Das Mittel erzeuge nicht selten Reizerscheinungen und wirke oft da nicht örtlich anästhesierend ein, wo Cocain es tut. Die erzeugte Anästhesie erstrecke sich wesentlich auf die unteren Cornealteile, wenig auf die Conjunctiva[5]). Vor der Anästhesie soll Brennen und Fremdkörpergefühl eintreten, bitterer Geschmack, Stirnschmerzen, Regenbogensehen, Husten, Niesen und nach stärkeren Lösungen Miose[6]).

Carpain. Das salzsaure Carpain ruft in 0.6prozentiger Lösung Reizerscheinungen, aber auch eine etwa halbstündige Anästhesie von Conjunctiva, Cornea und Sclera hervor. Die Pupille bleibt unverändert.

Krötengift. An anderer Stelle werden wir ausführlicher die Einwirkungen des Krötengiftes am Auge auseinandersetzen. Hier sei erwähnt, daß das Gift, wie andere digitalisartig wirkende Stoffe in einer Verdünnung von 1—2 : 100 eine langsam sich entwickelnde, absolute, vier bis fünf Stunden anhaltende Anästhesie für Cornea und Conjunctiva hervorruft, die mit Schmerzen und Conjunctivitis einhergeht und eventuell von Keratitis, beziehungsweise Trübung der Hornhaut gefolgt ist.

---

1) Gley, Compt. rend. de la Soc. de Biol. 1889. 9. Nov. p. 617. — Sailer, Therap. Gaz. 16. Nov. u. 15. Dez. 1891. — Lewin, Arch. f. path. Anat. 1893. Bd. CXXXIV. H. 2.

2) Panas, Arch. d'Ophthalm. 1890. T. X. p. 167.

3) Venturini u. Gasparrini, Archives ital. di Biol. 1888. T. X. p. 137.

4) Rommel, l. c.

5) Katzauroff, Annal. d'Oculist. 1895. T. CXIII. p. 258.

6) Schiolowsky, Wirkung des Adonidins auf das Auge. Petersburg 1907.

4. Oertliche Mydriatica.

Atropin.

I. Die Tropeïne.

Die analytisch-chemische Erkenntnis unserer Zeit stellte fest, daß in nicht wenigen zur Familie der Nachtschattengewächse gehörenden Pflanzen Stoffe enthalten seien, die zum Teil miteinander identisch, zum Teil nahe verwandt sind. Die toxikologischen Erfahrungen, auch soweit sie sich auf die Störungen der Sehfunktion bezogen, konnten auf diesem Gebiete den sichersten Wegweiser abgeben, da hier Aehnlichkeiten oder Uebereinstimmungen seit langer Zeit gekannt waren, die auf verwandte, chemische Prinzipe dringend hinwiesen. So konnte in einem relativ kurzen Zeitraume die Chemie der Tollkirsche, des Bilsenkrautes, des Stechapfels usw. aufgeklärt werden, und, nachdem das Atropin und naheverwandte Körper als Ester erkannt worden waren, die in eine inaktive Tropasäure und in ein Alkamin, das Tropin, oder in Scopolin gespalten werden können, stellte man durch Substitution mit anderen aromatischen Säuren Ester dar, z. B. das Homatropin, die dem Atropin in ihrer Konstitution analog sind. Für die Augenheilkunde werden manche dieser Körper noch eine besondere Bedeutung dann gewinnen, wenn dieselben einmal wirklich rein in den Handel kommen und der Augenarzt gelernt haben wird, nicht nur die qualitativen, sondern auch die dem Grade nach so sehr verschiedenen Einwirkungen schätzen zu lernen und zu gebrauchen; denn abseits aller Wirkungsverschiedenheiten, die hier und da auf Grundlage einer besonderen Disposition des Kranken vorkommen können, lassen alle diese wahrscheinlich einer oder zwei Muttersubstanzen entstammenden Alkaloide Abstufungen in der Wirkung auf die Augenfunktionen erkennen, die freilich meistens nicht in einem Groß-Poliklinik-Betriebe, wohl aber in derjenigen Praxis zum Ausdruck gebracht werden können, in der mehr Zeit und individuelle Sorgfalt dem einzelnen Kranken gewidmet wird.

II. Geschichte der Augenstörungen durch Tropeïne enthaltende Solanaceen.

Es scheint, daß die römische und griechische Medizin die Wirkungen mancher Solanaceen auf die Augen bereits sehr gut gekannt haben. Dies kann deswegen nicht Wunder nehmen, weil zu allen Zeiten die in diese Gruppe gehörenden Pflanzen auf Grund praktischer Beobachtungen als Giftpflanzen gekannt waren und naturgemäß bei solchen Vergiftungen die Sehstörungen auch dem unkundigsten Beobachter durch die Klagen des Erkrankten als integrierende Symptome klar werden mußten, geschweige denn einem Arzte.

Von der Mandragora und dem Hyoscyamus, den am häufigsten in alter Zeit erwähnten Vertretern der Tropeïn-Solanaceen ist die folgende Angabe bei Galen bemerkenswert: „Vidisti porro non minus oculorum nos gravissimos dolores sanare aut vini potione, aut fomentis aut sanguinis missione aut purgatione quibus nihil aliud adhibet medicorum vulgus quam medicamenta haec, quae ex opio et mandragora et hyoscyamo fiunt, maximam plane oculorum perniciem, utpote quae nulla re alia sublati ad praesens doloris speciem praestant, quam quod ipsum sensum enecant“[1]). Ebenso wie die griechischen und römischen Aerzte kannten die arabischen die Eigenschaften mancher hierher gehöriger Pflanzen, besonders von Hyoscyamus albus, dem Bandsch. und Hyoscyamus niger. Isa ben Ali sagt darüber: „Wenn Jemand von den Samen des schwarzen Bandsch zwei Drachmen nimmt, so töten sie denselben, indem sie solche Personen des Verstandes berauben, Kälte und Blässe des ganzen Körpers erzeugen und Trockenheit der Zunge, Verdunkelung der Augen“ usw.[2]).

Daß die Kenntnis der Solanaceen-Wirkung auf die Augen sich nicht auf das bisher angeführte beschränkt, geht aus der folgenden, auf Scopolia atropoides sich beziehenden Mitteilung hervor, die bisher noch nicht gekannt war. In einer Schilderung der Wirkung des „Solanum somniferum“ oder des „Walckenbaums“[3]) aus dem 16. Jahrhundert wird angegeben, daß, wenn die Einwohner der Grafschaft Teklenburg die Pflanze, in Bier gekocht, gegen eine eigentümliche Krankheit „die Waren“ gebrauchten „darvon der Kranke so gewaltig mit dem schlaff vberfallen wirt, ob er sterben solt. Daneben wirt das Gesicht von dem Trank gar seltzam benebelt vnnd verdunkelt, wie auch die Vernunfft vnnd der Verstand geschwächt wirdt etliche Stunden.“ Die beschriebene Wirkung auf die Augen deckt sich mit derjenigen des Scopolamins und Atropins.

Das folgende, 17. Jahrhundert lieferte weitere eingehendere, diagnostisch wichtigere Erkenntnis der Wirkungen dieser Pflanzengruppe, besonders der arzneilich im Vordergrunde stehenden Belladonna und zwar sowohl ihrer Beeren, als auch ihrer Blätter. Die hierher gehörenden ophthalmologischen Tatsachen sind bisher nicht richtig dargestellt worden.

Einen Fortschritt stellt indessen erst das Auffinden der pupillenerweiternden Wirkung der Belladonna dar. Ihr Entdecker ist nicht Ray oder Rajus, der bekannte englische Botaniker. Freilich teilt er folgenden Fall mit: „Eine Dame legte auf ein unter dem Auge befindliches kleines Geschwür ein Stückchen eines frischen Belladonnablattes. Während einer Nacht blieb das Mittel liegen und erweiterte die entsprechende Pupille ad maximum, etwa viermal soweit als die andere Pupille. Sie verengte sich auch nicht auf direkten Lichtreiz. Nach Fortlassen des Blattes kehrte die Beweglichkeit der Pupille wieder. Kontrollversuche ergaben jedes Mal das gleiche Resultat“[4]).

Schon vorher sind unter Mitteilungen von Krankengeschichten die Mydriasis und die Blindheit durch innerliche Aufnahme von Tollkirschen geschildert worden. Ray's Bericht lehrt an Neuem nur, daß auch durch die äußerliche Anwendung tropeïnhaltigen Materials die Pupille sich erweitern läßt. Ein Mann hatte, wie schon aus dem Jahre 1677 berichtet wird, im Walde Belladonnabeeren gegessen, hatte danach Delirien u. a. m. bekommen und auch Sehstörungen. Die Augen waren bis auf große Pupillenweite nicht ver-

1) Galen, Opera, Basileae. 1561. Method. medendi. Lib. III. cap. 2. p. 33.
2) Ebn Baithar, her. v. Sontheimer. Bd. I. S. 177.
3) Johann Weyern, Artzney Buch Frankf. a. Mayn. 1580. S. 52. Es gelang uns, da der Verfasser zur Identifizierung eine gute Abbildung der Pflanze lieferte, leicht dieselbe als Scopolia atropoides festzustellen.
4) Rajus, Hist. plantar. 1688. Lib. XIII. Cap. XXIII. p. 680.

ändert, aber es bestand volle Blindheit (caecutiebat penitus), die noch über einen Tag anhielt.

Ein Knabe, der ebenfalls nicht wenig Tollkirschen verschluckt hatte und danach bewußlos und deliriös geworden war, auch Herzstörungen und Krämpfe bekommen hatte, wurde so blind, daß er die Hand nicht erkennen konnte. Hier bestand auch Unempfindlichkeit des Auges. In anderen Fällen waren Sehstörungen bei zum Teil noch erhaltenem Bewußtsein feststellbar[1]).

Reich war das 18. Jahrhundert an Erweiterungen des Wissens über toxische Einwirkungen der Belladonna auch auf das Auge. Es wird genügen zur Charakterisierung des Weges, der bis zu der arzneilichen Anwendung der Pflanze in der Ophthalmologie führte, das folgende anzugeben:

Ein Ehepaar hatte durch einen Irrtum des Apothekers in einem Teegemisch Belladonna erhalten. Danach traten unter anderm ein: Schwindel, Benommensein und Doppeltsehen[2]).

Einige Jahrzehnte später beobachtete man bei der arzneilichen Anwendung der Belladonna-Blätter nicht nur die längst bekannte „Dunkelheit der Augen", sondern sogar solche Zustände, die für lange, ja für immer eintraten[3]). Die schon von Ray angeführte Reaktionsosigheit der Pupillen bei Erweiterung, wurde in dieser Zeit von neuem festgestellt bei einer Vergiftung mit Tollkirschen. Hier bezeichnete man die Pupillen direkt als unbeweglich.

Handelte es sich bisher immer nur um resorptive Belladonnawirkungen auf die Pupille, so lehrte im Jahre 1776 der Zufall auch kennen, daß ein in das Auge unabsichtlich gespritzter Tropfen des Tollkirschen-Saftes nach drei Minuten Verschleierung des Sehens, Pupillenerweiterung und nach einer viertel Stunde Blindheit erzeugte.

III. Die Einwirkung der Belladonna und des Atropins auf die Pupille.

a) Versuche an Tieren und Allgemeines über das Zustandekommen der Wirkung.

Die soeben mitgeteilte Erfahrung, daß der Belladonnasaft, der in das Auge gelangt, Pupillenerweiterung bewirke, brachte Reimarus auf den Gedanken, dieses Mittel, besonders bei Starextraktionen arzneilich zu verwenden. Ueber die dabei gemachten Erfahrungen haben wir nichts feststellen können. Dagegen liegt aus dem Beginne des 19. Jahrhunderts eine Veröffentlichung vor, die an Exaktheit für die damalige Zeit das Beste leistete, und als erste klinisch-therapeutische Verwendung von Tropeïnen angesehen werden muß.

Nach Anwendung von gelöstem Extr. Hyoscyami (1,2 g : 300 Wasser) an den Augenlidrändern war man sehr erstaunt, das Auge in dem Zustande zu sehen, wie es bei „ärgstem schwarzen Star" ist. Die Pupillen waren bewegungslos und maximal erweitert und dennoch bestand eigentümlicherweise nur Flimmern vor den Augen, sonst aber „völlige Integrität der Netzhaut". Man stellte fest, daß die Lähmung der

---

1) Bei einem Selbstversuche wurden 3 reife Beeren verschluckt, nachdem sie zerbissen. Nach $^1/_2$ Stunde begann eine Mydriasis, welche in 6 Stunden den Höhepunkt erreichte. Der Nahepunkt begann um dieselbe Zeit abzurücken und war nach ca. 50 Stunden wieder normal. Allgemeinerscheinungen unerheblich. (Kanngießer, Klin. Monatsbl. f. Augenheilk. 1911. Bd. II. S. 246.)

2) Sicelius, Diatribe bot. med. de Belladonna. Jena 1724. p. 27.

3) Bromfield, Götting. gelehrte Anzeig. 1758. S. 1426.

Pupille nach Einbringen der obigen Lösung nach Verlauf von einer bis zwei Stunden entsteht und fünf bis sechs Stunden andauerte, daß aber eine Lösung des Extr. Belladonnae länger und energischer wirke, örtlich nur auf die Pupille, nach starken, innerlichen Gaben aber auch die Augenmuskeln lähme. Auf diesen Beobachtungen wurden im wesentlichen diejenigen Indikationen für den Gebrauch der Belladonna in der Ophthalmologie aufgebaut, die auch heute für Atropin gelten.

Seit 1831 sind die Forschungen über dieses Alkaloid und seine Verwandten nicht nur chemisch, sondern auch pharmakologisch vertieft worden. Die Lücken der biologischen Erkenntnis, die hier noch klaffen, haben als Ursache das allgemeine menschliche Unvermögen über eine gewisse Grenze hinaus in das Getriebe menschlicher Organe blicken zu können. Auch die von besten Kräften unternommenen derartigen Forschungen kommen bald auf einen Punkt, der nur ein weiteres Vermuten aber kein Wissen mehr zuläßt. Daher die mannigfachen, in der Deutung sich durchaus widersprechenden Angaben.

Die typische Sehstörung, welche das Atropin nach Einbringung in den Conjunctivalsack hervorruft, entsteht durch die Wirkung auf die Pupille und die Akkommodation. Dieselbe beruht somit zum Teil auf Blendungserscheinungen, zum Teil auf Störung des Nahesehens, womit indessen auch eine Verminderung der Refraktion für die Ferne verbunden sein kann, so daß im emmetropischen Auge eine leichte Hypermetropie entsteht. Die Gegenstände erscheinen dem atropinisierten Auge heller.

Die Resorption des Giftes aus dem Bindehautsacke kann unmittelbar durch die Hornhaut erfolgen. Der Nachweis wurde dadurch geführt, daß man eine Kautschukplatte, welche nur eine kleine zentrale Oeffnung hatte, fest auf die Hornhaut auflegte und nun durch die Oeffnung vorsichtig Atropin wirken ließ. Es trat schon nach zehn Minuten Mydriasis ein[1]). Auch ließ sich bei Tieren nachweisen, daß die mydriatische Wirkung um so schneller eintritt, je mehr man die Hornhaut durch Abtragen der äußeren Schichten verdünnt[2]). Wahrscheinlich ist in diesem Versuche das Wesentliche die Abtragung des Epithels, nach dessen Entfernung man ebenfalls eine viel raschere Resorption von der Hornhautoberfläche fand[3]). Doch ist daran zu erinnern, daß schon Donders[4]) angab, daß die mydriatische Wirkung um so ausgesprochener sei, je dünner die Cornea ist.

Der mit allen Kautelen dem atropinisierten Auge entnommene Humor aqueus wirkte mydriatisch. Der Atropingehalt kann aber nur sehr gering gewesen sein, da eine Atropinlösung von 1 : 120000 stärker wirkte.

Auch durch die wundgemachte Haut ist das Eindringen des Giftes in den Körper festgestellt. So sah man bei Hunden durch starke Einwirkung auf die verwundete Haut einer Körperseite rasch eine Erweiterung der Pupille eintreten und zwar auch auf der anderen Seite.

Erwähnt wurde bereits aus der älteren Kasuistik der Fall einer Dame, die ein Belladonnablatt auf ein kleines Geschwür unter dem Auge legte und während einer Nacht liegen ließ. Es erweiterte sich

1) de Ruiter, Neederlandsch Lancet. 1853. III. p. 433.
2) v. Graefe, Arch. f. Ophthalm. Bd. I. Abt. 2. S. 462.
3) Leber, Graefe-Saemisch's Handb. d. Augenheilk. 1. Aufl. Bd. II. S. 384.
4) Donders, Annal. d'Oculist. 1865. T. LIII. p. 5.

die entsprechende Pupille. Auch nach Einträuflung von Atropin in den Gehörgang und nach einem auf eine Brustseite gelegten Belladonnapflaster sah man eine Mydriasis an derselben Seite entstehen. Beide Entstehungsweisen lassen sich durch Analoga mit anderen Stoffen erhärten. Besonders Belladonnapflaster haben so häufig allgemeine, auch schwere Vergiftung erzeugt, daß an der Aufnahme der Tropeïne durch die mehr oder minder durch das Pflaster gereizte Haut nicht zu zweifeln ist. Es braucht deswegen eine zufällige Uebertragung in das Auge in den obigen Fällen nicht vermutet zu werden.

Die Wirkung auf die Pupille ist nicht die gleiche in den verschiedenen Lebensaltern. Am deutlichsten ist sie bei jugendlichen Personen, während die Enge und träge Bewegung der Iris, welche wir bei alten Leuten finden, sich auch in einem größeren Widerstande gegen die Atropinwirkung zu erkennen gibt.

Die direkten pupillaren Wirkungen sind auch im Tierexperiment verfolgt worden. Es ergab sich hierbei, daß die verschiedenen Tierarten durchaus nicht in gleicher Weise auf Atropin reagieren. Die Erweiterung ist sehr stark bei Hunden und Katzen, geringer bei Kaninchen, schwach bei Vögeln, wo sie früher ganz übersehen wurde, sehr wahrnehmbar beim Frosche und garnicht oder kaum bemerkbar bei den Fischen. Bei jungen Tieren ist sie von kürzerer Dauer als bei erwachsenen.

Der Erfolg einer Einträuflung von 0,24 g : 30,0 bei Kaninchen verläuft so: Nach $5^1/_2$ bis 7 Minuten fängt die Pupille an sich zu erweitern und erreicht in 5 bis 8 Minuten das Maximum. Dies dauert bei erwachsenen Kaninchen vier Stunden, bei jüngeren 3 bis $3^1/_2$ Stunden. Die Verengerung vollzieht sich bei den letzteren in zwei bis drei, bei den älteren in fast sechs Stunden. Schon eine halbe Stunde vor Beginn der Verengerung fängt die Lichtreaktion an[1]).

Träufelt man Kaninchen einen Tropfen einer $^1/_2$prozentigen Lösung ein, so erfolgt die erste Erweiterung im Durchschnitt aus vier Bestimmungen in sieben Minuten (Minimum fünf Minuten, Maximum zehn Minuten). Die Zunahme erfolgt ziemlich rasch. Etwa 14 Minuten nach der Einträuflung war die halbe Höhe, nach 30 Minuten die volle Höhe erreicht. Die Lichtreaktion war durchschnittlich in der 30. Minute aufgehoben. Das Maximum hielt durchschnittlich 16 Stunden an. Danach erfolgte die Wiederkehr der Pupillenreaktion, und die Rückbildung zur Norm durchschnittlich in 24 Stunden, im Minimum in 23, im Maximum in 27 Stunden[2]).

Die Angabe liegt auch vor, daß auf äußerst kleine Dosen von Atropin (0,06 mg) das Kaninchenauge nicht mit Erweiterung, sondern mit Verengerung der Pupille reagiere, das Gift also qualitativ wie Physostigmin wirke. Auf die angegebene Dosis sollte die Verengerung von 8,5 mm im Durchmesser in zehn Minuten auf 4 mm gehen, und nach 0,03 mg in drei Minuten um 1 mm zurückgehen. Würden solche kleinen verengenden Dosen schnell hintereinander gegeben, so sollten sich ihre Wirkungen zu einer erweiternden addieren: die verengte Pupille sollte durch starkes Licht reflektorisch noch mehr verengt werden, beziehungsweise bei abnehmender Lichtintensität sich erweitern.

Mehrfache Nachprüfungen ergaben die Unrichtigkeit dieser Angaben[3]). Man fand in Versuchen an Kaninchen und bei Menschen mit Lösungen von

1) Schneller, Arch. f. Ophthalm. Bd. III. S. 154.
2) Schaefer, Arch. f. Augenheilk. Bd. X. S. 186.
3) Harnack, Arch. f. exper. Pathol. Bd. II. S. 307. — Krenchel, Arch. f. Ophthalm. Bd. XX. 1. S. 142.

0,0001 bis 0,001 pCt. Atropin niemals Verengerung, dagegen nach 1 bis $1^1/_2$ Stunden eine geringe Erweiterung[1]).

Andererseits versuchte man durch übermäßige Atropingaben — es wurde eine 4prozentige Lösung zehnmal in 30 Minuten bei Kaninchen eingeträufelt — eine Verengerung zu erzielen. In einem Versuche schien in der Tat eine solche um 1 mm einzutreten, vier andere aber waren negativ. Bei Fröschen sollte nach Rossbach und Fröhlich Atropin, in gewöhnlicher Dosis eingeträufelt, die Pupille stets verengern. Die Froschpupille erwies sich aber so wechselnd in ihrer Größe, daß die Beurteilung für sehr unsicher gehalten werden muß.

Fortgesetzte Atropingaben bewirken bei Hunden und Katzen eine Gewöhnung sowohl bezüglich der Größe als der Dauer der Wirkung[2]).

Die Wirkung der Atropineinträufluug auf die Pupille ist eine rein örtliche und erfolgt nicht etwa durch Uebergang in die Circulation. Dies wird bewiesen zunächst durch die Tatsache, daß bei örtlicher Anwendung die Wirkung immer eine weit intensivere ist, als bei Aufnahme des Giftes auf anderem Wege, ferner dadurch, daß sich immer nur die eine Pupille erweitert, während die der andern Seite durch den stärkeren Lichtreiz sich konsensuell verengert. Nur ausnahmsweise beobachtete man bei Tieren eine leichte Erweiterung auch auf dem andern Auge. Die dabei benutzten Lösungen waren stärker als gewöhnlich und die Einwirkung fand besonders lange statt. Es muß wohl angenommen werden, daß unter diesen Umständen eine Resorption zustande kommen kann, oder daß ein Teil durch die Tränenwege in den Rachen und von da in den Verdauungskanal gelangt. Mit dem Kammerwasser der andern Seite ließ sich niemals eine mydriatische Wirkung erzielen.

Auch bei frisch getöteten Tieren und bereits aufgehobener Circulation, sowie am abgeschnittenen Kopfe und an enukleierten Augen ist das Atropin noch wirksam.

Vollkommen einwandfrei läßt sich die örtliche Wirkung demonstrieren durch den Fleming'schen Versuch. Schon Donders hatte festgestellt, daß eine Spur einer äußerst verdünnten Atropinlösung, mittelst eines Kapillarrohres in die Vorderkammer des Auges gebracht, eine Erweiterung hervorruft. Von einem Uebergang in den Säftestrom und einer Wirkung auf diesem Wege konnte bei so minimalen Mengen keine Rede sein. Durch vorsichtiges seitliches Auftragen des Mittels auf eine bestimmte Stelle der Iris, läßt sich aber noch sicherer die Wirkung auf diese beschränken[3]). Als Vermittler einer solchen Wirkung nimmt man auch ein besonders gangliöses Centrum in der Iris an, da die Wirkung des Atropins am ausgeschnittenen Froschauge sich nicht durch Oculomotoriuslähmung erklären läßt.

b) Versuche am Menschen.

Im Jahre 1852 scheinen die ersten Beobachtungen über den Zustand der Pupillen unter dem Einflusse des innerlich genommenen Atropins mitgeteilt worden zu sein[4]). Man stellte fest, daß 14 bis 20 Minuten

1) In neueren Versuchen fand man unter 76 Menschen vier, die auf 0,00008 mg Atropin mit Pupillenverengerung reagierten, was als Reflexwirkung zu deuten ist.

2) Stefani, Arch. ital. de Biol. Bd. XLI. 1904. S. 1.

3) Fleming, Edinburgh med. Journ. 1863. p. 777.

4) Lussana, Annali univers. di medicina. 1852. Vol. CXL giugno. p. 514.

Stärke der Lösung	Pupillenerweiterung												
	Beginn			Eintritt der		Lichtreaktion		Betrag der Maximal-erweiterung			Dauer des Maximums	Normalzustand erschien im		
	im Durchschnitt nach:	im Minimum nach:	im Maximum nach:	halben Höhe	ganzen Höhe	schwand nach:	kehrte wieder nach:	Durchschnitt	Minimum	Maximum		Durchschnitt	Minimum nach:	Maximum nach:
1 Tropfen 0,8 pCt.	15 Min.				20—35 Min.	15 Min.					42 Min.			
1 Tropfen 0,5 pCt.	14 Min.	10 Min.	15 Min.	20 Min.	36 Min.	25—30 Min.		4,33 mm mehr als die Norm	3 mm bei alten Leuten	5 mm	26 Std.	$4^1/_2$ Tage	3 Tagen	7 Tagen
0,055 pCt. . . .	30 Min.				45—60 Min.	45—60 Min.	24 Std.						5 Tagen	6 Tagen
0,042 pCt. . . .		25 Min.	30 Min.		45—50 Min.	nicht vollständig				$8^1/_4$ mm				am 4. Tag
0,025 pCt. . . .	30 Min.				60 Min.						4 Std.			
0,01 pCt. . . .	60 Min.				90 Min.	Beweglichkeit er halten								am 3. Tag
0,006 pCt. . . .	35—40 Min.				2—3 Std.			2 mm mehr als die Norm						am 2. Tag

nach dem Einnehmen von 0,0025 bis 0,002 g Atropin das erste und konstanteste Symptom, die Pupillenerweiterung eintrete, die bis zu acht Tagen anhalten kann. Die Gegenstände werden neblig gesehen. Die Pupille wird total unbeweglich. Ganz allmählich gewinnt sie ihre Beweglichkeit wieder. Die Dilatation wurde auf eine Lähmung der kreisförmigen Irisfasern zurückgeführt.

Während nach dem innerlichen Atropingebrauch beide Augen affiziert werden, schafft, wie schon erwähnt wurde, die äußerliche Anwendung der Belladonna an einem Auge nur an diesem Pupillenerweiterung und Starre. Die Pupille des nicht atropinisierten Auges ist durch den starken konsensuellen Reflex enger als gewöhnlich. Es liegt eine große Zahl von Bestimmungen über die mydriatische Kraft des Atropins vor. Einige der belehrendsten[1]) haben wir in der vorstehenden Tabelle in ihren Resultaten dargestellt, um übersichtlich erkennen zu lassen, in welchen Grenzen die Variation der Dosierung eine Aenderung in der Stärke, dem Beginne und der Dauer der Mydriasis erzeugt.

Die folgende Tabelle[2]), die das Ergebnis von Beobachtungen an 76 Menschen darstellt, hat sowohl durch die Feststellung der kleinsten mydriatischen Atropindose, als auch der berichteten Variation individueller Empfindlichkeit für gewisse Mengen von Atropin einen Wert.

Menge der instillierten Lösung in Kubikzentimetern	Menge des darin enthaltenen Atropins in Milligrammen	Die mydriatische Wirkung zeigte sich bei		Die mydriatische Wirkung blieb aus bei		Beginn der Erweiterung im Durchschnitt nach Minuten	Höhe der Erweiterung im Durchschnitt nach Minuten	Die Einwirkung war verschwunden im Durchschnitt nach Stunden
		Personen	pCt.	Personen	pCt.			
0,004	0,00008	2	2,6	—	—	55	70	16
0,005	0,0001	32	42	42	55	48	81	18
0,008	0,00016	62	82	14	18	42	75	18
0,01	0,0002	76	100	—	0	38	62	20

Den Gang in den einzelnen Zeiträumen lehren die nebenstehenden Kurven.

So einig man sich über die geschilderten Wirkungen ist, so große Uneinigkeit besteht bezüglich der Deutung derselben. Zwei Voraussetzungen scheinen allgemein geteilt zu werden, nämlich daß erstens die Wirkung auf die Nervenfasern oder die Ganglienzellen und nicht auf die Muskeln[3]) erfolgt und daß zweitens die Atropinwirkung auf die Iris als Angriffspunkt die Iris selbst und nicht entferntere Zentren hat. Als Ursache der Pupillenerweiterung dagegen kämpfen zwei, beziehungs-

1) Donders, (Kuyper) Refraktion und Akkommodation. S. 493. — Annales d'Oculist. 1865. T. LIII. p. 5 u. ff. — Zehender u. Seitz, Arch. f. Ophthalm. Bd. II. 2. — Schaefer, Arch. f. Augenheilk. Bd. X. 2.

2) Feddersen, Inaug.-Diss. Berlin 1884.

3) Bei Vögeln wird die Irismuskulatur, die hier aus quergestreiften Muskeln besteht, durch 2—5 prozentige Atropinlösungen gelähmt. Auch da, wo sie aus glatten Muskelfasern aufgebaut ist, scheint energische Atropinisierung ihre Lähmung bewirken zu können.

Fig. 10.

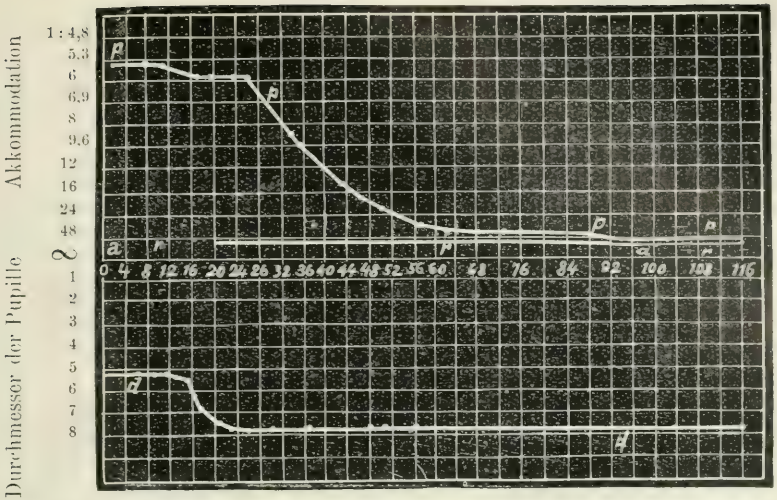

d d zeigt den Gang der Erweiterung der Pupille, p p den Gang des absoluten Nahepunktes und r r des Fernpunktes.
Auf den Abszissen sind die Minuten verzeichnet, die von Beginn der Einträufelung = 0 Punkt, verflossen sind.
Die Ordinaten geben den transversalen Durchmesser der Pupillen in Millimetern.

Fig. 11.

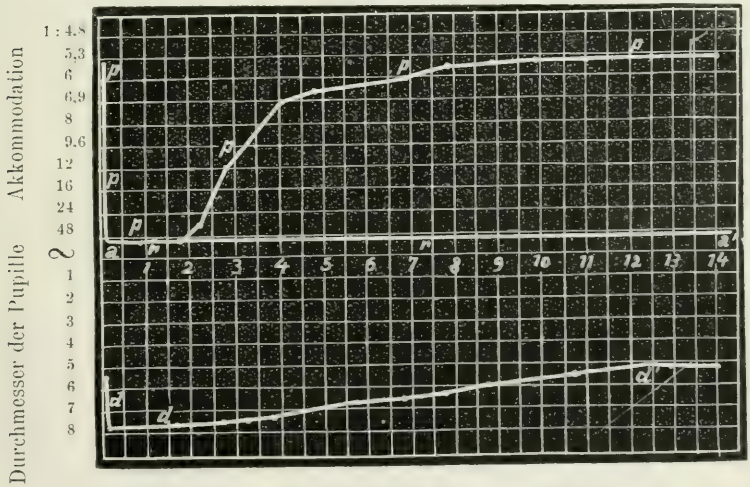

Die Abscisse zeigt in Tagen die Rückkehr zur Norm.

weise drei Anschauungen um die Anerkennung. Nach der einen soll es sich um eine Lähmung der Oculomotoriusendigungen im Sphincter, nach der andern um Reizung der Sympathicusendigungen im Dilatator und nach einer dritten um Oculomotorius- und Sympathicusbeeinflussung handeln.

1. Für die Beeinflussung des Oculomotorius beziehungsweise des Sphinctersystems im weiteren Umfange werden angeführt:

a) Die Mitbeteiligung des auch vom Oculomotorius innervierten Tensor chorioidae;

b) die gleichzeitige Aufhebung des Lichtreflexes, der vom Oculomotorius und Sphincter abhängig ist;

c) die angebliche Nichtverengerung der Pupille des atropinisierten Auges durch elektrische Reizung der Iris, während diese am gesunden Auge von Erfolg begleitet ist:

d) das Nichteintreten der Pupillenverengerung im atropinisierten Auge bei Reizung des Oculomotorius in der Schädelhöhle, während direkte Irisreizung durch Aufsetzen von Elektroden um die Pupille eine Verminderung der Atropinmydriasis in einzelnen Fällen bewirkte. Es spricht dies für eine Lähmung der Oculomotoriusendigungen im Sphincter.

2. Nicht wenige Anhänger der Meinung gibt es, daß an dem Entstehen der Mydriasis durch Atropin der gereizte Sympathicus beteiligt sei. Als Stütze hierfür wurde angeführt, daß:

a) bei vollständiger Oculomotoriuslähmung der Umfang der Pupille durch Atropin noch erheblich vergrößert wird[1]), und daß das Gleiche bei Tieren auch nach Entfernung des Oculomotorius zu erzielen ist. v. Graefe hatte Gelegenheit, in einem Falle, wo außer dem Oculomotorius auch der Trigeminus gelähmt war, festzustellen, daß die Pupille durch Atropin in derselben Zeit und für die gleiche Dauer ad maximum erweitert wurde, wie am gesunden Auge[2]); daß ferner:

b) die bogenförmigen Ausbuchtungen, welche sich zwischen zwei Synechien zeigen, sowie die allmähliche Dehnung und Zerreißung der letzteren für eine Sympathicusreizung sprechen. Wer diesen Vorgang öfter beobachtet hat, wird sich allerdings kaum des Eindrucks erwehren können, daß hier eine ganz kräftige Zugwirkung nach außen stattfindet[3]), und es ist wohl erklärlich, daß unter den Anhängern der Sympathicusreizung sich die Namen erfahrener Augenärzte finden[4]).

3. Mit der Oculomotoriusstörung soll zugleich eine reizende Wirkung auf den Sympathicus einhergehen. Als Stütze hierfür wird die Tatsache angesehen, daß nach Durchschneidung des Sympathicus einer Seite die Atropinwirkung zwar immer noch, aber deutlich schwächer eintritt, was aber, nach Donders, schon allein durch die aufgehobene Sympathicuswirkung, d. h. durch Fortfall des Dilatatortonus erklärlich wird. Außerdem solle sich die Größe der Erweiterung der Pupille aus der Sphincterlähmung allein nicht erklären lassen, und ferner mache, trotz der Lähmung des Sphincter, elektrische Reizung des atropinisierten Auges keine stärkere Erweiterung, was für einen Dilatatorkrampf spreche. Gegen jede Beteiligung des Sympathicus an der Atropinmydriasis wurde angeführt, daß durch faradische Reizung des Halssympathicus eine noch stärkere Pupillenerweiterung herbeigeführt wird[5]). In der Neuzeit ist mehrfach für diese Beweisführung das Cocain benutzt worden[6]), das ja zweifellos den Sympathicus reizt.

---

1) Ruete, Beitr. z. Pathol. u. Physiol. d. Auges u. Ohres. 1843. S. 250.
2) v. Graefe, Arch. f. Ophthalm. Bd. VII. 2. S. 29.
3) Stellwag v. Carion, Allgem. Wien. med. Zentralzeitg. 1872. S. 146.
4) Vid. auch: Stilling, Arch. f. Augenheilk. Bd. XVI. 3 u. 4. S. 317.
5) Grünhagen, Zentralbl. f. d. med. Wissensch. 1863. S. 577.
6) Höltzke, Klin. Monatsbl. f. Augenheilk. 1887. S. 104. — Schultz, Arch. f. Anat. u. Phys. 1898.

Indessen ist ein solcher Versuch aus allgemein biologischen Gründen nicht beweiskräftig, denn wenn zwei verschiedene Reize hintereinander auf dieselbe Funktion wirken, so wird der stärkere Reiz auch eine stärkere Wirkung ausüben. Wer also eine Reizung des Sympathicus durch Atropin annimmt, wird sich dadurch nicht widerlegt finden, daß andere Mittel eine noch stärkere Wirkung ausüben, was übrigens auch für die faradische Reizung des Halssympathicus Geltung haben würde.

Die vorstehenden Auseinandersetzungen lehren, wie schwer es ist, mit den bisherigen Angaben über die Innervation der Iris eine Entscheidung bezüglich der Ursache der Atropinmydriasis zu treffen, wenn man nicht Annahmen macht, die dem Empfinden für biologisch Richtiges widerstreiten. Nähme man, wie dies mehrfach gefordert wurde[1]), ein gangliöses Iriszentrum an, dann würde die Erklärung befriedigend und einfach sich gestalten. Mann würde z. B. imstande sein, die Atropinwirkung am ausgeschnittenen Froschauge zu verstehen, die sich durch Oculomotoriuslähmung nicht erklären läßt, und für die sonst eine Beeinflussung der Sympathicusendigungen angenommen werden muß.

Bei innerlicher Vergiftung gehören die Pupillenerweiterung und, falls sie sich mit Rücksicht auf die Allgemeinerscheinungen feststellen läßt, auch die Akkommodationslähmung, zu den typischen Symptomen. Die Pupillenerweiterung kann aber, wie dies bei der innerlichen oder äußerlichen Vergiftung, z. B. durch Belladonnapflaster öfter gesehen wurde, ausbleiben. Ja, selbst die Anwendung am Auge kann dies zeigen. Bei ganz kleinen, und, besonders, wie es scheint, syphilitischen Kindern ohne Iritis oder iritische Adhäsionen kommt dies vor, aber auch bei Erwachsenen. So verschluckte ein Mann nur den Saft von drei Tollkirschen, während er deren Samen und Haut wegspie. Bald traten Trockenheit, Kratzen im Halse, Schluckunvermögen, Dunkelheit vor den Augen, Harndrang und Unmöglichkeit, Harn zu entleeren, Schwindel, Ohrensausen usw. auf. Die Augenlider waren auseinandergesperrt, die Augen aus ihren Höhlen hervorragend, rollend, schielend, fast absolut unempfindlich für äußere Eindrücke, die Pupillen aber nicht erweitert, der Blick wild und verstört. Die Pulsfrequenz war nicht erhöht, sondern kleiner, der Puls intermittierend. Es trat Erholung ein bis auf Magenbeschwerden und Schwäche des Gesichtes[2]).

Es wird auch behauptet, daß trotz Ausbleibens der Mydriasis die Akkommodation ganz gelähmt sein kann[3]).

In seltenen Fällen wird eine ungewöhnlich lange Dauer der Atropinwirkung beobachtet. Die Pupille kann in mittlerer und selbst maximaler Mydriasis fixiert sein. Dies soll zugleich mit Akkommodationslähmung in einem Falle drei, in einem anderen sechs Monate gedauert haben trotz Eserin und Elektrizität[4]). Mitunter sah man noch nach Jahresfrist einen mäßigen Grad von Mydriasis bestehen. v. Graefe[5]) fand dies aber niemals an gesunden Augen, sondern nur, wenn reichliches Exsudat

1) v. Bezold und Bloebaum, Unters. aus dem phys. Labor. in Würzburg. 1867. I. — Hermann, Toxikologie. S. 335.
2) Finck, Annal. d. Staatsarzneik. 1841. Bd. VI. S. 373.
3) Eberhardt, Ophth. Record. 1908. Jan.
4) Antonelli, Rec. d'Ophthalm. Juni 1908.
5) v. Graefe, Arch. f. Ophthalm. Bd. I. 2. S. 242.

z. B. bei syphilitischer Iritis abgesetzt war, sodaß eine gewisse Steifheit des Gewebes zurückblieb. Auch nach Diszission des Schichtstares kann die Pupillenerweiterung bestehen bleiben.

Das Gleiche wurde bei Epileptikern beobachtet, die Belladonna methodisch erhalten hatten. Sie klagten über Brennen, Drücken und Hitze, manche auch über Rötung an den Augen; die häufigste Klage betraf die Dunkelheit vor den Augen und die Pupillenerweiterung, die in einem Falle drei Wochen lang dauerte.

Eine auffallend geringe Wirkung zeigte sich dagegen bei Indianern und Negern mit sehr dunkler Iris, indem selbst durch eine einprozentige Lösung eine maximale Mydriasis nicht erzielt werden konnte[1]).

Eine forensische Bedeutung kann die Einwirkung des Atropins auf das Leichenauge gewinnen. Dieselbe war schon lange bekannt und ist neuerdings eingehend studiert worden. In den ersten drei bis vier Stunden hatte Atropin und Eserin in $^1/_2$prozentiger Lösung eine deutliche Wirkung. Nach fünf Stunden ließ sie sich nicht mehr hervorrufen. Die erstere ist weniger deutlich als die letztere, weil die Pupille im Tode sich erweitert. Sie beginnt $^1/_4$—$^1/_2$ Stunde nach dem Einträufeln und kann bis zu 9 Stunden dauern. Wurde in das eine Auge Atropin, in das andere Eserin geträufelt, so ließ sich die Differenz noch bis zu 27 Stunden nach dem Tode erkennen[2]).

Auf den Trigeminus wirkt Atropin narkotisch ein. Nach seiner Durchschneidung wird an der gewöhnlichen Atropinwirkung nichts geändert.

Das Alkaloid hat keinen nachweisbar lähmenden Einfluß auf die Gefäßmuskeln. Die Gründe der im Normalzustande des Tierauges zustande kommenden Gefäßerweiterung der Iris unter Atropin sind unbekannt. Vielleicht handelt es sich doch, da auch die Lider sich röten, um eine direkte Gefäßwirkung. Die Netzhautgefäße werden ersichtlich nicht dadurch verändert und die angegebene Erweiterung der Chorioidalgefäße ist nicht sicher erwiesen. Als feststehend kann demgegenüber eine indirekte Gefäßverengerung am entzündeten Auge angenommen werden, wenn durch Atropin die Entzündung zurückgeht[3]).

IV. Die Veränderungen der Akkommodation durch Atropin.

Die Akkommodationsstörungen durch direkte Einbringung von Belladonnasaft in ein Auge wurden zuerst im Jahre 1811 bekannt gegeben. Schon damals erkannte man durch Messungen die Akkommodationsbehinderung[4]).

Ein junger Arzt fand durch Beobachtung mit leuchtenden Punkten den Nahepunkt seines linken Auges in 6 Zoll. Für große Entfernungen soll eine leichte Myopie bestanden haben, welche sich aber erst bei Betrachtung einer Flamme in einer Entfernung von 60 Ellen oder eines Sternes bemerkbar machte. Eine halbe Stunde nach Einträuflung von Belladonnasaft, als die Pupille noch wenig erweitert war, fand sich der Nahepunkt in 7 Zoll, nach

1) Dimmer, Arch. f. Ophthalm. 1907. Bd. LXV. S. 503.

2) Groenouw, Klin. Monatsbl. f. Augenheilk. 1911. Bd. I. S. 659.

3) Auf die Veränderung von intraokulären Gefäßen wurde die nach Atropineinträuflung beobachtete Verminderung der Absonderung des Kammerwassers bezogen (Adamük, Annal. d'Oculist. T. LXIII. p. 108).

4) Wells, Philosophic. Transact. 1811. Part I. p. 377.

weiteren 15 Minuten in 3½ Fuß: als die Pupillenerweiterung ihr Maximum erreicht hatte, vereinigten sich die Strahlen eines Flammenbildchens auf einer Thermometerkugel, in einem Abstande von 8 Fuß betrachtet, erst hinter der Netzhaut. Die Strahlen noch weiter entfernter Gegenstände und von Sternen hatten jetzt ihren Vereinigungspunkt auf der Netzhaut. Es war somit der Nahepunkt erheblich abgerückt und eine vorher vorhandene geringe Myopie in Emmetropie übergegangen. Dies dauerte in voller Entwicklung bis zum nächsten Tage und erst am neunten Tage war die Akkommodation für die Nähe wieder vollständig normal.

Es wird noch hervorgehoben, daß die Akkommodationsstörung länger dauerte als die Pupillenerweiterung.

Genauer wurden in viel späterer Zeit die akkommodativen Funktionsstörungen des Auges durch Atropin festgestellt.

Einbringen von einem Tropfen einer Atropinlösung von 0,8 pCt. hat bald darauf vollkommenen Verlust der Akkommodation zur Folge. Das Abrücken des Nahepunktes beginnt 12—18 Minuten nach der Einträuflung, ist in 26 Minuten bei voller Mydriasis noch sehr wenig merklich und schreitet dann rasch, später wieder langsam vorwärts. Das Maximum wird in 103 Minuten erreicht, wo p und r zusammenfallen. Nach 42 Stunden beginnt die Rückkehr der Akkommodation, welche bis zum vierten Tage rasch zunimmt, aber erst nach elf Tagen vollständig ist[1]).

Die relative Akkommodationsbreite weist bei beginnender Rückkehr der Akkommodation eine Verminderung auf. Am sechsten Tage konnte das nicht eingeträufelte Auge bei einer Konvergenz von 9 Zoll ungefähr die Hälfte der gesamten Akkommodation verwenden, wogegen das atropinisierte nur etwa ein Fünftel dessen erreichte, was es beim Maximum der Konvergenz schon wieder leisten konnte. Bei Myopen ist die Störung am geringsten, bei Hypermetropen am stärksten, und am auffälligsten immer bei einseitiger Einträuflung, weil das scharfe Bild des nicht atropinisierten Auges nur sehr schwach beleuchtet ist im Vergleich zu dem anderen. Das mydriatische Auge wird dann gern geschlossen[2]).

Nach Einträuflung von einem Tropfen einer 0,5prozentigen Lösung fand man, indem man Sn I als Probe benutzte und durch ein Konvexglas von 10 Zoll Brennweite las, in den folgenden Zeiten die Akkommodation sich verändern[3]):

Beginn der Veränderung durchschnittlich nach 23 Minuten (Minimum 18 Minuten). Beginn von der Mydriasis an gerechnet, in 12 Minuten (Minimum 8 Minuten). Zusammenfallen des Nahepunktes mit dem Fernpunkt nach 2¼—2½ Stunden. Dauer der Höhe der Störung etwa 18 Stunden. Rückkehr zur Norm in 2—4½ Tagen.

Bringt man Lösungen von 0,08 pCt. in das Auge, so tritt Akkommodationslähmung für 24 Stunden ein[4]). Lösungen von 0,05 pCt. erzeugen fast totalen Verlust der Akkommodation, die am dritten Tage vollkommen geschwunden ist[4]). Lösungen von 0,04 pCt. vermindern die Akkommodation auf 70 Zoll, heben dieselbe aber nicht auf. Nach wenigen Stunden nimmt man bereits ein Zurückgehen der Störung wahr.

1) Vergl. die Kurven S. 157.
2) Donders, l. c. und Refraktion und Akkommodation. Wien 1866. S. 493 f.
3) Schaefer, l. c.
4) Kuyper bei Donders, l. c. — Jaarsma, Inaug. Dissert. Leiden 1881 — Kanngießer, Arch. f. Augenheilk. 1909. Bd. LXIII.

Nach der Einträufluug von zwei Tropfen einer Lösung von 0,025 pCt. rückte bei noch nicht vollkommener Erweiterung nach einer halben Stunde der Nahepunkt von $5^1/_2$ Zoll auf 12 Zoll, beziehungsweise von $5^1/_2$ Zoll auf 7 Zoll ab. Nach zwei Stunden war er bei dem einen Selbstbeobachter schon ∞, bei dem zweiten lag er in 10—12 Zoll Abstand. Ganz war bei den genannten Dosen auch bei stärkster Mydriasis die Akkommodation nicht aufgehoben[1]).

Lösungen von 0,01 pCt. vermindern die Akkommodation nur wenig[2]).

v. Graefe hatte die seltene Gelegenheit, die Wirkung des Atropins auf die Akkommodation allein zu studieren in seinem zu einer gewissen Berühmtheit gelangten Falle von akquirierter Aniridie[3]). Zehn Minuten nach Einträufelung einer „viergränigen Lösung" (d. h. einer Lösung von 0,8 pCt.) war keine Veränderung zu bemerken. Nach 15 Minuten war p bedeutend, r um ein weniges hinausgerückt. Ersterer lag mit + 10 in 5 Zoll, letzterer in 11 Zoll. Die Akkommodationsbreite war somit auf $\frac{1}{9^1/_2}$ reduziert. Nach 20 Minuten war p noch weiter abgerückt. Nach 25 Minuten lag r etwas näher, ca. $10^1/_2$ Zoll (immer mit + 10). Die Akkommodationsbreite war auf $\frac{1}{40}$ herabgesetzt; eine Stunde nachher war sie = 0. Es bestand eine Hypermetropie von $\frac{1}{70} - \frac{1}{60}$. Selbst große Druckschrift konnte nur mit Glas gelesen werden. Die Klagen waren sehr lebhaft, weil die Störung, die vier bis fünf Tage auf der Höhe blieb, wegen der fehlenden Iris beträchtlich sein mußte. Versuche mit schwachen und schwächsten Lösungen hatten dasselbe Ergebnis wie bei gesunden Augen.

Zentrale Hornhautschnitte durch Atropinaugen bei Menschen, Affen und Hunden ergaben eine Erweiterung des Ciliarringes, Verdickung der Iriswurzel und Verengerung des Kammerwinkels, während Eserin das Gegenteil bewirkte[4]).

Bei Neugeborenen ist die Wirkung auf die Akkommodation nicht immer eine gleichmäßige, da es oft nicht gelingt, diese vollkommen zu erschlaffen[5]).

Zuweilen findet man Augen, auf deren Akkommodation Atropin anscheinend nicht wirkt. Es sind dies Fälle von abnormer Anspannung der Akkommodation, zuweilen auch wirklichem Akkommodationskrampf, welcher erst einer längeren und energischen Atropinanwendung weicht[6]). Das überlange Bestehenbleiben der Akkommodationsstörung ist noch seltener als dasjenige der Pupillenerweiterung. In einem Falle soll die erstere monatelang verharrt haben[7]).

1) Zehender und Seitz, Arch. f. Ophthalm. Bd. II. 2.
2) Kuyper bei Donders, l. c. — Jaarsma, Inaug.-Dissert. Leiden 1881. — Kanngießer, Arch. f. Augenheilk. 1909. Bd. LXIII.
3) v. Graefe, Arch. f. Ophthalm. Bd. VII. 2. S. 160.
4) Hess, Arch. f. Augenheilk. 1910. Bd. LXV. — Lange, Klin. Monatsbl. f. Augenheilk. 1909. Bd. II. S. 113. — Luedde, Intern. Ophthalm.-Kongr. 1909.
5) Horstmann, Arch. f. Augenheilk. Bd. XIV. 3. S. 335.
6) Dobrowolsky, Klin. Monatsbl. f. Augenheilk. 1868. Beil.-Heft. S. 125. — Stilling, Ebendas. 1875. S. 7.
7) Reyerson, Med. Record. 1883. 28. April.

Wir halten es für besonders wichtig, darauf hinzuweisen, daß Störungen der Akkommodation und des Pupillenzustandes dann in ihrer Aetiologie schwer zu erkennen sind, wenn der Kranke, oft ohne es selbst zu wissen, Extr. Belladonnae aufnimmt. Es werden unseres Wissens in einer, wahrscheinlich aber in mehreren Apotheken an Laien Abführmittel mit dieser Substanz verkauft, die ja erfahrungsgemäß eine gute Wirkung auf den trägen Darm äußert, die aber nur auf ärztliche Verordnung abgegeben werden sollte.

Neuerdings sind Krankenberichte mitgeteilt worden, in denen Sehstörungen durch Belladonnaextrakt zustande kamen, das als Stomachicum mit Rhabarber und Natriumbikarbonat genommen worden war.

V. Weitere Sehstörungen als Begleiter der Mydriasis und der Akkommodationsbeschränkung.

Einen eigentümlichen Einfluß des Atropins auf das Sehorgan stellt die folgende Beobachtung dar. Die bei gewissen funktionellen Leiden auftretende Einschränkung des Gesichtsfeldes vermindert sich bei Entspannung der Akkommodation, vermehrt sich dagegen bei Anspannung[1]), im Gegensatze zu der unter normalen Verhältnissen erfolgenden Verengerung des Gesichtsfeldes bei Entspannung der Akkommodation und umgekehrt[2]). Nach Atropineinträufelung zeigt nun das konzentrisch verengte Gesichtsfeld das umgekehrte Verhalten, d. h. also die Entspannung der Akkommodation durch Atropin verursacht keine Erweiterung, sondern Verengerung. Es wird dies auf die durch die erweiterte Pupille verursachte Blendung zurückgeführt, welche den Einfluß der sonst auf die Netzhauternährung günstig wirkenden Akkommodationsentspannung überkompensiere.

Der Einfluß des Atropins auf das Sehvermögen wurde durch Leseversuche studiert. Eine halbe Stunde nach der Einträufelung konnte die Schrift No. 2 Jäg. auf 16 Zoll von einem Selbstbeobachter nur mit großer Mühe, von einem anderen dagegen noch No. 1 auf 6 Zoll mit Leichtigkeit gelesen werden. Die Lettern erschienen nur auffallend blaß. Dies änderte sich nicht während der ganzen Versuchsdauer; der erste Beobachter konnte nach 3 Stunden No. 17 und 18 auf 3 Fuß noch ratend lesen, am folgenden Morgen No. 3 und 4 auf 12 Zoll, wiewohl nicht andauernd. Drei Stunden nach der Einträufelung war der eine Beobachter noch imstande, zwei feine, auf einer Silberplatte gezogene Striche von einem gegenseitigen Abstande von 0.0075 Zoll als Doppelstriche zu erkennen, und zwar auf eine Entfernung von etwa 12 Zoll. Dies ergibt einen Gesichtswinkel von 2° 9 Minuten[3]).

Der Grad der Atropin-Sehstörung ist, wie eben schon angedeutet wurde, in hohem Maße abhängig vom Refraktionszustande. Myopen werden am wenigsten belästigt werden, da sie schon bei mittleren Graden des Fehlers die Akkommodation nur selten anspannen und daher deren Lähmung nicht sonderlich empfinden werden. Die Störungen beruhen hier im wesentlichen nur auf der mydriatischen Wirkung. Bei Emmetropen wird das Sehen in die Ferne, bei Vermeidung allzu großer

1 Groenouw, Arch. f. Ophthalm. Bd. XL. 2. S. 211.
2 Vgl. Guillery, Arch. f. Augenheilk. Bd. XXXVI. 3.
3) Zehender u. Seitz, l. c.

Blendung kaum, das Nahesehen dagegen erheblich gestört sein. Hypermetropen werden am empfindlichsten belästigt, da sie schon für die Ferne Konvexgläser nicht entbehren können. Nimmt man eine ungleichmäßige Akkommodation bei Astigmatikern an zum Ausgleiche ihres Brechungsfehlers — welche indessen von verschiedenen Forschern bestritten wird — so müssen bei diesen die Folgen einer Akkommodationslähmung besonders empfindlich sein. In einer Selbstbeobachtung fanden wir den Brechungszustand eines astigmatischen Auges bei vollständiger Akkommodationslähmung unverändert.

Der Einfluß des Atropins auf die Refraktion ist früher bekanntlich in therapeutischer Hinsicht erheblich überschätzt worden, indem man glaubte, durch eine wochenlange Atropinkur bei Myopie einen Stillstand durch Achsenverkürzung erzielen zu können[1]). Vorübergehend kann tatsächlich durch Atropin eine Myopie vermindert, eine Hypermetropie vermehrt und eine Emmetropie in leichte Hypermetropie verwandelt werden. Eine Ausnahme fand man[2]) bei aphakischen und bei alten Augen. Als Grund für die Refraktionsverminderung wurde die Aufhebung des durch den Lichteinfall unterhaltenen dauernden Tonus des Ciliarmuskels angesehen. Wenn tatsächlich eine Achsenverkürzung durch das Atropin erreicht werden kann, so treten die hierdurch etwa hervorgerufenen Sehstörungen gegen die übrigen Atropinwirkungen jedenfalls erheblich in den Hintergrund, abgesehen davon, daß eine solche Wirkung für die Myopie ja nur günstig wäre.

Gelegentlich sah man, daß Atropin bei asthenopischen Beschwerden die Myopie von $^1/_{36}$ auf $^1/_4$ erhöhte[3]).

Mit dem Beginn der Mydriasis treten häufig Blendungserscheinungen auf. Eine helle Wolke z. B., welche das normale Auge nicht belästigt, wird unangenehm empfunden, sonnige Beleuchtung nötigt zum Lidschlusse. Die Blendungserscheinungen werden sich oft bei Hornhauttrübungen besonders unangenehm bemerkbar machen, da ein kleines Diaphragma ein bekanntes Mittel ist zur Verminderung der Zerstreuungskreise. Die Mydriasis wirkt auch nachteilig auf die Schärfe der Netzhautbilder, weil die Randstrahlen durch die sogenannte sphärische Aberration nachteilig wirken[4]). Dies gilt aber hauptsächlich bei Mydriasis ohne Akkommodationslähmung, wobei die Aberration für das Sehen in der Nähe durch die verstärkte Linsenkrümmung sich besonders bemerkbar macht.

Zu der Verminderung der Akkommodationsbreite kann Polyopia monocularis hinzutreten. So kam z. B. in einer Selbstbeobachtung eine monokuläre Triplopie zum Vorschein. Von einem vertikalen Gegenstande erschien das deutlichste Bild nach rechts, das schwächste nach links. Bei Neigung um 45° erschienen alle drei Bilder in ziemlich gleicher Lichtstärke, bei horizontaler Lage war nur ein Bild vorhanden. Wurde mit einem Kartenblatte die linke Seite der Pupille abgeblendet, so verschwand das rechte Bild und umgekehrt.

Eine Folge der Akkommodationsstörung ist die Mikropsie, welche dadurch erklärt wird, daß unsere Größenschätzung abhängt von

1) Schroeder, Atropinkuren gegen Kurzsichtigkeit. Leipzig 1874.
2) Schneller, Arch. f. Ophthalm. Bd. XXXII. 3. S. 246.
3) Dobrowolski, Zentralbl. f. Augenheilk. 1898. Bd. XXII. Suppl. S. 448.
4) Weidlich, Arch. f. Augenheilk. Bd. XLV. H. 2.

der Schätzung der Entfernung. Diese ist aber beeinflußt durch die Größe der Akkommodationsanspannung. Je größer die letztere infolge der Atropinwirkung ist, um so näher denken wir uns die Gegenstände, und da der Sehwinkel nicht größer geworden, halten wir diese für kleiner. Die Mikropsie ist daher am auffallendsten in der Nähe des abgerückten Nahepunktes, wenn eben noch mit Anstrengung klar gesehen wird. Man kann sich hiervon leicht überzeugen, wenn man sich den vorübergehenden Unbequemlichkeiten einer Homatropineinträufelung unterzieht. Entfernte Gegenstände erscheinen alsdann in ihrer natürlichen Größe. Je mehr man sich ihnen nähert unter dem Bestreben, ein deutliches Bild zu erhalten, um so kleiner werden sie, bis sie schließlich wegen zu großer Annäherung verschwimmen. Die Kenntnis dieses Symptoms ist schon alt. Zu seiner Beurteilung mag die Beobachtung an einem Manne dienen, dem abends zu diagnostischen Zwecken eine Lösung von Extr. Belladonnae in beide Augen eingeträufelt worden war. Am anderen Morgen sah er zwar hell und klar, aber alles kleiner: den Zeitungsdruck mikroskopisch, eine ins Zimmer tretende Dienstmagd wie ein zehnjähriges Kind und andere Personen erschienen wie Zwerge oder Puppen. Nach 24 Stunden schwand diese Mikropsie[1]).

Ausnahmsweise kommen ohne tiefere organische Veränderungen des Auges noch andere Sehstörungen vor, z. B. ein bleicher, zitternder Schein, welcher im Dunkeln wahrgenommen wird und das Aussehen einer phosphoreszierenden Scheibe annimmt. Das Phänomen entsteht bei mittlerer Weite der Pupille und beginnender Wirkung auf die Akkommodation[2]).

Auch Ringe und Farbensehen, insbesondere die Erythropsie nach Kataraktoperationen hat man auf Atropin zurückgeführt. Auch andere Tropeïne sollen dieses Symptom schon in sehr kleinen Mengen erzeugen. Hierzu sei aber bemerkt, daß Rotsehen nach Staroperationen oft genug auch ohne Atropin auftritt und auch bei ganz gesunden Menschen unter den verschiedensten Verhältnissen vorkommt. Das Atropin-Rotsehen braucht, wie dies in einem Falle von Mikrophthalmus festgestellt wurde, nicht mit der Pupillenerweiterung zusammenzufallen[3]). Vielleicht hat dieses Farbensehen nach örtlicher Tropeïnanwendung die gleichen Ursachen, wie das nach allgemeiner Vergiftung auftretende. Solche Kranken klagen über Gesichtshalluzinationen und Photopsie; sie sehen die Gegenstände irisierend, oder von einem weißen Dampf umgeben, oder gelb, blau, rot oder grün gefärbt.

Eine andere Art von Farbensehen beruht lediglich auf optischen Verhältnissen und wird daher nicht von allen Personen in gleicher Weise bemerkt. Sobald man nämlich bei hellem Tageslicht mit durch Belladonna erweiterter Pupille Druckschrift zu lesen versucht, so wird man, wie Purkinje fand, sogleich bei ungehöriger Näherung oder Entfernung die Buchstaben bald mit gelber, roter oder bläulicher Farbe überzogen finden. Der Versuch ließ sich auch exakter anstellen. Nimmt man eine Nadel von mittlerer Größe und betrachtet sie gegen den hellen Himmel, in weniger als 5 Zoll Entfernung vom Auge, so erscheint sie als ein trüber Schatten; bei 5 Zoll zeigt sie sich gelb, bei $6^1/_4$ gelbrot, bei $6^3/_4$

1) Warlomont, Annales d'Oculistique. T. XXIX. Mai et Juin.
2) Rampoldi, Annali univers. di Medic. 1886. Vol. CCLXXII. p. 113.
3) Mayerhausen, Wiener med. Presse. 1882. S. 1320.

rot, bei $7^1/_4$ dunkelrot, bei $7^1/_2$ schwarz, bei 8 dunkelblau, bei 9 hellblau mit gelben Rändern, bei 10 Zoll von unbestimmten Umrissen und Färbung, verdreifacht. Nimmt man zwei Nadeln und hält sie so hintereinander, daß sie sich decken, und die nähere gelb, die entferntere blau erscheinen muß, so erhält man Grün. Noch schöner zeigen sich die Farben, wenn man in ein Kartenblatt zwei Nadelstiche von zwei bis drei Linien Distanz der Oeffnung der Pupille gemäß anbringt und nun gegen den Himmel oder eine Flamme durch das Kartenblatt die Nadel vor und zurück bewegt. Die Doppelbilder nehmen dann verschiedene Farben an. Diese Erscheinungen werden noch eindrucksvoller, wenn man ein Glas vor das Auge hält, welches nur zweierlei Licht durchläßt, unter Ausschaltung der mittleren Töne des Spektrums, z. B. eins der üblichen violetten Gläser der Brillenkästen [1]). Die Erklärung ist gegeben in der chromatischen Aberration, welche sich bekanntlich auch am nicht atropinisierten Auge findet.

Durch Selbstbeobachtung fanden wir noch eine eigenartige Sehstörung, welche, soweit wir sehen, bisher nicht berücksichtigt worden ist. Dieselbe betrifft nicht das eingeträufelte Auge, sondern das andere. Man hat hier die Empfindung, daß irgend welche Fremdkörper an den Wimpern haften und fühlt sich fortwährend versucht, dieselben abzuwischen. Man überzeugt sich leicht, daß dieses Gefühl hervorgerufen wird durch das Bild der Wimpern selbst, welches an dem nicht eingeträufelten Auge im Vergleich zu dem anderen viel schärfer und deutlicher wird. Namentlich beim Lesen hat man im oberen Teile des Gesichtsfeldes immer den belästigenden Schatten der Wimpern des Oberlides auf der weißen Papierfläche. Derselbe erscheint nur auf dem nicht eingeträufelten Auge, weil er auf dem andern durch die infolge der Pupillenerweiterung, wie der Akkommodationslähmung hervorgerufenen Zerstreuungskreise verschwindet. Schließt man das eingeträufelte Auge, so ist die Erscheinung viel weniger deutlich, beim Oeffnen aber durch den Kontrast sofort wieder vorhanden: man bemerkt, daß dem Gesichtsfelde des einen Auges etwas vorschwebt, was dem anderen fehlt. Beim Blicken in die Ferne ist die Erscheinung auch noch vorhanden. Wenn jetzt auch beiderseits die Akkommodation ausfällt, so ist der Unterschied durch die verschiedene Größe der Zerstreuungskreise infolge der Pupillendifferenz immer noch vorhanden. Wir bemerkten diese Sehstörung zuerst beim Studium der Eserinwirkung, wo sie aus dort anzuführenden Gründen noch viel auffälliger ist.

VI. Einfluß des Atropins auf die äußeren Augenmuskeln.

Eine nachteilige Einwirkung des Atropins auf die äußeren Muskeln ist zwar von Graefe angenommen worden, indem er zur Erklärung der Herabsetzung des intraokulären Druckes von einer Erschlaffung der Muskelkräfte sprach, doch scheint er ausgesprochene Lähmungserscheinungen nicht gefunden zu haben. Andere meinten, das Atropin durchdringe allmählich von vorne nach hinten den ganzen Bulbus, erreiche in ca. drei Stunden die Netzhaut und werde dann allmählich aus dem Auge entfernt, worauf es das Zellgewebe der Orbita infiltriere und in

1) Helmholtz, Physiol. Optik. 2. Aufl. S. 156 ff.

unmittelbare Berührung mit den Augenmuskeln trete[1]). Bei drei atropinisierten Menschen wurde versucht, die Tätigkeit der Augenmuskeln zu prüfen, indem man extreme Bewegungen ausführen und außerdem stark konvergieren ließ. Nur einmal fand sich bei erhaltenen Seitenbewegungen eine verminderte Konvergenz, sodaß die untersten Hornhautpunkte um 1 mm mehr von einander abstanden als vorher. Dies war zwei Stunden und einige Minuten nach der Einträufelung zu bemerken und dauerte etwa dreiviertel Stunden. Daraufhin nahm man an, daß hierbei wohl die verminderte Akkommodation in Betracht komme, doch sei nicht in Abrede zu stellen, daß auch die äußeren Muskeln in geringem Grade affiziert werden. Sehr überzeugend ist diese Beobachtung nicht.

Einen Einfluß auf die Mm. recti interni wollte man bei Epileptikern beobachtet haben, welche kleine Gaben von Atropin brauchten. Zur Zeit der Atropinkur war der binokuläre Nahepunkt in sieben bis acht Zoll Abstand von der Glabella. Bei größerer Annäherung stellte sich gekreuztes Doppeltsehen ein[2]). Es ist zwar nicht ausdrücklich gesagt, aber doch wohl anzunehmen, daß vor oder nach der Kur die Lage des Nahepunktes als eine andere festgestellt worden war. Diese Beobachtung einer Einwirkung auf die Interni findet durch eine neuere eine wesentliche Stütze, wenn auch in anderem Sinne: Eine Kranke hatte in Folia Trifolii Belladonnablätter erhalten. Es entstand Mydriasis und einseitiger Strabismus infolge von Krampf des M. rectus internus[3]).

Uebrigens gab schon Himly im Jahre 1801 an, daß starke innerliche Gaben von Extr. Belladonnae „die Augenmuskeln lähmen".

Auch eine mehrfache Lähmung von Augenmuskeln durch Atropin kommt vor. Wegen Kurzsichtigkeit wurde bei einem 12jährigen Knaben eine Atropinkur gebraucht und gut vertragen. Nach etwa acht Monaten leitete man dieselbe Behandlung mehrere Wochen lang ein. Es stellten sich dabei Halsbeschwerden, schlechter Appetit, unruhiger Schlaf und Abmagerung ein. Es fiel außerdem eine ungewöhnliche Kopfhaltung nach der rechten Seite auf. Dazu kamen Doppeltsehen und Schielen. Nach Aussetzen des Atropins erfolgte anscheinende Besserung. Eine auffällige Kopfhaltung war nicht mehr vorhanden, das rechte Auge stand aber etwas nach innen. Es ergab sich eine Parese des Abducens und eine Lähmung des rechten Obliquus superior. Die Sehschärfe war $^6/_5$ beiderseits, bei Myopie — 0,75; der Nahepunkt lag beiderseits in 8 cm. Nach sechs Wochen war die Störung, die als die Folge einer Atropinvergiftung angesehen wurde, beseitigt[4]).

Analogien zu einer solchen muskellähmenden Wirkung des Atropins im übrigen Körper gibt es, bis auf die oben erwähnte Beeinflussung der mit quergestreiften Fasern versehenen Vogel-Iris, nicht: denn durchgängig sind es die glatten Muskeln, die, freilich sehr energisch, durch Atropin im lähmenden Sinne beeinflußt werden.

1) Schneller, Arch. f. Ophthalm. Bd. III. 2. S. 155.
2) Förster, Graefe-Saemisch's Handb. d. Augenheilk. 1. Aufl. Bd. VII. S. 206.
3) Frankenstein, Aerztl. Rundschau. 1901. No. 3.
4) Baas, Arch. f. Augenheilk. Bd. XLIX. S. 175.

VII. Das Atropin-Glaukom.

Außer den bisher beschriebenen, bald vorübergehenden Störungen, welche mehr die Bedeutung einer Belästigung haben, als den einer ernsteren Schädigung des Sehvermögens, können auch schwere Erkrankungen des Sehorgans durch das Atropin hervorgerufen werden. Die bedenklichste Folge einer Atropineinträufelung stellt das Glaukom dar. Es liegt eine stattliche Zahl von Beobachtungen vor, welche beweisen, daß durch eine einzige Atropineinträufelung nicht nur eine Steigerung eines latenten chronischen Glaukoms zu einem akuten Anfalle herbeigeführt, sondern auch bei anscheinend ganz gesunden und bis dahin unverdächtigen Augen dasselbe Symptomenbild hervorgerufen werden kann. Freilich nehmen manche Beobachter an, daß solche Augen nicht mehr in ganz normalem Zustande gewesen sein können, daß wenigstens eine gewisse Prädisposition bestanden haben müsse, und daß in wirklich normalen Augen das Atropin eine solche Veränderung nicht bewirke. Vielleicht sind manche ältere Beobachtungen von Blindheit nach Belladonna- oder Atropingebrauch ebenfalls auf akut eintretendes Glaukom zurückzuführen. Unter 32 Fällen von Glaukom waren neun durch Atropin, zwei durch Homatropin, je einer nach Scopolamin, Duboisin und Cocain entstanden[1]).

Kein Alter ist vor einer solchen Eventualität geschützt. Die folgenden Mitteilungen lehren, daß Kinder von fünf bis zehn Jahren ebenso wie Männer und Frauen bis zu 60 Jahren diesem schädlichen Einflusse unter bestimmten, freilich nicht analysierbaren Umständen unterliegen können. Das klimakterische Alter soll dazu besonders disponieren, ebenso wurde eine gewisse „Seneszenz" des arteriellen Gefäßsystems für eine notwendige Voraussetzung sowohl für die Steigerung des intraokulären Druckes durch Atropin, wie für das Zustandekommen des Glaukoms überhaupt[2]) — aber mit Unrecht — gehalten. Auch die Stärke der angewendeten Atropinlösung scheint belanglos zu sein, da sowohl eine Lösung von 1 : 2500, als auch eine solche von 1 : 100 Glaukom hervorriefen. Schwankend ist auch die Zeit des Eintritts des Glaukomanfalles. Er erschien in einem Falle schon nach einer halben Stunde, in anderen nach einer, zwei drei, fünf Stunden oder auch erst nach Tagen.

Nicht nur durch Einträufeln von Atropin, sondern auch durch eine Morphiuminjektion, welcher zur Vermeidung übler Nebenwirkungen Atropin zugesetzt war, wurde ein Glaukomanfall hervorgerufen[3]).

a) Atropin-Glaukom als Verschlimmerung eines glaukomatösen oder glaukomverdächtigen Zustandes.

Die erste Mitteilung einer solchen Atropinwirkung machte v. Graefe[4]). Er hatte bei intraokulären Tumoren mehrfach konstatiert, daß ein akuter glaukomatöser Zustand eintrat, kurz nachdem zur besseren Untersuchung ein Tropfen Atropin eingeträufelt war. Eine ähnliche Wahrnehmung hatte er häufig bei chronischem Glaukom gemacht. Da bei solchen

1) Standish, Ophthalm. Record. 1902. p. 243.
2) Mooren, Arch. f. Augenheilk. Bd. XIII. 4. S. 361.
3) Sommer, Woch. f. Ther. u. Hyg. d. Auges. 1904. 9. Juni.
4) v. Graefe, Arch. f. Ophthalm. Bd. XIV. 2. S. 117.

Tumoren der intraokuläre Druck in der Regel vermehrt ist, so handelt es sich auch hier nur um akute Steigerung eines bereis vorhandenen glaukomatösen Zustandes[1]). Die folgenden Fälle zeigen ähnliche Verhältnisse, auch wenn sehr kleine Atropingaben gereicht worden waren und die leichte Mydriasis nur kurze Zeit gedauert hatte[2]).

Eine 62jährige Frau war links durch Glaukom erblindet, während sie über das rechte Auge bisher nie geklagt hatte. Auch der ophthalmoskopische Befund ergab eine ganz normale Papille. Nach einer Atropineinträuflung trat am Abend desselben Tages ein schwacher Anfall ein, welcher sich nach 40 Stunden erheblich steigerte[3]).

Ein Kranker mit chronischem Glaukom, wegen dessen vor 15 Jahren eine Iridektomie gemacht worden war, stellte sich wieder vor wegen Ciliarschmerzen. Dieselben steigerten sich sehr durch eine Atropineinträuflung und am folgenden Tage bestand ein akutes Glaukom, welches eine zweite Iridektomie erforderlich machte.

In einem anderen Falle war wegen Iritis $1^1/_2$ Jahre lang Atropin gebraucht worden. Es entwickelte sich dabei allmählich eine starke Drucksteigerung mit Ciliarneuralgien. Die Sehschärfe war auf Handbewegungen, beziehungsweise Finger in $2^1/_2$ Fuß gesunken. Nach Aussetzen des Atropins gingen alle glaukomatösen Erscheinungen ohne weitere Behandlung zurück, und das Sehvermögen hob sich wieder auf die frühere Höhe innerhalb eines Monates[4]).

Ein 60jähriger Mann hatte ein ausgesprochenes Glaukom rechts: Hornhauttrübung, Pupille mittelweit, starr. Fingerzählen auf sechs Fuß. Starke Gesichtsfeldbeschränkung von innen her. Links bestand eine schmutzige, graugrüne Verfärbung des Sehnerven. Zur genaueren Feststellung dieses Befundes wurde Atropin 1 : 2500 eingeträufelt. Nach etwa drei Stunden erfolgte langsame Erweiterung in Begleitung von Uebelkeit, Schmerzen im Kopf und im linken Auge. Verlust des Sehvermögens. Schlaflose Nacht; fünfmal Erbrechen. Nach 19 Stunden war die Hornhaut gleichfalls getrübt und der Augenhintergrund unsichtbar wie rechts. Kammerweite nicht verändert. Pupille mittelweit. Abnorme Spannung. Pupille 24 Stunden nach der Einträuflung wieder erheblich enger. Die Iridektomie wurde 42 Stunden nach der Einträuflung gemacht, da das Auge einen vollkommen glaukomatösen Habitus zeigte. Fingerzählen in acht Fuß.

Ein 56jähriger Mann erlitt eine Kontusion des rechten Auges. Wegen Reizerscheinungen wurde ein Tropfen Atropin gegeben: danach entstand ein glaukomatöser Anfall ohne Pupillenerweiterung. Eserin coupierte den Anfall ohne Pupillenverengerung. Nach Ablauf der Reizerscheinungen fand sich eine Subluxation der Linse, mit Vorrücken von unterem Linsenrand und Iris gegen die Hornhaut[5]).

Bei an den Prodromalsymptomen des Glaukoms leidenden Menschen sah man mehrfach durch versehentliches oder absichtliches Einbringen

1) Fromaget, Rev. génér. d'ophthalm. 1894. p. 159.
2) Schnabel, Arch. f. Augen- u. Ohrenheilk. Bd. VI. 1. S. 157.
3) Derby, Transact. of the Americ. Ophthalm. Soc. 1869. p. 35.
4) Mooren, Ophthalm. Mitteil. 1874. S. 53.
5) Schiele, Wojenno Med. Journ. 1901. II.

von Atropin einen akuten Glaukomanfall ausgelöst werden[1]). Von den neueren Mitteilungen erregte am meisten Interesse die Selbstbeobachtung von Javal[2]) über sein glaukomatöses Augenleiden, bei welchem eine gelegentliche Einträuflung von Atropin mit Cocain ebenfalls eine Verschlimmerung herbeiführte. Die angeführten und manche andere analoge Fälle stützen als Erweiterung die nun schon alte Angabe[3]), daß Atropin bei akutem Glaukom schädlich wirke. Hiermit ist aber nicht der ganze Umfang des möglichen Schadens durch dieses Alkaloid gekennzeichnet: denn es kommen zweifellos, wie die folgenden Mitteilungen beweisen, auch glaukomatöse, durch Atropin erzeugte Zustände an Augen vor, die zwar nicht als gesund, aber doch auch sicher nicht als glaukomatös bezeichnet werden können.

b) Atropin-Glaukom an kranken, aber nicht glaukomatösen Augen.

Eine einäugige Greisin wurde plötzlich nach einem Schwindelanfalle schwachsichtig. Ophthalmoskopischer Befund: Dunkelrote Papille mit undeutlichen Grenzen, schmale Arterien, stark geschlängelte, dunkle Venen, zahllose rundliche und strichförmige, den Gefäßen anliegende Blutungen in der Retina. Eine halbe Stunde nach der Instillation von vier Tropfen einer einprozentigen Atropinlösung heftiger Anfall von Glaukom, der durch Eserin in kaum einer Stunde geheilt wird. Nach einigen Monaten sind die Blutungen resorbiert, die Papille tief exkaviert. Iridektomie mit gutem Erfolge. Wiederholte Atropineinträuflungen machen Mydriasis ohne Drucksteigerung.

Eine alte Dame, die andersartig nie an den Augen gelitten, erhielt Atropin zur Untersuchung einer senilen Katarakt. Nach zwei Stunden erschien akutes Glaukom mit Lidödem und Chemosis. Iridektomie. Heilung.

Es gibt noch viel mehr solcher Fälle, welche beweisen, daß bei alten Leuten durch relativ kleine Dosen Atropin und auch Homatropin ein akutes Glaukom erzeugt werden kann, das durch Physostigmin schnell und sicher geheilt wird. Der Bestand der Heilung deutet darauf, daß die Wirkung auch bei gesunden, nicht glaukomatösen Augen zustande kommt[4]).

Atropin, das zur Refraktionsbestimmung bei einem fünfjährigen Mädchen eingeträufelt worden war, erzeugte ein Glaucoma chronicum simplex. Fünf Jahre später war ein Auge erblindet und zeigte eine weite, starre Pupille; es bestand eine tiefe, glaukomatöse Exkavation; das relativ gesunde Auge besaß ebenfalls weite, schwer reagierende Pupillen und einen leicht exkavierten Sehnerv[5]).

Eine 49 Jahre alte Frau bemerkte seit einigen Tagen eine Verschlechterung des Sehvermögens auf dem rechten Auge, jedoch ohne Schmerzen und Rötung. Zur Untersuchung wurde „ein Tröpfchen“ Atropinlösung von $^1/_4$pCt.

1) Pflüger, Ber. der Universitäts-Augenklinik in Bern. 1883. Derselbe beobachtete im Jahre 1881, daß zwei Fälle von Glaucoma simplex durch Atropin in akutes Glaukom übergeführt wurden (Ophthalm. Gesellsch. 1882. S. 132).
2) Javal, Annal. d'Oculist. 1901.
3) Wharton Jones, Med. Times and Gaz. Vol. I. p. 111.
4) Jacobson, Arch. f. Ophthalm. Bd. XXXII. 3. S. 130.
5) Alt, The Amer. Journ. of Ophthalm. 1899. June.

instilliert. Nach einer halben Stunde erschienen heftige Schmerzen, die nach vier bis fünf Stunden unerträglich wurden; Auge gerötet; Pupille mittelweit; Iris verfärbt; seichte Kammer; Sehschärfe = Fingerzählen in der Nähe; farbige Ringe um die Lampe; T + 3; starke Hornhauttrübung. Durch Pilocarpin, Holocain und Sclerotomie erzielte man Bessung auf S = $^5/_{10}$. Links bestanden träge Pupillenreaktion, Hypermetropie, Herabsetzung der Akkommodationsbreite[1]). Das Grundleiden ist hier zweifelhaft und die Möglichkeit, daß ein Glaukom bereits in der Entwickelung begriffen war, nicht ganz ausgeschlossen.

Das Glaukom kann trotz beiderseitiger Einträufelung nur an einem Auge kommen. Man sah dies z. B. bei einem an Katarakt leidenden Manne fünf Stunden nach der Einträufelung. Es bestand Pericornealinjektion, Enge der Vorderkammer, konzentrische Gesichtsfeldbeschränkung. Die Einträufelung war in beide Augen gemacht worden, doch trat das Glaukom nur auf dem rechten ein. Ein Grund für das nur einseitige Glaukom ließ sich nicht feststellen, da die Spannung beiderseits normal erschien. Früher, als die Linse noch durchsichtig war, konnte festgestellt werden, daß am Augenhintergrunde normale Verhältnisse bestanden[2]).

Mehrfache anderweitige Fälle ließen sich anführen, in denen ein Atropinglaukom eintrat[3]), unter anderen auch ein solcher von Retinitis haemorrhagica, bei dem die unangenehme Nebenwirkung schon nach einem Tropfen der Atropinlösung zum Vorschein kam[4]).

Nach längerer Atropinisierung eines Auges stellte sich bei einem Kranken auch eine Einschränkung des Gesichtsfeldes nach innen unten ein, welche unter dem Gebrauch von Pilocarpin wieder schwand[5]). Der Verdacht liegt nahe, daß es sich auch hier um einen glaukomatösen Zustand gehandelt hat.

Schwer zu analysieren sind die Symptome, die bei einem zehnjährigen Kinde erschienen, dem wegen Phlyktänen Atropin eingeträufelt worden war. Da die Eltern sich über die weite Pupille erschreckten, wurde zu ihrer Beruhigung ein Scheibchen Calabar-Gelatine eingelegt, wodurch die Akkommodation rasch normal wurde. Einige Stunden später war das Kind vollständig erblindet. Die Atropinwirkung war wieder deutlich, der Augenhintergrund normal. Es wurde über Kopfschmerzen und Betäubung geklagt, und deswegen wandte man Revulsiva und Antispasmodica an. Nach 24 Stunden kehrte das Sehvermögen zurück, aber nur vorübergehend. Erst nach 6 Tagen erfolgte vollständige Heilung. Die Symptome wurden auf die Wirkungen von Atropin und Physostigmin zurückgeführt[6]). Das Auge war, wie es scheint, überatropinisiert — aber es ist fraglich, ob es sich um ein Glaukom gehandelt hat. Vielleicht lag eine zentrale Sehstörung vor.

Es wird davor gewarnt, bei Luxation beziehungsweise Subluxation der Linse nach unten ein Mydriaticum anzuwenden, weil die Linse da-

1) Bylsma, Wochenschr. f. Ther. u. Hyg. d. Auges. 1901. No. 50. S. 397.
2) Magnus, Monatsbl. f. Augenheilk. 1876. Nov.
3) Cant, Ophthalm. Review. Vol. III. 1884. No. 35. p. 2.
4) Green, Amer. ophthalm. Ges. 1880.
5) v. Rothmund u. Eversbusch, Mitt. aus d. Universitäts-Augenklinik zu München. 1882. I. S. 336.
6) Carreras Arago, Annales d'Oculist. T. LXXIII. p. 185.

durch ihren Halt verliert, in die Vorderkammer umkippt und Glaukom verursacht[1]).

c) Atropin-Glaukom bei gesunden Augen.

Es kann nicht zweifelhaft sein, daß die glaukomerzeugende Wirkung des Atropins auch bei nachweislich nicht kranken Augen zu entstehen vermag. Ja die Möglichkeit liegt sogar vor, daß Einträufelung auch nur in ein Auge beiderseitiges Glaukom veranlassen kann. So hatte eine anscheinend gesunde Frau sich aus Versehen einen Tropfen Atropin in ein Auge gebracht. Zwei Tage darauf bestand beiderseitiger Kopfschmerz und am neunten Tage subakutes Glaukom beiderseits. Die Iridektomie hatte guten Erfolg. Am zweiten Tage nach der Operation wurde Atropin in beide Augen wegen sich bildender hinterer Synechien eingeträufelt und zwar ohne Nachteil[2]).

d) Erklärungsversuche für das Atropin-Glaukom.

Eine Erklärung des Atropinglaukoms wird nicht gegeben werden können, so lange eine befriedigende Glaukomtheorie überhaupt nicht vorhanden ist. Zur Untersuchung der Wirkung des Atropins auf den intraokulären Druck ist eine große Reihe von Versuchen angestellt worden mit durchaus widersprechenden Ergebnissen. Ein Teil der Untersucher[3]) tritt ebenso entschieden für die Verminderung, wie der andere[4]) für die Druckerhöhung ein.

1. Auf verschiedene Weise ist die Druckverminderung festgestellt worden. Während aus einem in die Vorderkammer eingeführten Troikart in der Minute fünf Tropfen Humor aqueus ausflossen, kamen unter den gleichen Bedingungen aus dem atropinisierten Auge nur drei Tropfen. Aehnliches soll bei der Sympathicusreizung stattfinden. Bei Versuchen mit dem Dor'schen Tonometer fand man in 80 pCt. aller Fälle durch das Atropin eine deutliche Verminderung der intraokulären Spannung, in 16 pCt. keine Veränderung und in nur 3 pCt. eine Steigerung. An einem normalen Auge wurde durch eine ein bis zwei Tage fortgesetzte Atropineinträufelung eine fühlbare Spannungsverminderung hervorgerufen, was besonders deutlich wurde, wenn man zum Vergleiche in das andere Auge Eserin einträufelte.

Bei Kaninchen ließ sich durch manometrische Messungen mit der Leber'schen Kanüle stets Druckverminderung durch Atropin, niemals Erhöhung erzeugen[5]). Bei Kaninchen wurde ferner nachgewiesen, daß wiederholte starke Atropineinträufelung, auch nachdem eine Cornealaffektion aufgetreten war, eine Druckverminderung hervorrief[6]).

Die Druckverminderung im Auge durch Atropin ist als experi-

1) Weill, Zeitschr. f. Augenheilk. Bd. VI. S. 306.

2) Hirschberg, Arch. f. Augen- u. Ohrenheilk. Bd. III. 2. S. 156.

3) Adamük, Zentralbl. f. med. Wissensch. 1866 u. Annal. d'Oculist. T. LXIII. p. 108. — Wegner, Arch. f. Ophthalm. Bd. XII. S. 1. — Pflüger, Arch. f. Augen- u. Ohrenheilk. Bd. II. — Leber, Graefe-Saemisch's Handb. II. S. 371. — Dor, Arch. f. Ophthalm. Bd. XIV. usw.

4) Laqueur, Arch. f. Ophthalm. Bd. XXIII. S. 149. — Weber, Ebendas. Abt. 1. — Stocker, Ebendas. Bd. XXXIII. — Grönholm, Arch. f. Augenheilk. 1910. Bd. LXVII.

5) Pflüger, Arch. f. Augen- u. Ohrenheilk. Bd. II. 1. — Versammlung der ophthalm. Gesellsch. in Heidelberg. 1882. — Internat. ophthalm. Kongr. Mailand 1880.

6) Golowin, Ophthalm. Jahresber. 1895. S. 182.

mentelles und klinisches Phänomen auch sonst noch bewiesen oder erschlossen worden[1]). v. Graefe hielt das Atropin bei Hornhautgeschwüren gerade deswegen indiziert, weil es den auf den Geschwürsgrund wirkenden Druck vermindere, indem es nicht nur auf die Pupille, sondern gleichzeitig auf den Spannungsgrad der Muskelkräfte wirke[2]).

2. In schroffem Gegensatze zu diesen Ergebnissen stehen andere, aus denen auf eine Erhöhung des Kammerdruckes durch Atropin geschlossen wird[3]). Durch Abtragen der äußeren Hornhautschichten bei Kaninchen und Studieren des dadurch entstandenen Geschwürsgrundes unter der Atropineinwirkung wollte man gefunden haben, daß derselbe sich stärker als auf einem gesunden Auge hervorgewölbt habe[4]). Es widerspricht dies der oben mitgeteilten Meinung von Graefe, nach der gerade durch Verminderung des Druckes ein günstiger Atropineinfluß auf Hornhautgeschwüre bedingt sei.

Direkte Druckmessungen mit Hilfe des Tonometers[5]) ergaben folgendes: Bei Menschen mit normaler Augenspannung lieferte eine einmalige Einträufelung eine kurze und sehr geringe Erhöhung, welche noch innerhalb der Fehlergrenze des Maklakow'schen Instrumentes liegt. Wiederholte, mehrere Tage lang fortgesetzte Einträufelungen ergaben gar keine Veränderungen. Augen mit erhöhter Spannung (Glaukom) zeigten nach einmaliger Atropineinträufelung eine bedeutende, langsam wieder abfallende Erhöhung, welche nach einer Stunde ihr Maximum erreichte und etwa fünf Stunden dauerte. Durch wiederholte Einträufelungen konnte man in den meisten Fällen die Drucksteigerung glaukomatöser Augen unterhalten, ohne kumulative Wirkung. In glaukomatösen Augen sollten gewisse kompensatorische Funktionen abgeschwächt sein, die im normalen Auge den Atropineinfluß vernichten. Dasselbe dürfte Laqueur im Sinne gehabt haben, wenn er sagt, daß das Atropin ein den intraokulären Druck erhöhendes Mittel ist, daß diese Wirkung aber nicht in die Erscheinung tritt, so lange die die Zirkulation regulierenden Einrichtungen gut funktionieren.

3. Ein drittes, an Tieren gewonnenes Ergebnis soll lehren, daß Druckerhöhung und Druckerniedrigung aufeinander folgen können. Eine einmalige Einträufelung einer einprozentigen Atropinlösung macht beim Kaninchen eine unbedeutende Druckerhöhung, die von einer unbedeutenden und nicht konstanten Verminderung abgelöst wird.

4. Als viertes Resultat von Untersuchungen kann angeführt werden, daß dem Atropin eine verschiedene Wirkung auf den Druck im Glaskörper und in der vorderen Kammer zukommen sollte; der erstere sollte dadurch herabgesetzt, der Kammerdruck aber erhöht werden[6]). Die Möglichkeit einer solchen Verschiedenheit des Druckes hinter und vor der Linse ist mit Recht bezweifelt worden[7]).

Durch entoptische Beobachtung des Blutkreislaufes wollte man weiter-

1) Coccius, Mechanismus der Akkommodation. S. 108. — Stocker, Arch. f. Ophthalm. Bd. XXXIII. 1. — Schneller, Ebendas. Bd. III. S. 156.
2) v. Graefe, Arch. f. Ophthalm. Bd. I. 1. S. 223.
3) Höltzke, Arch. f. Ophthalm. Bd. XXIX. Abt. 2. — Graser, Arch. f. exp. Path. u. Pharmakol. Bd. XVII.
4) Reinhardt, Inaug.-Diss. 1882.
5) Golowin, l. c. — Schiötz, Arch. f. Augenheilk. 1909. Bd. LXII.
6) Weber, Arch. f. Ophthalm. Bd. XXII. 4. S. 217.
7) Schulten, Arch. f. Ophthalm. Bd. XXX. 3. S. 34.

hin feststellen, daß der Druck im Glaskörper weder durch Atropin noch durch Physostigmin wesentlich modifiziert wird. Nur einmal fand sich beim Kaninchen eine erhebliche Drucksteigerung nach Einträufeln einer sehr konzentrierten Atropinlösung, was auf Trigeminusreizung zurückgeführt wurde[1]).

Ebenso widersprechend wie die vorgenannten Ergebnisse sind die Erklärungen, die für die Druckverminderung oder Druckerhöhung gegeben werden. Bei den meisten derartigen Betrachtungen spielt der Zustand der Gefäße unter der Atropinwirkung die größte Rolle. Es ist zweifellos, daß Atropin einen erheblichen Einfluß auf die Gefäße ausübt. Injiziert man einem Kaninchen unter die Haut des Ohres Atropinlösung, so zeigen sich bald darauf die Gefäße ausgedehnt und die Temperatur um zwei bis drei Grad gegen die des anderen Ohres erhöht. Es besteht eine Lähmung der peripheren sympathischen Fasern oder der Gefäßmuskulatur selbst[2]). Aus dieser Lähmung der Gefäße, welche man auch an der Iris beobachten könne, soll sich die Herabsetzung des intraokulären Druckes, ebenso wie nach Durchschneidung des Halssympathicus erklären lassen. Weil durch die Erweiterung der Gefäße der Blutdruck sinke, müsse sich dies auch mehr oder weniger bemerklich machen in der Provinz, deren Gefäßmuskulatur gelähmt ist. Der Widerstand der Kapillaren werde bald beseitigt, und da dadurch das Blut nunmehr auch in eine erweiterte Bahn abfließt, müsse der Druck sinken[3]).

Die Erweiterung der intraokularen Gefäße wird geradezu als ein Postulat aufgestellt[3]), ohne ihr eine besondere Einwirkung auf die Tension einzuräumen, und obwohl man sich bewußt ist, daß diese Erweiterung im Widerspruch steht zu der gefäßverengernden Wirkung, welche die Mydriatica bei den Entzündungen des vorderen Augapfelabschnittes zeigen und welche an den Gefäßen der Iris gesehen wird[4]): denn eine Erweiterung der Pupille ohne eine Verminderung des Blutgehaltes der Iris ist nicht denkbar. Tritt diese aber ein, so würde eine Hyperämie im Bereiche der Aderhaut beziehungsweise des Ciliarkörpers eine notwendige Folge sein; diese gleicht sich jedoch im normalen Auge so schnell wieder aus, daß sie nicht nachgewiesen werden kann[5]). Diese Ueberlegung wurde weiter ausgesponnen. Man wollte scharf getrennt wissen die Atropinwirkung auf die Gefäße der Iris von der auf die Ciliarfortsätze. Die Erschlaffung der ersteren müsse druckmindernd, die der letzteren drucksteigernd wirken. Das Atropin bringe durch Kontraktion der Irisgefäße Veränderungen in der Zirkulation des vorderen Uvealabschnittes hervor. In Augen, an welchen Atropin Glaukom hervorruft, müsse eine Behinderung der Zirkulation durch Degeneration der Irisgefäße begonnen haben. Diese Verhältnisse könnten aber zur Ursache glaukomatöser Drucksteigerung werden, indem die durch die Veränderung der Irisgefäße und ihre gleichzeitige Kontraktion hervorgerufene drucksteigernde Zirkulationsstörung die druckvermindernde Verengerung der Gefäße der Ciliarfortsätze überkompensiere[6]).

1) v. Hippel u. Grünhagen, Arch. f. Ophthalm. Bd. XIV. 3. S. 235.
2) Wegner, Arch. f. Ophthalm. Bd. XII. 2. S. 16.
3) Pflüger, l. c.
4) Coccius, l. c.
5) Laqueur, Arch. f. Ophthalm. Bd. XXIII. Abt. 3.
6) Schnabel, Arch. f. Augenheilk. Bd. XV. S. 332.

Bei Kaninchen will man eine Erweiterung der Aderhautvenen durch Atropin direkt beobachtet haben im Verhältnisse von 99 : 100, welche 2½ Stunden dauerte. Aber selbst wenn dies beim Menschen auch der Fall sein sollte, wo die Belladonna angeblich eine Hyperämie der Netzhaut verursachen kann, so würde dies allein die Entstehung eines Glaukomanfalles nicht erklären. Man müßte sonst einen solchen bei jeder Hyperämie des Augenhintergrundes durch Stauung oder Entzündung erwarten.

Bezeichnend für die Unklarheiten, welche auf diesem Gebiete herrschen, ist die Tatsache, daß man in demselben Vorgange sowohl die Ursache der Drucksteigerung, wie der Verminderung finden wollte, nämlich in der Lähmung des Ciliarmuskels. Da dieser im sehenden Auge in fast dauernder Tätigkeit sich befindet[1]), sei anzunehmen, daß derselbe durch diese Innervation dauernd in einem gewissen Spannungsgrade verbleibe, welcher durch Fortfall der Bewegungsimpulse ebenfalls aufgehoben werde. Hierdurch sinke die Spannung der Chorioidea und der intraokuläre Druck[2]). Im Gegensatze hierzu ist die Hypothese aufgestellt, daß die Ursache des Glaukoms in einer Abnahme der chorioidealen Spannung zu suchen sei. Der Einfluß der Tropeine richte sich nach ihrer Wirkung auf die Spannung des Ciliarmuskels und der Uvea. Durch eine Lähmung des Ciliarmuskels könne eine schon geschwächte Chorioidea ihre Elastizität vollends verlieren, wogegen die Miotica durch Anspannen der Chorioidea die Zirkulation frei machten[3]).

Die Annahme einer durch Atropin erzeugten Gefäßerweiterung deckt sich mit der auch sonst pharmakologisch an glatten Muskeln beobachteten Erschlaffung oder Lähmung. Es hätte deswegen eine ähnliche Beeinflussung der Gefäßmuskulatur nichts Auffälliges mehr. Freilich ist es weniger schwer, eine solche Gefäßveränderung mit einem Sinken des intraokulären Druckes in einen engen kausalen Zusammenhang zu bringen, als wenn man annimmt, daß das Atropin den Augendruck durch eine paralytische Erschlaffung der Gefäßwandungen steigere. Dies wäre eher von einer, ebenfalls mehrfach behaupteten Gefäßkontraktion zu erwarten.

Die Erhöhung des Kammerdruckes durch Atropin, die, wie angeführt wurde, manche Verteidiger gefunden hat, wird von ihnen allein auf den Zustand der Pupille zurückgeführt, da allgemein bei Mydriasis eine Erhöhung, bei Miosis eine Erniedrigung des Druckes die Regel sei[4]). Als Beleg für die Hypotonie bei Miosis werden die Fremdkörperverletzungen der Hornhaut angeführt, bei welchen die mit der Miosis verbundene Entspannung durch die Entfernung des Fremdkörpers wieder beseitigt werde[5]). Dieser Anschauung ist mehrfach widersprochen worden[6]).

Die oben schon bei der Atropinwirkung auf die Pupille erörterte Frage der Beteiligung des Sympathicus ist auch für die Erklärung der Drucksteigerung in Betracht gezogen, aber sehr ver-

1) Für Myopen ist dieser Satz natürlich unzutreffend.
2) Schneller, Arch. f. Ophthalm. Bd. III. S. 156.
3) Straub, Arch. f. Ophthalm. Bd. XXXV. 2. S. 85.
4) Höltzke, Arch. f. Ophthalm. Bd. XXIX. Abt. 2.
5) Schnabel, l. c. S. 326.
6) Laqueur, Arch. f. Ophthalm. Bd. XXVI. 2. S. 12. — Stocker und Grönholm, vid. bei Physostigmin.

schieden beantwortet worden. Während der eine bei Reizung des Sympathicus eine Steigerung des intraokulären Druckes sah, wobei die Sekretion des Kammerwassers sich verminderte, konnten andere dies als Regel nicht bestätigen, und noch ein anderer fand eine Druckverminderung bis zu 6 mm bei Durchschneidung des Halsstranges, und bei elektrischer Reizung des oberen Endes eine Drucksteigerung um 3—6 mm bei maximaler Mydriasis. Nach Unterbrechung des Reizes sank der Druck allmählich auf seine frühere Höhe. Die Drucksteigerung sollte durch Einwirkung der glatten Muskulatur der Augenhöhle, aber nur, wenn die Orbitalvenen mit Blut gefüllt sind, stattfinden. Dagegen ergab sich in einer anderen Untersuchung die Wirkung der Reizung gleich Null, wenn die arterielle Zufuhr abgesperrt war, auch bei strotzend gefüllten Venen der Orbita.

Bekannt ist, daß auch alle Affekte, welche mit Sympathicusreizung und entsprechender Pupillenerweiterung einhergehen, einen Glaukomanfall erzeugen können. Daß die Mydriasis aber zum Zustandekommen des Glaukoms nicht erforderlich ist, folgt daraus, daß die Drucksteigerung sich auch entwickelt bei zirkulärer Synechie der Pupille.

Der Irisstellung wurde eine entscheidende Bedeutung beigemessen, je nachdem durch dieselbe der Austritt der intraokulären Flüssigkeiten beeinflußt wird. Bei enger vorderer Kammer müsse ein Mydriaticum Gefahr bringen, wenn bereits Druckerhöhung vorhanden sei, wogegen Glaucoma simplex ohne Druckerhöhung bei normaler Tiefe der vorderen Kammer ungestraft Atropin vertrüge[1]).

Die vorstehenden Darlegungen nötigen uns zu dem Geständnisse, daß auch heute noch die vor ca. 25 Jahren ausgesprochenen Worte zu Recht bestehen: „Man muß eben darauf verzichten, die Einzelheiten einer Drucksteigerung physiologisch oder pathologisch erklären zu wollen. So wenig wir über die Einzelheiten anderer Sekretionen wissen, so wenig ist uns auch über die der intraokulären Flüssigkeiten bekannt. Damit fällt natürlich auch ein jeder mechanischer Erklärungsversuch des glaukomatösen Anfalles selbst: mit der Einsicht in die Unmöglichkeit einer solchen Erklärung fallen aber auch die selbstgeschaffenen Schwierigkeiten, die einfach deshalb nicht zu überwinden waren, weil das ganze Gebiet, in dem sie liegen, ein dunkles und beim heutigen Stande der Wissenschaft auch nicht aufklärbares ist[2])." Aus dem letzteren Grunde sind aber die Schwierigkeiten leider nicht selbst geschaffen, sondern liegen in der Natur der Sache.

e) Toleranz für Atropin bei Glaukom.

Noch rätselhafter wird die Beeinflussung des intraokulären Druckes durch Atropin, wenn wir erfahren, daß in den seltenen Fällen, wo Physostigmin die Drucksteigerung bei Glaukom vermehrt, eine solche durch Atropin wieder beseitigt wird. So wurde in zwei Fällen nach Glaukomiridektomie wiederholt ein akuter Anfall durch Physostigmin herbeigeführt, welcher jedesmal durch Atropin zur Heilung gebracht

1) Pflüger, l. c.
2) Stilling, Arch. f. Augenheilk. Bd. XVI. 3/4. S. 317.

wurde[1]). Es wird ferner in manchen Krankengeschichten erwähnt, daß nach erfolgter Iridektomie das Atropin auch von glaukomatösen Augen ohne Nachteil ertragen wurde. Ja, Einzelne fanden sogar nach der Operation in dem Atropin das zuverlässigste Mittel zur Wiederherstellung der vorderen Kammer[2]). Leider ist auch dies nicht ohne Ausnahmen, die wohl noch viel zahlreicher wären, wenn es allgemein üblich wäre, nach einer Glaukomiridektomie Atropin einzuträufeln. Der oben berichtete Fall von Mooren beweist, daß auch ein iridektomiertes Auge vor diesem nachteiligen Einflusse des Atropins nicht sicher ist, wie ja überhaupt die Operation keine unbedingte Garantie bietet gegen erneute Glaukomanfälle.

VIII. Anderweitige Störungen an den Augen durch Atropin.

a) Bei Netzhautablösung.

Abgesehen von der nachteiligen Wirkung bei Glaukom wurde auch vor der Anwendung bei Netzhautablösung gewarnt, da man einmal nach Atropineinträufelung sich innerhalb weniger Stunden eine Netzhautablösung entwickeln sah[3]). Man nahm an, daß das Atropin eine Erweiterung der Chorioidealvenen bewirke. Bei behindertem Abflusse aus den Wirbelvenen könne nun infolge der venösen Stauung Glaukom und aus den gleichen Gründen Netzhautablösung entstehen. Es ist wohl anzunehmen, daß es sich bezüglich der letzteren nur um ein zufälliges Zusammentreffen gehandelt habe. Jedenfalls ist es schwer verständlich, daß aus derselben Zirkulationsstörung zwei Krankheiten entstehen sollten, von denen die eine mit Drucksteigerung, die andere eher mit Druckverminderung einhergeht.

b) Bei Iritis.

Weniger ungewöhnlich als die vorstehende ist die alte Erfahrung, daß bereits vorhandene Reizerscheinungen, Iritis, Iridocyclitis, Keratitis, Hypopyon[4]) sich unter Atropinanwendung verschlimmern, statt sich zu bessern, auch ohne daß sich das Bild der typischen Conjunctivitis ausbildet. Wir geben als Beispiel hierfür eine eigene Beobachtung, bei welcher mit verschiedenen Präparaten und zu verschiedenen Zeiten sich der Vorgang wiederholte und besonders unangenehme Folgen hatte.

Ein älterer Mann hatte auf dem rechten Auge nach einer Kataraktextraktion eine Iritis bekommen, welche sich 14 Tage nach der Operation einstellte. Atropineinträufelungen machten jedesmal Schmerzen und verschlimmerten den Zustand in wenigen Tagen so, daß sich Hypopyon bildete. Nachdem statt Atropin Duboisin gegeben worden war, trat sehr rasch Besserung ein. Die Pupille, sowie die nach oben angelegte Iridektomielücke hatten sich aber vollständig durch Exsudat geschlossen. Es gelang später, in diesen Schwarten eine Lücke zu bilden, wodurch sich die Sehschärfe erheblich besserte. Alsdann wurde die links ebenfalls vorhandene Katarakt extrahiert. Nach zwei Tagen entstand eine leichte Iritis. Atropin machte wieder die-

1) Pflüger, Ophthalm. Gesellsch. 1882.
2) Jacobson, Arch. f. Ophthalm. Bd. XXX. Abt. 4. S. 178.
3) Stellwag van Carion, Allg. Wiener med. Ztg. 1872. S. 46, 154.
4) Rachlmann, Klin. Monatsbl. f. Augenheilk. 1893. S. 61. — Koster, Tijdschr. v. Geneesk. 1911. No. 23.

selben Schmerzen und Reizerscheinungen, aber keine Spannungsvermehrung. Auf Grund der früheren Erfahrungen wurde sofort Duboisin mit bestem Erfolge gegeben.

c) Blindheit durch Belladonna.

Es wurde schon oben erwähnt, daß manche von den älteren Berichten, in denen eine Belladonnablindheit konstatiert wurde, sich wohl auf akut entstandene Atropinglaukome beziehen lassen. Immerhin läßt es sich nicht absolut sicher ausschließen, daß hier nicht auch retinale oder zentrale Störungen ausnahmsweise als Grund beteiligt gewesen seien. So beobachtete man mehrfach an Tieren auffällige Sehstörungen, die schwer anders zu erklären sind.

Ein Ziegenbock, der in zwei Tagen 750 g Belladonnablätter gefressen hatte, wurde vollständig blind. Die anfängliche Pupillenerweiterung schwand, aber die Blindheit blieb noch ein halbes Jahr lang bestehen.

Ein Bauer gab einer Kuh eine Belladonnabkochung in Milch. Danach erschienen: Durst, dunkle Rötung der Conjunctiva, Mydriasis und Blindheit, blutige Entleerungen und Lähmung.

Ein von einem tollen Hunde gebissenes Pferd bekam 15 g Rad. Belladonnae und 45 g Rad. Valerianae mit Hafer, und zwar zwei solcher Dosen in 14 Tagen. Das Pferd erholte sich und blieb gesund, war aber nun auf beiden Augen blind, wahrscheinlich infolge einer durch die Belladonna bewirkten „Paralyse des Sehnerven".

Bei Menschen sind ähnliche Beobachtungen gemacht worden. So bekam ein Knabe, der Tollkirschen gegessen hatte, Delirien und wurde nach mehreren Stunden so blind, daß er das Tageslicht nicht sah, und eine lungentuberkulöse junge Frau verlor nach Einnehmen von 0,03 g Extr. Belladonnae das Sehvermögen[1]). Auch eine neuere bestätigende Beobachtung am Menschen liegt vor.

Eine Frau, die an Magengeschwür litt, sah seit drei Tagen schlecht. Die Sehkraft war schnell geschwunden, so daß am dritten Tage Blindheit eingetreten war. Die Pupillen reagierten träge, die Lichtempfindung fehlte. Der Augenhintergrund war normal. Der Zustand war die Folge des Einnehmens von Extr. Belladonnae (im ganzen ca. 1,7 g) mit Wismuth. Die Sehkraft kam in wenigen Tagen wieder. Nach 14 Tagen war S = Finger in 8 m[2]).

Zentrale Sehstörungen können auch in der Form von Gesichtshalluzinationen durch Atropineinträufelungen hervorgerufen werden.

d) Die Atropin-Conjunctivitis.

Nach längerem Gebrauche des Atropins hat man öfter Gelegenheit, örtliche Veränderungen am Auge und seiner Umgebung zu beobachten. Macht man täglich ein- oder mehrmalige Einträufelungen des Alkaloidsalzes wie bei chronischer Iritis, so sieht man dies natürlich häufiger, als z. B. bei Schichtstar, wo nur alle vier bis fünf Tage eingeträufelt wurde[3]). Nachdem das Mittel eine Zeit lang, selbst Monate hindurch ohne die geringsten Nebenwirkungen vertragen worden war, zeigen sich

1) Andral, Clin. méd. T. V. p. 269.
2) Fejér, l. c.
3) v. Graefe, Arch. f. Ophthalm. Bd. I. S. 242.

in der Regel sehr kurze Zeit, bisweilen nur $^1/_2$—2 Stunden nach der Einträufelung entzündliche Störungen[1]). Die Fälle, in denen sich solche schon nach einmaligem Gebrauche des Atropins ausbilden, sind sehr selten. Sie finden ihr Analogon in der als Idiosynkrasie bezeichneten abnormen Empfindlichkeit, welche man gelegentlich auch gegen andere Arzneistoffe antrifft, und für welche uns ebenfalls bisher die Erklärung fehlt und sehr wahrscheinlich immer fehlen wird. Es scheint bedeutungslos zu sein, ob das Mittel vorher sehr reichlich oder nur mäßig angewendet worden war. Am merkwürdigsten ist es aber, daß die Empfindlichkeit trotz doppelseitigem Gebrauche nur einseitig vorkommen kann[1]).

In 18 Fällen erschienen Reizzustände des Auges nach Einträufelung von Atropin bei Individuen von 16—81 Jahren. Am häufigsten kamen sie bei alten Leuten vor. Elf dieser Fälle betrafen Menschen über 50, sieben unter 50 Jahren.

Die Symptome waren sehr verschieden je nach der Länge der Zeit der Atropinanwendung. In einem Falle war nach nur zwei Tropfen Atropin das Gesicht geschwollen und ödematös: in einem anderen erschien erst nach einem Monate eine Entzündung der Lider und Conjunctiva. Es kann zu einem Ektropion des unteren Lides kommen. Die Entzündung kann sich auf die Lider beschränken, oder die Conjunctiva am meisten, selbst unter Follikelschwellung, erkranken lassen.

Bei einigen dieser Kranken erzeugte auch die subkutane Einspritzung von Atropin, oder das Auftragen einer Atropinsalbe an einer Hautstelle, Ausschläge von papulärer oder vesikulärer Gestalt. Auch Extractum Belladonnae, an der Stirn angewandt, veranlaßte bei dazu Veranlagten ein Erythem ebenso schnell, wie Atropin im Auge eine Conjunctivitis hervorrief[2]).

Man kann drei Formen der örtlichen Augenerkrankung unterscheiden, von denen gewöhnlich zwei mit einander vergesellschaftet sind, nämlich: 1. Katarrhalische Conjunctivitis, 2. follikuläre Conjunctivitis, 3. Blepharitis.

1. Die katarrhalische Conjunctivitis bietet verschiedene Bilder dar. Das einfachste ist wohl dasjenige der entzündlichen Auflockerung. Andere Male ist die Conjunctiva übermäßig stark injiziert. Die Injektion trägt eine blaß- bis rosenrote, an den Fleischton erinnernde Farbe. Gelegentlich kommt eine katarrhalische Form vor, die an den sogenannten Frühjahrskatarrh erinnert. Die Conjunctiva bulbi ist dann gelbgrau verfärbt mit halbdurchsichtigen Erhabenheiten. Die Umgebung der Cornea ist am stärksten infiltriert. Dort kann sich ein gefäßreicher Wulst bilden. Hitze und Stechen begleiten die Röte und das Tränen.

2. Die follikuläre Conjunctivitis. Der starken Injektion der Bindehaut folgt bald die Entwicklung der Follikel, oder, wie v. Graefe es ausdrückte, einer eigentümlichen Art von „Granulationen, den gewöhnlichen bläschenförmigen Lymphfollikeln des unteren Lides verwandt, nur durch etwas konsistenteren und gelblicheren Inhalt, sowie durch abweichendes Verhalten der Schleimhautvaskularisation meist von denselben verschieden". Die Follikel treten besonders auf dem unteren Lide, und hier von der Uebergangsfalte bis gegen den Lidrand hin, dicht gedrängt

1) Saemisch, Graefe-Saemisch's Handb. d. ges. Augenheilk. 2. Aufl. Bd. V. Kap. 4. S. 88 und 1. Aufl. Bd. IV. S. 36.

2) Noyes, Ophthalm. Hosp. Rep. 1869. Vol. VI. p. 212.

in mehr rundlicher Form neben einander auf. Ihre anatomische Untersuchung ergab einen ähnlichen Befund wie beim Trachom[1]).

3. Die Blepharitis verbindet sich meist mit Conjunctivitis. Die blepharoconjunctivale Reizung geht mit Tränen, Jucken, und auch mit Lidödem einher. Besonders am unteren Lide bildet sich weiterhin eine zu Exkoriationen führende Dermatitis. Bei nur mäßiger Injektion der Conjunctiva können die Lider erysipelatös erkranken, besonders bei ganz akuter Entwicklung. Mitunter äußert sich die Reizwirkung auch in der Bildung von Gerstenkörnern am Lidrande, oder die Entzündung verbreitet sich von den Lidern weit über die Umgebung des Auges. So beobachtete man nicht nur ein begrenztes Lidekzem, sondern auch die Fortsetzung eines solchen über das ganze Gesicht. Mitunter sah man nach jeder Atropineinträuflung eine erysipelartige Lidschwellung bei Schmerzen, Rötung und Chemosis der Conjunctiva[2]), die in schweren Fällen bis zu einer Woche zu ihrem Verschwinden brauchen kann.

Vereinzelt steht die Angabe, daß nach langem Atropingebrauch auch hartnäckige Hornhauterkrankungen entstehen können[3]).

Hat sich die Intoleranz einmal ausgebildet, so gibt sie sich jedesmal durch eine der vorstehenden Symptomengruppen kund, wenn eine erneute Einträufelung gemacht wird. Schwer zu bestimmen ist es, wie lange diese erhöhte Vulnerabilität der Augengewebe im Ganzen anhält. Jedenfalls beträgt die Dauer Monate. Der Verlauf der Erkrankung ist ein verschiedenartiger. Die follikuläre Conjunctivitis kann Monate lang fortbestehen, die vorwiegend als Lidhautentzündung auftretende in wenigen Tagen zurückgehen.

Die Atropinconjunctivitis gibt eine durchaus günstige Prognose. Aussetzen des Mittels und Behandlung mit Bleipräparaten führt meistens bald zur Heilung. v. Graefe hat auch Einpudern von Calomel empfohlen. Eine ölige Lösung soll die nachteilige Wirkung nicht haben[4]). Da wir jetzt hinreichend über Ersatzmittel des Atropins verfügen, welche in solchen Fällen in der Regel auch gut vertragen werden, so braucht die Therapie des Grundleidens keine Störung zu erfahren.

Zur Erklärung dieser Entzündung nahm v. Graefe an, daß ein an sich reizloses Mittel durch Summierung der Wirkungen eine anatomische Veränderung der Schleimhaut hervorrufe, wie man auch bei Anwendung der meisten Topica die Erfahrung machen könne, daß ein zu Anfang mit bestem Erfolge gebrauchtes Mittel allmählich stärkere Reizung verursacht. Worin diese anatomischen Veränderungen bestehen, hat sich allerdings bisher nicht feststellen lassen — makroskopisch sind sie jedenfalls nicht sichtbar. So richtig an sich diese Bemerkungen sind, so lassen sie doch das Wesentliche außer Acht, nämlich die angeborene oder erworbene höhere Empfindlichkeit der Gewebe. Läge eine solche nicht vor, so müßte ja die Summierung kleiner Reizimpulse bei jedem Menschen Atropinconjunctivitis — oder Blepharitis erzeugen können, was tatsächlich nicht der Fall ist. Analoge Vorgänge spielen sich auch

1) Villard, Arch. d'Ophthalm. 1907. T. XXVII. p. 9.
2) Lawson, Ophthalm. Hosp. Reports. 1869. Vol. VII. p. 119.
3) Galezowski, l. c. — Wenn man in Verbindung mit Cocain eitrige Hornhautinfiltrate beobachtet hat (Gutmann), so dürfte wohl eher an die epithelschädigende Wirkung des letzteren mit sekundärer Infektion zu denken sein.
4) Sym, The ophthalmose. 1905. p. 169.

bei dem innerlichen Gebrauche mancher Arzneimittel, z. B. des Jodkaliums ab, das plötzlich Hautausschläge u. a. m. hervorruft, nachdem es lange Zeit hindurch gut vertragen worden war. Wir erblicken in der sogenannten Atropinconjunctivitis überhaupt nichts anderes als eine durch die Oertlichkeit bestimmte Form eines Arzneiexanthems. Die an den übrigen Schleimhäuten oder der Haut auftretenden Atropin- oder Belladonnaausschläge können ebenfalls diffuse oder fleckweise Rötung, oder Ekzembläschen oder Knötchen darstellen. Auch sie zeigen die Tendenz, sich über die Anwendungsstelle hinaus auszubreiten. Gerade Fälle wie der folgende stützen unsere Ansicht, weil sie die Uebereinstimmung der Erkrankungsform am Auge und der äußeren Haut lehren. Als bei einer Frau ein Tropfen einer $^1/_2$ prozentigen Atropinlösung, also etwa 0.00025 g in das Auge gebracht worden waren, entstanden Conjunctivalreizung mit Schwellung. Lider und Wangen waren nach einem Tage erysipelartig gerötet und geschwollen. Die äußere Haut des unteren Lides erschien stellenweise exkoriiert. Bald traten hier stecknadelkopfgroße Bläschen auf, welche sich gegen die Schläfe, das obere Lid, die Stirn, Wange und Ohren hin verbreiteten, um die bekannten Phasen des Ekzems durchzumachen. Nach sechs Tagen erst war die Veränderung geschwunden. Bei erneuter Anwendung kehrte sie wieder[1]).

Der Vorgang einer ausnahmsweisen Reizwirkung des Atropins kann sich aber auch so abspielen, daß nach Anwendung am Auge hier wenig oder nichts von Störungen eintritt, aber wohl an der Nasenschleimhaut. Nach der Einträufelung einer Atropinlösung von 1 : 120 bei einem Manne mit Staphyloma posticum entstand schon nach zwei Tagen, fünf bis zehn Minuten nach jeder Einträufelung Nasenbluten von 15 Minuten Dauer. Ebenso wirkte Duboisin[2]).

Schließt man sich unserer Auffassung an, dann muß man die Erklärungsversuche, die sich auf außerhalb des Individuums liegende Ursachen stützen, von vornherein als verfehlt bezeichnen. Am wenigsten ist natürlich mit der Annahme erklärt, das Atropin wirke auf die elastischen Fasern der Conjunctivalpapillen und auf muskuläre Fasern, welche die Oeffnungen der Drüsen umgeben, erregend und verursache hierdurch venöse Stauungen und Unterdrückung der Drüsensekretion[3]). Dies ist, sogar in Einzelheiten, wahrscheinlich ebensowenig richtig, wie es über die Frage keine Auskunft gibt, warum Atropin oder Belladonna nur bei einzelnen Menschen diese Störungen erzeugt. Ebenso unbefriedigend sind die Angaben, daß die Störung durch Lähmung der Gefäßmuskulatur erzeugt werde[4]), oder daß Atropin eine gefäßerweiternde Einwirkung auf die oberflächlichen Gefäße, die es direkt berührt, und eine verengernde auf die tieferen ausübt.

Es lag nahe, die Beschaffenheit der angewandten Lösungen zu verdächtigen. Der häufigste Fehler einer Atropinlösung hinsichtlich ihrer chemischen Beschaffenheit ist ein Gehalt an freier Säure. Daß hierdurch Reizerscheinungen hervorgerufen werden, wird Niemand auffällig finden. Solche Lösungen erzeugen dieselben aber nicht erst nach

1) Schenkl, Prager med. Wochenschr. 1880. S. 181.
2) Reich, Westnik Opht. Mai 1889. — Archives d'Ophthalm. 1890. p. 82.
3) Galezowski, Recueil d'Ophthalm. 1874. p. 132.
4) Glorieux, Annales d'Oculist. 1885. T. XCIV. Juillet.

längerem Gebrauche, sondern begreiflicherweise sehr bald und auch in allen Augen, an denen sie verwendet werden. Aber man sah auch nach „guten“ Präparaten bei monatelang fortgesetztem Gebrauche Entzündungen, ohne ein Kriterium angeben zu können, wodurch sich solche Präparate von anderen unschädlichen unterschieden[1]). Wollte man, wie dies empfohlen wurde, durch Hinzufügen von Natr. carbonicum die eventuellle Schädlichkeit einer Atropinlösung aufheben[2]), so würde man unchemisch vorgehen und nicht mehr ein Atropinsalz, sondern die freie Base zur Verwendung bringen.

Unausbleiblich war natürlich auch die Meinung, daß Verunreinigungen der Atropinlösungen durch Pilze die schuldige Ursache der Augenerkrankungen seien. Und doch hätte ein geringes Mehrorientiertsein über Atropin- und Belladonnawirkungen lehren müssen, daß die verschiedensten Präparate, ja selbst verschluckte Belladonnabeeren gelegentlich analoge Veränderungen an Schleimhäuten hervorrufen! Dieser Mangel an ferner liegendem Wissen ist die Schattenseite spezialistischer Vertiefung. Es ist absolut ausgeschlossen, daß Pilze, z. B. des destillierten Wassers, irgendwie hier beteiligt sind. Wenn man aber glaubt, durch Sterilisieren oder Zumischen von antiseptischen Stoffen zu Atropinlösungen die Conjunctivitis vermieden zu haben, so ist hier der Beweis der Kausalität noch zu liefern. Abgesehen von den Momenten, die indirekt gegen die Pilze als Ursache sprechen, ist der Beweis auch direkt geliefert worden, wie die folgenden Krankengeschichten dartun.

Ein 81 jähriges Fräulein wurde wegen Katarakt operiert. Nach dem dritten Tage erhielt sie täglich einige Tropfen durch Kochen sterilisierter 0,5 prozentiger Atropinlösung. Am fünften Tage erschienen: Anschwellung und Rötung der Augenlider, Conjunctivitis mit zahlreichen Granulationen, Sekretion und einige hintere Synechien. Nach einigen Tagen Ersatz des Atropins durch Hyoscin. Darauf erfolgte in wenigen Tagen Beseitigung jeder Reizung. Hyoscin machte Intoxikationserscheinungen. Deshalb wurde wieder Atropin gegeben, welches bei bakteriologischer Untersuchung sich steril erwies. Die Reizerscheinungen traten wieder auf. Der Gebrauch eines Mydriaticums wurde bald überflüssig; nach Zincum sulfur. trat rasche Heilung ein. Das Auge war stets durch Verband mit sterilem Material geschützt. Dasselbe Atropin erzeugte bei anderen Menschen keine Reizerscheinungen.

Eine 36 jährige Frau erhielt gegen schwere doppelseitige Iritis sechsmal täglich Atropin, warme Umschläge und Salicylsäure. In der ersten Woche erschien Besserung, vom achten Tage an Schwellung und Rötung der Lider und Conjunctivitis. Gegen die Sekretion Lapispinselung; die warmen Umschläge wurden ausgesetzt, Atropin wurde weiter gebraucht. Dabei stellten sich Zunahme der Sekretion und an den unteren Augenlidern zahlreiche Follikel ein. Die bakteriologische Untersuchung des Sekretes ergab: Staphylococcus pyogenes aureus und albus, den Streptococcus pyogenes, andere Kokken und einen Bacillus (subtilis?). Hyoscin schuf Besserung. Nach einer Woche bestand keine Sekretion mehr, sondern nur noch wenige Follikel. Eine erneute Untersuchung ergab jetzt dieselben Mikroorganismen, wenn auch in geringerer Menge. Als man wieder durch Kochen sterilisierte Atropinlösung, die täglich bakteriologisch untersucht und keimfrei gefunden wurde, statt Hyoscin einträufelte, erschien schon

1) Donders, Refraktion und Akkommodation. S. 493.
2) Block, ref. Zentralbl. f. Augenheilk. 1900. S. 147.

nach drei Tagen ein Reizzustand der Conjunctiva mit zahlreichen Granulationen und Schwellung und Rötung der Lider. Im Sekret waren wieder dieselben Mikroorganismen. Nach erneutem Wechsel mit Hyoscin erfolgte Heilung in wenigen Tagen. Die Nase schwoll während des Atropingebrauches ebenfalls an. Durch Pinselung der einen Seite der Nasenschleimhaut mit ausgekochtem Pinsel und steriler Atropinlösung entstand daselbst eine lebhafte Sekretion: Anschwellung des unteren Nasenteiles, Häute gespannt, rot und glänzend. Bei dem Untersucher selbst machte die Lösung keine Reizerscheinungen.

Das Atropin war also sowohl durch Kochen als auch durch Sublimatzusatz keimfrei gemacht, außerdem festgestellt, daß keine Kulturen aus demselben wuchsen, und trotzdem trat die typische Conjunctivitis auf[1]). In einem weiteren Falle entstand eine akute Conjunctivitis nach einmaliger Einträufelung innerhalb 24 Stunden. Sie wiederholte sich, auch als eine ausgekochte Lösung benutzt wurde[2]).

Nicht genug mit der Annahme einer verpilzten Atropinlösung haben manche noch geglaubt, die Art der Verunreinigung besonders spezialisieren zu müssen. So wurde gemeint, daß alle follikelartigen Gebilde der Conjunctiva auf Trachom beruhen. Daher sei auch die Atropinconjunctivitis „unbedingt“ auf die mit Trachomerregern behafteten Tropfapparate zurückzuführen[3]) (!).

Noch gesuchter ist die Meinung, die im Anschluß an die Mitteilung über eine, durch chemisch und bakteriologisch einwandfreies, in sterilisiertem Glase befindliches Atropin erzeugte Conjunctivitis geäußert wurde. Auch hier sollen trotz alledem Bakterien im Spiele gewesen sein, nämlich diejenigen, welche in jedem Bindehautsacke vorhanden sind. Das Atropin hebe zwar die amöboiden Bewegungen der weißen Blutkörperchen auf und wirke in diesem Sinne entzündungswidrig (?), bei besonderer Empfänglichkeit könnten aber nach häufiger Einwirkung des Atropins tiefere Störungen der Zirkulation entstehen und dadurch sollte die normale Widerstandskraft der Gewebe abgeschwächt und so den Bakterien ein günstiger Nährboden vorbereitet werden[4]). Selbst wenn diese Annahme einer bakteriellen Erkrankung mehr wie eine Hypothese wäre, so bliebe immer noch zu erklären, warum gerade das Atropin den Nährboden in dieser Weise vorbereitet, und welcher Art jene tieferen Zirkulationsstörungen sind.

Die Behauptung, daß die Wirkung nur bei konzentrierteren Lösungen eintrete oder nach Operationen und Verletzungen, welche die Nervenendigungen bloßlegen[5]), entspricht nicht den anderweitigen Erfahrungen. Ebenso zurückzuweisen ist schließlich die Meinung, daß außerdem noch der Temperaturunterschied zwischen Lösung und Bindehaut in Betracht kommt[6]).

Der ganze Vorgang ist ein nur auf individueller eigentümlicher Veranlagung beruhender. Nur so läßt sich auch eine Erkrankung auffassen, bei der trotz beiderseitiger Atropinanwendung nur ein Auge erkrankte.

---

1) Ahlstroem, Klin. Monatsbl. f. Augenheilk. 1895. S. 439.
2) Illig, Münch. med. Wochenschr. 1893. No. 33.
3) Schiele, Arch. f. Augenheilk. Bd. XLIV. Ergänzungsheft.
4) Bergel, Wochenschr. f. Ther. u. Hyg. d. Auges. 1898. No. 41. S. 321.
5) Hauer, Ungar. Beitr. z. Augenheilk. Bd. II. 2. S. 247.
6) Mark, Ungar. Beitr. z. Augenheilk. S. 223.

Eine Frau, die an einer sich sehr langsam entwickelnden Katarakt litt und bei der zu ihrer Erleichterung während einiger Monate, etwa einmal wöchentlich Atropin eingeträufelt wurde, hatte von dem Mittel nicht die geringste unangenehme Nebenwirkung. Es wurde schließlich wegen der fortschreitenden Reife der Katarakt ausgesetzt. Etwa 5 Monate später sollte zur Operation geschritten werden und man gab zur Vorbereitung Atropin. Darauf entstand im linken Auge, in welches früher kaum häufiger als in das rechte instilliert worden war, eine sehr heftige Conjunctivitis follicularis, während sich das rechte nach der Instillation vollkommen normal verhielt. Letzteres wurde auch operiert und während der Nachbehandlung wiederholt Atropin ohne Nachteil eingeträufelt. Als nach einigen Monaten auch das zweite Auge operiert werden sollte, rief schon der erste zur Vorbereitung eingeträufelte Tropfen Atropinlösung nach wenigen Stunden ein Rezidiv hervor. Nachdem durch Behandlung mit Plumbum aceticum und Argentum nitricum der Conjunctivalsack wieder eine normale Beschaffenheit erhalten hatte, wurde nach monatelangen Pausen noch zweimal ein Rezidiv durch erneute Einträufelung beobachtet. Die Follikelbildung war in diesem Falle nicht sehr ausgesprochen, dagegen trat die blaßrosarote Injektion der Membran und die Beteiligung der Liddecken deutlich hervor. Die betreffenden Atropinlösungen waren anderweitig ohne Nebenwirkung benutzt worden[1]).

Endgültig wird das Entstehen der Atropin-Conjunctivitis nur durch eine individuelle Disposition dadurch bewiesen, daß viele derartig stigmatisierte Menschen die gleichen Veränderungen auch nach anderen Tropeïnen bekommen.

c) Folgen des chronischen Atropingebrauches.

Es gibt eine ganze Reihe somatischer Störungen, die der chronische Atropingebrauch zeitigen kann. Am Auge treten dieselben nur selten auf. Ihre Art illustriert am besten die Beobachtung an einem Star-Operierten, bei dem sich auf dem linken Auge Flimmern und Halbsehen, namentlich bei anhaltender Arbeit einstellte. Neben einer ziemlich bedeutenden Gesichtsfeldeinengung nach innen und unten bestand im Jahre 1872 in diesem Quadranten eine sichelförmige Randpartie, in welcher der Kranke alles verschleiert sah. Der ophthalmoskopische Befund war negativ. Dunkelkur und Kaltwasserkur halfen nicht. Nach einem Jahre bestand auf diesem Auge starre Erweiterung der Pupille, bei nahezu normalem Sehvermögen. Der Kranke gestand, sich schon vor dem Eintritt in die Klinik, um besser sehen zu können, täglich atropinisiert zu haben. Er setzte dies auch später noch im ganzen ca. 9 Jahre lang fort und gebrauchte im letzten Jahre für eine zweimal tägliche Atropinisierung Lösungen von 0,02—1,0 : 30,0. Flimmern und Halbsehen traten beim Aussetzen des Atropins ein.

Im Jahre 1881 zeigte das linke Auge den folgenden Befund:

Sehschärfe $= {}^1/_1 - 4{,}5$ D; es bestand eine starre Erweiterung der Pupille. Perimetrisch zeigte sich die äußere Gesichtsfeldhälfte mit Ausnahme des zentralen Teiles erhalten. Etwa bei 20° nach außen vom Mittelpunkt des Perimeters war eine relativ große Zone nach oben und unten abzugrenzen, in welcher der Kranke alles trüb sah. Pilocarpineinspritzungen (täglich 0,02 g) und eine mäßige Dunkelkur hoben diese Atropinvergiftung[2]).

1) Saemisch, l. c.

2) v. Rothmund u. Eversbusch, Mitteil. der Universitäts-Augenklinik zu München. 1882. Bd. I. S. 337.

IX. Die Allgemeinwirkungen des in das Auge gebrachten Atropins.

In vielen Krankengeschichten sind schon alle jene subjektiv oder objektiv erkennbaren Nebenwirkungen seitens der Haut, der Drüsen, des Herzens und des Zentralnervensystems angeführt, die resorptiv vom Auge aus zustande kommen und heilen können. Es wurden indessen auch tödliche Ausgänge infolge von Atropineinträufelungen beobachtet. In einem derartigen Falle konnte das etwaige Verschlucken von atropinhaltigen Tränen ausgeschlossen werden.

Einem vierjährigen Mädchen, das an Conjunctivitis, oberflächlichen Cornealgeschwüren und Iritis litt, wurde eine Lösung von Atropin (0.05 : 10) eingeträufelt. Nach vier Tagen entstanden: Delirien, Halluzinationen usw. Trotz Sinapismen auf die Waden, Wärmflaschen, Kaffeeklystieren erfolgte der Tod[1]).

Aehnlich traurig gestaltete sich der Ausgang bei einem zehn Monate alten Kinde, das an angeborenem Star litt. Die Pupillen waren eng. Deshalb wurden drei Tropfen einer Atropinlösung (0,08 : 10,0) eingeträufelt. Da die Erweiterung nicht genügend erfolgte, wiederholte man die Einträufelung. Danach wurden die Lippen rot und glänzend und die Beine erythematös. Trotzdem wurde wieder Atropin am selben und am folgenden Tage eingeträufelt (!). Vier und eine halbe Stunde nach der letzten Einträufelung stieg die Körperwärme; das Kind sah rot aus und hatte leichte Zuckungen: Lippen und Mund waren trocken. Nach weiteren 4½ Stunden stellte sich Schläfrigkeit, drei Stunden später unzählbarer Puls und sehr bald danach der Tod ein[2]). Angeblich hat das Kind nur sieben Tropfen der obigen Lösung, also etwa 3,5 mg bekommen — wahrscheinlich aber unserer Meinung nach mehr.

Tropin. Bei lokaler Einwirkung des Tropins auf das Auge ist keinerlei mydriatische Wirkung feststellbar. Dagegen entsteht durch Allgemeinvergiftung durch 0.2—0.5 g Tropinum sulfuricum bei Katzen als konstantes Symptom eine maximale Mydriasis, die stundenlang anhält. Die Pupille ist dabei gegen Lichteinfall reaktionslos. Physostigmin und Muscarin beseitigen den Zustand. Das Tropin kann durch Esterifizierung sowohl mit aromatischen als auch mit Säuren der Fettreihe atropinartige Wirkungen auf die Pupille erlangen. Es kommen aber nicht allen Tropeïnen mydriatische Wirkungen zu.

Benzoyltropin wirkt, wenn es zu 0,001 g in das Auge von Katzen gebracht wird, nach einer halben Stunde mydriatisch.

Lactyltropin. Diese Substanz besitzt schwache pupillenerweiternde Wirkungen. Eine zweiprozentige Lösung ruft noch keine Mydriasis hervor, wenige Tropfen einer 10—20 prozentigen Lösung erzeugen aber eine, nach etwa einer halben Stunde beginnende Differenz in der Pupillenweite, die nach zwei Stunden ihr Maximum erreicht. Die Pupille reagiert zwar auch dann noch träge auf Belichtung, bleibt aber dreimal so weit als jene des gleich belichteten anderen Auges. Nach etwa fünf Stunden ist die Differenz geschwunden.

Hippuryltropin zeigt eine ähnliche Einwirkung auf die Pupille wie Lactyltropin.

Einzelne aromatische Ester des Tropins wie **Salicyltropin** und **Cinnamyltropin** lassen die mydriatische Wirkung vermissen.

---

1) Burvenich, Annales de la Soc. de Méd. de Gand. 1891.
2) Rockliffe, Transact. of the Ophth. Soc. 1902. Vol. XXII. p. 302.

Substitutionsprodukte des Atropins.

Das Atropin ist mit mancherlei Mängeln in seinen Wirkungen auf das Auge behaftet, und die ihm nahestehenden Tropeïne lassen ebenfalls solche nicht vermissen. Es stellt deswegen immer noch eine Aufgabe dar, Tropeïne oder andersartige Stoffe zu finden, die mit möglichst wenigen Nebenwirkungen versehen und besser in bezug auf die Beeinflussung von Pupille und Akkommodation abstufbar sind. Die folgenden Versuche sollen einen kleinen Beitrag zur Lösung dieser Aufgabe darbringen[1]). Sie lehren schon, daß man durch Kondensation des Tropins, beziehungsweise Lupinins mit Tropasäure, beziehungsweise Chlor-Brom-Acetyl-Tropasäure nicht unwesentliche Wirkungsänderung nach Dauer und Stärke herbeizuführen vermag. Wenn es gelänge, die bei manchen dieser Körper etwas aufdringliche örtliche Reizwirkung zu beseitigen, so würden auch sie alsbald für Atropinindikationen gebraucht werden können.

Chlortropeïn. Für Meerschweinchen ist die allgemeine Giftigkeit des Chlortropeïns beträchtlich geringer als die des Atropins, die Reizwirkung an den Augenhäuten größer. Die Ergebnisse unserer Prüfung einer zweiprozentigen Lösung am Menschen ebenso wie diejenigen mit einer ebenso starken Bromtropeïnlösung waren, daß beide Mittel ziemlich lebhaft reizen und daß die Chlorverbindung schneller und stärker wirkt als das Bromtropeïn.

Bromtropeïn. Die Wirkung des Bromtropeïns entwickelte sich viel langsamer und war weniger intensiv, als bei der gleichen Dosis der Chlorverbindung, trotz mindestens ebenso heftiger Reizerscheinungen.

Acetyl-Atropin. Durch die Einführung des Essigsäure-Radikals anstelle der Hydroxyl-Gruppe des Atropins erhält man eine wohldefinierte Substanz: das Acetyl-Atropin.

Die Pupillenerweiterung erschien schon nach 4 Minuten, war nach 8 Minuten ausgeprägt, und hatte nach 56 Minuten ihr Maximum mit 7,0 erreicht. Sie nahm nach 2 Stunden 23 Minuten ab und schwand nach 36 Stunden.

Die Akkommodation begann sich nach 29 Minuten zu ändern, erreichte nach 50 Minuten das Maximum und war nach 1 Stunde 17 Minuten wieder normal.

Acetyl-Tropyl-Lupineïn. Dieser Körper ist ganz wie das Acetyl-Atropin konstituiert, nur daß anstelle des Tropinringes der Lupininring, dessen Konstitution noch nicht genau bekannt ist, getreten ist. Zur Verwendung kam eine Lösung von 1 pCt. Das Ergebnis unserer Versuche mit dem Acetyl-Tropyl-Lupineïn war folgendes: Bald vorübergehende aber unangenehme Reizerscheinungen. Mäßig starkes Mydriaticum. Wirkung auf die Akkommodation unbedeutend.

Lupinin. Das Mittel verursachte heftiges Brennen. Weder Pupille noch Akkommodation zeigten eine Veränderung.

Salzsaures Tropyl-Lupineïn. Die Reizerscheinungen, die bei dem Acetyl-Tropyl-Lupineïn das Wirkungsbild störten, legten den Wunsch nahe, die Acetylgruppe ausgeschaltet zu sehen. Die Versuche lehrten, daß in dem Tropyl-Lupineïn ein arzneilich besonders gut verwertbarer Stoff gegeben ist, da es ein energisches, nicht zu lange wirkendes und die Akkommodation nur oberflächlich veränderndes Mittel darstellt, dem, wie Versuche an Katzen lehrten, geringere allgemeine Giftwirkungen wie dem Atropinsulfat zukommen.

Die Versuche am Menschen wurden mit einer 1—1,5 prozentigen Lösung des salzsauren Salzes angestellt. Sie ergaben, daß diese Lösung

1) In der ersten Auflage finden sich ausführliche Versuchsprotokolle.

ein energisches Mydriaticum von nicht sehr langer Wirkung ist. Sie bewirkt geringe Störung der Akkommodation, die in etwa zwei Stunden vorübergeht. Das Mittel ist sehr geeignet zur ophthalmoskopischen Untersuchung. Eine 2 prozentige Lösung brennt stark, auch wenn eine ganz reine Verbindung benutzt wird. Die Empfindlichkeit der Hornhaut wird herabgesetzt und eine erhebliche Ischämie erzeugt.

Auf Grund der Anschauung, daß die beobachtete Reizwirkung vielleicht ausschließlich auf frei werdende Salzsäure zurückzuführen sei, veranlaßten wir die Darstellung des Tropyl-Lupineïn-p-Oxybenzoats, mit dem zwei Versuche angestellt wurden.

Tropyl-Lupineïn-p-Oxybenzoat. Das Ergebnis war, soweit der Zustand der Pupille und der Akkommodation in Frage kommt, das gleiche wie bei der Chlorhydratverbindung. Die angewandte zweiprozentige Lösung reizt nur weniger als das salzsaure Salz.

Die folgende Tabelle ergibt die aus den zahlreichen Versuchen entnommenen Durchschnittswerte für Entwicklung und Ablauf der Veränderungen an Pupille und Akkommodationsapparat durch die neuen Tropeïne.

	Mydriasis				Akkommodationsstörungen			
	Beginn nach:	Höhepunkt nach:	Abnahme nach:	Ende nach:	Beginn nach:	Höhepunkt nach:	Abnahme nach:	Ende nach:
Salzsaures Tropyl-Lupineïn 1 pCt.	10 Min.	39,5 Min.	2 Std. 38 Min.	47 Std. 35 Min.	17,5 Min.	31,5 Min.	52,5 Min.	2 Std. 14 Min.
Salzsaures Tropyl-Lupineïn 1,5 pCt.	6 Min.	26 Min.	4 Std.	54 Std. 30 Min.	8 Min.	45,5 Min.	60 Min.	3 Std. 39 Min.
Salzsaures Tropyl-Lupineïn 1,5 pCt. (aus der zweiten Darstellung)	7 Min.	53 Min.	2 Std. 33 Min.	23 Std. 40 Min.	19 Min.	34,5 Min.	40,5 Min.	1 Std. 27 Min.
Reinstes Tropyl-Lupineïn-Chlorhydrat 1 pCt.	6,5 Min.	37,5 Min.	2 Std. 53 Min.	43 Std.	11,5 Min.	27,5 Min.	34,5 Min.	2 Std. 19 Min.
Dasselbe 2 pCt.	4 Min.	45 Min.	3 Std. 45 Min.	ca. 90 Std	7 Min.	40 Min.	51 Min.	2 Std. 20 Min.
Tropyl-Lupineïn p-Oxybenzoat 2 pCt.	5 Min.	44,5 Min.	2 Std. 16 Min.	38 Std.	10,5 Min.	38,5 Min.	47 Min.	2 Std. 16 Min.

Homatropin.

Homatropin ist Oxytoluyltropeïn. Der Ausgangspunkt zur Gewinnung desselben ist das Atropinsalz der Mandelsäure. Dem chlorwasserstoffsauren Salze schrieb man stärkere Wirkungen zu als dem bromwasserstoff- und schwefelsauren. Käme es in der Wirkung auf den absoluten Gehalt eines dieser Salze an Homatropin an, so würde in der Tat das salzsaure Salz obenan unter den genannten stehen. Der allgemeine Wirkungscharakter deckt sich mit demjenigen des Atropins.

	Stärke der Lösung in pCt.	Pupillenerweiterung: Beginn durchschnittl. nach:	Pupillenerweiterung: Beginn im Minimum nach:	Pupillenerweiterung: Beginn im Maximum nach:	Pupillenerweiterung: Entwicklung halbe Höhe nach:	Pupillenerweiterung: Entwicklung ganze Höhe nach:	Pupillenerweiterung: Durchmesser der Pupille	Pupillenerweiterung: Dauer des Maximums	Pupillenerweiterung: Lichtreaktion aufgehoben nach:	Normalzustand: durchschnittl. nach:	Normalzustand: Minimum nach:	Normalzustand: Maximum nach:	Akkommodationslähmung: Beginn nach:	Akkommodationslähmung: Zusammenfallen des Nahepunktes und Fernpunktes nach:	Akkommodationslähmung: Dauer des Höhestadiums	Akkommodationslähmung: Rückbildung zur Norm nach:
Kaninchen	0,5	13,6 Min.				21 Min.				24 1/4 Std.						
Kaninchen	0,5		5 Min.	7 Min.	10 Min.	35 Min.		Einige Stund.			18 Std.	24 Std.				
Mensch	0,5	19 Min.				30-120 Min.				23 3/4 Std.						
	0,5				10-20 Min.	30-40 Min.		3 Std.	15-20 Min.							
	0,8		15 Min.	20 Min.						24 Std.						
	0,5	9 Min.	5 Min.	15 Min.		50 Min.	7 mm	3-4 Std.		24 Std.	18 Std.	2 1/2 Tag				
	1		4 Min.	5 Min.							24 Std.	26 Std.	Mit dem Beginn der Mydriasis	1 1/2-2 Std.	Wie das Dilatationsmaximum	24 Std.
	2		4 Min.	5 Min.		50 Min.	7 mm	3-4 Std.			24 Std.	26 Std.	do.	30 Min.		
	3		4 Min.	5 Min.		40 Min.	8 mm	3-4 Std.			24 Std.	26 Std.	do.			
	3					20 Min.										
	4		4 Min.	5 Min.		35 Min.	8 mm	3-4 Std.			24 Std.	26 Std.	do.			
	5		4 Min.	5 Min.		15 Min.	9 mm	3-4 Std.			24 Std.	26 Std.	do.	20 Min.		

Leseprobe Sn. 1. mit + 4 D

Gleich der Dauer des Dilatationsmaximums

Gleichzeitig mit der Rückbildung der Mydriasis

Die Annahme, daß die Stärke der verwendeten Lösung innerhalb gewisser Grenzen für den Eintritt der Pupillenerweiterung und der Akkommodationslähmung gleichgültig sei, hat nur eine beschränkte Gültigkeit. Im Vergleiche zum Atropin tritt die Homatropinwirkung früher ein und dauert ungleich kürzer bei fast gleichem Maximum. Eine 0,5 prozentige Lösung von Atropin wirkt sechs bis sieben Mal länger als eine einprozentige Homatropinlösung. Die Stärke der Einwirkung scheint beim Atropin etwas größer als beim Homatropin zu sein; vereinzelt ist eine Gleichwertigkeit in dieser Beziehung behauptet worden. Das Zurückstehen des Homatropins wurde auch zahlenmäßig ausgedrückt. Eine einprozentige Homatropinlösung sollte in der mydriatischen Wirkung einer Atropinlösung von 0,02—0,01 pCt. gleichkommen. Träufelt man 0,003 g beider Stoffe in die Augen, so entsteht durch Atropin eine vollständige Akkommodationslähmung, durch Homatropin eine unvollständige.

Die großen Differenzen, die sich trotz der gleichen Mengen der angewendeten Substanzen in den einzelnen Angaben bemerkbar machen, sind wohl auf eine größere oder geringere Empfindlichkeit der damit Behandelten zurückzuführen. Andere Gründe sind weniger wahrscheinlich als dieser, der freilich in seiner Wesenheit uns unerklärlich ist und wohl auch so bleiben wird.

Die nebenstehende Tabelle läßt einige der erhaltenen Resultate erkennen[1]).

Für eine zweiprozentige Homatropin-Ricinusöl-Lösung sind die folgenden Durchschnittswerte aus sehr vielen Einzelversuchen festgestellt worden[2]):

	Erweiterung der Pupille nach:	Hinausrücken des Nahepunktes nach:	Fernpunkt		Aenderung der Akkommodationsbreite nach:
			Näherung nach:	Hinausrücken nach:	
Zeit des Wirkungsbeginns	13,33 Min.	6,67 Min.			5 Min.
Zeit der maximalen Wirkung	60 Min.	61,67 Min.	53,33 Min.	63,33 Min.	65 Min.
Aufhören der Wirkung	21,67 Std.	8,75 Std.			8,75 Std.
Wirkungsgröße in Dioptrien		6,33 D	0,42 D	0,78 D	6,12 D d. h. 0,86 der normalen Breite von 7,14 D

Der Vergleich der Akkommodationsbeeinflussung zwischen Scopolamin, Atropin, Duboisin und Homatropin ergab[3]):

1) Tweedy, The Lancet. 1880. No. 21. p. 795. — Pautynski, Klin. Monatsbl. f. Augenheilk. 1880. S. 343. — Fuchs, Zentralbl. f. pr. Augenheilk. 1880. Juni. S. 182. — Galezowski, Recueil d'Ophthalm. 1881. p. 319. — Journ. de Thérap. 1881. No. 4. — Oliver, Americ. Journ. of the med. science. 1881. Vol. LXXXII. p. 150. — Risley, ibid. 1881. — Schaefer, Arch. f. Augenheilk. Bd. X. 2. — Schell, Philad. med. Tim. 1880—1881. Vol. XI. p. 7 and 47.

2) Lang and Barrett, Ophthalm. Hosp. Rep. 1887. Vol. XI. p. 228.

3) Vierling, Beitr. z. Augenheilk. H. XIII. S. 10.

	Erste Wirkung	Lähmung	Anhalten derselben	Wirkung überhaupt
Scopolamin	11 Min.	45 Min.	25,5 Std.	74 Std.
Atropin	23 „	165 „	18 „	66 „
Duboisin	10 „	80 „	12 „	59 „
Homatropin	9 „	105 „	3 „	24 „

Im Anfang äußert sich die Wirkung in einer Verlängerung der Akkommodationszeit[1]).

Läßt man Homatropin örtlich auf das Auge einwirken, indem man einen Kristall an den Hornhautrand legt und den Lidschlag fünf bis zehn Minuten unterdrückt, so kann man eine teilweise Lähmung der Pupille und der Akkommodation bewirken. Die Akkommodationslähmung äußert sich in Astigmatismus, indem die Linsenkrümmung im gelähmten Meridian weniger zunimmt als in den übrigen. Derselbe beträgt niemals mehr als 1 D. Diese Wirkung ist nur von kurzer Dauer, da sich das Homatropin rasch verbreitet[2]). Es kommt auch eine Sphincterlähmung ohne Akkommodationslähmung vor. In einem Falle war dieselbe auf einem Auge zurückgeblieben nach beiderseitiger Homatropineinträuflung und dauerte vier Monate[3]).

Lichtreaktion wurde noch auf der Höhe der Dilatation wahrgenommen und eine vollständige Lähmung der Akkommodation selbst nach Einbringung einer ein- bis fünfprozentigen Lösung vermißt[4]).

Nach innerlicher Verabfolgung erst von 0,02 g Homatropin erweitern sich die Pupillen in nennenswerter Weise, während Dosen von 0,01—0,015 g die Funktion der Irismuskulatur nur in der Weise affizieren, daß die Pupillen sich kaum merklich erweitern und bei wachsender Lichtstärke unter wellenförmigen Bewegungen der Iris sich etwas verengern, um alsbald wieder, trotz der Einwirkung des intensiven Lichtreizes, in die frühere Stellung zurückzukehren[5]).

Ausnahmsweise kann die Akkommodationslähmung mehrere Tage bestehen bleiben. Bei einem Arzte war die Akkommodation noch am vierten Tage unvollkommen, nachdem ihm in beide Augen acht Tropfen einer Homatropinlösung (0,5 : 30) eingebracht worden waren, in einem anderen Falle dauerte sie nach einer 2 prozentigen Lösung zugleich mit Mydriasis 8 Tage und in einem dritten 15 Tage[6]).

Das Homatropin kann trotz seiner kürzeren Wirkung, ebenso wie Atropin Glaukomanfälle hervorrufen, und zwar sowohl bei anscheinend gesunden, wie bei glaukomverdächtigen Augen. Hierdurch wird die Angabe widerlegt, nach welcher in den Fällen, in denen Atropin eine Druckerhöhung herbeiführt, das Homatropin diese Wirkung nicht hätte. Im Jahre 1882 wurde schon angegeben, daß in der Glaukom

1) Grönholm, Arch. f. Augenheilk. 1910. Bd. LXVII.
2) Brandes, Arch. f. Augenheilk. Bd. XLIX. S. 255.
3) Wadsworth, Transact. Amer. Ophthalm. Soc. 1889. p. 408.
4) Götz, Das Homatropin in der Augenheilkunde. Kiel 1880.
5) Bertheau, Berl. klin. Wochenschr. 1880. No. 41. S. 581.
6) Sherer, Journ. of. Amer. med. Assoc. 1907.

erzeugenden Fähigkeit das Homatropin den übrigen Mydriaticis gleichzustellen sei[1]. Die folgenden Fälle haben dies überreichlich bestätigt.

Bei Glaucoma simplex mit Miosis und T + 1 wurde Homatropin eingeträufelt, welches die Pupille aber nur mangelhaft erweiterte. Nach einer Stunde kam ein Glaukomanfall, welcher durch Iridektomie behandelt wurde, aber ohne Wiederherstellung des Sehvermögens. Das andere Auge erhielt prophylaktisch Eserin. Nachdem aus Versehen Atropin eingeträufelt worden war, stellten sich trotz sofortiger Eserinanwendung am nächsten Tage glaukomatöse Symptome ein, welche wiederum die Iridektomie erforderlich machten. Danach erschien Iritis. Ophthalmoskopieren war nicht möglich wegen der engen Pupillen[2].

Zu diagnostischen Zwecken wurde einem Manne ein Tropfen einer einprozentigen Homatropinlösung in das rechte Auge eingebracht. Nach 26 Stunden erschien er wieder und klagte, daß er bald nach der Einträufelung Schmerzen in der rechten Stirn und Schläfe, bedeutende Sehstörung und Schwindelgefühl bekommen habe, die noch anhielten. Es bestand rechts ein toxisches Glaukom. Die Cornea war, besonders zentral, rauchig grau getrübt, ihr Epithel gestichelt, die Pupille auf $5^1/_2$ mm erweitert und vollkommen starr. Hüpfende Pulsation in den arteriellen Hauptstämmen auf der Papille; Spannung beträchtlich erhöht; Sehvermögen auf Fingerzählen in 3 m herabgesetzt; Gesichtsfeld von der temporalen Seite her leicht eingeengt. Nach Einträufelung einer einprozentigen Physostigminlösung waren die glaukomatösen Symptome in einer Stunde geschwunden[3].

Ein 66jähriger Mann, welcher keine glaukomatösen Symptome hatte, bekam Homatropin. Danach zeigten sämtliche größere Arterienstämme in der Sehnervenscheibe starke Pulsation. Auf Anwendung von Eserin verschwand dies in drei Tagen. Teilweise Erweiterung durch Cocain blieb ohne Einfluß, aber der leiseste Druck auf den Bulbus brachte die Pulsation wieder hervor. Ebenso brachte Homatropineinträufelung den Puls wieder zur Erscheinung. Bei einem dritten Versuche, nach längerem Schlafe, hatte das Homatropin keinen Einfluß, aber wiederum bei einem vierten[4].

Eine unverheiratete Dame im Klimakterium litt seit 6 Wochen an täglichen Obskurationen, Regenbogensehen mit sichtbarer Hyperämie des ganzen Gesichtes und geringer Spannungszunahme des linken Auges. Das rechte war glaukomatös degeneriert, am linken objektiv sonst nichts Auffallendes, die Funktion gut.

Zur Untersuchung machte man eine Einträufelung von zwei Tropfen Homatropin. Nach 15 Minuten erschien der erste Glaukomanfall mit Uebelkeit, wütenden Schmerzen, dichter Medientrübung und entsprechender Herabsetzung des Sehvermögens. Nach allmählicher Instillation von 40 Tropfen einprozentiger Eserinlösung und einer subkutanen Morphiuminjektion erzielte man die Beseitigung aller Erscheinungen innerhalb zehn Stunden. Die Papille war bis zum Zentralkanal stark gerötet, die Venen etwas erweitert. Der Zentralkanal war grellweiß, eng, an seinem Rande senkten sich die Gefäße unter rechtem Winkel in die Tiefe[5].

1) Pflüger, Ophthalm. Gesellsch. 1882. S. 145.
2) Pflüger, Ber. d. Univ.-Augenklin. zu Bern. 1883. S. 17.
3) Sachs, Zentralbl. f. Augenheilk. 1883. S. 271.
4) Harlan, Transactions of the Americ. Ophthalm. Soc. 1890. Vol. XXVI. p. 730.
5) Jacobson, Arch. f. Ophthalm. Bd. XXXII. 3. S. 130.

Bei einer 21jährigen Kranken trat nach einer Homatropineinträufelung ein akuter Glaukomanfall mit Netzhautblutungen auf. Nach Pilocarpin erfolgte Besserung, doch erschienen mehrfach Rückfälle, so daß Pilocarpin anhaltend gebraucht werden mußte[1]).

Ein beiderseitiges Glaukom wurde an einer Frau beobachtet, 26 Stunden nachdem in jedes Auge von einer Homatropinlösung (0,5:30) eingebracht worden war. Eserin brachte in drei Tagen die normale Spannung und das Sehvermögen zurück. Der Zeitraum zwischen der Homatropineinbringung und dem Auftreten des Glaukoms kann auch noch größer sein. So trat dasselbe in einem Falle 39 Stunden nach Einträufelung einer einprozentigen Lösung in Verbindung mit einer einprozentigen Cocainlösung auf. Heilung erfolgte durch Sclerotomia posterior[2]).

An Sehstörungen, die Homatropin abseits der bisher genannten erzeugt hat, ist noch Blindheit zu erwähnen, die neben einer „hysterischen" Mydriasis und Akkommodationslähmung entstanden sein soll[3]).

Auch Conjunctivitis wurde nach längerem Homatropingebrauch beobachtet und ebenso Schmerzen mit Sehstörungen. So bekam eine Frau einen plötzlichen Schmerz im rechten Auge, der von Verschlechterung des Sehens gefolgt war. Man hatte Homatropin eingeträufelt. Die Homatropinwirkung versuchte man vergeblich mit Eserin zu paralysieren. Die Iridektomie wurde abgelehnt. Es bestand nur Lichtempfindung, die Pupillen waren halbdilatiert und starr, die Cornea trüb und anästhetisch, die Medien so trübe, daß der Fundus unsichtbar blieb. T + 2. Ein Erfolg wurde durch Eserin erzielt, das man häufig und in starken Lösungen einträufelte, und durch große Dosen von Natriumsalicylat[4]). Vielleicht handelte es sich auch hier um ein Glaukom.

Scopolamin oder Hyoscin.

1. Funktionsstörungen des Auges nach Einbringen in dasselbe.

Die Identität von Scopolamin und Hyoscin ist auch biologisch gegeben. In dem Folgenden werden deswegen die über Hyoscin und Scopolamin gemachten Beobachtungen als mit dem gleichen Stoffe erlangte behandelt. Die Scopolaminwirkung fügt sich in den allgemeinen Rahmen der Tropeïnwirkung ein. Die Wirkungen auf die Augenfunktionen unterscheiden sich ganz allgemein von denen des Atropins durch einen oft schnelleren Eintritt, eine etwas größere Stärke und einen früheren Ablauf. Einzelwirkungen z. B. auf die Akkommodation können hiervon Ausnahmen machen.

Die nachweisliche Grundlage für diese Eigenschaften ist, daß Scopolamin schneller und in größerer Menge in die vordere Kammer dringt und aus ihr wieder schneller verschwindet. Die größere Schnelligkeit und Stärke der Wirkungen gegenüber denjenigen des Atropins ist auch zahlenmäßig — aber nicht übereinstimmend — ausgedrückt worden. Es sollten gleichkommen:

---

1) Gifford, Ophthalm. Record. 1900. p. 228.
2) Pyle, Journ. of Amer. med. Assoc. 1903.
3) Cheney, Boston med. and surg. Journ. 1890. Vol. CXXII. p. 82.
4) de Schweinitz, Therap. Gaz. 1901. p. 370.

eine zweiprozentige Scopolaminlösung einer fünfprozentigen Atropinlösung
„ einprozentige „ „ fünfprozentigen „
„ einprozentige „ „ achtprozentigen „
„ einprozentige „ „ zehnprozentigen „

In der Nachhaltigkeit der Wirkung soll gleichkommen eine Lösung von 1 pCt. Scopolamin einer Atropinlösung von 1 : 120. Die schwächste Lösung von Scopolamin, die noch eine Einwirkung auf Pupille und Akkommodation äußert, wurde auf 1 : 150 000 festgestellt[1]). Die Pupille des gesunden Auges sah man noch sich erweitern durch einen Tropfen einer Lösung von 1 : 10 000, das heißt 0,000005 g Scopolaminsalz[2]). Miotica wirken schwerer auf die Scopolamin- als die Atropinpupille ein, ja es wurde sogar angegeben, daß Physostigmin die Atropinwirkung am Auge nach 15 Minuten aufhebe, nicht aber die Scopolaminwirkung[3]). Die Pupillenerweiterung zeigte sich nach Einträufelung von zwei Tropfen einer 0,1 prozentigen Lösung — das heißt 0,0001 g innerhalb zehn Minuten — in einer Stunde ausgebildet; sie nahm in 24 Stunden ab und war nach drei Tagen verschwunden. Ein Tropfen einer 0,1 prozentigen Lösung von Scopolaminhydrobromat entsprechend 0,00005 g, machte in 25—30 Minuten maximale Mydriasis, welche 24 Stunden anhielt und nach 60—80 Stunden ausgeglichen war[4]). Diese stärkere Wirkung der halben Dosis gegenüber dem vorangeführten Versuche kann vielleicht auf ein reineres Präparat zurückgeführt werden.

Nach Einträufelung einer 0,2 prozentigen Lösung zeigte die Pupille folgende Veränderungen:

Beginn der Erweiterung nach . . .	8 Minuten
Uebermittelweit nach	15 „
Maximum der Erweiterung nach . . .	45 „
Rückkehr zur Norm nach	3—6 Tagen[5]).

Nach Instillation von drei Tropfen einer einprozentigen Lösung, d. h. 0,0005 g, trat nach drei Tagen die Pupillenreaktion gegen Licht wieder ein. Es soll charakteristisch sein, daß die Pupille immer oval in schräger Richtung erscheint[6]). Die Pupillenerweiterung erfolgt rascher als bei Anwendung des Atropins und rascher wird das Maximum erreicht. Das Auge kommt auch nach Einträufelung des Scopolamins oft schneller zur Norm zurück als das atropinisierte Auge.

In bezug auf die Akkommodation ließ sich feststellen, daß die Akkommodationsbreite um so weniger verringert wird, je schwächer die Scopolaminlösung ist.

Bei 1 : 150 000 geht sie von 8 D auf 6 D,
„ 1 : 10 000 „ „ „ 8 D „ 1 D.

Der Beginn und das Maximum der Lähmung erfolgt bei einer 0,1 prozentigen Scopolaminlösung früher als bei einer 0,8 prozentigen

1) Sarti, Bollet. di scienza med. di Bologna. 1893. IV. p. 767. — Angeblich soll noch eine Scopolaminlösung von 1 : 100 000 Wasser die Pupille erweitern (Hogrefe, Ueber Scopolamin. hydrobr. Inaug.-Diss. Dorpat 1893).
2) Walter, Exper. u. klin. Beobacht. üb. d. Wirk. des Hyoscins. Dorpat 1887.
3) Pierd'houy, Gaz. med. ital. Lombardia. Vol. XLV. 1885. VI. p. 179.
4) Fowler, Amer. Journ. of Ophthalm. 1897. p. 250.
5) Bellarminow, Wratsch. 1893. No. 17.
6) Oliver, Amer. Journ. of med. Science. Vol. CXII. p. 294.

Atropinlösung. Bei gleich starken Scopolamin- und Atropinlösungen ist die Dauer der Akkommodationslähmung ungefähr gleich lang.

Eine 0,1 prozentige Lösung kann die vollständige Akkommodationslähmung in einer Stunde erzeugen. Durch 0,0001 g bromwasserstoffsaures Scopolamin — was etwa zwei Tropfen einer 0,1 prozentigen Lösung entsprechen würde — sah man die Akkommodation sogar in 23 Minuten vollständig gelähmt sein. Die Lähmung hielt 24 bis 36 Stunden an, und ihre letzten Spuren schwanden erst in 72 bis 96 Stunden[1]). Durch 0,00005 g desselben Salzes — also entsprechend einem Tropfen einer 0,1 prozentigen Lösung — entstand nach 40 Minuten Akkommodationslähmung, welche 20—30 Stunden blieb und nach 70—100 Stunden schwand.

Bei Myopie, Hypermetropie und Astigmatismus wirkt Scopolamin verschieden.

Der intraokuläre Druck erwies sich dem einen Untersucher nach Einführung von Scopolamin nicht erhöht. Die Messungen wurden mittels des Ophthalmotonometers vorgenommen. Ein anderer fand mit Hilfe von Fick's Tonometer regelmäßig eine Erhöhung des Augendruckes, wenn das Mittel mehrfach in kurzen Zwischenräumen bei Tieren oder Menschen eingeträufelt wurde[2]), und ein Dritter behauptete, daß es in gesunden Augen den Druck nicht steigert, wohl aber bei Augen, die zu Glaukom disponiert sind[3]). Also auch hier tritt die Gegensätzlichkeit der Ergebnisse wie bei den entsprechenden Atropinversuchen zutage. Und nicht nur die rein experimentellen Resultate, sondern auch deren Uebertragung auf die klinische Verwendung des Scopolamins läßt unvereinbare Widersprüche hervortreten, die naturgemäß den Praktiker, der nicht selbst über große Erfahrungen verfügt, veranlassen müssen, einem solchen Präparate nicht sein Vertrauen zu schenken. Hier sollte eine Koalition der beschäftigtsten Ophthalmologen statistisch an einem tausendfältigen Material die absolut erforderlichen Feststellungen machen. Nur so ist Klarheit zu gewinnen. Der Empfehlung des Scopolamins auch bei Steigerung des intraokulären Druckes, ferner bei sekundärem Glaukom und sogar bei Glaucoma absolutum mit Reizerscheinungen[4]) steht jetzt die Warnung vor dessen Gebrauch bei akutem Glaukom gegenüber, weil Schmerzen und Entzündung sich dadurch mehren. Ja, es ist direkt angegeben worden, daß in prädisponierten Augen Scopolamin ein Glaukom hervorrufen kann[5]). Für die eine und die andere Ansicht liegen Belege vor. So sah man in zwei Fällen von Iritis serosa mit Glaucoma secundarium imminens und bei einer chronischen Iridocyclitis mit erhöhter Tension (+ 1) diese durch Scopolamin auf die Norm sinken[6]).

In Fällen, wo das Atropin wegen Idiosynkrasie nicht vertragen wird, ist das Scopolamin noch verwendbar. Ein wegen doppelseitiger Irido-Chorioiditis mit Atropin behandelter Mann vertrug das Mittel anfangs gut; später steigerten sich die entzündlichen Erscheinungen, indem die

1) Bellarminow, Wratsch. 1893. No. 17.
2) Sarti, l. c. Eine geringere Druckerhöhung als Atropin soll nach Großmann (Therap. Wochenschr. 1895. Jan.) das Scopolamin ausüben.
3) Lobassoff, Medizinskoje Obosrjenie. 1894. 1.
4) Rählmann, Klin. Monatsbl. f. Augenheilk. 1893. S. 59.
5) Walter, l. c. und Klin. Monatsbl. 1895. S. 1.
6) Illig, Münch. med. Wochenschr. 1893. S. 617.

Pupille sich unter Zunahme der Injektion an den Augen verengte. Gleichzeitig traten lästige subjektive Beschwerden ein. Der dreimonatige Gebrauch von Scopolamin ließ solche Symptome vermissen: der Entzündungszustand des Auges wurde durch das neue Mittel günstig beeinflußt: nur zeigte sich nach den Instillationen eine rasch vorübergehende Rötung.

Als örtlich unangenehme Wirkung ist das nicht selten auftretende Brennen im Bindehautsacke zu erwähnen. Auch Schwellung der Conjunctiva bulbi kommt nach einprozentiger Lösung zustande[1]). Bei sechs Kranken, die auf Atropin unangenehm reagierten, träufelte man eine Scopolaminlösung ein. Drei von ihnen bekamen Conjunctivitis, welche in derselben Form auftreten kann, wie nach Atropin.

2. Funktionsstörungen des Auges als resorptive Wirkungen.

Bei Kranken, die zur Beruhigung Scopolaminsalz subkutan bekommen hatten, zeigte sich zuerst Abnahme des Gehörs, so daß sie nach vier bis fünf Minuten, aber nur für einige Sekunden, nichts mehr hörten. Gleichzeitig mit einem anfänglichen Druck im Kopf hatten sie das Gefühl, wie wenn eine unsichtbare Kraft die Lider niederdrückte. Nach subkutaner Beibringung von 0.0003—0,0015 g des salzsauren Salzes blieb bei manchen Kranken die übliche Pupillenerweiterung aus, und wenn sie eintrat, verschwand sie bis zum nächsten Morgen. Bei einer durch Zufall entstandenen Vergiftung durch Trinken von salzsaurem Hyoscin entstanden Schwindel, Bewußtlosigkeit, Trismus, Krämpfe, maximale Pupillenerweiterung — der Irisrand nur ca. 1 mm breit — und Pupillenstarre. Nach drei Tagen, als bereits Gesundung erfolgt war, betrug die Breite des Irisrandes nur 2 mm[2]).

Bei Geisteskranken, die über ihr Empfinden Auskunft geben konnten, waren auch Akkommodationsstörungen feststellbar. Auch Diplopie und vereinzelt Amblyopie kamen zur Beobachtung[3]). Bei manchen Kranken wird das Sehen neblig; die Gegenstände erscheinen in die Länge gezogen. Bevor die Augen zum Scopolaminschlafe geschlossen werden, sehen die Kranken einen schwarzen Kreis auf silberner, oder einen grünen auf goldener Basis[4]).

Im Anschluß an eine Scopolamin-Morphiumnarkose traten bei einer Frau glaukomatöse Erscheinungen auf, welche die Iridektomie beiderseits erforderlich machten[5]).

3. Resorptive Wirkungen vom Auge aus.

Vergiftung ist relativ oft durch Scopolaminanwendung vom Auge aus erzeugt worden. So schufen vier Tropfen einer einprozentigen Lösung außer Umnebelung des Sehens: Schwindel, Zittern, Sprachverlust, Bewußtlosigkeit für vier Stunden mit Delirien. Diese letzteren scheinen mit Vorliebe zu kommen. Wir halten es, selbst wenn man den Tränenpunkt evertiert und den Kopf nach der Einträufelung auf die Schulter

1) Bock, Jahresber. d. Augenabt. in Laibach. Wien 1902. S. 123.
2) Adler, Berl. klin. Wochenschr. 1891. No. 10. S. 258.
3) Malfilatre et Lemoine, Gaz. méd. de Paris. 1889. No. 36. p. 421.
4) Nagy, Pester med. Presse. 1894. S. 172.
5) v. Pflugk, Klin. Monatsbl. f. Augenheilk. 1911. Bd. II. S. 242.

neigen läßt, für gefährlich, eine dreiprozentige Scopolaminlösung, die neuerdings arzneilich empfohlen wurde[1]), anzuwenden. Der Arzt hat das Recht, die gesetzlichen maximalen Dosen zu überschreiten — er trägt aber dafür auch keine geringe Verantwortung. Geht eine auf diese Weise entstandene Vergiftung zurück, so können Nachkrankheiten bleiben. Die Symptome können verschiedenartig sein: Nach Einträufeln von wenigen Tropfen einer 1/5 prozentigen Scopolaminlösung in den Bindehautsack traten in zwei Fällen als Allgemeinsymptome ein: Erregung mit Delirien, wobei die Kranken die Fähigkeit, ihre Handlungen zu verstehen, ganz einbüßten, Ausführung unzweckmäßiger Bewegungen, Erhöhung der Patellarreflexe, Trockenheit von Haut und Schleimhäuten und Pulsverlangsamung. Nach 30 Minuten nahmen diese Symptome ab, es folgten tiefer Schlaf und Genesung[2]).

Noch anders können sich die Symptome gestalten. So erschienen bei einer Frau, der viermal je ein Tropfen einer 0,2 prozentigen Lösung, d. h. viermal je 0,0001 g, eingeträufelt worden war, nach einer viertel Stunde Schwindel, ein Puls von 160, Trockenheit des Halses, Cyanose, Krämpfe usw. Erst nach zehn Stunden war die Kranke soweit wieder hergestellt, um in ihre Wohnung zurückkehren zu können[3]). In einem anderen Falle traten nach Einbringung von zwei Tabletten zu je 0,0005 g in den Bindehautsack nach 20 Minuten nur Betäubung und Schlaf ein, und bei einem zehnjährigen Mädchen, das die gleiche Dosis erhalten hatte, für zehn Stunden Schlaf und Halluzinationen, in denen die rote Farbe eine Rolle zu spielen schien[4]).

Man glaubte, die besondere Giftigkeit des Scopolamins beruhe auf einer Verunreinigung mit Apoatropin. Es sind aber auch Fälle beobachtet, wo durch reines Scopolamin (0,04 : 10,0) Erregungszustände auftraten[5]).

Hyoscyamin. Hyoscyamus niger.

Bei Aëtius findet sich bereits ein deutlicher Hinweis auf die pupillenerweiternde Fähigkeit des Bilsenkrautes: „Ad glaucos oculos ut nigras habeant pupillas: Malicorii punici dulcis succum infunde. Deinde interstitio facto hyoscyami coeruleum florem cum vino tritum instila, aut hyoscyami succum.“ Das vierte für diese Zwecke angegebene Rezept lautet: „Hyoscyami coeruleum florem in umbra siccato et reponito. Usus autem tempore florem vino austero dilutum prolinito. Et postea ipsum florem leviter tritum per se illinito. Hoc vim suam statim declarat.“

Das mit Atropin isomere Hyoscyamin, das sich in dem Bilsenkraut, dem Stechapfel und der Tollkirsche findet, wirkt auf das Auge schneller und anhaltender als Atropin[6]). Das letztere wird von allen Untersuchern bestätigt, während einige meinen, daß Beginn, Ent-

1) Salomonsohn, Wochenschr. f. Ther. u. Hyg. d. Auges. 1903. S. 217.
2) Maslennikoff, Zeitschr. f. Augenheilk. 1900. Bd. III. S. 549.
3) Foster, Med. News. 1896. 12. Sept. p. 293.
4) Hawkes, Annal. d'Oculist. T. CXVIII. p. 28.
5) Nara, Scopolamin und seine Nebenwirkungen. Rostock 1905.
6) Pflüger, Arch. f. Augen- u. Ohrenheilk. Bd. V. 1. S. 182.

wickelung und Grad der Mydriasis sich wie beim Atropin verhalten[1]).

Die Pupillenerweiterung tritt durch eine Lösung von 1 : 1000 ein[2]). Ein Tropfen einer Lösung von 0,06 g : 4 Wasser, d. h. 0,0007 g Hyoscyamin, erweitert die Pupille nach einer halben Stunde und läßt diesen Zustand sieben Tage anhalten.

Die Akkommodation wird durch einen Tropfen einer Lösung von 1 : 300, d. h. durch 0,00015 g für 77—100 Stunden gelähmt. Lösungen von 1 : 1000 erzeugen ebenfalls eine, wenn auch nicht so lange andauernde Beeinflussung der Akkommodation.

Nach Einträufelung einer Lösung von schwefelsaurem Hyoscyamin in das Auge wurden mehrfach nach $^1/_2$—2 Stunden auftretende und mehrere Stunden anhaltende bohrende Schmerzen in der Tiefe desselben empfunden.

Zahlreich sind die Mitteilungen über Sehstörungen, die nach innerlicher Aufnahme der Wurzel oder der Samen von Hyoscyamus niger zustande kamen. Gewöhnlich wurde über Undeutlichsehen oder verdunkeltes Gesicht, oder Trübung des Sehvermögens, selten über Verlust des Gehörs und Gesichts[3]) geklagt. Die Pupillen wurden häufig maximal erweitert, im Hyoscyaminschlafe aber eng gefunden[4]). Die Akkommodation war gestört. Mehrfach entstand Doppeltsehen[5]). Ferner wurden Irresein und Halluzinationen beobachtet, bei denen Katzen eine besondere Rolle spielten[6]).

Bei neun Personen, darunter auch Kindern, folgte nach dem Doppeltsehen in der Rekonvaleszenz Rot- oder Scharlachsehen, ein Symptom, das erst allmählich am dritten Tage schwand.

Datura Stramonium.

Die bisherigen Forschungen lehrten, daß der früher als Daturin bezeichnete wirksame Bestandteil des Stechapfels Atropin sei, das neben Hyoscyamin darin vorkommt. Daher haben auch die ophthalmologischen Feststellungen über Daturin keinen Wert. Dazu kommt, daß früher die Isolierung des Atropins aus der Pflanze nicht mit der gehörigen Exaktheit vorgenommen wurde, so daß sehr wahrscheinlich die Untersuchungen mit einem Gemisch von Atropin und Scopolamin geschahen. Trotzdem lassen wir einige Ergebnisse der Orientierung wegen folgen[7]). So fand man, daß ein Tropfen einer Lösung von „Daturin“ von 1 : 160000, also 0,0000004 g zur Erweiterung der Pupille genügt. Die Dauer dieser Mydriasis

1) Die meisten Untersuchungen über Hyoscyamin stammen aus einer Zeit, in der die Reinheit des Alkaloids wohl nicht gewährleistet werden konnte. Daher die großen Verschiedenheiten in den Resultaten.

2) Emmert, Korrespondenzbl. f. Schweiz. Aerzte. 1882. No. 2.

3) Kahleis, Hufel. Journ. Bd. LXVIII. 2. Stück. S. 81.

4) Rudolf, Zentralbl. f. klin. Med. 1892. No. 40.

5) Hühnerwolf, Ephemerid. Nat. Curios. Dec. III. Ann. 2. p. 115.

6) Noiszewski, Post. oculist. Mai 1909.

7) Doyer, Congr. pér. internat. des scienc. méd. 1881. VI. p. 251. — Faro, Gaz. des hôpit. 1875. p. 963. — Vollert, Klin. Monatsbl. f. Augenheilk. 1904. Bd. II. S. 468. Sah eine 4 Tage dauernde Akkommodationsstörung mit Mydriasis bei einer Dame, welcher von einem Fruchtkorne des Stechapfels beim Aufbrechen etwas ins Auge geflogen war.

betrug 24 Stunden. Die Akkommodation wurde durch 1 : 2000 24 Stunden lang gelähmt. Die hierbei entstehende Mydriasis dauert 96 Stunden. Eine Lösung von 1 : 600 erweiterte die Pupille in 25 Minuten.

Veränderungen der Pupillenweite, der Akkommodation und des Sehvermögens sind nach Stramoniumvergiftung häufig beobachtet worden. Gerade auf die Sehstörungen ist besonders deswegen hinzuweisen, weil es sich hier nicht etwa um akute glaukomatöse Zustände, sondern sehr wahrscheinlich um retinale Einwirkungen handelt. Auch noch in mancher anderen Beziehung sind die Fälle von Stechapfelvergiftung interessant, z. B. daß mehrfach dabei Erhaltenbleiben der Speichelsekretion, ja sogar eine verstärkte Schweißsekretion beobachtet wurde. Fast immer zeitigt die Vergiftung mit Stechapfelsamen oder das übermäßige Rauchen von Stramoniumblättern sehr weite und starre Pupillen. Wie eigentümlich aber bisweilen die Abweichungen von den gewöhnlichen Bildern einer Giftwirkung sein können, beweist das folgende Vorkommnis, in dem eine ganz paradoxe Miosis neben schwacher Herztätigkeit bestand: Ein alter Mann hatte, als er einen asthmatischen Anfall kommen fühlte, eine große Dosis Stramonium genommen und war schnell danach bewußtlos geworden. Man fand ihn mit verfallenem Gesicht, kalter Haut, Lividität von Händen und Füßen, unfühlbarem Puls, exzessiv schwacher intermittierender Herztätigkeit und so kontrahierten Pupillen, daß sie kaum wahrnehmbar waren. Später kam sehr starke Dyspnoe hinzu. Man wandte Brechmittel, Abführmittel und Friktionen an. Nach dem Erwachen aus dem tiefen Coma bestand Aphasie. Es erfolgte Wiederherstellung[1]).

Bei der früher ausgedehnten arzneilichen Verwendung des Stechapfelextraktes gegen Epilepsie und Melancholie sah man neben anderen Nebenwirkungen Sehstörungen bei den meisten oder einem großen Teile der Kranken eintreten. Dieselben stellten sich dar als Dunkelheit vor den Augen, die schon nach 0,06 g kam und mindestens zwei Stunden dauerte. Die Kranken klagten über „Blödigkeit der Augen, als wenn sie mit einem seidenen Flor bedeckt wären", Funkensehen, Drehen der Objekte, Doppelsehen, oder Sehen der Gegenstände in schiefer Lage, oder nur aus ganz großer Entfernung. Conjunctivalkatarrh und Augentränen kamen ebenfalls nach innerlichem Gebrauche des Mittels vor.

In neuzeitlichen akuten Vergiftungen mit Samen wurden die Bulbi prominent gefunden und die Pupillen als sehr erweitert und fast gar nicht oder gar nicht reagierend bezeichnet. Dabei bestand in einem Falle merkwürdigerweise ein langsamer, träger Puls und Schweiß. In einer schweren Vergiftung durch Stechapfelsamen rollte der achtjährige Knabe die Augen, während er auch sonst von Krämpfen ergriffen war. Die Augenspiegeluntersuchung ergab in diesem Falle starke Rötung und Gefäßinjektion der Papille[2]). Gerade dieser Befund erregt insofern ein besonderes Interesse, als nach chronischem Gebrauche der Stramoniumblätter in Asthmazigarren oder Asthmazigaretten eine Intoxikationsamblyopie angeblich durch retrobulbäre Neuritis auf-

1) Paget Blake, St. Georges Hospit. Reports. 1868. Vol. III. p. 159.
2) Streit, Korrespondenzbl. f. Schweizer Aerzte. 1894. No. 2.

treten kann. Es sind bisher nur zwei Fälle mitgeteilt worden. In denselben wurde ein zentrales Skotom festgestellt.

Ein 22 jähriger asthmatischer Mann gebrauchte im Uebermaße Stramoniumzigaretten. Seit einem Jahre hatte sich sein Gesicht vermindert. Es bestand ein zentrales Skotom und Entfärbung der Papille. Peripherisches Sehen und brechende Medien waren normal. Durch Fortlassen des Zigarettengebrauches erfolgte Wiederherstellung[1]).

In einem anderen Falle handelte es sich um einen Kranken, der nicht Tabak rauchte und nicht trank, aber seit seiner Jugend wegen asthmatischer Anfälle Stramoniumblätter geraucht hatte, und davon eine Amblyopie mit zentralem Farbenskotom bekam[2]).

Duboisin.

In Duboisia myoporoides finden sich als Alkaloide Hyoscyamin, Pseudohyoscyamin und Scopolamin. Die als Duboisin bezeichnete Substanz ist Hyoscyamin. Was in der augenärztlichen Praxis unter dem Namen Duboisin gebraucht wurde, war demnach entweder Hyoscyamin oder ein Gemisch dieses mit den genannten anderen Alkaloiden. Dessenungeachtet berichten wir über die vorliegenden Duboisin-Mitteilungen, um Vergleiche zu ermöglichen.

Das allgemeine Ergebnis aller Beobachtungen ist, daß Lähmung von Sphincter und Akkommodation rascher und ebenso vollständig, aber für kürzere Zeit wie nach einer Atropinlösung von gleicher Stärke eintritt. Die Angaben, daß die Wirkung auch anhaltender sei, sind nur vereinzelt gemacht worden. Aber gerade die kürzere Wirkung des Duboisin, falls sie wirklich die Regel sein sollte, läßt der Vermutung Raum, daß die verwendeten Präparate nicht mit reinem Hyoscyamin identisch waren, da dieses, wie angegeben, eine nachhaltigere Wirkung wie Atropin erzeugt.

Während die exaktesten Untersuchungen am Menschen die Duboisinwirkung an Dauer der des Atropins nachstehend fanden, wurde an Kaninchen genau das Umgekehrte festgestellt[3]).

Der Humor aqueus eines duboisinierten Auges wirkt mydriatisch und zwar schneller als bei analogen Versuchen mit Atropin und Homatropin.

Die Ergebnisse der Beobachtungen an Menschen decken sich zwar nicht genau in bezug auf den zeitlichen Eintritt oder die Dauer einer Funktionsstörung, stimmen aber in dem, was dem Duboisin als Eigenheit zugeschrieben wird, überein. Ueber die Veränderungen in der Pupillenweite und in der Akkommodation ließ sich folgendes feststellen[4]):

Nach Einträufluug einer 0,25 prozentigen Lösung erschien die Pupillenerweiterung nach 6—7 Minuten und hatte die volle Höhe nach 12 Minuten erreicht. Nach Einbringen von 1 Tropfen einer 0,5 prozentigen Lösung begann die Erweiterung nach 8—10 Minuten und war nach 19 Minuten maximal; das Maximum hielt 24 Stunden und länger

1) Cerillo, Annales d'Oculist. 1896. T. CXV. p. 304.
2) Fuchs, Lehrb. d. Augenheilk. Wien 1894. S. 506.
3) Schaefer, Arch. f. Augenheilk. Bd. X. H. 2. S. 186.
4) Fouqué, De la Duboisine. Paris 1879. — Loison, Lyon médic. T. XXX. p. 560. — Risley, Amer. Journ. of the med. Science. 1880. T. LXXIX. p. 410. — Schaefer, l. c. — Tweedy, The Lancet. 1878. I. p. 304.

an und die Rückbildung erfolgte nach 2—6 Tagen. Nahepunkt und Fernpunkt fielen nach 15—30 Minuten zusammen. Die Dauer dieser Akkommodationslähmung betrug 36—48 Stunden. Am 4. Tage war der Nahepunkt normal.

Vereinzelt wurde angegeben, daß das Alkaloid ungleich wirke. Bei schwächeren Lösungen (0,1—0,4 pCt.) sei die Wirkung oft gleich Null, bei stärkeren (0,8 pCt.) aber auch bei solchen von 0,3 pCt. dauere dieselbe acht bis zehn Tage an[1]). Bei alten Leuten beginnt die Pupillenerweiterung später und ist weniger ausgiebig[2]). Die Form der Pupille soll bei allen Menschen in der ersten Zeit stets oval sein und der innere Teil der Iris am stärksten erweitert werden[3]).

Der Zustand der Refraktion ist nach den einen ohne Einfluß, nach anderen ist die Duboisinwirkung besonders deutlich bei starker Hypermetropie. Diese würde auf dem duboisinierten Auge sehr schnell deutlich, während dies bei dem atropinisierten Auge erst wiederholte Einträuflung und längere Zeit erforderte[2]).

Nach Einträuflung von fünf bis sechs Tropfen einer 0,5 prozentigen Lösung von Duboisinum sulfuricum in ein Auge einer an Keratitis punctata leidenden, neurasthenischen und anämischen Patientin, trat bei allgemeiner Aufregung und Gesichtshalluzination halbstündiges Rotsehen ein, auch wenn nur mit dem Auge, in welches nicht eingeträufelt worden war, gesehen wurde — ein guter Beweis für das zentrale Entstehen dieser Störung. Das später eingeträufelte Atropin machte kein Rotsehen[4]).

Es ist verständlich, daß das Duboisin wie andere Mydriatica Glaukom hervorrufen kann, und zwar entweder nur als Verschlimmerung eines schon vorhandenen glaukomatösen Zustandes, oder auch bei gesunden Augen. Der Vorgang kann sich schnell abspielen[5]). Bei Anwendung von Duboisin an einem anscheinend gesunden Auge erschien starke Herabsetzung der Sehschärfe, Einengung des Gesichtsfeldes, maximale Mydriasis, aber nicht sehr deutliche Spannungserhöhung. Der glaukomatöse Zustand verlor sich durch Eserin in wenigen Tagen[6]).

Reizerscheinungen der Conjunctiva wurden durch Duboisin erzeugt, entweder in Gestalt einer einfachen, durch Atropin sich noch verschlimmernden und mit Ekzem vergesellschafteten Conjunctivitis[7]), oder auch als Conjunctivitis follicularis[8]). Von fünf Menschen, die auf Atropin mit einer Conjunctivitis reagierten, bekamen vier eine solche auch durch Duboisin.

Schließlich sei erwähnt, daß die Einträuflung von Duboisin in das Auge auch allgemeine, schwere Vergiftungserscheinungen hervorrufen kann. So kamen nach Einträuflung weniger Tropfen einer 0,8 prozentigen Lösung in ein Auge in zwei Stunden zustande: Schwindel, Benommensein, Koordinationsstörungen und unfreiwilliger Harnabgang für drei Tage. Erwachsene sollen für das Mittel empfindlicher als Kinder sein, und die Vergiftungssymptome besonders bei feuchtem

1) Keyser, Med. and surg. Report. Vol. XLIII. 1880. p. 27.
2) de Wecker, Klin. Monatsbl. 1878. p. 216. — Bullet. génér. 1894. p. 337.
3) Königstein, Wiener med. Presse. 1878. No. 40.
4) Hilbert, Arch. f. Augenheilk. Bd. XXVIII. H. 4.
5) Heyl, Americ. Journ. of Medic. Scienc. Vol. LXXXIII. 1882. p. 398.
6) Worrell, Transact. of the Americ. Ophthalm. Soc. Vol. III. p. 273—276.
7) Schenkl, Prager med. Wochenschr. 1880. No. 19. S. 181.
8) Schoeler, Jahresber. d. Augenklinik. 1878. S. 36.

Wetter entstehen. In manchen Fällen, wie z. B. dem eben berichteten, konnten die Vergiftungssymptome durch eine gleichstarke Atropinlösung nicht hervorgerufen werden, auch nicht bei einer Frau, die nach Einträuflung von nur einem Tropfen einer 0,4 prozentigen Lösung nach zwei Stunden Verlust der willkürlichen Bewegungen und leichtes Delirium bekam. Das Vergiftungsbild kann auch noch mannigfaltiger und bedrohlicher werden. So wurde einem Kinde von neun Jahren in zwölf bis vierzehn Stunden dreimal eine Lösung von Duboisin eingeträufelt. Darauf entwickelten sich: Schwund des Gedächtnisses, Gesichts- und Gehörshalluzinationen, Apathie, erschwerte Sprache, Parese und Zittern der linken Hand, Zittern der Beine und Pulsbeschleunigung. Die Harnmenge war nicht verändert. Am andern Tage erfolgte Wiederherstellung[1].

Bei manchen Individuen dauert es länger, ehe sich Störungen entwickeln. So erschienen bei einem Kranken erst nach achttägiger Instillation von fünf Tropfen (0,05 : 10) außer den gewöhnlichen Symptomen noch Sprachstörungen wie die der Aphasischen und Delirien.

Atroscin.

Atroscin ist sehr wahrscheinlich optisch inaktives Scopolamin. Nach den ersten Mitteilungen über diese Base sollte deren Wirkung in 0.2 prozentiger Lösung auf Pupille und Akkommodation in bezug auf Schnelligkeit und Dauer zwei- bis viermal so stark wie die des Scopolamins sein. Spätere Versuche haben bessere Klarheit über diese Frage gebracht. Die folgende Tabelle läßt auch das Resultat erkennen.

Zahl der Versuche:		Pupillenerweiterung							
		Dosen		Beginn		Maximum		Dauer	
Atr.	Scop.	Atrosc.	Scopol.	Atrosc.	Scopol.	Atrosc.	Scopol.	Atrosc.	Scopol.
18	18	3 Tr. 0,4 pCt.	3 Tr. 0,4 pCt.	nach 7 Min.	nach 7 Min.	nach 25 Min.	nach 25 Min.	15 mal 6 Tage, 3 mal 8 Tage	14 mal 6 Tage, 4 mal 8 Tage

Zahl der Versuche:		Akkommodationslähmung									
		Dosen		Beginn		Vollständig		Unvollständig		Fehlend	
Atr.	Scop.	Atr.	Scop.	Atr.	Scop.	Atr.	Scop.	Atr.	Scop.	Atr.	Scop.
18	18	3 Tr. 0,4pCt.	3 Tr. 0,4pCt.	nach 10 Min.	nach 10 Min.	nach 30–35 Min.	nach 30–35 Min.	4 mal	1 mal	2 mal	1 mal

Eine Lösung von 1 pM. erweitert die Pupille in durchschnittlich 7,1 Minuten, Maximum in 17,4 Minuten. Nach 4.8 Tagen vorüber. Die Akkommodationslähmung beginnt nach 9,7 Minuten und dauert 3.9 Tage. Eine Lösung von 1 pCt. macht Mydriasis nach 3,2 Minuten bis zu 7.9 Tagen und lähmt die Akkommodation nach 3,2 Minuten bis zu 7,9 Tagen[2].

1) Jacubowitsch, Zentralbl. f. Augenheilk. 1884. S. 392.
2) Spirin, Die Wirkung des Atroscin auf das Auge. Petersburg 1907.

In den Fällen, in denen die Akkommodationslähmung unvollständig war, konnte Schw. 1,0 in 25 cm noch bequem gelesen werden.

In pathologischen Fällen konnte man eine entschieden stärkere Wirkung des Atroscins erweisen. So sprengte es in zwei Fällen nach einmaliger Einträufluug Synechien, welche dem Scopolamin tagelang widerstanden hatten. Die Rückkehr der Akkommodation erfolgt nach fünf Tagen (bei Homatropin in 24 Stunden). Den neuerdings gerühmten Gebrauch einer öligen Lösung des Atroscins[1]) halten wir nicht für zweckmäßig.

Atroscin kann, wie Scopolamin, gelegentlich als resorptive Symptome veranlassen: Schwindel, Rötung des Gesichts, geringe Pulsbeschleunigung, gesteigerten Bewegungsdrang und geringe Trockenheit im Halse[2]).

Methylatropiniumbromid.

Dieser Körper ist das Bromid des am Stickstoff nochmals methylierten Atropins. Die Wirkung auf das Herz soll schwächer als die des Atropins sein, die Einschränkung der Drüsensekretion aber der durch Atropin erzeugbaren gleichkommen.

Bringt man zwei Tropfen einer einprozentigen Lösung Katzen in das Auge, so entsteht nach fünf Minuten vollständige Mydriasis. Die Dilatation dauert vier Stunden und geht binnen sechs Stunden wieder zur Norm zurück. Bei Menschen zeigt sich ebenfalls baldiger Eintritt und schnelles Schwinden der maximalen Mydriasis[3]). In einer Versuchsreihe von 150 Fällen wurde festgestellt, daß eine $^1/_2$—2 prozentige Lösung ganz vorübergehend leichtes Brennen im Auge verursacht. Die Pupillenerweiterung tritt in 20—30 Minuten ein, hält maximal vier bis fünf Stunden an, und schwindet am vierten Tage. Mit Cocain zusammen angewendet, soll die Wirkung bis zu sieben Tagen anhalten. Die Akkommodation wird aufgehoben, der Augendruck aber nicht beeinflußt[4]).

Der Einfluß auf die Akkommodation ist bei einer 0,5 prozentigen Lösung erheblich und hält etwa 24 Stunden an. Cocainzusatz verstärkt die akkommodativen Veränderungen. Durchschnittszahlen aus mehreren Versuchen an emmetropischen und myopischen Augen sind die folgenden[5]).

Konzentration der Lösung in pCt.	Mydriasis		Größtes Herausrücken des Nahepunktes		Lichtreaktion vorhanden	Pupille normal	Nahepunkt normal	Akkommodationsbreite eingeschränkt
	Beginn nach Min.	Maxim. nach Min.	um cm	nach	nach Std.	nach Std.	nach Std.	um:
0,5	25	50	8	50 Min.	$4^3/_4$	23	22	5 D
0,5+Cocain 1 pCt.	15	25	11	$2^1/_2$ St.	24	36	39	6 D
0,5+Cocain $^1/_2$ „	20	30	18,5	$3^3/_4$ St.	16	24	26	7 D

1) Macklin, Arch. of Ophthalm. 1902. March.
2) Meyer, Klin. Monatsbl. f. Augenheilk. 1898. Jan.
3) Vaubel, Wochenschr. f. Ther. u. Hygiene d. Auges. 1902. 9. Okt. S. 9. — Darier, Ophthalm. Klinik. 1902. No. 24.
4) Witzinski, Zeitschr. f. Augenheilk. 1904. S. 183.
5) Winselmann, Die ophthalm. Klinik. 1903. No. 22. S. 338.

Homatropinmethylbromid brennt ziemlich stark und scheint keine besonderen Vorzüge zu besitzen.

Duboisia Hopwoodii. Unter dem Namen „Pituri" wird von manchen Eingeborenenstämmen Australiens eine Pflanze als Berauschungsmittel gebraucht, die zu der Familie der Nachtschattengewächse gehört. Die Stellung eines darin enthaltenen flüssigen Alkaloides „Piturin" ist noch nicht präzisiert. Jedenfalls hat es einen mit Nicotin übereinstimmenden Siedepunkt und ähnelt ihm auch toxikologisch. Die subkutane Beibringung des salpetersauren Salzes 0,006—0,007 g erzeugt bei Menschen gesteigerte Schweißabsonderung und für 20—30 Minuten leichte Verengerung der Pupillen, bei Tieren Pupillenerweiterung. Auf die Conjunctiva gebracht, ruft es in einprozentiger Lösung starkes Brennen und Miosis, später Mydriasis hervor[1]).

Apoatropin. Apoatropin oder Atropamin enthält ein Molekül Wasser weniger als Atropin. Es äußert in Lösungen des salzsauren Salzes von 2 pCt. starke örtliche Reizwirkungen bei Tieren und Menschen und ist bei beiden frei von Einwirkungen auf die Pupille und die Akkommodation. Der folgende Selbstversuch läßt die Art der Einwirkung erkennen: Rechte Pupille = 4,5 mm. Es wurden circa zwei Tropfen einer zweiprozentigen Lösung eingeträufelt, wodurch lebhaftes Brennen entstand. Das Auge konnte erst nach mehreren Minuten wieder frei geöffnet werden und erschien dann stark gerötet. Tränenfluß stellte sich ein. Während einer halben Stunde war bei fortgesetzter Beobachtung ein Einfluß auf die Pupille oder Akkommodation nicht zu bemerken.

Jaborin. Die Wirkung des Jaborins, das man neuerdings als Isopilocarpin bezeichnen will, stimmt in vieler Hinsicht mit der des Atropins überein. Quantitativ wirkt es etwa wie Hyoscyamin. Einige Tropfen einer einprozentigen Lösung machen bei Kaninchen und Hunden völlige Erweiterung und Reaktionslosigkeit der Pupillen[2]). Eine Wirkung auf die Akkommodation fehlt. Der intraokuläre Druck wird dadurch gesteigert[3]). Die Mydriasis erfolgt wahrscheinlich durch Lähmung des Oculomotorius. Jaborin wirkt der miotischen und schweißtreibenden Pilocarpinwirkung entgegen[4]).

Haemanthus toxicarius (Buphane disticha). Diese südafrikanische Pfeilgiftpflanze enthält ein Alkaloid Haemanthin[5]), dessen salzsaures Salz sowohl örtlich als resorptiv eine tropeïnartige, nicht sonderlich starke Mydriasis von verhältnismäßig kurzer Dauer erzeugt. Auch die Akkommodation wird nach Art der Tropeïnwirkung beeinflußt.

Ephedrin.

Aus Ephedra vulgaris gewann man ein unter Hydratbildung auch in Wasser lösliches Alkaloid Ephedrin, dessen salzsaures Salz allein, oder auch mit Homatropin zusammen, als Mydrin ophthalmologisch verwendet wurde.

Eine 6—7 prozentige Lösung von Ephedrin, die Menschen ein- bis viermal in Zwischenräumen von zehn bis fünfzehn Minuten eingeträufelt wird, erzeugt bei vielen, aber nicht bei allen, in 40—50 Minuten Pupillenerweiterung. Eine zehnprozentige Lösung veranlaßt zu ein bis zwei

1) Ringer, The Lancet. 1879. Vol. I. p. 290. — Ringer and Murrell, Journ. of Physiol. Vol. I. p. 377. Vol. II. p. 132.
2) Harnack u. Meyer, l. c.
3) Höltzke, Ophthalm. Gesellsch. Heidelberg 1885.
4) Rampoldi, Annali di Ottalm. Vol. XV. p. 118.
5) L. Lewin, Arch. f. exper. Path. u. Pharmak. 1912. Bd. LXVIII. S. 333.

Tropfen nach 40 bis 60 Minuten eine 5—20 Stunden anhaltende, ohne Conjunctivalreizung verlaufende Mydriasis, aber keine maximale. Kinder und alte Leute sind empfindlicher als junge kräftige Individuen. Bei gereizter und entzündeter Iris tritt eine deutliche nachweisbare Erweiterung nicht ein. Die Reaktion auf helles Licht ist nach der Ephedrinwirkung erhalten. Akkommodation und Spannung sind unverändert. Es empfiehlt sich frische Lösungen zu nehmen, da z. B. 40 Tage alte unwirksam sind.

Nach Einträufelung einer zehnprozentigen Lösung bei einer Kranken mit bereits vorhandenen Prodromalsymptomen des Glaukoms erschien ein solches sehr ausgeprägt. Nebenbei kamen Kopfschmerzen und Brechneigung.

Auch die subkutane Anwendung von größeren Mengen bei Kaninchen macht hochgradige Mydriasis. Diese soll durch Erregung des den Sympathicus versorgenden Dilatator zustande kommen[1]).

Pseudoephedrin.

Dieses Alkaloid einer ungenannten Ephedraart bildet ein als Mydriaticum gebrauchtes Salz.

Bei Hunden soll die Pupillenerweiterung schon nach Einträufelung einer zweiprozentigen Lösung erfolgen. Bringt man Menschen mehrmals in Intervallen mehrere Tropfen einer zehn- bis zwölfprozentigen Lösung in den Conjunctivalsack, so erscheint nach 10—35 Minuten eine Mydriasis, die niemals die Weite erreicht, die eine einprozentige Homatropinlösung bewirkt, deren Maximum in etwa 50 Minuten erfolgt und die $5^1/_2$ Stunden anhält. Etwas früher tritt sie nach einer 20—25 prozentigen Lösung ein. Nach acht Stunden ist das Auge wieder normal. Bei Kindern ist die Mydriasis etwas früher wie bei Erwachsenen zu erzielen. Auch Individuen gleichen Alters zeigen zuweilen eine ungleiche Empfindlichkeit für die dilatierende Wirkung des Pseudoephedrins, die möglicherweise in der verschiedenen Empfindlichkeit des Sympathicus ihren Grund haben kann. Schon bei geringen Entzündungen der Iris versagt das Mittel. Bei Kranken, die relativ viel Pseudoephedrin erhalten haben, zeigt sich auf der Höhe der Einwirkung eine Erweiterung der Lidspalte, verbunden mit leichtem Hervortreten des Bulbus. Auf Augen, die mit Katarrhen oder leichten Entzündungen behaftet waren, übt das Pseudoephedrin in 10—20 prozentiger Lösung einen leichten Reiz aus, stärkere Lösungen machen dies auch am gesunden Auge.

Die Lichtreaktion ist auf der Höhe der Wirkung etwas träge. Ausnahmsweise war sie einmal nach 30 Minuten verlangsamt, in anderen Fällen überhaupt sehr gering. Die Reaktion auf Akkommodation ist noch geringer als die auf Licht. Die Refraktion wird nicht beeinflußt. Der Nahepunkt war in 20 pCt. der Fälle um $1^1/_8$ Zoll im Durchschnitt hinausgerückt, was nicht auf Akkommodationsparese, sondern auf die Blendung zurückgeführt wird.

Durch das Tastgefühl war keine Druckveränderung wahrnehmbar. Auch fehlten eine Verminderung der Empfindlichkeit sowie Reizerscheinungen, vielmehr trat ein Abblassen der Bindehaut, ähnlich wie bei Cocain ein. Ueber Sehstörungen wurde fast gar nicht geklagt. Nur 8 von 120 Kranken gaben an, daß sie etwas schlechter gesehen hätten.

Als resorptive Wirkung wurde eine Abnahme der Herztätigkeit festgestellt.

1) Miura, Berl. klin. Wochenschr. 1887. S. 70. — Inouyé, Klin. Monatsbl. f. Augenheilk. 1889. S. 376. — de Vries, Annales d'Oculist. T. CI. p. 182.

Jodmethylphenylpyrazolon. (Mydrol.)

Das Mydrol erhöht allgemein im Körper den Blutdruck und verengert direkt die Gefäße.

Bringt man es zu vier bis sechs Tropfen einer fünfprozentigen Lösung in das Auge von Hunden, Kaninchen oder Menschen, so wird die Pupille erweitert. Das Katzen- und Schafsauge reagiert nicht oder doch nur minimal darauf, die Vogelpupille gar nicht. Die Pupillenerweiterung hält eine reichliche Zahl von Stunden an und verschwindet allmählich. Beim Menschen und Hunde ist sie nach 15 Stunden noch sehr merklich. Im Gegensatze zum Atropin ist die Reaktion der Pupille gegen Licht nie ganz aufgehoben, sondern nur gemindert. Atropin vermehrt die Mydrolmydriasis, und Physostigmin beseitigt sie ganz. Außer der Mydriasis kommt noch eine Ischämie der direkt getroffenen Augengewebe zustande[1]). Die Akkommodation wird nur wenig beeinflußt. Das Mittel geht in das Kammerwasser über.

Die Instillation einer zehnprozentigen Lösung in den Conjunctivalsack erzeugt weder Brennen noch sonstige Beschwerden. Die Ischämie ist ausgesprochener und hält eine bis mehrere Stunden an. Innerhalb zehn Minuten erweitert sich die Pupille, innerhalb einer Stunde maximal, nimmt nach $2^1/_2$ Stunden ab, um nach einem Tage ganz zu schwinden.

Eine 15prozentige Lösung erweitert die Pupille nach 15 Minuten; das Maximum (3,5 mm) wird in 50 Minuten erreicht; Dauer ca. eine Stunde.

Als Ursache der Pupillenerweiterung wird eine Gefäßverengerung in der Iris, eventuell auch eine Lähmung der Sphincterfasern oder deren Oculomotoriusendigungen angesehen. Eine Sympathicuswirkung wird ausgeschlossen.

Wirken Lösungen des Jodmethylphenylpyrazolon bis 25 pCt. auf das Auge, so öffnet sich die Lidspalte stärker und der Augapfel tritt mehr hervor, eine Wirkung, die vielleicht von einer Reizung der Sympathicusfasern abzuleiten ist, welche die glatten Muskelfasern der Orbita innervieren[2]).

Euphthalmin.

Euphthalmin ist ein Mandelsäurederivat des Methylvinyldiacetonalkamins. Die subjektiven Beschwerden beim Einträufeln in den Bindehautsack sind bei der zweiprozentigen Lösung sehr geringe; die fünf- und zehnprozentigen verursachen ein leichtes Brennen für etwa eine Minute.

Die Pupillenerweiterung erfolgt innerhalb 15—30 Minuten, nach 60—80 Minuten das Maximum der Erweiterung bis auf 6—7 mm. Die Pupille reagiert dann nicht mehr auf Licht und Konvergenz. Nur vereinzelt ist mit der binokulären Lupe eine geringe Lichtreaktion bemerkbar. Dieser Zustand hält vier bis fünf Stunden an. In manchen Fällen stellte sich die Pupillarreaktion schon nach zwei bis drei Stunden wieder ein.

Auch die Akkommodation soll dadurch beeinflußt werden. Ueber den Grad dieser Beeinflussung besteht keine Uebereinstimmung. Er wird als stark und geringfügig bezeichnet. Die individuelle Empfänglichkeit spricht hier zweifellos wesentlich mit. Die Parese erfolgt schon nach zehn Minuten, erlangt ihre Höhe nach einer Stunde und verschwindet nach $1^1/_2$—2 Stunden. Die Sehstörungen waren hierbei oft sehr gering, so daß gewöhnliche Druckschrift gelesen werden konnte bis auf

1) Sabbatani, Arch. di Biol. ital. 1893. Vol. XIX. p. 321.
2) Cattaneo, Annali di Ottalm. 1895. Ann. XXIV. F. 4.

eine leichte Ermüdung. In manchen Fällen ist dagegen die Sehstörung stark, so daß nur größte Druckschrift gelesen werden kann. Sie weicht dann aber bald. Bei Hypermetropen und Astigmatikern verursacht die Akkommodationsstörung beträchtlichere Störungen als bei Menschen mit normaler Refraktion. Mikropsie wurde mehrfach festgestellt. Die Parese betrug in einer Selbstbeobachtung nach 75 Minuten 6,3 D, nach 40 Minuten 5,0 D, bei älteren Leuten entsprechend weniger[1]).

Eine Beeinflussung des intraokulären Druckes wurde geleugnet, aber auch erwiesen. Die folgenden Fälle geben Belege hierfür.

Knapp hatte schon in zwei Fällen bemerkt, daß Euphthalmin eine Neigung besitzt, den Augendruck zu steigern, wenn auch in geringerem Grade als Atropin[2]).

Bei einer 62jährigen Frau trat nach Einträufelung von zwei Tropfen einer 7,5 prozentigen Lösung von salzsaurem Euphthalmin unmittelbar ein ausgesprochener akuter Glaukomanfall ein. Die Kranke war links schon an Glaucoma absolutum erblindet. Rechts war die Sehschärfe mit korrigierendem Zylinderglase $= \frac{20}{20}$. Pupille, Gesichtsfeld und Tension waren normal. Die Sehschärfe auf dem rechten Auge hatte sich aber angeblich in letzter Zeit verschlechtert, und das linke Auge war schmerzhaft geworden. Verschiedene Male wurden grüne und blaue Ringe um die Flammen gesehen, zugleich mit Nebelsehen und Ciliarneuralgie. Die vordere Kammer des rechten Auges erwies sich eng, besonders nach oben.

Zweck der Euphthalmineinträufelung war nur die Erleichterung der Untersuchung des Hintergrundes beider Augen. Nach zehn Minuten war die Tension R + ½, L + 1. Während der nächsten Viertelstunde erfolgte Zunahme des Druckes in beiden Augen. R + 1. Die Hornhaut war getrübt, der Bulbus schmerzhaft, die Pupille ad maximum erweitert, die Papille deutlich, aber nicht vollständig exkaviert und um eine Flamme wurden Ringe gesehen — also ein typischer Glaukomanfall. Darauf wurden zwei Tropfen einer zweiprozentigen Pilocarpinlösung eingeträufelt und dies nach einer halben Stunde wiederholt. Eine halbe Stunde später war die Pupille mittelweit, die Hornhaut noch trübe, die Sehstörung unverändert, und T + 1.

Nachdem hierauf noch eine einprozentige Eserinlösung eingeträufelt worden, war nach einer viertel bis nach einer halben Stunde die Spannung rechts wieder normal, und die Sehstörungen schwanden bei Verengerung der Pupille auf ca. 1 mm. Auch links schwand der Anfall[3]).

Glaukom erschien auch bei einer 56jährigen Kranken mit Rheumatismus, die eine Iritis ohne Drucksteigerung und ohne Gesichtsfeldeinschränkung bekommen hatte. Einige Stunden nach Einträufelung von zwei Tropfen einer fünfprozentigen Euphthalminlösung bestand ein typischer akuter Glaukomanfall[4]).

Seitdem ist noch mehrfach über Glaukomanfälle nach Euphthalmin berichtet worden[5]).

---

1) Jackson, Ophthalm. Record. Vol. VII. p. 344. — Vossius, Deutsche med. Wochenschr. 1897. No. 38. — Treutler, Klin. Monatsbl. f. Augenheilk. 1897. S. 285. — Winselmann, eod. loco. 1898. S. 253. — Schneider, Zeitschrift f. pr. Aerzte. 1898. S. 191. — Hinshelwood, Brit. med. Journ. 1899. II. 23. Sept. p. 774. — Woskresensky, Petersb. ophthalm. Gesellsch. 1899. 18. März.

2) Knapp, Arch. f. Augenheilk. Bd. XLI. S. 18.

3) Knapp, Arch. f. Augenheilk. Bd. XLII. S. 181.

4) Ring, Americ. Ophthalm. Soc. 1903.

5) Breuil, La clin. ophthalm. 1909. p. 146. Es bestand Glaucoma simplex. Durch 5 prozentige Lösung wurde ein akuter Anfall erzeugt, der auf Eserin zurückging.

Durch eine 5 Wochen lang zweimal täglich eingeträufelte 4 prozentige Euphthalminlösung entstand eine heftige Blepharoconjunctivitis mit starker Follikelschwellung[1]).

Stenocarpin.

Stenocarpin soll angeblich ein Alkaloid aus den Blättern von Gleditschia triacanthus sein, ist aber ein Gemenge von Cocain und Atropin. Eine in das Auge gebrachte zweiprozentige Lösung erzeugte Beißen für einige Sekunden. Diesem folgte das Gefühl von „Steifheit. Trockenheit oder Kälte der Lider", wie es etwa Cocain erzeugt, und unmittelbar darauf eine bemerkbare Erweiterung der Lidspalte im Vergleich zu der des anderen Auges. Der intraokuläre Druck war bisweilen herabgesetzt. Angeblich soll die zweiprozentige Lösung eine vollständige Anästhesie von Cornea und Conjunctiva hervorrufen, die 30 Minuten anhält. Die Pupille wird maximal erweitert und völlig reaktionslos. Erst nach zwei Tagen wird sie wieder normal. Die Akkommodationslähmung beginnt nach 23 Minuten und ist nach zwei bis drei Tagen beseitigt.

Schon sehr kleine Mengen können vorübergehende cocainähnliche Symptome (Hautblässe, Schweiß, Schwindel usw.) erzeugen[2]).

Gelsemium sempervirens.

Zwei Alkaloide, Gelsemin und Gelseminin finden sich in Gelsemium sempervirens. Zu Versuchs- und therapeutischen Zwecken ist fast ausschließlich das Gelsemin in Salzform benutzt worden. Es gab und gibt aber im Handel davon so verschiedenartig wirkende Präparate, daß die Resultate dementsprechend sehr verschieden ausgefallen sind.

Eine fünfprozentige Lösung des reinen salzsauren Gelsemins von Gerrard, fünfmal in 1½ Stunden in ein Katzenauge gebracht, erzeugte Pupillenerweiterung. Einträufelung eines Tropfens einer fünfprozentigen Lösung des gleichen Präparates in ein Menschenauge ließ nach 20 Minuten eine pericorneale Injektion zustande kommen. Nach einer kurzdauernden Miosis erschien Pupillenerweiterung, die nach 50—70 Minuten vollkommen ausgebildet war und mehrere Stunden mit Unbeweglichkeit der Pupille so verblieb. Mit einem zweifellos nicht reinen Gelsemin, das „in konzentrierter Lösung" eingeträufelt wurde, und zwar eine Stunde lang von zehn zu zehn Minuten und in der zweiten Stunde alle 15 Minuten (!) erzielte man nach 75—90 Minuten eine Mydriasis, deren Maximum nach zwei bis drei Stunden eintrat und in den meisten Fällen 17 Stunden anhielt.

Mit dem Beginn der Mydriasis erfolgte nach Anwendung des salzsauren Gelsemins von Gerrard in fünfprozentiger Lösung eine Beeinträchtigung der Akkommodation für die Nähe. Der Nahepunkt rückt von 3½—4, bei stärkeren Lösungen bis 12—14, bei schwächeren bis 7—8 cm hinaus. Bei starkem Akkommodationsvermögen und Akkommodationskrampf sind schwache Lösungen wirkungslos. Auf der Höhe der Wirkung überwiegt der R. internus den R. externus. Die Akkommodationsstörung hört schon in 10—30 Stunden auf. Will man eine voll-

1) Kipp, Ophthalm. 1906. Jan. Knapp sah einen ähnlichen Fall nach einem 6 Monate langen Gebrauch.

2) Jackson, Medic. News. 1887. 3. Sept. p. 255. — Clairborne, Medic. Record. 1887. 30. July. — Knapp, Ibid. 13. Aug.

ständige Akkommodationslähmung erhalten, so muß man eine 1,7 prozentige Lösung in der ersten Stunde viermal, in der zweiten zweimal einträufeln.

Ueber die Unbeständigkeit der Wirkung eines nicht näher charakterisierten Gelsemins auf die Akkommodation wurde geklagt. Trotz vollständiger Mydriasis erschien zuweilen gar keine, in anderen Fällen totale Akkommodationslähmung nach $2^1/_2$ Stunden, wenn ein Tropfen einer 20prozentigen Lösung eingeträufelt worden war. Andrerseits will man schon nach einer Lösung von 1 : 2400 eine zweistündige Akkommodationslähmung mit Mydriasis gesehen haben[1]).

Neuerdings wird dem Gelsemin, wie es scheint, eine mydriatische Wirkung überhaupt abgesprochen, diese aber einem zweiten in Gelsemium sempervirens vorkommenden amorphen Alkaloide Gelseminin zugesprochen[2]).

Nach Einbringung einer Lösung unbekannter Konzentration entstehen für etwa 15 Minuten Rötung der Conjunctiva, Thränenfluß und Schmerzen. Die Pupille erweitert sich und später wird die Akkommodation gelähmt. Der Höhepunkt dieser Veränderungen ist nach sechs bis zehn Stunden erreicht, ihre Dauer beträgt 60—70 Stunden. Der Lichtreflex ist gelähmt.

Als resorptive Symptome vom Auge aus sah man Erbrechen eintreten.

Mehrere Ergebnisse liegen auch bezüglich der Störungen vor, die nach dem Einnehmen alkoholischer Auszüge der Pflanze am Auge auftraten. In manchen Fällen entstanden Rötung der Conjunctiva und Schwere oder Schmerzen in den Augenlidern — die letzteren viermal unter 80 Kranken — Schmerzen in den Augäpfeln und Behinderung deren Bewegung. Immer ließen manche der mit dem Mittel wegen Neuralgie Behandelten Sehstörungen nebst Schwindel erkennen. Die Kranken verglichen dieselben mit dem Vorgelagertsein von viel Rauch vor ihrem Gesicht.

Häufig wurde Diplopie beobachtet. Der R. externus ist gewöhnlich zuerst ergriffen, selten ein R. externus eher und stärker als der andere. Das Doppeltsehen erscheint vorübergehend oder dauernd, kann auch nur an einem Auge und auch nur in einem Teile des Gesichtsfeldes vorhanden sein und die Stellung der Bilder wechseln lassen. In seltenen Fällen ist dauerndes Doppeltsehen mit Schielen vorhanden. In einem Falle, in dem 60 g Gelsemiumtinktur versehentlich von einem Arzte genommen worden waren, bestand angeblich eine Lähmung aller Augenmuskeln für ca. 24 Stunden.

Kleinere Dosen veranlassen immer Pupillenverengerung, größere Pupillenerweiterung, selten eine leichte Ptosis. Nach Einnehmen von 4 g der Tinktur erschienen als erste Nebenwirkungen doppelseitige Ptosis, sehr starke Minderung des Sehvermögens und leicht kontrahierte Pupillen. Es erfolgte Wiederherstellung.

Ein 30jähriger Mann, der wegen Gesichtsneuralgie eine Chininmixtur mit Gelsemiumtinktur erhalten hatte, wies am nächsten Tage auf: Di-

1) Ringer und Murrell, The Lancet. 1876. T. I. p. 732. — Tweedy, The Lancet. 1877. 9. June. p. 832. — Moritz, Deutsche Zeitschr. f. prakt. Med. 1878. No. 12. S. 133. — Jaarsma, l. c. — Dojer, Intern. Kongr. zu Amsterdam. 1879.

2) Cushny, Arch. f. exper. Path. u. Pharmak. 1893. Bd. XXXI. S. 49. Die zuverlässigen Ergebnisse von Tweedy sind in dieser Arbeit falsch dargestellt.

plopie, Trübung des Gesichts, fast vollständige Lähmung des linken und eine schwächere des rechten Augenlides. Einen Tag später war er wiederhergestellt.

Nach innerlichem Gebrauche von Gelsemium will man die Retinalarterien verengt, oft ganz unsichtbar und nachher wieder erweitert gefunden haben und zwar als Folge von Herzstörungen[1]).

Tetrahydro-β-Naphthylamin. Das schwefelsaure und salzsaure Salz erweitern die Pupille in 5prozentiger Lösung, jedoch in stärkerer Weise erst nach mehrmaligem Einträufeln. Die Erweiterung beginnt nach 10 –15 Minuten, ihr Maximum dauert selten länger als eine halbe bis eine Stunde. Akkommodation, intraokulärer Druck und Reaktion der Pupille auf Licht bleiben unverändert. Die Schmerzen nach der Einbringung sind stark[2]).

Cotarnin. Dieses Oxydationsprodukt des Narkotins ruft am Vogelauge für mehrere Stunden Pupillenerweiterung und -Starre hervor. Es handelt sich hierbei um Lähmung der Oculomotoriusendigungen.

Sparteinsulfat. Eine neutrale, zwei- bis zehnprozentige Lösung erzeugt nach einer viertel bis einer halben Stunde an Tauben bei heller Beleuchtung keine Aenderung der Pupillen, bei gedämpftem Lichte aber und bei ruhigen Tieren entsteht eine mäßige Erweiterung der Pupille bei erhaltener Lichtreaktion infolge von Reizung des dilatatorischen Apparates.

Blausäure. Wie schon Fontana fand, erweitert Aqua laurocerasi[3]), in das Auge von Tauben gebracht, deren Pupille und macht sie starr. Eine einprozentige Blausäure tut das Gleiche infolge von Lähmung der Oculomotoriusendapparate.

Curare.

Ein nicht genügend ausgenutztes Objekt ophthalmologischer Untersuchung ist Curare. Eine eingehende analytische Durchforschung seiner ophthalmologisch erkennbaren Einwirkungen würde ein großes biologisches Interesse erwecken, und die Aussicht auf neue Ergebnisse darbieten; denn seine eigentümliche, gut gekannte Eigenschaft, motorische Nervenendigungen zu lähmen, läßt sich ätiologisch schwer mit gewissen, bei Menschen beobachteten Symptomen in Verbindung bringen. Entweder müßte die Wirkungsbreite des Curare ausgedehnt werden, oder manche der durch dasselbe erzeugten Symptome müßten eine andere Deutung als die landläufigen bekommen.

Ein bis zwei Tropfen einer einprozentigen Lösung von Curarin rufen bei Tauben nach fünf bis zehn Minuten, beim Huhn erst nach mehrmaliger Instillation starke Pupillenerweiterung und Unbeweglichkeit der Iris für einige Stunden hervor. Wahrscheinlich beruht die Curare-Mydriasis auf einer Lähmung der Oculomotoriusendigungen, da die intra-

1) Massini, Korrespondenzbl. f. Schweiz. Aerzte. 1878. Bd. VIII. S. 368. — Ringer u. Murrell, The Lancet. 1876. 20 May. p. 662, 732 und 1876. II. p. 78. — Rouch, Compt. rend. de la Soc. de Biol. 1882. Sér. VII. p. 770. — Putzeys u. Romiée, Mém. sur l'action phys. de la Gelsémine. Bruxelles. 1878. — Nankivell, Lancet. 1899. 17. June. p. 1663. — Parkinson, Brit. med. Journ. 1883. 18. Aug. p. 323.

2) de Jong, Nederl. Tijdschr. voor Geneesk. 1888. VII. No. 11.

3) Vergl. auch das Kapitel „Blausäure" S. 109.

kranielle Oculomotoriusreizung am curarisierten Taubenauge unwirksam ist[1]).

Nach Einbringen einer Curare-Lösung in das Auge entsteht eine Lähmung der Augenbewegungen[2]).

Bei Kaninchen fand man nach Einträufeln von Curare in den Conjunctivalsack Blässe der Papillen. Sie weisen regelmäßig nach jeder subkutanen Beibringung von Curare — eine Abschwächung der Symptome oder eine Gewöhnung findet nicht statt — unter anderem starken Exophthalmus auf, sodaß das Auge fast außerhalb der Höhle steht. Man erklärt ihn dadurch, daß die glatten Muskeln der Orbitalaponeurose, die dem Einflusse des Curare nicht unterliegen, von den durch das Gift gelähmten Augenmuskeln nicht mehr gehindert, sich kontrahieren und das Auge nach vorn drängen.

Bei Hunden entsteht außer der Mydriasis oder einem Wechsel von Mydriasis und Miosis immer Augentränen neben Salivation. Bei Curarevergiftung in Verbindung mit künstlicher Respiration fand man eine Zunahme des Eiweißes und Fibrin im Kammerwasser[3]) und bei curarisierten Katzen ein Sinken des Blutdrucks[4]).

Nach subkutaner Beibringung von 0,05—0,135 g Curare bei Menschen können, je nach der Höhe der Dosis zwei Gruppen von Funktionsänderungen am Auge beobachtet werden:

1. Werden 0,07 g verabfolgt, so treten etwa nach 40 Minuten als Einleitung zu Weiterem, Sehstörungen und ein Gefühl der Schwere der oberen Augenlider ein; nach 0.08 g erfolgt dies schon nach 20 Minuten und nach 0.09 g nach 17 Minuten. Der Kranke unterscheidet die Gegenstände nicht mehr deutlich und liest mühsam. Er reibt sich die Augen und dreht den Kopf nach verschiedenen Seiten um den Gegenstand zu betrachten oder kneift die Augen zu um zu lesen. Man sieht ihn mit der Hand über die Augen streichen, gleichsam um eine Wolke zu verjagen, oder einen Schleier fortzuschieben. Mit der Schwere der oberen Lider geht ein Heruntergesunkensein derselben einher, sodaß die Lidspalte verengert erscheint. Das Gesicht erhält dadurch einen ganz eigentümlichen Ausdruck. Ohne eigentlichen Kopfschmerz zu haben, klagt der Kranke über ein Gefühl des Zusammengezogenseins in der Stirn, oder genauer in der Höhe der Nasenwurzel zwischen den beiden Augenbrauen. Alle diese Symptome können vereint oder einzeln ungefähr in 30 Minuten bis zu ihrer Höhe anwachsen, um dann allmählich bis zum Verschwinden abzunehmen. Die ganze Dauer beträgt zirka $1^1/_2$ Stunden.

2. Werden 0,1 g und mehr Curare injiziert, so erscheinen die vorgenannten Symptome schneller und halten länger an. Nach 0,1 g kommen sie nach 16 Minuten, und nach 0,11—0,12 g nach 12—13 Minuten. Ihre Dauer beträgt mehrere Stunden, aber auch einen halben Tag. Zu ihnen gesellen sich neue Symptome. Die Sehtrübung verbindet sich mit Doppeltsehen in der Nähe und Ferne. Es besteht Strabis-

1) Meyer, l. c. S. 103. — Zeglinski, Arch. f. Anat. u. Phys. 1885.
2) Högyes, Arch. f. exper. Path. Bd. XVI. S. 98.
3) Jeßner, Arch. f. d. ges. Physiol. Bd. XXIII. S. 14.
4) Höltzke, Arch. f. Ophthalm. Bd. XXIX. S. 1.

mus divergens. Die beiden Bilder werden je nach der Entfernung des Objektes in größerem oder kleinerem Abstande von einander gesehen. Das supplementäre Bild wird bald rechts, bald links, bald oben, bald unten gesehen. Mehrfach wurde beobachtet, daß, wenn der Kranke den Gegenstand greifen wollte, er daneben griff, dahin, wo er das Doppelbild sah. Statt zweier Bilder erschienen bisweilen auch mehrere. Lesen ist wegen eines Sehnebels kaum möglich. Die Pupillen sind meist erweitert aber etwas träge, kontraktil. Die Gestaltsveränderung des Opticus bei starker Curare-Wirkung aus der kreisrunden in eine elliptische Form, deren längster Durchmesser horizontal zum Meridian des Auges steht, ist wohl nur eine scheinbare, vielleicht durch veränderte Refraktionsverhältnisse der Linse bedingte. Die genannten Symptome werden von einem Verlangen nach Schlaf begleitet[1]).

Mydrin. Mydrin, eine Kombination von Ephedrin und Homatropin, ist ein leicht in Wasser lösliches Pulver, das in einer zehnprozentigen Lösung mydriatisch wirkt. Nach einer Einträuflung von zwei bis drei Tropfen beginnt die Erweiterung nach ca. 8½ Minuten, wird maximal nach ca. 30—34 Minuten, bleibt so längstens 30 Minuten, beginnt abzunehmen nach einer Stunde und ist nach drei bis vier Stunden geschwunden. Der größte Pupillendurchmesser ist 5,6 mm. Die Akkommodation leidet nicht[2]).

Eumydrin.

Das salpetersaure Salz der Methylammoniumbase des Atropins soll keine Einwirkung auf das zentrale Nervensystem, wohl aber noch diejenigen auf den Akkommodationsapparat des Auges, die Hemmungsvorrichtungen des Herzens, die Endigungen der Sekretionsnerven aller Drüsen usw. besitzen und für den Menschen etwa 50mal weniger gefährlich sein als Atropin. Eine Lösung von 1 : 100 hat am gesunden Auge angeblich vor einer Atropinlösung (1 : 1000) den Vorzug einer etwas schnelleren Wirkung auf die Pupille. Dafür schwindet die Mydriasis aber früher als beim Atropin. Auch am kranken Auge wurde die geringe Nachhaltigkeit der Wirkung festgestellt[3]).

Günstiger lauten neuere Erprobungen. Das Mittel wurde in einprozentiger, zweiprozentiger, fünfprozentiger und zehnprozentiger Lösung mit folgendem Ergebnis angewendet: 10—25 Minuten nach Einträuflung trat der Beginn der Mydriasis ein. Dieselbe erreichte nach weiteren 30—50 Minuten ihren Höhepunkt, bisweilen sogar noch später. Gleichzeitig erfolgte eine Lähmung der Akkommodation, welche jedoch erst nach zwei bis drei Stunden vollständig wurde. Bei den stärkeren Lösungen trat der Höhepunkt der Mydriasis etwas rascher ein. Der normale Zustand des Auges wurde bei der einprozentigen und zweiprozentigen Lösung nach zwei bis drei Tagen, bei der fünfprozentigen nach drei bis fünf Tagen und bei der zehnprozentigen nach vier bis

1) Beigel, Berl. klin. Wochenschr. 1868. S. 100. — Voisin et Liouville, Journ. de l'Anat. et de Physiol. 1867.

2) Groenouw, Deutsche med. Wochenschr. 1895. No. 10. — Stephenson, The Lancet. 2. July 1898.

3) Goldberg, Heilkunde. 1903. No. 3. — Kostin, Inaug.-Dissert. Petersburg 1904.

sieben Tagen wieder erreicht. Ueber Beschwerden wurde von seiten des Patienten nicht geklagt: Intoxikationserscheinungen wurden auch bei anhaltendem Gebrauche nicht beobachtet[1]). Diese letzteren Angaben haben natürlich nur für die betreffenden Kranken Geltung. Bei weiterer Anwendung werden Neben- und Giftwirkungen nicht ausbleiben.

Organextrakte. Verschiedenen Organextrakten kommt ebenfalls eine mydriatische Wirkung zu. Sie zeigten dieselbe in folgender absteigender Ordnung: Nebennieren, Hypophysis, Thymus, Niere, Pankreas, Leber, Eierstock, Hoden, Muskeln. Wirkungslos waren: Blutserum, Schilddrüse, Gehirn und Milz[2]).

1) Lindenmeyer, Deutsche med. Wochenschr. 1903. No. 50. — Vergl. Untersuchungen über Atropin, Homatropin und Eumydrin sind von Grube (Inaug.-Dissert. Göttingen 1905) angestellt. — S. a. Erbe, Inaug.-Dissert. München 1903.

2) Catapano, Berl. klin. Wochenschr. 1911. No. 5. — Bittorf, Ibid. No. 8.

Stoffe die auf das Nervensystem erregend wirken.

1. Aethylalkohol.

I. Einleitende, auch historische Bemerkungen.

Es kann gegenwärtig keinem Zweifel mehr unterliegen, daß sowohl die chronische Alkohol- wie die so häufig mit ihr kombinierte Tabakvergiftung imstande sind, das Bild der sogenannten Intoxikationsamblyopie hervorzurufen, und daß die alte Streitfrage, welches von diesen Giften für die Entstehung dieser Sehstörungen das maßgebende ist, in dieser Form nicht mehr aufrecht erhalten werden kann. Freilich wird sich im einzelnen Falle oft schwer feststellen lassen, welchem von ihnen, da sie ja in der Regel gemeinschaftlich wirken, der größere Anteil an der Entwickelung des Krankheitsbildes zukommt, doch wissen wir, daß jedes für sich allein, ebenso wie auch verschiedene andere Gifte, die gleichen Erscheinungen hervorrufen kann. Dies gilt indessen nur für das Sehnervenleiden, welches dem klinischen Bilde der Intoxikationsamblyopie zugrunde liegt. Abgesehen von dieser gibt es noch andere Störungen am Sehorgan, welche nur dem Alkohol eigentümlich sind, wie auch der Modus der Wirkung und manche Wirkungen auf den übrigen Körper bei der Alkohol- und Tabakvergiftung ganz verschieden sind.

Der allgemeinen Annahme nach stammt die Kenntnis der Tatsache, daß der Alkoholgenuß Sehstörungen, bis zur Blindheit gehend, erzeugen könne, aus dem zweiten Drittel des vorigen Jahrhunderts[1]). Dies ist nur insofern richtig, als durch jene Mitteilungen ein tieferes Eindringen in die Frage der Alkoholamblyopie mit Benutzung moderner Hilfsmittel der Untersuchung angeregt wurde. Die Schädlichkeit des Alkohols für das Auge, sowohl bei akutem als auch bei chronischem Gebrauch, war jedoch, wie die folgenden Auseinandersetzungen lehren werden, schon im ersten Jahrhundert unserer Zeitrechnung bekannt. Unserer Zeit war es vorbehalten, auf der breitesten wissenschaftlichen Basis, unter Zuhilfenahme ophthalmologischer, neurologischer, pathologisch-anatomischer und toxikologischer Erfahrungen, die Lehre von den Folgen des Alkoholismus auf die verschiedensten Organfunktionen, und nicht zum kleinsten Teile auf die Funktionen des Auges zu vertiefen. Besonders das Jahr 1882 brachte eine Aufklärung über die den Alkoholsehstörungen zugrunde liegenden anatomischen Veränderungen, welche in späteren Untersuchungen

1) Sichel, Traité de l'Ophthalm. p. 711. — Annales d'Oculistique. T. LIII. 9. Sér. T. III. p. 122. — Mackenzie, Die Krankheiten des Auges. Weimar 1832

wiederholt Bestätigung fand und die verschiedenen Theorien über das Wesen der Störung auf ihren wahren Wert zurückführte.

In ganz alter Zeit scheint man nur auf die hyperämisierende Alkoholwirkung aufmerksam gewesen zu sein. So meinte der König Salomo:

„Wo ist Wehe? Wo ist Leid? Wo ist Zank? Wo ist Klagen? Wo sind Wunden ohne Ursache? Wo sind rote Augen? Da, wo man beim Weine liegt und kommt auszutrinken, was eingeschenkt ist". Diese Lid- beziehungsweise Conjunctivalveränderungen erwähnt auch, freilich übertrieben, Plinius, indem er sagt: „Die Trinker erreichen kein hohes Alter. Daher die Blässe, die hängenden Wangen, die eiternden Augen . . ." Man kannte aber jedenfalls in altrömischer Zeit mehr als Reizzustände der äußeren Augenteile. Dafür spricht die folgende Aeußerung von Seneca:

„ . . Daher die blasse Gesichtsfarbe, das Zittern der Nerven in dem mit Wein getränkten Körper . . . die Gedunsenheit der Haut . . . die Gefühllosigkeit und Abgestumpftheit der Nerven, oder auf der anderen Seite Zucken im ganzen Körper . . . Was soll ich von der Neigung solcher Menschen zum Schwindel sagen? Was von ihren Beschwerden des Gesichts und Gehörs?

Noch viel deutlicher drückt sich Martial aus, der in einem Epigramm an Aulus die blindmachende Fähigkeit des Weins hervorhebt:

Phryx, der wackere Zecher, war auf einem
Aug' erblindet und das andere triefte.
Ihm sagt Heras, der Arzt: Den Wein gemieden!
Trinkst Du weiter so, wirst Du gar nichts sehen.
Phryx drauf lächelnd: Leb'wohl mein Auge!
Mischen läßt er sich sofort Deunzen.
Aber viele. Willst Du das Ende wissen?
Phryx trank Wein und das Auge trank Vergiftung.

Im Jahre 1549 wurden in einer Darstellung der Gehirnkrankheit als Alkoholwirkung unter anderem angegeben: „Caput foedis exhalationibus dirumpitur, cerebrum vertigine tentatur, oculi torquentur . . . lingua vacillat. . . .

Um die Mitte des 17. Jahrhunderts wird nicht nur eine Alkoholamaurosis berichtet, sondern sogar ein der damaligen Erkenntnis entsprechender Erklärungsversuch unternommen. Gegenstand dieser bemerkenswerten Schilderung war ein Senator der Stadt Bern, der als Gesandter nach Freiburg geschickt war, und dort, festlich aufgenommen, mehrere Tage lang den besten Weinen zugesprochen hatte. Er merkte, als er nach Bern zurückgekehrt war, daß er nicht mehr lesen konnte. Eine genaue Prüfung ergab eine vollständige Amaurosis (aegrum visu plane orbatum esse). Man war nicht darüber im Zweifel, daß der Wein die Ursache der Erkrankung sei: „Coecitatem illam propter usum vini generosi laute sumpti, et nocturnas compotationes supervenisse nullum est dubium." Als unterstützend für diese Giftwirkung sollte „die Kälte gewirkt haben, die auf der Rückreise nach Bern, den Darm abgekühlt, seine Gase zum Kopf getrieben und so den Opticus verstopft hätten". Durch Abführmittel, Aderlässe u. a. m. schaffte man Wiederherstellung[1]). Um dieselbe Zeit etwa wird von einem erfahrenen Arzte berichtet, daß ein Mann, jedesmal wenn er sich berauschte, nyktalopisch wurde.

Der ätiologische Zusammenhang von Sehstörungen mit der Alkoholaufnahme scheint demnach damals ein ganz allgemein bekannter gewesen zu sein, so daß nunmehr die Zahl solcher Berichte rasch sich mehrte. Die akute und chronische Vergiftung lieferte das Material hierfür, wie auch das aus dem Ende des 17. Jahrhunderts stammende Beispiel eines jungen Mannes beweist, der viel Branntwein (vinum adustum) getrunken hatte, so daß er zwei Tage lang seiner kaum bewußt, schnarchend dalag. Nachdem der Rausch halb und

1) G. Fabricii Hildani Opera. Cent. III. Observ. XX. p. 400.

halb geschwunden war, empfand er Kopfschmerzen und merkte schließlich, daß er blind sei. Es schlossen sich später epileptiforme Krämpfe an, die in den Tod führten[1]).

Daß auch sogar gewisse Biersorten die Augen verdunkeln können, wurde damals erkannt: Ledelius selbst litt einst nach Biergenuß an einer vorübergehenden Amaurosis. Ob ein solches „giftiges" Bier mit Chamaeleagnon Dodonaei oder Rosmarinum silvestre gekocht wurde, ließ sich nicht feststellen, es war aber bekannt, daß in Schlesien Rosmarin aus Scherz dem Bier zugemischt wurde, um Kopfschmerzen und Demenz zu erzeugen.

Auch Lähmungen der äußeren Augenmuskeln mit oder ohne transitorische Amaurose wurden damals schon beobachtet. So wird berichtet, daß ein vornehmer Mann, der statt den Büchern sich dem Wein ergeben hatte, nicht nur wie andere Trinker (more aliorum ebriorum) so schlechte Augen bekam, daß er alles doppelt sah, sondern daß er auch nach mehrtägigen Gelagen das Sehvermögen so verlor, daß er nichts mehr zu erkennen vermochte. Dadurch genötigt, sich des Weines zu enthalten, kehrte ihm das Gesicht zurück, schwand aber wieder, als er von neuem dem Trunke sich ergab. Dieser Wechsel wiederholte sich öfters.

Doch wurden auch schon frühzeitig Mitteilungen gemacht, aus denen hervorging, daß das Sehvermögen durch Alkoholvergiftung dauernd verloren gehen kann. So erwachte ein Mann, der abends alkoholischen Getränken gut zugesprochen und dann die Nacht in einem überheizten Zimmer fest schlafend zugebracht hatte, am anderen Morgen mit sehr heftigen Kopf- und Augenschmerzen und einer Verdunkelung des Gesichts, die in einigen Tagen noch so zunahm, daß er auch größere geschriebene oder gedruckte Buchstaben nicht lesen konnte. Die Pupillen waren erweitert. Es scheint eine Besserung, aber keine Heilung eingetreten zu sein. Der Beobachter hielt die Sehstörung für eine Folge der großen Hitze.

Aus dem Jahre 1726 stammt ein Bericht, aus dem hervorgeht, daß ein von einigen Schulknaben prophylaktisch genossener arzneilicher Wein (vinum medicatum) so starke Sehstörungen erzeugte, daß Lesen und Schreiben unmöglich wurde: Nach dem Fortlassen des Getränkes kam das Sehvermögen wieder.

Boerhave verlegte den Sitz der Alkoholamaurose in die Hirnrinde. Er hielt die Erkrankung für unheilbar. Als Beispiel führt er eine Beobachtung an einem Engländer an, der jedesmal an völliger Blindheit litt, wenn er sich durch Wein berauschte. Dieselbe wuchs allmählich, proportional der aufgenommenen Menge des Weines. War die Trunkenheit beendet, so kehrte auch das Gesicht zurück. Den Grund des Aufhörens der Blindheit sieht Boerhave eigentümlicher Weise in einem Weichen des durch den Alkohol erzeugten Gehirndruckes: „cessat enim tunc illa pressio ad cerebrum".

Als nicht nur unvermeidbar bei den dazu disponierten Individuen, sondern sogar als unheilbar bezeichnete auch Scarpa im Beginn des 19. Jahrhunderts die Alkoholamaurose. Um diese Zeit meinte man auch, daß viele Amaurosen der Branntweintrinker, die für gastrischen Ursprungs gehalten wurden, ihre Entstehung dem fortgesetzten Genusse bitterer Liqueure verdankten[2]).

Viel mehr Wesentliches als bisher von den Alkoholsehstörungen berichtet wurde, wußte man auch nicht bis zu der Mitte des vorigen Jahrhunderts, wo die erste zusammenfassende größere Darstellung des chronischen Alkoholismus erschien[3]). Auf Grund eines reichen klinischen Materials wurde damals festgestellt, daß man bei Alkoholikern oft, selbst noch ehe anderweitige charakteristische Symptome des Alkoholismus auftreten, außer einer Injektion der oberflächlichen Blutgefäße am Auge eine etwas erweiterte und

1) Ledelius, Ephemerides Academ. 1689. Obs. LXXXV. p. 198.
2) Benedict, Handb. d. prakt. Augenheilk. 1825. Bd. V. S. 95.
3) Magnus Huß, Chronische Alkoholkrankheit. Stockholm 1852. S. 326.

weniger bewegliche, oder weniger für das Licht empfindliche Pupille finde. Diese Veränderung trete besonders dann ein, wenn Schwäche im Muskelsystem, und noch deutlicher, wenn Minderung des Gefühls sich ausgebildet haben. Selbst bei normaler Weite sei eine geminderte Beweglichkeit bemerkbar. Gleichzeitig damit wurden Sehstörungen festgestellt, zuerst als Schimmern, so als wenn ein Flor vor den Augen vorbeiflöge, dann als Schwarzwerden vor den Augen. Diese Symptome sind schnell vorübergehende und stellen sich anfangs dann ein, wenn der Kranke sein Sehvermögen anstrengt, später aber auch ohne eine solche Ursache; gewisse, besonders schnelle Bewegungen des Kopfes rufen dieselben am stärksten hervor. Oft ist dieses Schwarzwerden vor den Augen von Schwindel begleitet.

Die Empfindung des Schimmerns, die sehr verschieden häufig auftritt, soll nur in ganz wenigen Fällen des chronischen Alkoholismus während irgend einer Periode im Verlaufe der Krankheit fehlen.

Das Sehvermögen ist dabei auch meistens so geschwächt, daß es keine Anstrengung verträgt; im Augenblicke, wo der Kranke die Augen auf einen Gegenstand richtet, sieht er meistens deutlich, sowie er aber anfängt dieselben anzustrengen, wird der Gegenstand trübe, undeutlich und fließt so zusammen, daß er nicht mehr angeben kann, was er sieht. Dies gilt besonders von den Versuchen, etwas Gedrucktes oder Geschriebenes zu lesen. Die Buchstaben werden umflort und laufen ineinander. Diese Schwäche des Sehvermögens wird nicht als ein Attribut des Alkoholismus angesehen.

Man ersieht aus dieser Schilderung, daß weit in das verflossene Jahrhundert hinein die Erkenntnis des Leidens keine erheblichen Fortschritte gemacht hat. Erst der Gebrauch des Augenspiegels und vor allem des Perimeters förderte unsere Kenntnisse auf diesem Gebiete mit raschen Schritten.

II. Das klinische Bild.

Eine Schilderung der Symptome und Begleiterscheinungen des Sehnervenleidens ist nicht möglich ohne Hinzuziehung einer beträchtlichen Anzahl von Fällen, in denen eine gleichzeitige Giftwirkung des Tabaks nicht auszuschließen ist. Es sollen aber von diesen nur diejenigen erörtert werden, bei denen der Alkohol als die hauptsächliche Noxe anzusehen ist.

1. Subjektive Beschwerden.

Die allererste Entwickelung des Leidens zu verfolgen, hat man nur selten Gelegenheit, weil die überwiegende Mehrzahl dieser Kranken den unteren Bevölkerungsklassen angehört, wo man auf kleine Störungen in der Funktion eines Organes keinen großen Wert zu legen pflegt, und weil das Laster, welches das Uebel in der Regel erzeugt, eine gewisse Stumpfheit und Gleichgültigkeit herbeiführt. Die Entwickelung der Sehschwäche ist nämlich fast stets eine allmähliche, wie wir auch nach unseren Erfahrungen, in Uebereinstimmung mit Foerster und den meisten anderen Autoren behaupten müssen, während der plötzliche Beginn[1]) jedenfalls viel seltener ist. Findet sich der Kranke beim Arzte ein, so zeigt sich daher das typische Bild in seinen wesentlichen Zügen meistens schon deutlich entwickelt, so daß die Erkennung desselben kaum auf andere Schwierigkeiten stößt, als solche, die vielleicht durch das psychische Verhalten des Kranken (Rausch, Aufregung, Störungen der

1) Hirschler, Arch. f. Ophthalm. Bd. XVII. Abt. 1 u. a.

Intelligenz) gegeben sind. Genauere Angaben über den Beginn des Leidens, welche das Gesagte bestätigen, finden sich in der folgenden Tabelle, die sich auf 85 Kranke bezieht, und die Zeit angibt von dem ersten Auftreten der Sehstörung bis zur ersten Vorstellung des Kranken[1]).

Dieselbe betrug:

Zeit:	1—2 Tage	3—14 Tage	2—4 Wochen	1—2 Monate	2—3 Monate	3—4 Monate	5—6 Monate	6—9 Monate	9—12 Monate	Mehr als 1 Jahr	Unbestimmt
Anzahl der Fälle:	2	5	11	17	4	7	15	3	7	5	9

Die ersten Klagen beziehen sich auf Trübung des Sehvermögens, Zittern und Schwanken der Objekte und Verschleierung der Gegenstände, wie wenn ein Nebel sich vor dieselben lagerte. Viele beschreiben diesen Nebel als auf- und abwogend, glitzernd und schimmernd, ähnlich der Luftbewegung in einer von der Sonne beschienenen Landschaft, sich zuweilen zerteilend, sodaß vorübergehend der fixierte Gegenstand deutlich erscheint. Manchmal bestehen andere Lichterscheinungen, wie z. B. eine große Menge weißer sternförmiger Punkte. Es dürfte sich aber im wesentlichen immer um dieselbe Erscheinung handeln, deren Ursache man in initialen Zirkulationsstörungen zu finden glaubte. Dieses Symptom ist charakteristisch für die Anfangsstadien der Krankheit, während es in den späteren nicht mehr hervortritt, selbst wenn vielfache anderweitige Sehstörungen sich finden.

a) Die Nyctalopie.

Helles Licht wird in diesem Stadium der Krankheit unangenehm empfunden, und die Sehschärfe durch Dämpfung der Beleuchtung zuweilen nachweisbar verbessert. Die Kranken geben an, daß bei greller Beleuchtung der Nebel besonders störend sei, bei Abschwächung des Lichtes sich dagegen vermindere, wodurch das Sehvermögen merklich gebessert werde. Ja, Einzelne klagen geradezu über Lichtscheu und Blendungsgefühl. Nur selten wird dieser Nebel auch im Dunkeln und bei geschlossenen Lidern gesehen. Bei Messung der Sehschärfe an verschiedenen Tagen ist darauf Rücksicht zu nehmen, daß die von der Beleuchtung abhängigen Schwankungen leicht zu falschen Schlüssen führen können. Dieses Bessersehen bei gedämpfter Beleuchtung ist eine Erscheinung, die sich bekanntlich bei Sehnervenleiden, insbesondere der retrobulbären Neuritis häufig findet.

Man glaubte, daß diese Nyctalopie, die, wie wir oben anführten, schon um die Mitte des 17. Jahrhunderts festgestellt wurde, auf einer verminderten Lichtreaktion der Pupille beruhe, welche aus dem Fortfall gerade der zentralen Fasern entstehe, indem ja die Pupillenreaktion vorwiegend eine Funktion der Netzhautmitte sei. Nach diesen Beobachtungen fänden sich auch die Pupillen der Alkoholamblyopen bei intensiver Beleuchtung weiter als normal, daher die Ueberblendung der seitlichen Netzhautteile. Dem steht entgegen, daß weite Pupillen durchaus kein

1) Brauchli, Inaug.-Dissert. Zürich 1889.

ständiges Symptom des Alkoholismus sind, und daß dieselben Blendungserscheinungen auch bei der durch Tabak erzeugten Amblyopie beobachtet werden, obschon bei dieser, wie wir noch sehen werden, die Pupillen sehr häufig verengt sind. Diese Miosis der Raucher wird allerdings zur Stütze der obigen Hypothese bestritten, indessen ist dieselbe von so vielen Autoren, welche die reine Tabaksamblyopie zu sehen Gelegenheit hatten, festgestellt worden, daß sie füglich nicht bezweifelt werden kann. Eine Angabe findet sich freilich, welche sich im Sinne jener Theorie verwerten ließe, nämlich, daß nur die Alkoholiker abends besser sähen, die Raucher dagegen schlechter[1]). Diese Behauptung ist aber weder in der früheren noch späteren Literatur bestätigt worden, vielmehr durch anderweitige Erfahrungen, mit welchen unsere eigenen übereinstimmen, festgestellt, daß auch die Raucher über dieselben Beschwerden klagen.

Nicht ganz verständlich ist die Angabe[2]), daß man gerade einen Torpor retinae gefunden haben wollte, so daß das Sehvermögen sich bei mittlerer Helligkeit so verhalte, wie unter normalen Verhältnissen bei herabgesetzter Beleuchtung. Es bedürfe daher ein solches Auge eines stärkeren Lichtes, um dieselben Eindrücke zu erhalten, wie der Normalsehende. Die Tatsache, daß bei schwacher Beleuchtung besser gesehen wird, muß aber trotzdem zugegeben werden. Dieselbe wird durch eine Verminderung der Zerstreuungskreise erklärt. Man versteht nicht die Behauptung, daß bei heller Beleuchtung besser gesehen wird, wenn trotzdem zugegeben werden muß, daß dabei schlechter gesehen wird.

Eine befriedigende Erklärung dieser Nyctalopie läßt sich vorläufig nicht geben. Die Kranken selbst führen als Grund für die Besserung des Sehens bei gedämpfter Beleuchtung an, daß alsdann der leuchtende Nebel verschwinde und hierdurch die Objekte wieder unverschleiert hervortreten. Jedenfalls handelt es sich um etwas anderes, als um die sonst der Nyctalopie eigentümliche Besserung des Sehvermögens in der Dämmerung, da diejenigen Untersucher, welche vergleichende Messungen angestellt haben, fanden, daß die Sehschärfe bei herabgesetzter Beleuchtung eine viel geringere bleibt, als wir sie unter gleichen Verhältnissen bei anderen Formen von Nyctalopie zu finden pflegen. So sind Kranke, welche von ihrem Bessersehen bei Abend ganz befriedigt sind, sehr häufig doch nicht imstande, mittlere Druckschrift zu lesen — überhaupt findet sich nur selten eine durch die Sehprüfung nachweisbare Erhöhung der Sehschärfe. Bei den Beispielen für diese Besserung des Sehvermögens werden auch immer nur gröbere Gegenstände erwähnt. So konnte ein Kranker beim Kegelschieben erst nach Sonnenuntergang die einzelnen Kegel erkennen und zählen, ein Droschkenkutscher war abends imstande die Hausnummern zu lesen, bei Tage nicht usw.

Denselben Einfluß wie am Abend muß selbstverständlich die herabgesetzte Beleuchtung auch am Morgen haben. Demgemäß ist das Sehvermögen morgens beim Erwachen noch befriedigend, nimmt dann im Laufe des Tages, je nach der Helligkeit ab, um gegen Abend sich wieder zu steigern. Nur selten hört man von den Kranken mit Bestimmtheit behaupten, daß sie gleich am Morgen schlecht sähen, das Sehvermögen sich dann nach und nach bessere, im Laufe des Tages wieder abnehme,

1) Dolans, Med. Press and Circul. June 1877. — Martin, Thèse de Paris. 1878.
2) Macé und Nicati, Compt. rend. de l'Acad. des sciences. 13. juin 1881.

um in der Abenddämmerung sich wieder zu heben. Die Erklärung für dieses eigentümliche Verhalten hat man darin gesucht, daß am Mittage die Blendung ungünstig wirke, am Morgen „die bei Trunkenbolden gewöhnliche Exazerbation sämtlicher nervöser Erscheinungen“ [1]).

Die Lichtempfindlichkeit dieser Amblyopen ist für den Verlauf des Leidens von einer gewissen Bedeutung, da intensive Lichtreize unter Umständen eine plötzliche Entwicklung oder Verschlimmerung herbeiführen können. Die Angaben verschiedener Untersucher, welche ein rasches Auftreten der Sehstörung für die Regel halten, sind vielleicht darauf zurückzuführen, daß sie häufig Kranke gesehen haben, welche einer stärkeren Blendung ausgesetzt waren. So wurde eine plötzliche Entwickelung konstatiert nach einem Marsche auf sonniger Landstraße, oder nach längerem Arbeiten am Feuer. Ein Kranker führte sein Leiden zurück auf eine starke Blendung, die er sich durch Mikroskopieren im Sonnenlicht zugezogen haben wollte. Ob diese Augen vorher ganz normal waren, oder ob eine genaue Untersuchung einen bereits vorhandenen Defekt würde nachgewiesen haben, sodaß es sich nur um eine Verschlimmerung handelte, muß dahingestellt bleiben.

b) Die Anästhesie der Netzhaut.

Gleichzeitig mit diesen oder anderen Symptomen zeigt sich bei manchen Kranken eine gewisse Anästhesie der Netzhaut, die sich indessen von der von v. Graefe beschriebenen Form sehr wesentlich durch das Fehlen der konzentrischen Gesichtsfeldbeschränkung unterscheidet. Eine Verschleierung des Gegenstandes tritt in solchen Fällen erst nach längerem Fixieren ein, sowie eine rasche Ermüdung beim Lesen und sonstiger Nahearbeit, während bei Beschäftigung mit gröberen Gegenständen gar keine Sehstörung bemerkt wird. Da das Sehvermögen für die Ferne dabei noch ein verhältnismäßig gutes sein kann, so folgt hieraus ein auffälliges Mißverhältnis zwischen dem Ergebnis einer Sehprüfung auf die übliche Entfernung von etwa sechs Metern und der Fähigkeit des Kranken, Leseproben zu entziffern. Als Beispiel wird angeführt, daß bei einer Sehschärfe von $^{20}/_{200}$ von einigen Kranken Sn $I^1{}_2$ gelesen werden konnte, von den mit der Anästhesie behafteten aber nur Sn $VII^1/_2$. Ist die Anästhesie auf beiden Augen in verschiedenem Maße entwickelt, so kann es vorkommen, daß das für die Ferne bessere Auge in der Nähe schlechter sieht als das andere [2]). Leider ist bei diesen Versuchen nicht immer auf die Akkommodationsbreite geachtet worden, was insofern wünschenswert wäre, als eine gewisse Akkommodationsschwäche bei chronischem Alkoholismus nicht selten ist.

Andere, welche diesem Punkte ihre Aufmerksamkeit zuwandten, glauben tatsächlich beobachtet zu haben, daß diese Beeinträchtigung des Nahesehens mit einer ungenügenden Leistung des Akkommodationsmuskels in Zusammenhang steht [3]). Auch kann die Lage des Skotoms hierbei in Betracht kommen, wie später noch zu erörtern ist.

Die bei Anästhesie der Netzhaut vorkommende Gesichtsfeldeinengung hat bekanntlich oft die Eigentümlichkeit, daß sie sich verschieden

1) Hirschler, l. c.
2) Groenouw, Arch. f. Ophthalmol. Bd. XXXVIII. Abt. 1.
3) Bergmeister, Wiener Klinik. 1886. H. 3.

verhält bei zentrifugaler und zentripetaler Objektführung. Diesen sogenannten Verschiebungstypus hat man auch bei einer solchen Amblyopie gefunden.

c) Farbentäuschungen.

Als ein weiteres Symptom, welches unter den allerdings nicht genau definierbaren Begriff der Netzhautermüdung fällt, dürfte die oft lange Dauer farbiger Nachbilder zu betrachten sein, welche für manche Kranke so belästigend sind, daß sie auch unaufgefordert darüber klagen. Dieselben können unter Umständen eine Störung des Farbensinnes vortäuschen, indem bei Betrachten verschiedener Farben nacheinander, die zweite nicht deutlich erkannt wird wegen des Nachbildes der ersten.

Erheblichere Störungen des Farbensinnes außer im Bereiche des unten zu beschreibenden Skotoms, oder gar Farbenblindheit werden in den Anfangsstadien nicht beobachtet; wohl aber klagen die Kranken zuweilen über eine leichte Veränderung der Farben heller Objekte, an welchen sie einen bläulichen oder gelblichen Ton bemerken, so z. B. an der Gesichtsfarbe. Es wird sogar behauptet, daß diese Erscheinung häufig sei, doch finden wir sie in den klassischen Barbeitungen des Gegenstandes nicht erwähnt. Bei gedämpfter Beleuchtung soll eine Verminderung des Farbensinnes vorkommen.

In einem Falle von Tabak-Alkoholamblyopie trat neben gelegentlichem Akkommodationskrampfe Xanthopsie während der Dämmerung und die Nacht hindurch auf. Es bestanden aber auch sonst Abweichungen von dem gewöhnlichen Bilde, nämlich ein absolutes zentrales Farbenskotom für Blau und konzentrische Einengung für Weiß und alle Farben[1]). In einem ätiologisch nicht ganz klaren Krankheitsfalle bestand neben absolutem, zentralem Skotom ein Blitzen und Flimmern in roter Farbe an der Stelle des blinden Fleckes und zwar besonders nachts[2]).

Auf eine Störung des Farbensinnes wird auch das Verwechseln von Gold- und Silbermünzen zurückgeführt, worüber man häufig klagen hört. Möglich, daß auch die störende Wirkung des Glanzes hierbei eine Rolle spielt. Uebrigens wird dieses Symptom auch bei anderen Formen der retrobulbären Neuritis beobachtet.

d) Metamorphopsie und anderes.

Gelegentlich findet man noch andere Sehstörungen erwähnt, wie Metamorphopsie, Polyopie, und zwar binokuläre, wie monokuläre, Unfähigkeit Distanzen zu schätzen und Schwanken der Abstände der Objekte. Dieselben sind aber sehr selten und gehören nicht zu dem typischen Krankheitsbilde. Einzelne von ihnen werden später noch Erwähnung finden.

Sehr selten klagen die Kranken über Schmerzen in der Tiefe der Augenhöhle.

---

1) Simi, Boll. d'Ocul. T. XIII. 12.
2) Carpenter, Aerztl. Ver. zu Philadelphia. Ophthalm. Abt. 16. Jan. 1908.

2. Ergebnisse der Funktionsprüfungen.

a) Die Sehschärfe.

Bei der objektiven Untersuchung typischer Fälle findet man meistens, aber durchaus nicht immer eine mehr oder weniger erhebliche Herabsetzung der Sehschärfe, zuweilen bis auf Fingerzählen, aber niemals bis zur quantitativen Lichtempfindung oder gar völligen Amaurose. Selbst bis auf Fingerzählen ist sie nur ausnahmsweise gesunken. Als untere, an umfangreichem Material festgestellte Grenze wurde gefunden: Sehschärfe $= {}^{5}/_{200} - {}^{6}/_{200}$, selten weniger als ${}^{15}/_{200}$[1]). Diese Beeinträchtigung der Sehschärfe kann auf beiden Augen die gleiche sein, doch findet man auch erhebliche Unterschiede[2]). So konstatierte man einmal auf dem linken Auge Sehschärfe $= {}^{5}/_{6} - 1$, während rechts kaum noch Finger in 2—3 m gezählt wurden. Daß ein Auge ganz frei bleibt, ist der seltenste Fall. Solche Beobachtungen werden nur im Anfange des Leidens gemacht. Der letzterwähnte Fall könnte fast schon hierher gerechnet werden. Es gibt deren noch andere[3]).

Ein anschauliches Bild über das Verhalten der Sehschärfe beider Augen geben die beiden folgenden Diagramme. Durch die Kurven wird die Sehschärfe der Augen von 138 Kranken dargestellt. Die Fälle sind so angeordnet, daß die mit einer sehr starken Verringerung des Sehvermögens einhergegangenen sich am Schlusse der Kurve finden. Oberhalb der Achse ist immer die Sehschärfe des weniger stark affizierten Auges verzeichnet, gleichgültig ob dies das rechte oder linke war.

Fig. 12.

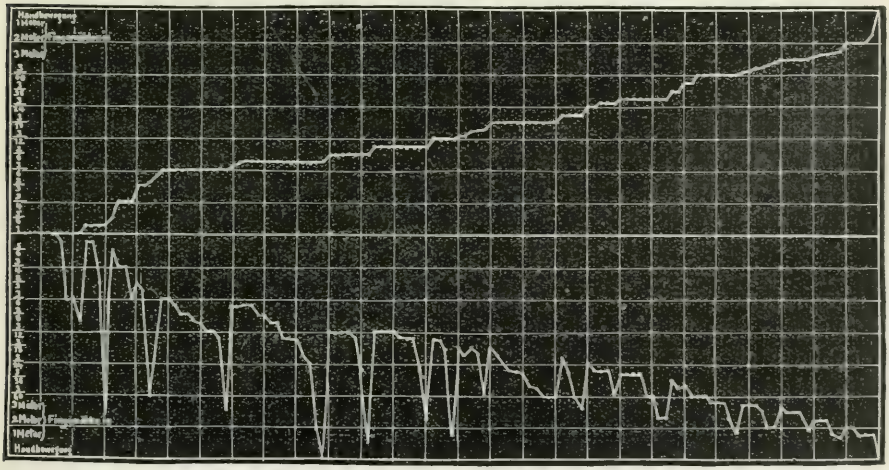

1) Groenouw, l. c. — Uhthoff, Arch. f. Ophthalm. Bd. XXXII. Abt. 4. — Payne (Ophthalm. Record. 1901. p. 661) sah bei einem chronischen Alkoholisten Herabsetzung der Sehschärfe auf Handbewegungen mit binasaler Hemianopsie und geringer Neuritis nervi optici.

2) Scholtz (Klin. Monatsbl. f. Augenheilk. 1907. Bd. I. S. 187) fand als häufigste Sehschärfe des besseren Auges ${}^{1}/_{4}-{}^{1}/_{6}$.

3) Brauchli, l. c. — Lohmann, Arch. f. Ophthalm. Bd. LXV. S. 386.

Es ergibt sich hieraus, daß, wenn auch die Kurve des zweiten Auges erhebliche Unregelmäßigkeiten gegenüber der des ersten zeigt, doch im allgemeinen die Herabsetzung des Sehvermögens in beiden Augen gleich, oder annähernd gleich stark war. Dabei fand sich in den sieben ersten Fällen eine normale Sehschärfe beiderseits[1]). Was diese Kranken zum Arzte führte, ist nicht ersichtlich, da bei verschiedenen von ihnen überhaupt keine Sehstörung, auch keine zentralen Skotome nachweisbar waren, und nur die Aetiologie wie die ophthalmoskopisch nachweisbaren Veränderungen einen Anhalt für die Diagnose gaben.

In bezug auf den letzteren Punkt darf hier gleich bemerkt werden, daß auch von anderer Seite das Fehlen jeder Funktionsstörung bei deutlichen objektiven Krankheitserscheinungen festgestellt worden ist. So fand sich bei 1000 Alkoholikern, welche sämtlich untersucht wurden, gleichgültig, ob sie über Sehstörungen klagten oder nicht, 139 mal der typische ophthalmoskopische Befund. Bei 65 von diesen Fällen war eine Funktionsstörung nicht nachzuweisen, und auch nach der Anamnese anscheinend nie vorhanden[2]). Diese Angaben sind freilich von anderer Seite angezweifelt worden, worauf wir unten noch eingehen werden.

Die mitunter auffällige Herabsetzung der Sehschärfe für die Nähe ist bereits erwähnt worden. Sie muß teils auf eine Netzhautanästhesie, teils auf Akkommodationsschwäche zurückgeführt werden. Wir wollen aber nicht unterlassen, auf einen anderen Erklärungsversuch hinzuweisen, welcher sich auf die Beschaffenheit des dieser Amblyopie eigentümlichen Skotoms stützt. Um diesen Erklärungsversuch verständlich zu machen, müssen wir vorgreifend erwähnen, daß derselbe zur Voraussetzung hat, daß die am meisten betroffene Stelle des Skotoms lateralwärts vom Fixierpunkte von etwa ein oder zwei Grad bis etwa acht Grad sich erstreckt. Die Folge ist, daß dem rechten Auge die rechts vom Fixierpunkte gelegenen Buchstaben undeutlicher und blasser erscheinen, dem linken Auge dagegen die links gelegenen. Da es nun beim Lesen bekanntlich darauf ankommt, daß nicht nur gerade der fixierte Buchstabe, sondern auch schon die nächstfolgenden erkannt werden, so würde sich dadurch eine geringere Lesefähigkeit des rechten Auges erklären lassen — nur müßte man dabei eine relativ bessere Lesefähigkeit des linken Auges finden. In der Tat lassen sich hierfür verschiedene Beispiele anführen[3]). Auch soll hierdurch die Sehschärfe bei binokulärem Sehen eine bedeutende Steigerung erfahren, gegenüber der für das rechte Auge gefundenen. Man geht aber jedenfalls zu weit in der Annahme, daß hierdurch allein die als Netzhautanästhesie gedeuteten Erscheinungen erklärt werden können, da dieselben auftreten, obschon die Kranken mit beiden Augen zu lesen pflegen, und, obschon durch das Zusammenwirken beider Augen jener durch die Lage des Skotoms bedingte Uebelstand oft in überraschender Weise überwunden wird. Uebrigens war es nicht schwer, auch einen umgekehrten Fall zu finden, wo die Sehschärfe beiderseits $= {}^{20}/_{200}$ war, aber rechts Sn I $\frac{I}{II}$, links Sn III gelesen wurde.

1) Brauchli, l. c.
2) Uhthoff, l. c.
3) Sachs, Arch. f. Augenheilk. Bd. XXVII. S. 158 ff.

Wenn jener Erklärungsversuch schon nur für die Lesefähigkeit des rechten Auges Geltung haben könnte, so erscheint er bei näherer Betrachtung selbst hierfür nicht ausreichend. Man braucht sich nur die Ausdehnung der angegebenen Netzhautstelle in ihrer Projektion auf ein in Leseentfernung gehaltenes Stück Papier zu vergegenwärtigen. Auf einem solchen würde ein parazentrales Skotom, welches bei einem oder zwei Grad beginnt und sich bis zu acht Grad erstreckt, eine Herabsetzung des Sehvermögens bewirken in einem Bezirke, der etwa 5—10 mm vom Fixierpunkte beginnt und sich ungefähr 35 mm weit nach außen erstreckt. Man kann sich nun leicht davon überzeugen, daß auch bei normal funktionierender Peripherie es nicht möglich ist, so weit exzentrisch gelegene Druckschrift zu erkennen. Man schätzt die Strecke, innerhalb deren man Druckschrift noch lesen kann für einen Leseabstand von 25 cm, auf etwa 5 mm[1]).

Eine weitere physiologische Angabe lautet so: „Wir überblicken von einer mittleren Druckschrift etwa sechs Buchstaben ganz deutlich, die nächste obere oder untere Zeile erscheint schon ungenau. Jenem deutlichsten Sehraume entspricht ein Netzhautbild von $^1/_7$—$^1/_4$ mm Durchmesser“[2]). Geben wir zu, daß die Fähigkeit, Undeutliches zu erraten, noch etwas weiter reicht, so werden wir doch jedenfalls bei höchstens 1 cm die Grenze setzen müssen für diejenige Strecke, deren Sehleistung intakt sein muß, wenn die Lesefähigkeit gut erhalten sein soll. Diese Strecke hört aber ungefähr schon da auf, wo sie nach dem Gesagten erst beginnen müßte.

Die verschiedenen bisher angegebenen Beispiele für die unverhältnismäßig schlechte Lesefähigkeit des rechten Auges werden daher durch jene Deutung nicht verständlich und stehen zum Teil in direktem Widerspruche zu der ihnen vorausgeschickten Angabe, daß jedesmal die angegebene typische Lage des parazentralen Skotoms festgestellt wurde. Wenn z. B. in einem Falle nur die nach links gelegenen Buchstaben gesehen wurden, weshalb das Lesen selbst größeren Druckes unmöglich war, so muß das Skotom notwendig eine andere, den Fixierpunkt umschließende Lage gehabt haben. Noch weniger versteht man das Bestreben eines Patienten, die Schrift zu verschieben, und zwar bei Gebrauch des rechten Auges nach links, des linken nach rechts. Wenn dies den Zweck haben sollte, die Buchstaben aus dem Bereiche des Skotoms zu bringen — was jedenfalls durch kleine Augenbewegungen leichter zu bewerkstelligen war —, so hätte ja eine exzentrische Fixation stattfinden müssen, und es wäre wünschenswert gewesen, über diesen für die Intoxikationsamblyopie so ungewöhnlichen Befund etwas Näheres zu erfahren.

Ueber das Verhalten der Sehschärfe gegenüber anderen Eigentümlichkeiten des Krankheitsbildes, z. B. der Größe des Skotoms, dem ophthalmoskopischen Befunde und dergleichen, werden wir uns erst nach Besprechung dieser Symptome verbreiten können. Bei wiederholten Untersuchungen findet man häufig Schwankungen der Sehschärfe, deren Ursache nicht in jedem einzelnen Falle festzustellen, aber wohl meistens in dem mehr oder weniger fortgesetzten Alkoholmißbrauch zu suchen ist.

1) Fick, Hermann's Handb. d. Physiol. Bd. III. 1. S. 66.

2) Vierordt, Grundr. d. Physiol. 5. Aufl. S. 430. — s. a. Guillery, Pflüg. Arch. Bd. LXVI und Arch. f. Augenheilk. Bd. XXXV. 1.

b) Das Gesichtsfeld.

Noch wichtiger als die Bestimmung der zentralen Sehschärfe ist für die Feststellung der Krankheit die perimetrische Untersuchung. Wir entdecken mit Hilfe derselben bei dieser Amblyopie ein zentrales absolutes, oder doch wenigstens relatives Farbenskotom, welches hauptsächlich die roten und grünen Töne betrifft und nur in seltenen Ausnahmefällen vermißt wird. Dasselbe hat meist eine ovale oder elliptische Gestalt, und erstreckt sich zwischen Fixierpunkt und blindem Flecke in einer solchen Ausdehnung, daß es den letzteren zuweilen erreicht, aber weder ihn noch den Fixierpunkt erheblich überschreitet. Hat es die Gestalt einer Ellipse, so bildet der Fixierpunkt ungefähr den einen Brennpunkt derselben, und sind seine Grenzen parallel den Außengrenzen des Gesichtsfeldes. Ist die Gestalt mehr eiförmig, so liegt das breite Ende nach dem Fixierpunkte zu, das schmälere am blinden Flecke. Der horizontale Meridian teilt das Skotom in zwei symmetrisch nach oben und unten von ihm gelegene Hälften.

1. Die Grenzen des Skotoms sind etwas willkürlich, weil die Störung des Farbensinnes sehr häufig nur eine relative, und der Uebergang zur normalen Empfindung kein plötzlicher ist, und es außerdem teils von der Auffassung des Untersuchers, teils von der Intelligenz und Bezeichnungsweise des Kranken abhängt, wo man die Grenze ziehen will. Die durchschnittliche Ausdehnung, aus 33 Fällen berechnet, ergab, daß die innere Grenze unmittelbar am Fixierpunkt lag oder denselben um 4°, im Maximum um 10° nach innen überschritt. Die äußere Grenze lag zwischen 16°—22°, durchschnittlich bei 18°. Die Gesamtausdehnung in horizontaler Richtung schwankte zwischen 18°—29°, im Mittel 22°. Die größte Ausdehnung nach oben lag zwischen 3° und 14°, nach unten zwischen 4° und 12°, nach jeder Richtung im Durchschnitt bei 8°. Der größte Gesamtdurchmesser in vertikaler Richtung schwankte zwischen 8° und 24°, im Durchschnitt 16°. Die Verbreiterungen nach oben oder unten über den achten bis zehnten Grad hinaus wurden nur durch einzelne Zipfel gebildet, ohne daß der ganze Defekt sich verbreiterte; ausnahmsweise kam aber auch letzteres vor[1]). Unregelmäßigkeiten und Abweichungen von den angegebenen Zahlen sind nicht selten und im Stadium der Entwicklung und des Fortschreitens immer zu erwarten. Andere Zahlenangaben sind: horizontal 20°—25°, vertikal 10°—15°[2]), und als Mittelzahlen aus 53 Gesichtsfeldern wurden gefunden: a. 18°, i. 5°, o. 7°, u. 6°[3]).

Diese Größe des Skotoms hängt selbstverständlich ab von dem Stadium der Krankheit. Es finden sich, wenn man Gelegenheit hat, die erste Entwicklung zu beobachten, auch viel kleinere. Daß sie größer werden und schließlich das ganze Gesichtsfeld einnehmen, entspricht indessen nicht der Regel, vielmehr ist die beschriebene Ausdehnung als die typische und bei weitem häufigste anzusehen.

Ueber diese Gestalt des Skotoms herrscht bei der überwiegenden Mehrzahl der Untersucher Uebereinstimmung. Nur selten wird eine mehr

---

1) Groenouw, l. c.
2) Baer, Volkmann's Samml. klin. Vortr. No. 246.
3) Sachs, Arch. f. Augenheilk. Bd. XVIII. S. 1.

runde Form konzentrisch um den Fixierpunkt angegeben[1]). Die letztere ist jedenfalls nicht als die regelmäßige zu erachten, vorausgesetzt, daß das Skotom schon eine gewisse Ausdehnung erreicht hat. Die erste Entwicklung beginnt allerdings meist am Fixierpunkte in Form eines rundlichen kleinen Defektes, und wenn man Gelegenheit hat, in diesem Stadium den Kranken zu sehen, so wird man ein zentral oder wenigstens fast zentral liegendes Skotom finden, da meist doch schon ein Ueberwiegen des nach außen liegenden Abschnittes erkennbar ist. Im weiteren Fortschreiten vergrößert der Defekt sich aber fast immer nach der Gegend des blinden Fleckes zu und nimmt daher seine längliche Gestalt an. Daß er vorzugsweise nach der medialen Seite wächst, ist nur ausnahmsweise beobachtet worden[2]).

Als eine Seltenheit sind auch solche Skotome anzusehen, welche sich genau an die vertikale Trennungslinie halten, d. h. nicht hemianopisch, sondern in beiden Augen nach außen gelegen sind. Man fand solche für Weiß, welches grau erschien, während der Farbendefekt die vertikale Grenze etwas überschritt und die typische ovale Form hatte.

2. Man glaubte festgestellt zu haben, daß ein Unterschied bestehe zwischen der Form des Skotoms bei reiner Alkohol- und derjenigen bei reiner Tabakamblyopie: nur das letztere entspreche der obigen Beschreibung, während das Alkoholskotom eine perizentrale Lage habe[3]). Diese Angabe muß bestritten werden. An einem großen Material, bei welchem besonders hierauf geachtet wurde, fanden sich perizentrale Skotome, d. h. also solche, welche den Fixierpunkt in ziemlich gleichem Abstande umgaben, elfmal. Davon kamen 7 auf die Alkoholamblyopie, 8 auf Tabakamblyopie, 3 auf die Alkohol-Tabakamblyopie.

Bei einer reinen Alkoholamblyopie bestand auf dem einen Auge ein perizentrales, auf dem andern ein parazentrales relatives Skotom. Wir können hinzufügen, daß wir letzteres Verhalten in einer eigenen Beobachtung gerade bei einem Tabakamblyopen fanden. Parazentrale Defekte, welche den Fixierpunkt nach innen gerade erreichten oder um wenige Grade überschritten, wurden neunmal gefunden, und zwar dreimal bei der Alkoholamblyopie, zweimal bei der Tabakamblyopie und viermal bei der Alkohol-Tabakamblyopie[4]).

Eine Trennung der beiden Formen in ätiologischer Hinsicht wurde übrigens später nur noch insofern aufrecht erhalten, als bei Tabak das parazentrale, bei Alkohol das perizentrale Skotom häufiger sei[5]). Als ein sicheres Hilfsmittel für die Diagnose in bezug auf die Aetiologie kann indessen die Gestalt des Skotoms nicht verwertet werden.

Von anderer Seite ist als Regel aufgestellt worden, daß nur bei Alkoholamblyopie das Oval ein liegendes sei, bei Tabak dagegen ein stehendes. Dies ist ebenfalls unrichtig, da Abweichungen von der typischen Form bei beiden Giften vorkommen. Man konnte sogar Fälle beobachten, wo bei demselben Individuum im Laufe der Erkrankung die

1) Treitel, Arch. f. Ophthalm. Bd. XXV. 2. S. 98.
2) Samelsohn, Arch. f. Ophthalm. Bd. XXVIII. S. 1.
3) Hirschberg, Deutsche Zeitschr. f. prakt. Med. 1878. No. 17 u. 18. — Poetschke, Inaug.-Diss. Berlin 1878.
4) Uhthoff, l. c.
5) Poetschke, Die Verwertung der Gesichtsfeldprüfung für die Diagnostik und Prognostik der Amblyopien. Inaug.-Diss. Dorpat 1886.

eine Form des Skotoms sich in die andere verwandelte, und zwar bei eingetretener Abstinenz, also jedenfalls ohne Wechsel der Ursache[1]). Bei den nicht so seltenen Unregelmäßigkeiten in der Form des Skotoms kann es auch vorkommen, daß bei demselben Kranken auf dem einen Auge das Oval die typische liegende Form hat, auf dem anderen im vertikalen Durchmesser etwas verbreitert ist.

Rein parazentrale Skotome sind einzelnen Beobachtern als große Seltenheit begegnet. Man fand sie nur auf der lateralen Seite des Fixierpunktes[1]).

Ein Beispiel für ein solches lieferte ein Mann, der rechts ein Skotom in der typischen Form, links dagegen ein parazentrales besaß. Er war ein starker Trinker und Raucher und bemerkte seit etwa einem Jahre Sehstörungen auf dem rechten Auge. Er machte den Eindruck eines Alkoholikers. Ophthalmoskopisch ergab sich beiderseits, besonders rechts, eine Verfärbung der Papille lateral von der Gefäßpforte:

$$SR = {}^{6}/_{24}—{}^{6}/_{18},\ SL \text{ nahezu } {}^{6}/_{9}.$$

Die Außengrenzen waren normal.

Rechts bestand ein scharf abgesetztes typisches Skotom für Rot: a. 20, o. 3, au. 8, ao. 8, i. 3, u. 6, io. 2, iu. 6, links ein exzentrisch gelegenes Rotskotom: a. 1—13, o. 5, u. 3.

Grün erschien beiderseits lateral vom Fixierpunkt „weniger schön", doch ließ sich die Grenze dieses Bezirks nicht genau bestimmen.

Noch ein anderer Fall wird angeführt, in welchem in beiden Gesichtsfeldern sich ein parazentrales Skotom fand, das von 2° lateral bis zum blinden Flecke sich erstreckte und nach unten und oben 4°—5° breit war. Innerhalb desselben erschien Rot und Grün „heller, weißlich". Blau und Gelb waren unverändert.

3. Als Zentrum des Skotoms, d. h. also diejenige Stelle, wo die Sehstörung am stärksten ist, wird von fast allen Autoren der Fixierpunkt angesehen, so daß also dieses „Zentrum" in dem von dem Skotom eingenommenen Bezirk sehr stark exzentrisch liegt. Es gibt aber auch Angaben, wonach die am meisten affizierte Stelle parazentral in bezug auf den Fixierpunkt gelegen sein soll[2]).

So fand man das Maximum der Veränderungen in einem Bezirk („Kernstelle"), welcher 1—2° nach außen vom Fixierpunkte beginnt und sich nach dem blinden Fleck hin bis etwa zum achten Grade erstreckt. Diese Stelle würde also annähernd das wirkliche Zentrum des skotomatösen Bezirks einnehmen. Hier sollte auch die Entwicklung des Skotoms beginnen, sowie bei der Rückbildung seine Reste sich am längsten erhalten. Ueber Entwicklung und Rückbildung werden wir uns unten noch zu äußern haben, was aber das fertige Skotom in seiner typischen Form betrifft, so glauben wir, daß diese Ansicht nicht die Bedeutung einer allgemeinen Regel beanspruchen kann. Nach unseren eigenen Erfahrungen möchten wir der Darstellung den Vorzug geben, nach welcher die am stärksten veränderte Stelle zwar parazentral liegt, aber nicht durch einen Zwischenraum von 1°—2° vom Fixierpunkte getrennt ist, sondern diesen erreicht. Wie das ganze Skotom die Tendenz hat, sich in der Richtung nach außen vom Fixierpunkte zu entwickeln, so auch die am stärksten affizierte Stelle desselben, doch wird der Fixierpunkt

1) Samelsohn, l. c. — Krenchel, Amblyopia centralis. Kopenhagen 1876.
2) Bunge, Ueber Gesichtsfeld und Faserverlauf im optischen Leitungsapparate. Halle 1884. — Krenchel, Sachs, l. c.

dabei von ihr umschlossen. Daß von dieser Regel auch Ausnahmen vorkommen im obigen Sinne, soll natürlich nicht bestritten werden.

4. Die durch dieses Skotom hervorgerufenen Sehstörungen werden in folgender Weise geschildert. „Untersucht man mit dem Perimeter diese Gegend, so findet man, wenn das verschiebliche Objekt ein weißes Quadrat von 2 mm Seitenlänge auf schwarzem Grunde ist, in der Regel keinen völligen Defekt in dem Bereiche zwischen dem Fixationspunkte (F) und dem Mariotte'schen Fleck (M): das Weiß wirkt hier bloß etwas weniger kontrastierend gegen den dunklen Hintergrund, erscheint dagegen heller weiß nach außen von M und nach innen von F. Ganz anders stellt sich das Untersuchungsresultat, wenn der Schlitten am Perimeter ein rotes Quadrat von 5 mm Seitenlänge auf schwarzem Grunde trägt. Das Rot muß jedoch rein, möglichst frei von Beimischung von Gelb oder Blau sein; das rote Quadrat ist dann meist deutlich sichtbar nach außen von M und namentlich nach innen von F, verschwindet dagegen in dem Raume zwischen M und F“ [1]).

Wie wir oben schon sagten, ist aber das Skotom auch für Farben nicht immer ein absolutes. Ein rotes Papierchen wird alsdann nicht vollkommen farblos, sondern ändert nur seinen Ton. Es wird als mattrot, graurot, auch gelblich bezeichnet, oder als bläulich, wenn der Farbenton mehr rosa oder violett war. Aus allen diesen Bezeichnungen geht hervor, daß die Empfindung für Rot im Skotomgebiete abgeschwächt ist, und daß bei reineren Pigmenten die schwarzweiße Empfindungsreihe, bei unreinen die blaue bzw. gelbe Komponente hervortritt.

Nach der Hering'schen Theorie sollte man erwarten, daß in gleicher Ausdehnung ein Skotom für Grün vorhanden sein müßte. Dies trifft sehr häufig zu, aber durchaus nicht immer, auch ist die Entwicklung nicht jedesmal eine gleichzeitige. Man findet dasselbe in der gleichen Weise wie das Rotskotom, indem man mit kleinen grünen Papierchen am Perimeter untersucht. Die Färbung kann auch hier ganz verschwinden, so daß das Objekt als grau bezeichnet wird, in anderen Fällen wird es nur mattgrün oder gelblich oder blau. Also auch hier wiederum Abschwächung der grünen Komponente und Hervortreten der so häufigen Verunreinigungen durch Gelb oder Blau.

Wir können es nicht auffällig finden, daß Kranke ein grünes Papier im Skotomgebiete als blau bezeichnen, glauben vielmehr, daß sich dieses sehr einfach dadurch erklärt, daß das gewählte Pigment blaugrün war. Da die Empfindlichkeit für Grün abgestumpft war, mußte der blaue Ton um so deutlicher hervortreten. Genau dasselbe sehen wir bekanntlich, wenn wir unreine rote oder grüne Pigmente nach der Peripherie hinbewegen. Sobald dieselben die Grenze für Grün und Rot überschritten haben und sich in demjenigen Gebiete befinden, wo nur noch Gelb und Blau erkannt wird, erscheinen sie nicht mehr als Rot und Grün, sondern in dem Tone ihrer gelben oder blauen Beimischung. Nur wenige Pigmente gibt es, die so rein sind, daß sie in der betreffenden Gegend einfach farblos werden [2]).

1) Foerster, Graefe-Saemisch, Handb. d. Augenheilk. Bd. VII. S. 203.

2) Diese Verhältnisse sind schon von Hering bei seinen Untersuchungen über die „Urfarben“ eingehend erörtert. Die Aenderungen des Tones und der Nüance, welche Samelsohn als zwei verschiedene Typen aufstellt, erklären sich also beide aus der Abschwächung derselben Grundempfindung.

Es kommen indessen auch andere, in der Tat unerklärliche Bezeichnungen vor, z. B. daß Rot als Grün angegeben wird[1]). Es würde aber doch wohl zu gewagt sein, aus derartigen Benennungen Schlüsse auf das Wesen der Farbenblindheit zu ziehen. Ob es sich hier wirklich um eine ganz veränderte Empfindungsweise oder nur um eine, bei Ungebildeten so häufige abnorme Bezeichnung handelt, ist schwer zu entscheiden. Jedenfalls empfiehlt sich der Vorschlag, die Farbenempfindung solcher Patienten an der Daae'schen oder Radde'schen Tafel, oder durch Nachlegen von Wolle zu prüfen.

Irgend welche Folgen für das Farbenunterscheidungsvermögen werden von den Kranken, solange die Skotome eine gewisse Größe nicht überschreiten, oft garnicht bemerkt. Ja, selbst wenn man sie nach den üblichen Methoden auf qualitative Störungen des Farbensinnes untersucht, ist das Ergebnis sehr häufig ein negatives, indem keine Fehler in der Bezeichnung oder Wahl der Farben begangen werden. Angeblich soll aber eine bestimmte Art der quantitativen Untersuchung eine „unfehlbare" Handhabe bieten, die Funktionsstörung nachzuweisen; nämlich die Prüfung mit Tafeln von Dor. Der quantitative Farbensinn soll nach Messung mit diesen auf $\frac{1}{\infty}$ sinken können, während weder subjektiv über Farbenverwechslungen geklagt wird, noch die Prüfung mit Wollproben eine Störung ergibt. Als Grund wird angenommen, daß die Ausdehnung des Farbenskotoms nicht groß genug war, um die qualitativen Farbenempfindungen in wahrnehmbarer Weise zu beeinträchtigen, während die quantitative Farbenempfindung soweit herabgesetzt war, daß das Individuum schon fast für total farbenblind imponieren durfte[2]).

5. Die Ausdehnung der beiden Skotome für Rot und Grün ist in der Regel die gleiche; sie kann aber ebensowohl für Rot größer sein, als auch umgekehrt. Wachsen die Skotome sehr, sodaß sie die Grenze des typischen Defektes erheblich überschreiten, so wird natürlich die periphere Grenze der Grünempfindung eher erreicht, als der Rotempfindung. Es kann hierdurch eine vollständige Grünblindheit zustande kommen, während für die Rotempfindung noch eine Zone erhalten ist. Ist die Störung sehr ausgesprochen, so hört man oft auch den Kranken selbst entsprechende Klagen äußern. So werden z. B. die roten Kirschen auf den Bäumen nicht mehr von dem grünen Laub unterschieden, oder ein Schmied kann das rotglühende Eisen im Feuer nicht mehr erkennen, ein Jäger bemerkt einen im Grünen sitzenden Hasen nicht usw. Daß die Verwechslung von Gold- und Silbermünzen zum Teil auch auf die Herabsetzung des Farbensinnes zurückgeführt werden muß, wurde bereits erwähnt.

Sicher ist, daß viel häufiger ein Skotom für Rot als für Grün angegeben wird, doch ist hierbei zu berücksichtigen, daß es garnicht allgemein üblich ist, auch mit Grün zu untersuchen. Aber auch wenn man regelmäßig beide Pigmente benutzt, kann man oft genug ein Rotskotom bei erhaltener Grünempfindung feststellen. Daß das Gegenteil vorkommen könne, wird bestritten. Daher wollte man auch das Rotskotom

1) Brauchli, l. c. u. A.
2) Samelsohn, l. c.

als Ausdruck einer leichteren Erkrankung, ein gleichzeitiges Grünskotom als höheres Stadium ansehen[1]). Im Gegensatz hierzu sind bei Untersuchung des gegenseitigen Verhältnisses von Rot- und Grünskotom angeblich auch mehrere Fälle von ausschließlichem Grünskotom gefunden worden[2]). Es ist aber fraglich, ob bei den hier verwendeten, sehr großen Quadraten (4 qmm bis 4 qcm) nicht Störungen der Rotempfindung unerkannt geblieben sind.

Die Grenzen des Skotoms sind keine absolut scharfen, weil außer den schon angegebenen Gründen die Veränderung im Aussehen der farbigen Papiere keine plötzliche, sondern eine allmähliche ist. Haben wir im Zentrum ein absolutes Farbenskotom, so ist dasselbe umgeben von einer Zone, wo die Farbe undeutlicher erscheint, und auch wenn das Zentrum nicht absolut defekt ist, so wird doch in diesem die Farbe am stärksten verändert. In welcher Weise diese Veränderungen erfolgen, wird, abgesehen vom Grade der Störung, auch wieder von der Beschaffenheit der gewählten Pigmente abhängen. Nach unseren Erfahrungen läßt sich eine solche Uebergangszone bei sorgfältiger Untersuchung und genügender Aufmerksamkeit des Kranken stets finden.

Ein weißes Papierstückchen verändert sein Aussehen ebenfalls im Skotomgebiete, vorausgesetzt, daß es nicht vollständig verschwindet, somit das Skotom absolut wird. Es verliert an Helligkeit und wird als mattweiß oder grau bezeichnet. Verschiedentlich wird hervorgehoben, daß dasselbe dabei bläulich erscheint. Man hat dies dadurch zu erklären gesucht, daß durch das gelblichweiße Fixierzeichen des Perimeters die rot- und grünempfindenden Fasern ermüdet würden, wodurch die blauempfindenden das Uebergewicht erhielten[3]). Eine solche besondere Ermüdung braucht aber garnicht herangezogen zu werden, da ja die Rot- und Grünempfindung an sich schon abgeschwächt ist und somit im Sinne der Dreifasertheorie die Blauempfindung an einem weißen Objekte überwiegen müßte. Trotzdem findet man selbst bei ganz aufgehobener Rot- und Grünempfindung niemals die Empfindung eines tiefen Blau, so wenig, wie ein einseitig Rotgrünblinder ein weißes Objekt blau sieht[4]), oder ein solches auf der rotgrünblinden Netzhautperipherie blau erscheint.

Man wird wohl nicht fehlgehen, wenn man für manche Fälle die Erklärung für das Bläulichwerden des weißen Papiers in der Beschaffenheit desselben sucht. Die meisten weißen Papiere haben eine gelbliche oder bläuliche Beimischung. Da nun innerhalb des Skotoms die Helligkeit sich vermindert, so können diese Beimischungen hierdurch deutlicher hervortreten, denn man überzeugt sich leicht, daß bei einem grauen Objekte ein Stich ins Blaue leichter bemerkbar ist, als an einem weißen. Für alle Fälle ist diese Erklärung aber nicht anwendbar, wenn z. B., wie beobachtet wurde, Weiß auf dem einen Auge im Skotom „bläulich" erscheint, auf dem anderen „dunkel, aber nicht bläulich", trotz beiderseitigem Rotgrünskotom. Eine solche Beobachtung paßt offenbar in keine Farbentheorie.

---

1) Hirschberg, l. c.

2) Brauchli, l. c. — Bär, Naturforschervers. 1905 u. Arch. f. Augenheilk. 1906. Bd. LIV.

3) Schoen, Die Lehre vom Gesichtsfelde. Berlin 1874. S. 121.

4) v. Hippel, Arch. f. Ophthalm. XVI. 2 u. XXVII. 3.

6. Ueber das Vorkommen von Blau- oder Gelbskotomen wird so selten berichtet, daß man dieselben kaum zu den typischen Erscheinungen rechnen kann. Allerdings ist es hier noch schwerer, als bei den Grünskotomen, sich ein Urteil über die Häufigkeit zu bilden, weil die Absuchung des Gesichtsfeldes mit allen diesen Pigmenten zu zeitraubend und auch für den Kranken zu ermüdend ist, als daß sie regelmäßig geübt werden könnte. Es sind aber mehrere Gesichtsfeldaufnahmen mit Blauskotomen in der Literatur vorhanden, welche zum Teil auch sonst noch verschiedene Eigentümlichkeiten haben. Bei einer Untersuchung an größerem Material fand sich ein Blauskotom im ganzen 18mal, gleich 10,8 pCt. der Kranken, in der Regel von sehr geringer Ausdehnung und viel kleiner als das Skotom für Rot und Grün, den Grenzen desselben parallel verlaufend. Nur in einem Falle von Tabak-Alkohol-Amblyopie fanden sich große liegende ovale Skotome für Blau, Rot und Grün, mit einer Begrenzung von innen 10°, außen 15°, unten und oben 10° in ganz gleicher Ausdehnung[1]). Dieses Vorkommnis wird als ein seltenes bezeichnet. Das Blau erscheint den Kranken in der Regel nur matter, als „Graublau", „Mattgrau" oder „Grau", zuweilen wurde es auch „Grün" genannt. Es wird erwähnt, daß an jener parazentral gelegenen Stelle, wo sich die stärksten Veränderungen fanden, „nicht selten" auch Gelb und Blau ihren Ton veränderten, bis sie farblos würden. Ersteres erschiene grünlich oder grau, letzteres als violett oder schwärzlich, während sie in den übrigen Teilen des Skotoms noch unverändert seien.

Ein anderer Beobachter[2]) sah Blauskotom unter 106 Fällen siebenmal, auch stets mit Rot- und Gründefekt. Einmal bestand ein Skotom für Gelb, ohne daß ein solches für Rot und Grün, allerdings nach der oben erörterten Methode, gefunden werden konnte. Bei drei Kranken ließ sich nachweisen, daß inmitten eines relativen Skotoms für Weiß wie für alle Farben ein ganz kleines, auf den Fixierpunkt beschränktes absolutes Skotom allein für Rot und Blau lag[3]).

Ein anderer fand die Farben der Blaugelbreihe stets intakt[4]), wogegen, soweit wir sehen, ein einziger Untersucher behauptet, daß das Blaugelbskotom konstant sei, wenn auch kleiner in seinen Dimensionen als der Rotgründefekt. Diese Angabe ist zweifellos unrichtig.

Einmal fand sich ein zentrales Skotom für Blau allein, während die Peripherie für Weiß und alle Farben eingeengt war[5]).

7. Schließlich seien noch einige seltenere Beobachtungen bezüglich der Farbenskotome angeführt. Die Regel, daß die durch das Skotom hervorgerufene Sehstörung allmählich nach dem Zentrum hin immer mehr zunimmt, erleidet bisweilen eine Ausnahme, wenn die Veränderungen innerhalb des Skotoms nicht gleichmäßig sind, sondern fleckweise auftreten. In einem Falle erschien Rot im Skotom dunkler und deutlich mit grauen Flecken bedeckt, in einem anderen grün, stückweise gelblich, stückweise nur heller aber mit gelben Flecken

1) Uhthoff, l. c.
2) Brauchli, l. c. — S. a. Hirschberg, Groenouw, l. c. — Claren, Inaug.-Dissert. Bonn 1876 u. a.
3) Samelsohn, l. c.
4) Horner, Korrespondenzbl. f. Schweiz. Aerzte. Bd. VIII. 13. S. 396.
5) Simi, Bollet. d'Oculist. T. XIII. 12. 1891.

besät. Für Blau wurde diese fleckweise Entfärbung nicht gesehen, jedoch sehr auffällig für Weiß, welches theils mit grünen, teils mit bläulichen Flecken bestreut erschien. Ob es sich hier um eine fleckweise einsetzende anatomische Veränderung im Sehnerven handeln kann, ist natürlich nur eine Vermutung, für welche eine Bestätigung gefunden wird in dem Umstande, daß in seltenen Fällen auch die beginnende Besserung sich durch eine fleckweise Aufhellung des Skotoms ankündigt, wobei man sich vorstellen könnte, daß einzelne Inseln in diesem Gebiete entständen, in welchen die Intensität des Prozesses nachließe. Ein ähnliches Verhalten wird übrigens auch von einem Tabakskotom berichtet.

Nicht unerwähnt soll ferner bleiben, daß nach der Angabe mancher Kranken nur die Form des Objektes undeutlich und verschwommen wird, während die Farbe sich nicht ändert.

Besonders interessant ist eine Beobachtung über zentrale Skotome bei Kranken, welche kongenital rotgrünblind waren. Dreimal wurden solche gefunden. Obschon die Betreffenden Rot und Grün nirgendwo im ganzen Gesichtsfelde unterscheiden konnten, gaben sie doch die Skotomgrenzen mit Bestimmtheit an, indem sie die betreffenden Farben als „undeutlicher", in einem Falle auch als „heller" im Bereiche des Skotoms bezeichneten[1]).

8. Bereits mehrfach war im Laufe dieser Ausführungen davon die Rede, daß das Skotom stellenweise auch absolut werden kann, sodaß jede Empfindung in demselben verschwindet. Es kann keinem Zweifel mehr unterliegen, daß dieses früher bestrittene Symptom auch bei der reinen Intoxikationsamblyopie vorkommt, sowohl ein- wie beiderseitig und daß in demselben eine besondere Komplikation nicht zu erblicken ist. Auch solche Defekte haben den gutartigen Charakter, welcher der Krankheit eigentümlich ist, und können, wie wir sehen werden, vollständig zur Heilung kommen, wenn auch langsamer. Allerdings sind auch wir der Ansicht, daß es manchmal recht schwierig ist, zu entscheiden, ob der Kranke an einer zirkumskripten Stelle wirklich garnichts mehr wahrnimmt. Die Angaben sind oft sehr unbestimmt und zweifelhaft, und man braucht sich nur zu erinnern, daß es auch für den geübten und in physiologisch-optischen Untersuchungen erfahrenen Selbstbeobachter durchaus nicht leicht ist zu bestimmen, ob die Erregung einer Netzhautstelle noch über die Schwelle tritt oder nicht. Daß auch eine Lichtflamme in diesem Gebiete nicht mehr wahrgenommen würde, wie es bei den schwereren Formen der retrobulbären Neuritis wohl vorkommt, finden wir bezüglich der Intoxikationsamblyopie nirgends ausdrücklich erwähnt und haben dies auch selbst nicht beobachtet. Freilich ist eine solche Feststellung erst recht schwierig, da das die übrige Netzhaut treffende diffuse Licht immer noch eine Helligkeitsempfindung hervorruft. Es ist vollkommen richtig, daß der Ausdruck „absolut defekt" oft nicht eine Blindheit bedeutet, wie etwa die des Mariotte'schen Fleckes, sondern daß nur die angewandten schwächeren Reize wenig oder gar nicht empfunden werden, während die Erregbarkeit für stärkere vielleicht noch vorhanden ist.

Diese Defekte sind wohl ausnahmlos kleiner, als die Farbenskotome.

1) Uhthoff, l. c.

so daß sie immer von einer rot- eventuell auch grünblinden Zone umgeben sind. Ihre Ausdehnung überschreitet selten wenige Grade und sie liegen fast stets nach außen vom Fixierpunkt, denselben mit ihrer inneren Begrenzung erreichend. Ein Ueberschreiten des Fixierpunktes nach innen muß immer den Verdacht erwecken, daß es sich um eine schwerere Form der retrobulbären Neuritis handelt. Das Ueberschreiten der angegebenen Grenze nach außen ist aber weniger von ominöser Bedeutung, denn es sind Fälle beschrieben worden, wo das Skotom sogar den blinden Fleck mit einschloß, und doch Heilung eintrat. In solchen Fällen ist die Form des Skotoms auch die typische ovale, wie bei dem Rotskotom. Im Uebrigen ist es von dem letzteren gänzlich unabhängig. Es kann der absolute Defekt den Rotdefekt an Größe fast erreichen, während auch andererseits bei sehr großem Rotdefekt und sogar gänzlich fehlender Rotempfindung kein absoluter Defekt gefunden wird. Nur insofern zeigt das absolute eine gewisse Abhängigkeit von dem Rotskotom, als es meistens erst auftritt, wenn letzteres seine typische Form erreicht hat, somit nicht gerade in den ersten Stadien[1]). Auch das absolute Skotom kann als senkrecht stehendes Oval vorkommen[2]).

Nur mit Hilfe eines sehr großen Materials läßt sich ein Urteil über diese Verhältnisse gewinnen, da der absolute Defekt ziemlich selten ist. Man fand ihn bei zahlreichen Untersuchungen nur sieben Mal (5,2 pCt. der Kranken) und vier Mal in seiner kleinen typischen Form und zwar regelmäßig umgeben von einer schmalen Zone, wo auch Blau nicht erkannt wurde. Im weiteren Umfange folgte dann erst das relative Rotgrünskotom in größerer Ausdehnung, oder es bestanden große zentrale absolute Defekte von atypischer Form, umgeben von einer ziemlich breiten blaublinden Zone bei vollständigem Erlöschen der Rot- und Grünempfindung[3]). Auf solche Gesichtsfelder werden wir bei Besprechung der Endausgänge noch zurückkommen. Die Behauptung, der absolute Defekt sei immer zu finden, wenn man sich kleiner Objekte bediene[4]), müssen wir nach unseren Erfahrungen bestreiten.

9. Bezüglich der Lage des absoluten Defektes kommen ähnliche Abweichungen vor wie bei den Farbenskotomen. So ist eine perizentrische Lage gefunden worden, oder eine mehr parazentrale, entsprechend jener „Kernstelle", also etwa 2° nach außen vom Fixierpunkte beginnend. So wie man bei relativem Skotom hier die stärksten Veränderungen fände, so sei es auch diejenige Stelle, wo der Defekt absolut werde. Bei der Genauigkeit der Beschreibung, welche hierüber gegeben wird, ist an der Tatsache selbst nicht zu zweifeln, wenn man aber auch hier geneigt ist, dieses als die Regel aufzustellen, so darf man auf die zahlreichen, sorgfältig aufgenommenen Gesichtsfelder anderer Beobachter verweisen, welche eine andere Lage des Skotoms vorzeigen.

Der folgende Fall stellt ein Beispiel von parazentralem, absolutem Skotom dar:

Ein 46jähriger Steuerbeamter mißbrauchte seit vielen Jahren Alkohol und Tabak. Seit einem Jahre bemerkte er periodische, schnell vorübergehende Verdunkelungen. Zwischen den Anfällen bestand normales Sehvermögen. Seit

1) Groenouw, l. c.
2) Treutler, Arch. f. Augenheilk. 1908. Bd. LXI. S. 360.
3) Uhthoff, l. c.
4) Bjerrum zit. bei de Schweinitz, The toxic amblyopias. 1900.

etwa neun Monaten Aufhören der periodischen Verdunkelungen und fortschreitende Abnahme der Sehschärfe. Dazu kamen sehr aufgeregtes Wesen und Klagen über Nervosität.

Ophthalmoskopischer Befund: Rechts geringe, links deutliche graugrünliche Verfärbung des Sehnervenquerschnittes, lateral von der Gefäßpforte. Schmale Coni.

$SR = {}^{6}/_{18}$ mit -5.5, $SL = {}^{3}/_{18}$ mit -4.5.

Gesichtsfelder:

R { a 90 o 55 au 90 ao 70.
  { i 65 u 70 io 60 iu 60.

L { a 90 o 55 au 90 ao 65.
  { i 60 u 70 io 60 iu 50.

Rechts ist das Skotom vom Zentrum abgerückt.

Rot { o 6 a 2—18 au 2—8 ao 2—11.
    { u 5 i 0 io 0 iu 0

Von Rot wird im Skotom nur ein schwacher gelblicher Schimmer gesehen, Grün weißlichgrau, Gelb und Blau nur als „Schimmer" der betreffenden Farbe. Auch Weiß erscheint im Skotom „verschwommen". Die Form des Blättchens ist nicht zu erkennen.

Links Skotom für Rot { a 18 o 7 au 10 ao 12
                      { i 8 u 7 io 7 iu 7

Von 2^0—10^0 lateral verschwindet Rot ganz, medial und zentral erscheint es als Orange. Grün wird zentral und bis 2^0 lateral in der Farbe erkannt, verschwindet von 2^0—10^0. Ebenso verschwinden Weiß, Blau und Gelb in diesem Bezirke. Es besteht hier also ein absolutes parazentrales Skotom[1]).

10. Die den Kranken am meisten belästigende Störung ist natürlich die Herabsetzung der Sehschärfe und diese steht zu der Größe der Skotome oft in einem auffälligen Mißverhältnisse. Diese gegenseitige Unabhängigkeit gibt sich auch dadurch zu erkennen, daß die Ausdehnung der Skotome sich erheblich verändern kann, während die Sehschärfe dieselbe bleibt. Man kann sogar beobachten, daß das Zentrum vollständig von dem Skotome freibleibt, und trotzdem die zentrale Sehschärfe erheblich gesunken ist. Als Beispiel diene der unten aufgeführte Fall, in dem einerseits das typische Skotom bestand, andererseits nur eine Vergrößerung des blinden Fleckes bei freiem Zentrum, und trotzdem beiderseits in gleicher Weise die Sehschärfe so erheblich gesunken war, daß nur Buchstaben von Sn X erkannt werden konnten. Im Gegensatze hierzu findet man zuweilen bei sehr ausgedehntem Skotom, ja sogar vollständigem Verlust der Rot- und Grünempfindung, ein ganz leidliches Sehvermögen.

Die Variationen, die hier möglich sind, beleuchtet die folgende Schilderung: War nur an F ein Rotdefekt vorhanden, so schwankte die Sehschärfe zwischen ${}^{20}/_{200}$ bis ${}^{20}/_{30}$. Reichte der Defekt von F bis M, so konnte die Sehschärfe auf ${}^{5}/_{200}$ sinken, oder auch noch ${}^{20}/_{30}$ sein. Nur bei vorhandenem absolutem Defekte findet man stets eine erhebliche Verminderung der Sehschärfe. Der höchste hierbei beobachtete Wert war ${}^{20}/_{70}$. Hat der Rotdefekt bereits nach einer Richtung die Peripherie erreicht, so kann die Sehschärfe immer noch ${}^{20}/_{40}$ sein: selbst wenn Rot nur noch in einem kleinen, meist nach innen gelegenen Gebiete erkannt wird, braucht die Sehschärfe nicht unter ${}^{20}/_{70}$ zu sinken. Nach Rückbildung des Defektes ist die Sehschärfe $= {}^{20}/_{100}$ bis ${}^{20}/_{20}$ beobachtet worden.

In den späteren Stadien glaubte man ein gewisses Abhängigkeits-

1) Sachs, l. c.

verhältnis zwischen Skotom und Sehschärfe gefunden zu haben, insofern ein kleines absolutes mit großem relativem Skotom ungünstiger wirke, als der umgekehrte Zustand. Es käme darnach hauptsächlich auf die Größe des relativen Defektes an. Erläutert wird dies durch eine Zusammenstellung von neun Fällen, von denen die sechs ersten eine erhebliche Herabsetzung der Sehschärfe zeigen, und entweder gar keinen oder einen nur kleinen absoluten Defekt bei großem relativem, die drei letzten eine bessere Sehschärfe bei kleinem relativem und fast ebenso großem absolutem Defekt. Freilich war der Verlauf in den ersten Fällen ein viel besserer, insofern als die Sehschärfe gegen Ende der Behandlung in weit günstigerem Verhältnisse gestiegen war, als in den letzten, wo sie fast unverändert blieb. Daß sich eine allgemeine Regel hieraus nicht ableiten läßt, folgt aus dem anderweitig Beobachteten.

11. Es ist zweifellos, daß die beschriebenen zentralen Skotome zu dem typischen Bilde der Intoxikationsamblyopie gehören. Ihr Auffinden hängt jedoch sehr wesentlich von der Untersuchungsmethode ab. Nur wenn man sich kleiner Quadrate bedient von höchstens 5 mm Seitenlänge kann man sich von ihrem Vorhandensein mit Sicherheit überzeugen, während sie bei Benutzung größerer Objekte von 10 oder gar 20 mm Seitenlänge sehr häufig nicht entdeckt werden[1]). Bedenkt man, daß ein Quadrat von 5 mm Seitenlänge am Foerster'schen Perimeter schon einen Grad bedeckt, so ist es leicht erklärlich, daß kleine Skotome mit den großen Quadraten nicht zu finden sind. Daß man aber mit kleinen Quadraten stets schon in dem Frühstadium einen Defekt entdeckt, wird auch von solchen zugegeben, welche bei Anwendung größerer Objekte die Skotome früher als regelmäßiges Symptom leugneten.

So fand ein Beobachter früher unter 92 Fällen 54 mal zentrale Skotome, nachdem aber nur noch kleine Quadrate verwendet wurden, vermißte er sie niemals wieder[2]). Aehnlich lauten andere Angaben. Ausnahmen von dieser Regel sind so selten, daß sie deren Gültigkeit kaum erschüttern können. Eine solche Ausnahme fand sich z. B. unter einem großen Material nur einmal, und zwar einseitig in einem frischen Falle, wo die Amblyopie erst seit acht Tagen bestand. Die Sehschärfe war links $^1/_3$. Es fand sich hier ein kleines Skotom für Rot und Grün, während rechts die Sehschärfe $^1/_2$ betrug und kein Skotom zu finden war[3]). In einem anderen Falle von Tabak-Alkohol-Amblyopie, wo die Sehschärfe beiderseits auf $^{20}/_{200}$ herabgesetzt war, konnte auf keinem Auge ein Skotom gefunden werden. Die Größe der Untersuchungsobjekte ist hier indessen nicht angegeben[4]).

Zur Entdeckung besonders kleiner parazentraler Skotome ist empfohlen worden ein rotes Objekt nasalwärts und temporalwärts vom Fixierpunkt zu bewegen. Durch Vergleichung beider würde der Kranke am besten in der Lage sein, kleine Unterschiede in der Färbung zu erkennen.

Verschiedentlich wurde angegeben, daß die Skotome die Eigentümlichkeit hätten, zuweilen zu verschwinden und wieder aufzutreten. Auch diese Angabe steht im Widerspruche zu der ausdrücklichen Versicherung anderer Untersucher, daß sie die Skotome stets gefunden haben. Es

1) Foerster, Graefe-Saemisch Handb. d. Augenheilk. Bd. VII.
2) Krenchel, l. c.
3) Uhthoff, l. c.
4) Vossius, Monatsbl. f. Augenheilk. 1883. S. 291.

bleibt der Einwand gerechtfertigt, daß die anscheinend verschwundenen Skotome mit kleineren Objekten doch vielleicht hätten nachgewiesen werden können, und daß es sich nur um Schwankungen ihrer Größe gehandelt habe, wie sie durch Einwirkung, beziehungsweise Abhaltung äußerer Schädlichkeiten (Blendung, Ueberanstrengung, Giftaufnahme) tatsächlich eintreten können.

Als ein besonders sicheres Mittel zur Entdeckung kleiner Skotome wird die Untersuchung mit feinen schwarzen Punkten empfohlen. Es wäre wohl am Platze, diesen Vorschlag mehr als bisher zu beachten. Auch eine Beimischung von Weiß zu den Farben soll die Auffindung zentraler Skotome erleichtern[1]).

12. Man unterscheidet bekanntlich negative Skotome von den positiven. Die der Intoxikationsamblyopie eigentümlichen gehören zu den ersteren. Es ist indessen zuweilen doch möglich, sie dem Kranken zur Wahrnehmung zu bringen, z. B. in der Weise, daß man denselben einen großen Bogen lebhaft farbigen Papiers während längerer Zeit fixieren läßt und darauf rasch an die Stelle des farbigen ein weißes Papier bringt. Letzteres erscheint alsdann in der komplementären Farbe, nur in der Ausdehnung des Skotoms fehlt dieselbe, so daß dieses dem Kranken zur Anschauung kommt. Diese Methode hat aber nur Erfolg bei nahezu vollständigem Erlöschen der Lichtempfindung im Skotombereiche[2]). Auch ist es gelungen, das Skotom positiv zu machen, indem man den Kranken auf eine rote Fläche blicken ließ. Das Skotom erschien dann als bräunlicher Fleck[3]). Aber auch ohne solche Hilfsmittel werden in seltenen Fällen positive Skotome beobachtet, wobei man also nach der Foerster'schen Regel annehmen müßte, daß nicht nur eine Erkrankung des lichtleitenden Apparates vorliegt.

Zweimal wurde beobachtet, daß ein Skotom, welches bei der ersten Untersuchung nur als negatives nachgewiesen werden konnte, sich in kurzer Frist zu einem positiven umwandelte, so daß es ganz genau auf die v. Graefe'sche Sterntafel aufgezeichnet wurde.

13. Die Bedeutung der geschilderten Symptome wird dadurch erhöht, daß das Leiden zwar vielleicht nicht immer, aber doch in den weitaus meisten Fällen doppelseitig ist. Der Grad kann allerdings auf beiden Augen ein sehr verschiedener sein, daß aber eine Seite gänzlich frei blieb, ist nur ausnahmsweise beobachtet worden, und selbst bei diesen Ausnahmen bleibt es fraglich, ob sie für die ganze Dauer der Krankheit bestanden oder nur vorübergehend.

Eine Beobachtung von einseitigem Skotom kann eigentlich nicht mehr hierher gerechnet werden, da auch auf dem skotomfreien Auge die Sehschärfe schon herabgesetzt war[4]). Zweifelhaft sind auch die Fälle, welche einen neuen Symptomenkomplex des Alcoholismus chronicus darstellen sollen, bestehend in halbseitiger Anästhesie und Parese des ganzen Körpers, auch Anästhesie der Conjunctiva bulbi und palpebrarum, zuweilen der Cornea, dabei einseitige Amblyopie bis zu totaler Amaurose[5]). Die verschiedenen Komplikationen, welche auf einen cerebralen Herd

1) Uhthoff, Naturforscherversammlung. 1905.
2) Lawrence cit. bei Leber, Arch. f. Ophthalm. Bd. XV. 3. S. 68.
3) Von Nuel angewendet.
4) Uhthoff, l. c.
5) Magnan, Gaz. hebdom. de Méd. 1873. Nov. 15.

deuten, lassen vermuten, daß auch das einseitige Augenleiden mit diesem in Zusammenhang stand.

Daß der Grad der Störung auf beiden Augen durchaus nicht immer der gleiche ist, wurde bereits gesagt. Dies kann sich z. B. in der Weise zu erkennen geben, daß auf einem Auge ein absoluter Defekt zu finden ist, auf dem anderen aber nur das gewöhnliche Farbenskotom in mehr oder weniger großer Ausdehnung. Einen solchen Zustand sah man z. B. bei einem 38jährigen Kutscher, der links eine Sehschärfe von $^{20}/_{200}$ hatte und rechts Finger in $1^1/_2$ m zählte. Die folgende Figur zeigt den Defekt für Rot 5 qmm: ein Defekt für Weiß war hier nicht vorhanden. Auf dem rechten Auge war der Rotdefekt nach oben bis zur Rotgrenze „durchgebrochen“: innerhalb desselben war ein eiförmiger absoluter Defekt von unregelmäßiger unterer Begrenzung[1]).

Fig. 13.

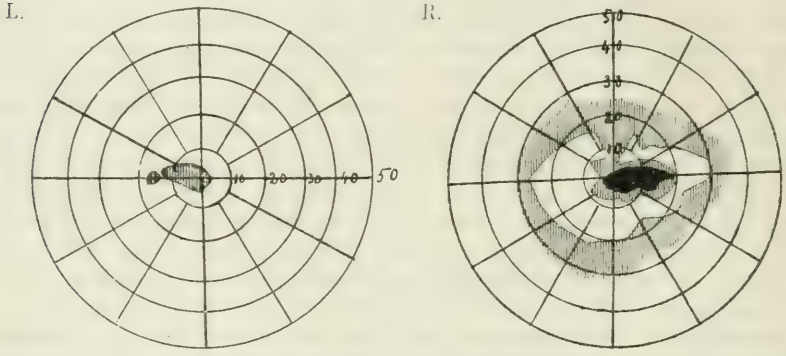

Die schraffierten Stellen sind rotblind.

Einseitiges absolutes Skotom wurde auch an der sogenannten „Kernstelle“ gefunden, in einer Ausdehnung von zwei bis zehn Grad, umgeben von einem relativen Defekte, welcher den Fixierpunkt überschritt. Auf dem anderen Auge bestand nur ein relatives parazentrales Skotom für alle Farben. Weiß erschien „verschwommen“ und die Form des Blättchens wurde nicht erkannt[2]).

Im allgemeinen muß daran festgehalten werden, daß eine Einseitigkeit der Affektion mit gänzlichem Freibleiben des anderen Auges für die ganze Dauer der Erkrankung bisher mit Sicherheit nicht konstatiert ist. Bei der Ungleichmäßigkeit des Fortschreitens des Prozesses auf beiden Augen können aber je nach dem Stadium der Entwickelung oder Rückbildung die verschiedensten Bilder entstehen.

14. Von großem Interesse ist es, sowohl die Entwickelung der Skotome von ihrem ersten Anfange an, als auch die spätere Rückbildung zu verfolgen. Die Gelegenheit hierzu ist naturgemäß eine sehr seltene, weil der Entwickelungsgang des Leidens, sobald der Kranke zum Arzt kommt, unterbrochen wird durch die ihm auferlegte Abstinenz, wie die angewandte Behandlung. Nur durch Vergleichung der an einem großen

1) Groenouw, l. c.
2) Sachs, l. c.

Material gesammelten Gesichtsfelder war es möglich, ein Urteil über diese Fragen zu gewinnen. Die früheren Beobachtungen hierüber[1]) sind später aus den Ergebnissen von 185 Krankengeschichten mit über 400 Gesichtsfeldaufnahmen bestätigt worden[2]). Es kann kein Zweifel sein, daß in der überwiegenden Mehrzahl dieser Fälle Alkohol und Tabak eingewirkt haben. Man findet aber solche Gesichtsfelder sowohl bei reinem Alkoholismus, wie auch nach Einwirkung von Tabak allein, so daß man die klinische Entwickelung der Störung bei beiden Schädlichkeiten wohl als die gleiche ansehen darf.

Daß man nur bei Leuten, die sich sehr sorgfältig beobachten, Gelegenheit hat, die ersten Anfänge zu studieren, und daß gerade bei der gewöhnlichen Ursache des Leidens diese Gelegenheit nicht häufig ist, wurde schon bemerkt, ebenso daß zuweilen der Zustand des Patienten eine genaue Diagnose bei der ersten Untersuchung nicht zuläßt. Im günstigsten Falle kann man als ersten Anfang ein kleines Skotom für Rot am Fixierpunkt (F) feststellen, welches denselben aber exzentrisch umgibt, so daß es sich mehr in der Richtung auf den Mariotte'schen Fleck (M) hin erstreckt und F nach innen nur wenig überragt. Man beobachtete solche in einer Ausdehnung von 5° und weniger. Zum Nachweise ganz kleiner Defekte sind Quadrate von 2 oder gar 1 mm Seitenlänge notwendig. Selbst in diesem ersten Anfange wurde das Skotom meist schon beiderseitig festgestellt.

Ein Gesichtsfeld aus diesem ersten Stadium ist das folgende:

Fig. 14.

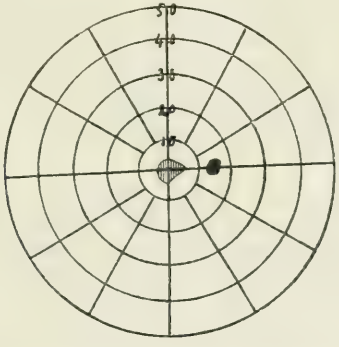

Man erkennt in diesem Gesichtsfelde einen Defekt für ein Objekt von 5 mm Seitenlänge bei einem 32jährigen Arbeiter, welcher leidenschaftlich trank und rauchte. Rot verschwand noch nicht vollkommen, sondern zeigte sich nur matter.

Das linke Auge hatte schon den typischen ovalären Defekt bis zu M. Die Sehschärfe war beiderseits = $^{20}/_{40}$. Die Sehstörung bestand angeblich erst seit wenigen Tagen.

Etwas weiter ist die Entwickelung, welche das folgende Gesichtsfeld des linken Auges eines 46jährigen Arbeiters zeigte, der seit sechs

1) Baer, l. c. — Hirschberg, Zentralbl. f. prakt. Augenheilk. 1878. S. 188. — Lasinski, Ebendas. 1884. S. 403 u. a.

2) Groenouw, l. c.

Wochen Abnahme der Sehschärfe bemerkte. Die Sehschärfe betrug $^{20}/_{200}$; mit + 6 Zoll wurde Sn II in 4 Fuß erkannt. Das rechte Auge zeigte den typischen ovalen Defekt für Rot, das linke einen Defekt an F, der von dem blinden Fleck nur durch eine schmale Brücke getrennt war, welche noch Rot empfand.

Fig. 15.

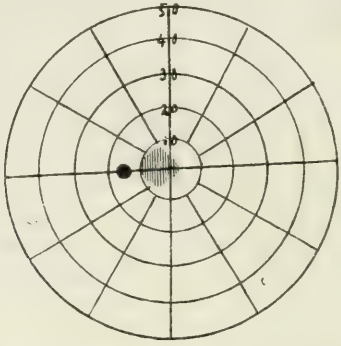

Statt gerade nach außen, kann das erste Fortschreiten auch etwas mehr nach oben außen oder unten außen gerichtet sein. Auch an jener parazentral gelegenen „Kernstelle" wurde gelegentlich der erste Anfang des Skotoms beobachtet[1]).

15. Untersucht man jetzt genau den Bezirk des typischen Skotomgebietes, so findet man zuweilen schon leichte Veränderungen. Vielfach zeigt sich der blinde Fleck für Rot etwas vergrößert auf 8°—10°, auch erscheint Rot zwischen M und dem Skotom bei F mitunter nicht mehr so deutlich wie außerhalb dieses Bezirkes.

Selten ist der Beginn an M bei freiem F. Als Beispiel diene die folgende Krankengeschichte:

Ein 50jähriger Schmierer an der Eisenbahn, geständiger Trinker und Raucher, hat rechts den typischen ovalären Defekt (Fig. 16), links ist nur der blinde Fleck vergrößert, aber kein Defekt am Fixierpunkt nachzuweisen. Dabei besteht aber auffallend schlechte Sehschärfe: es werden mit + 6 Zoll beiderseits nur Buchstaben von Sn X erkannt. Eine weitere Beobachtung war leider nicht möglich, da der Mann nach einer Perimeteruntersuchung aus der Behandlung verschwand. Eine briefliche Anfrage ergab, daß die Abstinenz von gutem Erfolge war, so daß er seinen Dienst wieder ausüben konnte[2]).

Es findet sich auch die Angabe, daß diese Entwickelung an M die regelmäßige sei: diese Behauptung wird jedoch mehr mit theoretischen Ueberlegungen als durch tatsächliche Beobachtungen gestützt[3]). Einzelne Fälle dieser Art sind aber festgestellt[4]).

Bei solchen Gesichtsfeldern muß man sich vor Verwechselung mit einer Rückbildung des Prozesses hüten, da hier dieselben Bilder vorkommen. Die beiden Defekte an F und M wachsen sich nun einander

1) Sachs, l. c.
2) Groenouw, l. c.
3) Nelson, Brit. med. Journ. 1880. 13. Nov. p. 774.
4) van den Hoewe, Arch. f. Augenheilk. 1910. Bd. LXVII.

Fig. 16.

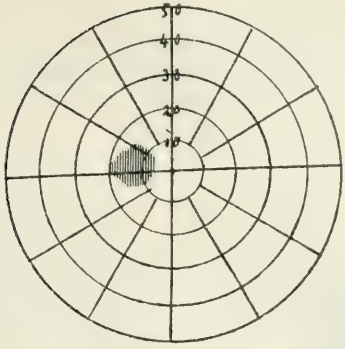

entgegen, so daß sich das zwischen ihnen liegende Gebiet immer mehr verkleinert und schließlich verschwindet. Einen solchen Defekt an F, welcher M noch nicht erreicht hat, zeigt das oben (in Fig. 13) wiedergegebene Gesichtsfeld des linken Auges. Die Vereinigung beider Skotomgebiete geschieht meist nicht in gerader Linie, sondern etwas mehr nach oben oder nach unten hin, so daß der Defekt hufeisenförmig wird, und entweder von oben oder von unten ein rundliches Gebiet mit erhaltener Empfindung in ihn hineinragt. Als Beispiel führen wir den folgenden Fall an:

Ein 25jähriger Droschkenkutscher raucht täglich zehn bis zwölf schlechte Zigarren, trinkt reichlich Schnaps und Bier bei wenig Schlaf. Appetit angeblich gut. Seit vier Monaten wurde Abnahme der Sehschärfe bemerkt. Dieselbe beträgt jetzt $^{20}/_{200}$ beiderseits. Das rechte Auge (Fig. 17) hat einen hufeisenförmigen Defekt für Rot, in welchen von unten her noch eine funktionierende Insel hineinragt, während links die typische Eiform vorhanden ist. Nur in der Mitte dieser Stelle ist noch eine kleine rotempfindende Insel durch zwei Brücken, welche die Mitte freigelassen haben.

Fig. 17.

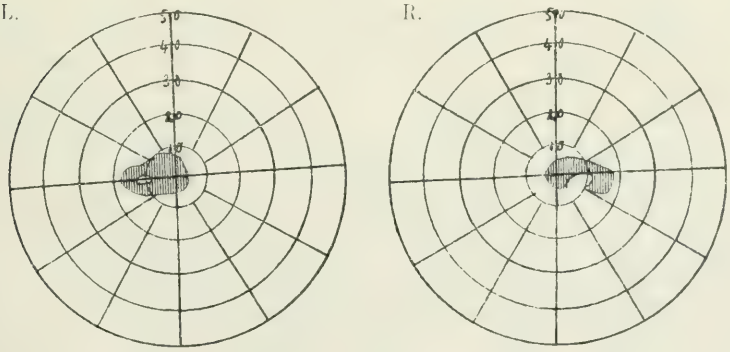

Verschwinden alsdann diese letzten Reste des zwischen F und M gelegenen Gebietes, so ist die typische Form fertig. Als letztes Ueberbleibsel des normalen Bezirks kann man stellenweise Einschnürungen oder sonstige Unregelmäßigkeiten der Begrenzung finden, ebenso wie

andererseits nach oben oder unten hin zipfelförmige Erweiterungen sich ausbilden, welche die typischen Grenzen überschreiten.

Von den folgenden vier Gesichtsfeldern entsprechen Fig. 18 L. u. R. der typischen Form, die übrigen stellen verschiedene Abarten dar.

Fig. 18.

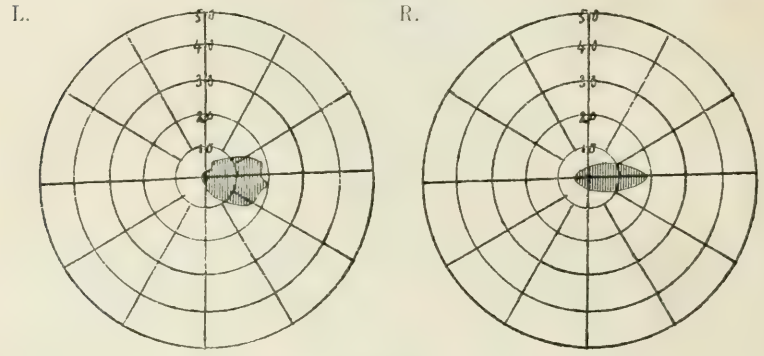

Fig. 19.

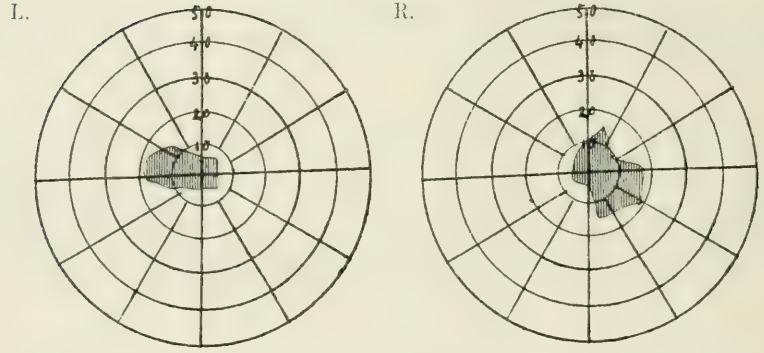

16. Schreitet der Defekt, nachdem er seine typische Form erreicht hat, noch weiter fort, so geschieht dies meistens in der Richtung nach oben. Die Rotempfindung schwindet in dieser Gegend immer mehr, so daß sie schließlich bis zur normalen Rotgrenze aufgehoben ist. Der zentrale Defekt hat alsdann eine breite Fortsetzung nach oben bis zu demjenigen Teile des Gesichtsfeldes, welcher auch normal für Rot unempfindlich ist: Der Defekt ist nach oben „durchgebrochen". Meist erfolgt dieser Durchbruch in gerader Richtung nach oben, seltener nach oben außen, oder es bilden sich zwei Durchbruchstellen, so daß eine kleine rotempfindende Insel zwischen ihnen bleibt. Ein Durchbruch nach unten wurde in diesem Stadium nicht beobachtet. Dieses Durchbrechen wird zuweilen dadurch erleichtert, daß das Gesichtsfeld für Rot bei sonst normalen Außengrenzen sich an seinem oberen Ende verengert und so dem wachsenden Skotome entgegenkommt. Einen solchen etwas nach außen gelegenen Durchbruch illustriert das folgende Beispiel:

Ein 46jähriger Maurer sieht seit zwei Monaten schlechter, besonders im Sonnenschein. Er trinkt etwa einen Liter Schnaps täglich und raucht über 60 g Rippentabak. Schlaf und Appetit sind angeblich gut.

Die Sehschärfe beiderseits = Fingerzählen in sieben Fuß. Rechtes Auge wurde nicht genauer untersucht, das Gesichtsfeld des linken Auges mit 5 qmm (Fig. 20).

Fig. 20.

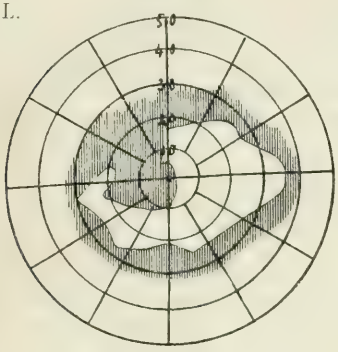

Fig. 21.

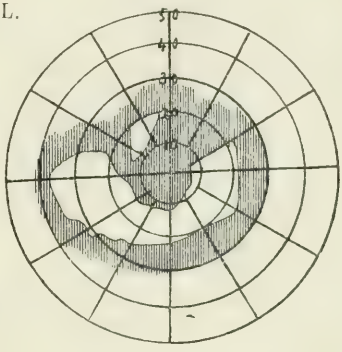

Einen nach zwei Stellen durchgebrochenen Defekt zeigt das zu der folgenden Krankengeschichte gehörende Bild (Fig. 21).

Ein 34jähriger Bahnarbeiter ist schwachsichtig seit einem viertel Jahr, raucht täglich außer 50 g Rippentabak noch Zigarren und trinkt einen Liter Schnaps. Der Appetit ist schlecht. Die Sehschärfe = Fingerzählen in 15 Fuß. Das Gesichtsfeld hat normale Außengrenzen für Weiß und Rot und zentralen Defekt für Rot und Grün. Rechts Durchbruch nach oben an einer Stelle, während links derselbe an zwei Stellen erfolgt ist, welche eine kleine, Rot empfindende Insel in sich schließen. Durch Abstinenz entsteht in 19 Tagen Besserung der Sehschärfe auf $^{20}/_{40}$ links. Es schloß sich zunächst die innere, dann die äußere Durchbruchsstelle, sodaß das Gesichtsfeld einen Ring bildete, dessen obere Grenze etwas verschmälert war. Rechts war die Sehschärfe $= {}^{20}/_{30}$ geworden; die Durchbruchstelle des Defektes verkleinerte sich, schwand aber nicht ganz. Nach acht Jahren war kein Defekt mehr nachweisbar, selbst mit Zweimillimeter-Objekten. Papillen noch auffallend blaß. Die Sehschärfe $= {}^{20}/_{30}$ beiderseits.

Aehnliche Gesichtsfelder gibt es für die Grünempfindung bei kleinem Rotdefekt[1]).

Nunmehr kann der Defekt auch nach unten durchbrechen, sodaß das Gesichtsfeld für Rot sich in zwei Teile teilt, die durch eine von oben nach unten verlaufende rotblinde Brücke getrennt sind. Wenn alsdann die beiden noch erhaltenen Gesichtsfeldreste für die Rotempfindung noch immer weiter schwinden, so bemerkt man dies zunächst an der temporalen Seite. Am längsten erhält sich hier die Empfindlichkeit im horizontalen Meridiane. Schließlich ist nur auf der medialen Gesichtsfeldhälfte noch Rotempfindung vorhanden, in einem Bezirke, der nach außen der normalen Grenze entsprechen kann und zentral begrenzt wird von einer durch F gezogenen Vertikalen, zuweilen diese aber noch

1) Baas, Das Gesichtsfeld. 1896. S. 165.

nicht erreicht oder im Gegenteil nach oben oder unten mit einem Zipfel überragt. Es ist also der Fasciculus non cruciatus, welcher am längsten leitungsfähig bleibt. So entstehen Gesichtsfeldreste, welche eine gewisse Aehnlichkeit mit temporaler Hemianopsie haben — nur sind die Außengrenzen für Weiß und Blau vollkommen normal, wie das folgende Beispiel (Fig. 22) zeigt:

Ein 36jährigen Kassenrevisor stellte sich vor mit einer Sehschärfe von $^{20}/_{100}$ beiderseits. Sn $1^{1}/_{2}$ wurde noch gelesen. Das Gesichtsfeld hatte normale Außengrenzen. Rot wurde beiderseits nur in einem kleinen Bezirke nach innen vom Fixierpunkte erkannt. Früherer starker Alkoholgenuß und täglich etwa ein Dutzend Zigarren wurden zugegeben. Seit einem Jahre wurde weniger getrunken und etwa vier Zigarren täglich geraucht, dabei aber geschnupft. Nach Abstinenz, Abführmitteln und einem Dampfbade zeigte schon nach zwei Tagen das linke Auge eine Vergrößerung des roten Feldes, indem nach außen vom blinden Flecke eine kleine, Rot empfindende Insel auftrat. Nach neun Tagen war die Sehschärfe $= {}^{20}/_{30}$ und links nur noch der typische eiförmige Defekt vorhanden.

Vierzehn Tage nach der ersten Untersuchung hatte sich dieser Defekt geteilt, sodaß die eine Hälfte am Fixierpunkte, die andere am blinden Flecke lag. Nach einem Monate zeigte sich nur noch eine leichte Herabsetzung der Rotempfindung in der Gegend des Fixierpunktes, nach zwei Monaten nicht mehr. Die Sehschärfe betrug $^{20}/_{30}$. Rechts erfolgte eine ähnliche Rückbildung.

Fig. 22.

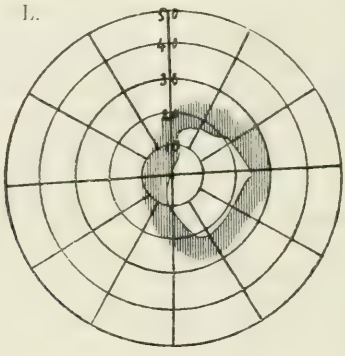

Daneben kommt in diesem Stadium noch eine andere Gesichtsfeldform vor, bei welcher die Rotempfindung sich auf eine mondsichelförmige Partie nach innen von F beschränkt. Der Krümmungsmittelpunkt der beiden Begrenzungslinien der Sichel fällt ungefähr mit F zusammen. Die stärkste Wölbung der konvexen Seite liegt etwa am dreißigsten Grade, die der konkaven Seite am zehnten Grade. Das eine Ende der Sichel kann den vertikalen Meridian nach außen etwas überragen. Die bisher beobachteten wenigen Fälle dieser Art waren immer etwas verdächtig, insofern es zweifelhaft war, ob nicht eine schwere Form von Neuritis vorlag. In einem Falle bestand bereits ausgeprägte Sehnervenatrophie während ein anderer durch ein perizentrales absolutes Skotom, welches F auch nach innen überragte, verdächtig war, trotz schneller Verkleinerung des zentralen Defektes. Gesichtsfelder dieser Art sollen unten, wenn von der Rückbildung die Rede ist, noch näher geschildert werden.

17. Schließlich schwindet auch der letzte Rest der Rotempfindung, sodaß im ganzen Gesichtsfelde Rotblindheit besteht. Der Defekt für Grün zeigt denselben Entwickelungsgang, und da derselbe die Grenzen der Grünempfindung noch eher erreichen muß, so wird in diesem Stadium nur noch Gelb und Blau unterschieden. Unter mehr als hundert Fällen wurde dieser gänzliche Verlust der Rotgrünempfindung viermal gefunden. Dabei war das Gesichtsfeld für Weiß und auch für Blau frei, für letzteres nur in zwei Fällen etwas konzentrisch eingeengt[1]). Dieses Verhalten des Gesichtsfeldes, sowie der weitere Verlauf sind entscheidend gegenüber der Möglichkeit einer Sehnervenatrophie, womit das Leiden, auch mit Rücksicht auf den ophthalmoskopischen Befund verwechselt werden könnte. Zwei jener Fälle konnten länger beobachtet werden. Es trat in denselben fast völlige, beziehungsweise völlige Heilung ein, indem die Skotome sich von der Peripherie bis zum Zentrum zurückbildeten und die Sehschärfe in dem einen Falle auf $^1/_2$, in dem anderen auf 1 wieder anstieg.

Das Farbensystem eines dieser Patienten wurde näher untersucht mit dem von Koenig konstruierten Farbenmischapparate für spektrales Licht. Dabei zeigte sich, daß der Mann ein dichromatisches Farbensystem hatte, dieses aber mit keinem der bisher bekannten Typen übereinstimmte. Der neutrale Punkt im Spektrum lag da, wo man ihn bei Rotblinden und Grünblinden findet. Die Elementarempfindungen ließen sich wegen mangelhaften Entgegenkommens des Kranken nicht sicher bestimmen. Es fand sich nur, daß die, dem brechbaren Teile des Spektrums entsprechende Kurve nicht beträchtlich von der bei Rotblinden und Grünblinden gefundenen abwich, sondern wahrscheinlich mit ihr identisch war. Die zweite Kurve lag zwischen derjenigen der Rotblinden und derjenigen der Grünblinden, sowohl hinsichtlich ihres Maximums im Spektrum, als auch hinsichtlich des Typus ihrer Gestalt. Wahrscheinlich war die Blauempfindungskurve unverändert geblieben, während die zweite Grundempfindungskurve eine Uebergangsform zwischen der normalen Rotkurve und der normalen Grünkurve darstellte, also vielleicht eine ähnliche Gestalt hatte, wie die „Grünempfindungskurve bei den anomalen, trichromatischen Farbensystemen“[2]).

Merkwürdig ist eine Beobachtung bei einem Alkoholiker, welcher angeblich ein zentrales Skotom für alle Farben hatte, außer Grün. In dieser Farbe wurden alle fixierten Gegenstände gesehen, nachher wurden sie gelb und blaugrau. Es entwickelten sich hier chorioiditische Veränderungen an der Macula[3]).

Die eben mitgeteilten Ergebnisse werden vorwiegend mit dem Tabak als schädlicher Ursache in Verbindung gebracht; demgegenüber wurde behauptet, daß nur bei Alkoholikern, was jene Kranke auch meistenteils waren, die vollständige Rotgrünblindheit vorkomme, während dieses bei Tabak nicht beobachtet sei[4]). Diese Ansicht ist irrig, da selbst ein noch weiterer Verfall des Sehvermögens durch Tabak möglich ist.

Was die Skotome für Blau und Gelb betrifft, so scheinen dieselben

1) Uhthoff, l. c.
2) Die Untersuchung stammt von Koenig; zit. bei Uhthoff, l. c.
3) Lans, Nederl. Oogh. Bijdr. Lief. VII. p. 25.
4) Hirschberg, l. c.

sich immer nur auf einen geringeren Bezirk zu beschränken. Ein ähnliches Wachsen wie beim Rotskotom ist bei diesen bisher nicht beobachtet worden, sodaß also eine vollständige Farbenblindheit für die ganze Peripherie bei der Intoxikationsamblyopie nicht vorzukommen scheint.

18. Die Entwickelung des absoluten Defektes erfolgt, soweit sich die Größenverhältnisse vergleichen lassen, ganz in derselben Weise wie die des Rotdefektes. Wir sahen, daß auch bei der nicht komplizierten Intoxikationsamblyopie der absolute Defekt den blinden Fleck erreichen kann, und zwar geschieht dies so, daß zu der kleinen absoluten Stelle am Fixierpunkte eine ebensolche an M in der Richtung auf F sich entwickelt. Der blinde Fleck vergrößert sich also nach innen, zuweilen auch selbständig, ohne absolutes Skotom an F. Nun wachsen diese beiden Skotome sich entgegen und vereinigen sich schließlich durch eine oberhalb oder unterhalb der direkten Verbindungslinie gelegene Brücke, mitunter aber auch in gerader Linie. Allmählich rundet sich dann das Skotom wieder zu der typischen ovalen Form ab. Ein weiteres Wachsen des absoluten Defektes, sodaß ganze Abschnitte des Gesichtsfeldes ausfielen, ist bisher nicht beobachtet worden. Als äußerste Grenze wird 20 Grad Breite und 12 Grad Höhe angegeben.

19. Die Zeit, welche die geschilderte Entwicklung der Krankheit beansprucht, hängt hauptsächlich ab von der Lebensweise des Kranken, also von der Intensität, in welcher die Schädlichkeit auf ihn einwirkt. Aber auch hier gibt es kein bestimmtes Verhältnis, sodaß man nach einer so und so langen Krankheitsdauer ein Skotom von der oder jener Ausdehnung erwarten könnte. In den obigen Krankengeschichten, wo das Skotom schon die Peripherie erreichte, schwankte die Dauer des Leidens von zwei Monaten bis zu zwei Jahren. Es genügen aber schon Wochen, ja sogar wenige Tage, um große Abschnitte des Gesichtsfeldes in Mitleidenschaft zu ziehen. Da auch die Rückbildung zuweilen ebenso rasch erfolgt, so können wir bei der Untersuchung eines schon längere Zeit Erkrankten niemals wissen, ob der gegenwärtige Befund das Ergebnis einer stetigen Entwickelung ist, oder ob schon die verschiedensten Schwankungen vorhergegangen sind.

Daß Entwickelung und Rückbildung sich sehr schnell vollziehen können, beweist das Folgende[1]).

Eine 47jährige Frau trank seit zwölf Jahren Schnaps und rauchte auch gelegentlich. Seit etwa zwei Monaten sah sie alles „nebelig", manchmal „schwarz", am schlechtesten morgens beim Aufstehen, am besten abends, besonders schlecht bei greller Beleuchtung. Verdauung und Schlaf waren schlecht. Sie hatte die Erscheinungen des Alkoholismus. Die Sehschärfe betrug Fingerzählen auf drei Meter beiderseits. Gesichtsfelder nach außen nicht verengt.

Skotom für Weiß

R	a	20	o	7	au	10	ao 9
	i	7	u	7	io	5	iu 5
L	a	20	o	7	au	14	ao 10
	i	12	u	7	io	10	iu 8

Das Skotom war aber nur ein relatives. Weiß erschien rechts bläulich und kleiner, links dunkel, aber nicht bläulich und kleiner. Außerdem be-

1) Sachs, l. c.

standen Skotome für alle Farben, welche aber wegen Ermüdung der Kranken nicht aufgenommen werden konnten. Nach sieben Tagen hatten bei unveränderter Sehschärfe die Skotome erheblich zugenommen. Der relative Weiß-, sowie der Rotdefekt waren nach oben und unten durchgebrochen. Grün erschien im Skotom weißlich, Gelb kleiner und weißlich, Blau dunkler, wurde aber auch zentral noch als Blau erkannt, Nach drei Tagen ließ sich eine beginnende Verkleinerung der Skotome bei immer noch unveränderter Sehschärfe feststellen. Links hatte sich die Grenze allenthalben von der Gesichtsfeldperipherie zurückgezogen. Nunmehr nahm auch die Sehschärfe wieder zu und betrug nach zehn Tagen rechts $^1/_9$, links $^1/_{24}$. Das Skotom für Weiß war nur noch wenig größer als bei der ersten Untersuchung. Viel kleiner wurde es auch in den nächsten Monaten nicht, nur zog sich die innere Grenze noch etwas zurück. Das endgültige Ergebnis war nach ungefähr dreimonatiger Behandlung, während welcher 170,0 g Jodkalium (!) genommen worden waren:

$SR > {}^1/_2$, $SL = {}^2/_3$. Beiderseits Jäg. 1 auf 22 cm.

Skotom für Rot

R	a 19	o 5	au 7	ao 7
	i 5	u 5	io 4	iu 4
L	a 20	o 5	au 9	ao 8
	i 4	u 5	io 4	iu 4

Innerhalb dieses Gebietes bestand auch ein relatives Skotom für Weiß, welches bläulich und kleiner erschien.

Das übrige Gesichtsfeld zeigt in der Regel keine Abnormitäten, ja, es ist ein charakteristisches und unterscheidendes Merkmal gegen schwerere Erkrankungen des Opticus, daß die Außengrenzen normal sind. Daß die Rotgrenze sich zuweilen etwas einzieht, um dem wachsenden Skotom entgegenzukommen, wurde bereits erwähnt, doch bleibt die Weißgrenze auch hierbei normal. Es ist selbstverständlich, daß man zur Festsetzung der Außengrenzen sich nicht so kleiner Objekte bedienen darf, wie zur Untersuchung des Skotoms, sondern es sind hier die üblichen größeren Quadrate zu wählen.

Einschränkungen des Gesichtsfeldes kommen vor, sind aber selten. Es findet sich zwar auch die gegenteilige Angabe[1]), doch ist die Begründung nicht sehr überzeugend, zumal die betreffenden Kranken nur ausnahmsweise mit dem Perimeter untersucht wurden. Bei ganz abnormer Ausdehnung des Skotoms sollen Einengungen der peripheren Grenzen selten vermißt werden. Zuweilen fand sich eine mäßige Einengung der Blaugrenze, selten eine solche für Weiß, z. B. im folgenden Falle, zugleich mit auffallender Beschränkung der Blauempfindung.

Ein 64 jähriger Bureaubeamter, ausgesprochener Alkoholiker, war bei der ersten Untersuchung stark angetrunken, so daß ein genauer Befund nicht festzustellen war. Er rauchte angeblich täglich drei Pfeifen und drei Zigarren. Seit drei Monaten hatte sich das Sehen verschlechtert, so daß er in seinem Bureau nicht mehr zeichnen konnte.

$SR = {}^{15}/_{50}$, $SL = {}^{15}/_{100}$.

Die Gesichtsfelder, die an einem der nächsten Tage aufgenommen wurden, hatten das folgende Aussehen:

1) Brauchli, l. c. — Die Angabe, daß zentrales Skotom mit peripherischer Einengung geradezu charakteristisch sein soll (Wallace Henry, Ophth. Rev. 1896. Febr.) wird von de Schweinitz mit Recht bezweifelt.

Fig. 23.

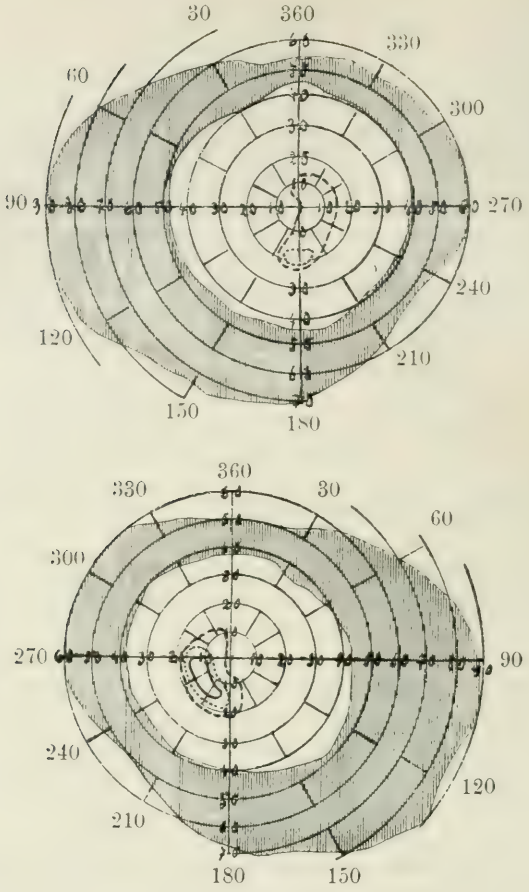

Die gestrichelte Linie bedeutet Blau, die punktierte Rot, die ausgezogene Grün.

Die Außengrenzen waren somit erheblich eingeschränkt und merkwürdigerweise nicht nur Grün und Rot fast geschwunden, sondern auch von Blau nur ein kleiner exzentrischer Bezirk erhalten. Nach zwölf Tagen war indessen nur noch eine leichte periphere Einschränkung für Weiß vorhanden und zwar nach außen. Rot und Blau begannen sich ebenfalls zu erweitern. Sechs Wochen nach der ersten Untersuchung waren die Weißgrenzen wieder normal, für Rot und Grün aber nur kleine Bezirke vorhanden. Blau war stark konzentrisch eingeengt (Fig. 24). Die Sehschärfe betrug $^1/_2$. Rechts waren die äußeren Papillenteile etwas blaß, links bestand eine ausgesprochene weißliche Verfärbung der temporalen Hälfte, und auch die innere war etwas blasser als normal[1]).

Es findet sich auch die Angabe, daß die Peripherie verengt sei, wenn der blinde Fleck überschritten wird[2]), oder es wurden gelegentlich sektorenförmige relative Farbendefekte in dem oberen Teile des Gesichts-

1) Uhthoff, l. c.
2) Nuel, bei de Wecker-Landolt, Handb. d. Augenheilk. 1887. Bd. III.

Fig. 24.

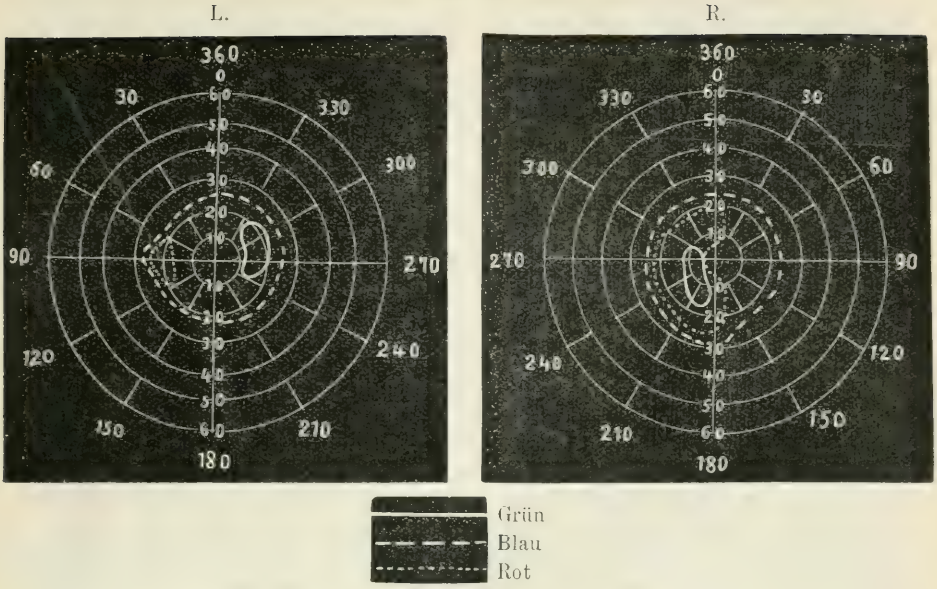

feldes beobachtet, welche als erstes Symptom und Vorläufer der zentralen Defekte auftraten[1]). Von einigen wird das Vorkommen der peripheren Amblyopie erwähnt, dasselbe aber von anderer Seite als sehr selten bezeichnet[2]). Auch sonst ist gelegentlich von Gesichtsfeldverengerungen die Rede, z. B. einer konzentrischen, die zweimal beobachtet wurde[3]). In dem oben angeführten Falle von Blauskotom waren die Grenzen für Weiß und alle Farben eingeengt. Es ist also jedenfalls notwendig, auch die Außengrenzen genau zu untersuchen, schon weil deren Verhalten, wie wir sehen werden, für die Beurteiluug des weiteren Verlaufes sehr wichtig ist.

Es hat ein Interesse, noch andere, das Gesichtsfeld betreffende, seltenere Beobachtungen kennen zu lernen.

Ein dem Weine stark zusprechender Herr litt an Flimmerskotom. Dasselbe entstand am Morgen noch während des Schlafes oder beim Erwachen, sowohl bei wirklichem „Kater“ als auch da, wo dieser nach stärkerem Alkoholgenuß sich nicht einstellte[4]). Flimmerskotom kommt allerdings auch oft genug bei den nüchternsten Leuten vor — doch scheint nach der Art des Auftretens hier eine Alkoholwirkung vorzuliegen.

Bei der Untersuchung eines 62 jährigen Agenten fand man ein Gesichtsfeld, das den Förster'schen Verschiebungstypus und ein paradoxes Verhalten in bezug auf die akkommodative Erweiterung zeigte. Der Kranke rauchte täglich fünf bis acht Zigarren und trank vier bis sechs Schnäpse. Die Sehschärfe war $= 1/10$. Es bestand ein zentrales, eiförmiges Rotskotom zwischen F und M. Für Weiß

1) Demicheri, Arch. d'Ophthalm. 1896. T. XVI.
2) Uhthoff, Referat auf dem internat. med. Kongreß zu Paris 1900.
3) Salva, Annal. d'Oculistique. 1897. Avril.
4) Neustätter, Ophthalm. Klinik. 1900. No. 12.

2 mm² war ein kleiner Defekt von 2—3° Durchmesser am Fixierpunkte vorhanden. Die Außengrenzen für Weiß waren nur wenig eingeengt, dabei bestand Förster'scher Verschiebungstypus. Die Verschiebung betrug 4—16°. Das normale Gesichtsfeld erweitert sich bekanntlich bei der Akkommodation. In diesem Falle, ebenso wie in anderen, wo eine mangelhafte Netzhauternährung vorzuliegen schien, fand sich das Gegenteil. Die Grenzen waren bei angespannter Akkommodation: temporal 76, nasal 48, bei entspannter: temporal 81, nasal 52[1]).

Gesichtsfeldverengerung, auch ohne Intoxikationsamblyopie, ist ferner ein sehr häufiger Befund bei Delirium tremens, ebenso fand man sie bei krampfkranken Alkoholikern[2]).

c) Der Lichtsinn.

Der Lichtsinn zeigt bei dieser Amblyopie im allgemeinen ein normales Verhalten. Nur vereinzelt findet man die gegenteilige Behauptung, aber allerdings mit solcher Bestimmtheit, daß sie wohl eine nähere Kritik erfordert. Man glaubte beobachtet zu haben, daß die erste Alteration der Farbenempfindung konstant in einer Verminderung ihrer Lichtintensität bestehe. Die daraufhin vorgenommene regelmäßige Prüfung des Lichtsinnes ergab angeblich ausnahmslos — in wie vielen Fällen ist nicht gesagt — eine Verminderung des Lichtsinnes. Zum Beweise wird eine Tabelle angeführt mit vier Beispielen, bei denen aber ein Mißbrauch von Alkohol oder Tabak nicht mit Sicherheit nachgewiesen, vielmehr andere Schädlichkeiten nicht ausgeschlossen werden konnten. Aber auch abgesehen davon sind diese Untersuchungen wenig überzeugend. Die Herabsetzung des Lichtsinnes war angeblich am auffälligsten, wenn das Skotomgebiet mit Ausschluß der exzentrischen Netzhautteile untersucht wurde. Um dies zu erreichen, wurde eine rotierende Masson'sche Scheibe durch ein Röhrendiaphragma betrachtet und letzteres so gestellt, daß nur die Scheibe allein in voller Ausdehnung im Gesichtsfelde erschien. Es ist ganz unverständlich, wie man glauben konnte, auf diese Weise den zentralen Lichtsinn, im Gegensatze zu dem dem ganzen Gesichtsfelde zukommenden zu prüfen[3]). Daher sind weder die angeblich frappanten Unterschiede zwischen zentralem und allgemeinem Lichtsinne, noch die abweichenden Ergebnisse anderer Autoren aus dieser Versuchsanordnung erklärlich.

Vereinzelt ist auch sonst die Angabe gemacht worden, daß bei der Alkoholamblyopie der Lichtsinn herabgesetzt gefunden wurde[4]). Die allgemeine Regel, daß der Lichtsinn bei dieser Form von Amblyopie nicht wesentlich gestört ist, von deren Richtigkeit wir uns wiederholt

1) Groenouw, Arch. f. Ophthalm. Bd. XL. 2. S. 205.

2) Moeli, Charité-Annalen. 1884.

3) Samelsohn, l. c. Es ist selbstverständlich, daß, wenn man eine Scheibe durch ein Röhrendiaphragma betrachtet, so daß sie in voller Ausdehnung im Gesichtsfelde erscheint, ihr Netzhautbild und somit die gereizte Fläche genau ebenso groß ist, wie wenn man sie mit freiem Auge betrachtet. Was das Diaphragma in diesem Falle erreicht, ist nur der Ausschluß anderer, nicht von der Scheibe herrührender Lichteindrücke.

4) Adler, Wiener med. Wochenschr. 1898. No. 29. — Abney und Berry sollen bei Gelegenheit eines Vortrages in der Royal Society of London dasselbe behauptet haben (nach de Schweinitz). Lichtsinnuntersuchungen bei Eserinwirkung (Bär, l. c.) können nicht als sehr überzeugend angesehen werden (s. u. Eserin).

überzeugten, können wir durch diese Angaben nicht als erschüttert erachten. Daß gelegentlich Hemeralopie als mehr oder weniger selbstständiges Symptom vorkommen kann, wird weiter unten erörtert werden.

Auch die Adaptationskurve wurde normal gefunden mit Ausnahme eines Falles, der auf einem Auge, wo aber auch eine ganz ungewöhnliche Einengung der Peripherie bestand, eine erhebliche Verlangsamung der Adaptation zeigte[1]).

3. Der ophthalmoskopische Befund.

1. Der Augenspiegelbefund ist bei dieser Erkrankung oft genug als normal erwiesen worden; doch sind die Angaben über pathologische Befunde so verschieden, daß dies zum Teil wohl durch die Unsicherheit der Uebergänge und durch Verschiedenheiten in der persönlichen Schätzung dessen, was man als pathologisch bezeichnen will, erklärt werden muß.

Diejenige Veränderung, welche man als die häufigste und geradezu typische findet, ist die meist beiderseitige Abblassung der temporalen Papillenhälfte, oder wenigstens eines Sektors derselben. Der betreffende Teil erscheint entweder nur etwas blasser als die Umgebung, oder ist schon auffallend grau bis grauweiß, zuweilen mit einem Stich ins Grünliche oder Bläuliche. Am deutlichsten erkennt man diese Unterschiede der Färbung und die mehr oder weniger scharfe Abgrenzung gegen die Umgebung bei der Untersuchung im aufrechten Bilde. Erheblichere Niveaudifferenzen fehlen, wenngleich zuweilen nach längerem Bestehen eine seichte Abflachung eintritt, und die Zeichnung der Lamina cribrosa deutlicher wird. Diese Abblassung fand sich zuweilen auf eine schmale, strichförmige, horizontale Zone beschränkt, welche nur ungefähr $^1/_3$—$^1/_4$ der äußeren Papillenhälfte einnahm[2]); in der Regel ist es ein mehr oder weniger großer, keilförmiger Sektor, seltener die ganze Hälfte. Die Papillengrenzen erscheinen häufig etwas verwaschen, die innere Papillenhälfte leicht gerötet. Es ist schwer zu sagen, wieviel hierbei auf Rechnung des Kontrastes zu setzen ist. Seltener erschien der ganze Opticus „trüb rot“, während nur an einem bestimmten Sektor nach außen, beziehungsweise unten außen, die Entfärbung sich kenntlich machte. Ausnahmsweise war nicht nur die äußere, sondern auch die innere Papillenhälfte abgeblaßt. Bei einer zufällig ausführbaren Sektion fand sich die Erklärung darin, daß der Prozeß hier auch die innere Hälfte des Sehnerven befallen hatte[2]).

Von diesen verschiedenen Veränderungen, welche die Papille zeigen kann, ist die Ablassung eines temporalen Abschnittes die weitaus wichtigste und für den Krankheitsprozeß charakteristische. Es handelt sich um diejenige Stelle, wo das sogenannte papillomakuläre Bündel verläuft. Dasselbe hat bekanntlich die Gestalt eines mit der Spitze nach den Zentralgefäßen gerichteten Keiles und nimmt ungefähr ein Drittel der temporalen Papillenoberfläche ein.

Die Gefäße erscheinen in der Regel normal, vielleicht das Kaliber der Arterien etwas verengt.

2. Von sonstigen ophthalmoskopischen Befunden begegnet man am häufigsten, namentlich im Anfange, leichten papillitischen und

1) Lohmann, Arch. f. Ophthalm. Bd. LXV. S. 386.
2) Uhthoff, l. c.

peripapillitischen Veränderungen. Die Papillen erscheinen etwas getrübt, von graurötlicher Farbe, selten ausgesprochen hyperämisch, ihre Grenzen, namentlich am nasalen Rande, weniger scharf. Die innere Hälfte ist hierbei vorwiegend beteiligt, was sich auch dadurch ausspricht, daß die äußere schon abgeblaßt sein kann. Die anliegenden Netzhautteile sind ebenfalls leicht getrübt, wie angehaucht, von mattem Aussehen, die Gefäße etwas verschleiert. Diese letzteren zeigen in der Regel keine Veränderungen, weder Stauungserscheinungen noch Hämorrhagien, wie man sie sonst bei Neuroretinitis findet. Diese Veränderungen an der Papille sind wiederholt beschrieben worden. Man wollte auch im Anfangsstadium außer einer leichten Trübung eine schmutziggelbe Färbung des Sehnerven bemerkt haben — ohne die normale rosige Injektion — nebst Verschleierung der Konturen auf der äußeren Hälfte: oder man fand die Papille matt und undurchsichtig mit erhaltenen Konturen, das nasale Drittel schmutzig rot, trübe, während die temporalen zwei Drittel mehr graulich und matt erschienen bis zur Porzellanweiße.

Ueber die Bedeutung sowohl wie die Häufigkeit solcher Befunde sind die Ansichten sehr geteilt, vermutlich deshalb, weil die Grenze zwischen pathologischem und physiologischem Befunde bei leichten Unterschieden in der Gefäßfüllung, Färbung usw. eine ziemlich dehnbare ist. Einzelne erblicken in diesem Bilde ein hyperämisches Vorstadium, welchem die temporale Erblassung, ja sogar Atrophie nachfolgen kann. Demgegenüber wird betont, daß man solchen Befunden gelegentlich auch bei ganz Gesunden begegnet, ferner bei Geisteskranken und zwar nicht nur bei Alkoholikern. Eine Sehstörung kann dabei gänzlich fehlen[1]).

Eine besondere Rötung der ganzen Papille war sehr deutlich bei einem Alkoholiker, der nach wenigen Tagen in Delirium tremens verfiel[2]). Auch sonst sah man sie bei konvulsivischen Anfällen und als Begleiterscheinung einer leichten Meningitis.

In einem Falle war die eine Papille von einem weißen breiten Kreise umgeben, in welchem einige Retinalgefäße verschwanden[3]).

Auffällige Veränderungen an den Gefäßen sind in der Regel nicht festgestellt. Ausnahmsweise werden Venenerweiterungen bei engen Arterien angegeben, auch Venenpuls wurde beobachtet, sowie Einscheidungen an einzelnen Venen. In mehreren Fällen sind endarteriitische Veränderungen beschrieben, welche sich entweder auf größere Bezirke erstreckten, oder sich nur auf die Maculaarterien beschränkten, welche dabei den Eindruck machten, als seien sie nach der Peripherie zurückgewichen[4]).

Bei normaler Breite der Gefäße fand sich einmal eine Schlängelung der Arterien, auch senkrecht zur Netzhautebene. Dieselben entbehrten rechts des Lichtreflexes, erschienen mattrot, blaß[5]).

Korkzieherartig gewundene Venen, spasmodische Zusammenziehung der Arterien, partielle Erweiterung der Retinalgefäße sind weitere seltene Befunde.

---

1) Uhthoff, l. c.
2) Förster, Graefe-Saemisch's Handb. d. Augenheilk. Bd. VII. S. 204.
3) Lopez Diaz, Gaz. med. Ital. 13. Okt. 1877. No. 41. p. 408.
4) Krüger, Klin. Monatsbl. f. Augenheilk. 1911. Bd. I. S. 579.
5) Brauchli, l. c. — Webster, Med. Associat. of the county of New York. 29. Nov. 1880.

Oefter werden Netzhautblutungen erwähnt, wobei aber zuweilen auch Sugillationen der Lider infolge von voraufgegangenen Krampfanfällen vorhanden waren.

In der Gegend der Ora serrata sollen Blutungen bei 22 pCt. aller Alkoholiker und in etwa der Hälfte aller Fälle mit zentralem Skotom vorkommen.

Einmal wurde festgestellt, daß „die vorhandenen zirkulatorischen Störungen sich zu einer wirklichen, doppelseitig auftretenden Retinitis entwickelten". In welcher Weise sich diese zu erkennen gab, ist nicht angegeben, und daher ist es wohl möglich, daß auch nur die leichten retinitischen Veränderungen in der Umgebung der Papillen gemeint waren[1]). Von denjenigen Beobachtern, welche den Ausgang des Leidens in der Netzhaut und speziell in der Macula suchen, und welche daher der Macula ihre besondere Aufmerksamkeit zuwandten, sind leichte Veränderungen an derselben gefunden worden, z. B. einmal im aufrechten Bilde um die Fovea herum ein dunkler Pigmenthof. Die hinteren Ciliargefäße waren enorm ausgedehnt. Es zeigte sich der Beginn eines atrophischen Prozesses an dieser Stelle[2]).

In Fällen mit absolutem Skotom sah man Pigmentveränderungen an der Macula, zuweilen auch weißliche oder gelbliche Fleckchen. Oefter findet man bei englischen und amerikanischen Untersuchern Angaben über feine Veränderungen in dieser Gegend, doch waren in manchen dieser Fälle auch Eiweiß und Zylinder im Urin.

Auch eine Chorioiditis macularis wird erwähnt. Wohl nicht mit Unrecht wird darauf hingewiesen, daß man solchen leichten Veränderungen an der Macula bei Menschen in späteren Lebensjahren nicht selten begegnet und es daher fraglich bleibt, ob hierin eine Alkoholwirkung zu erblicken ist[3]).

Gelegentlich werden die verschiedensten, zufälligen Befunde beschrieben, die mit der Intoxikationsamblyopie nichts zu tun haben.

3. Ueber die Zeit, innerhalb welcher man ophthalmoskopische Veränderungen erwarten kann, fließen die Angaben sehr spärlich. Als Termin für das Auftreten der temporalen Abblassung sollen fünf bis sechs Wochen anzunehmen sein, doch werden auch Ausnahmen angegeben. In sechs von 28 Fällen, wo keine ophthalmoskopische Veränderung nachweisbar war, bestand nämlich die Sehstörung schon drei Monate und länger. Andererseits fand man auch Fälle, in denen das beschriebene Bild in voller Deutlichkeit vorhanden war bei gänzlichem Mangel an Sehstörungen. Dies war unter 139 Kranken mit schwerem Alkoholismus 65mal der Fall. Hierdurch könnte die Bedeutung dieses Befundes sehr in Frage gestellt werden, umsomehr, als derselbe auch bei Untersuchung von Hunderten anscheinend gesunder und dem Alkohol nicht ergebener Männer konstatiert wurde in einer Häufigkeit von einem Prozent. Ebenso fand er sich bei der Untersuchung von 1000 männlichen Geisteskranken, bei denen Alkoholismus ebenfalls nicht vorlag. Er wird aber auch hier für pathologisch angesehen und auf den Gebrauch von Tabak oder anderen Noxen zurück-

1) Mooren. Ophthalmiatrische Beobachtungen. 1867. S. 278.
2) Schoen, l. c. S. 127.
3) Uhthoff, Graefe-Saemisch's Handb. d. Augenheilk. 2. Aufl. Bd. XI. Kap. 22. S. 18.

geführt, welche dasselbe Bild hervorrufen können. Dafür spricht allerdings, daß bei 500 geisteskranken Frauen dieser Befund nur fünfmal sich zeigte, und daß gerade in diesen Fällen Alkoholmißbrauch vorlag. In sieben Fällen, wo die Sektion gemacht werden konnte, fanden sich auch stets ausgesprochene anatomische Veränderungen im Sehnerven. Trotzdem fehlten bei drei von diesen Kranken Sehstörungen während des Lebens, was in der Weise erklärt wird, daß bei dem zugrunde liegenden anatomischen Prozesse niemals die Nervenfasern in dem Maße vernichtet werden, wie man es bei der grauen Degeneration findet, sondern stets ein Teil derselben erhalten bleibt. Sogar in einem Falle, wo die beiden Papillenhälften abgeblaßt, und der anatomische Prozeß ungewöhnlich ausgedehnt war, bestand ein gutes Sehvermögen, indem mit geeigneten Konvexgläsern Sn I - $\frac{I}{II}$ gelesen wurde, bei ganz intaktem Gesichtsfelde.

Das umgekehrte Verhältnis, daß bei vorhandener, oder früher bestandener Sehstörung der ophthalmoskopische Befund negativ war, fand sich viel seltener, nämlich nur neunmal unter 1000 Alkoholikern. Bei drei von diesen hatte es sich anscheinend nur um leichte und schnell vorübergehende Sehstörung gehandelt, bei den übrigen sechs bestand sie erst relativ kurze Zeit. Die Erklärung für diesen negativen Befund wird darin gefunden, daß der retrobulbäre Prozeß noch nicht zur Papille vorgedrungen war. Diese Angaben sind mehrfach bezweifelt worden, da auch hier die Grenzbestimmung über das, was man pathologisch nennen will, von der persönlichen Erfahrung und Uebung abhängt. In einer anderen Untersuchungsreihe an Alkoholikern konnte die Häufigkeit der temporalen Erblassung, namentlich bei normaler Funktion nicht bestätigt werden[1]). Tatsächlich hat aber die Untersuchung post mortem, trotz fehlender Sehstörung anatomische Veränderungen ergeben, welche das ophthalmoskopische Bild erklärten.

Bemerkenswert ist eine Zusammenstellung über die Häufigkeit verschiedener ophthalmoskopischer Befunde, aus welcher einzelne der bereits erwähnten Zahlen entnommen sind. Die temporale Abblassung der Papillen fand sich bei 1000 Alkoholikern 139mal und zwar:

1. mit noch bestehender oder früher vorhandener Sehstörung 60mal. Von diesen Kranken waren nur fünf weniger als zwei Monate, die Uebrigen $^1/_2$—15 Jahre von Sehstörungen betroffen. Die Sehstörung war 26mal soweit rückgängig geworden, daß wieder Sn I $\frac{I}{II}$ gelesen werden konnte. Dabei bestanden fast immer zentrale Skotome für Rot und Grün. Einige Male war trotz dieser guten Sehschärfe Grün und sogar Rot vollständig verschwunden. Nur einmal war ein absolutes Skotom bestehen geblieben mit umgebender Undeutlichkeitszone und erheblicher Herabsetzung der Sehschärfe. In einem zweiten Falle war die Sehschärfe = $^6/_{200}$, die Grün- und Rotempfindung erloschen, aber es bestand kein absolutes Skotom. Die Peripherie war frei. Die Sehstörung bestand seit fünf Jahren. Der ophthalmoskopische Befund war stets beiderseitig. Völlige Erblindung (Atrophie) wurde niemals beobachtet.

2. ohne daß Sehstörungen jemals bestanden hätten 65mal.

1) Pantoppidan, Hospit. Tidende. 1885. p. 709.

Davon waren zwölf Fälle einseitig. Zehnmal war der Befund als sehr ausgesprochen bezeichnet, und doch bestand keine Sehstörung.

3. Achtmal war die Funktionsprüfung unausführbar.

4. Viermal bestand auch eine leichte Abblassung der inneren Hälften — zweimal mit, zweimal ohne Sehstörung. Zweimal ließ sich zugleich eine leichte Trübung der inneren Hälfte erkennen.

5. Fehlen aller ophthalmoskopischen Veränderungen trotz vorhandener oder vorhanden gewesener Amblyopie wurde neunmal festgestellt.

6. Leichte Trübung der Papillen und der angrenzenden Netzhautteile fand sich 53 mal. Auf die Papille allein beschränkt war dieselbe dreizehnmal (zweimal einseitig, zweimal mit abnormer Rötung der Papille, einmal mit Netzhautblutung). Die Papille nebst Umgebung war getrübt 40 mal (sechsmal einseitig, zweimal mit stärkerer Rötung der Papillen).

7. Ausgesprochene Hyperämie der Papillen bestand sechsmal, dabei nur einmal Amblyopie.

8. Netzhautblutungen waren siebenmal vorhanden, dabei sechsmal epileptische Krämpfe[1]).

Andere geben eine noch höhere Zahl an für das Vorkommen der temporalen Abblassung bei Alkoholikern, nämlich 16 pCt., und Trübung des Hintergrundes bei 2 pCt.[2]). Bei 100 Kranken, welche an Intoxikationsamblyopie litten, fand sich 63 mal die temporale Abblassung[3]), einmal einseitig bei doppelseitiger Sehstörung. Zweimal bestand die Sehstörung erst vier bis fünf Wochen, sonst immer sechs Wochen und länger: sechsmal war damit verbunden eine deutliche Trübung der inneren Hälfte, welche einmal als ausgesprochen neuritische bezeichnet werden mußte. Leichte aber deutliche Trübung der Papillen, beziehungsweise auch der Umgebung, ohne temporale Abblassung, fand sich achtmal. Fünfmal bestand hier die Amblyopie zwei Monate und länger, dreimal außerdem ausgesprochene Hyperämie der Papillen. In diesen letzteren Fällen handelte es sich um eine frische Amblyopie von einer bis neun Wochen.

Keinen pathologischen Befund hatten 28 Kranke — relativ frische Fälle von einer bis acht Wochen mit Ausnahme von sechs, bei denen schon drei Monate und mehr vergangen waren[4]).

4. Muskelstörungen.

a) Pupillen und Akkommodation.

Das Verhalten der Pupille erfordert eine besondere Berücksichtigung, da mitunter auffällige Veränderungen der verschiedensten Art an denselben gefunden worden sind. Wie weit sie mit der Erkrankung des Sehnerven oder mit anderen durch die Giftwirkung hervorgerufenen, mehr zentral gelegenen Prozessen in Zusammenhang stehen, läßt sich nicht immer entscheiden. Es sind fast alle möglichen Zustände der Pupille

1) Ammann (Beitr. z. Augenheilk. 1898. H. 3) fand unter 60 000 Augenkranken 90 mal Netzhautblutung, dabei bestand siebenmal Alkohol- u. Tabakvergiftung.

2) Moeli, Charité-Annalen. Bd. IX. S. 524.

3) Brauchli, l. c. sah sie in 68 pCt.

4) Uhthoff, l. c.

beschrieben worden. Die einen fanden sie weit[1]), die anderen eng. Man beobachtet auch anfängliche Erweiterung und spätere Verengerung, oder Ungleichheit bei träger Reaktion auf Licht und Akkommodation, auch einseitig träge Reaktion, desgleichen vollständige Starre auf Licht und Akkommodation und reflektorische Starre, bei erhaltener Konvergenzreaktion. Ungleichheit der Pupillen wird oft erwähnt.

Man wollte gefunden haben, daß die Energie der Kontraktion zu der Sehschärfe in geradem Verhältnisse steht. Besonders auffällig war bei Alkohol wie Tabak eine geringe Weite, in manchen Fällen (36) sogar eine ausgesprochene Verengerung. Es wird dabei hingewiesen auf die Verengerung, welche auch bei akuter Alkoholvergiftung mit tödlichem Ausgange auftrete, und zwar unter Symptomen, welche es nicht gestatteten, an einen Reizzustand des Gehirns zu denken. Vielfach muß man aber doch wohl das Verhalten der Pupillen auf Rechnung anderer nervöser Komplikationen setzen, wenn z. B. von epileptiformen Krämpfen, von Ataxie, Delirium usw. die Rede ist. Andere wollen gerade bei Alkohol die Pupillen weit gefunden haben und legen diesem Verhalten sogar eine differentiell diagnostische Bedeutung bei, da bei Tabakwirkung die Pupillen eng seien — die Mydriasis häufig mit Parese, die Miosis mit Spasmus der Akkommodation verbunden.

Die sehr verschiedenartigen Angaben hierüber beweisen aber, daß dies die Gültigkeit einer allgemeinen Regel nicht beanspruchen kann. Dies illustriert deutlich eine Zusammenstellung, welche allerdings nur kleine Zahlen aufweist. Es fanden sich nämlich:

Enge Pupillen zweimal (einmal Alkohol, einmal Tabak). Weite Pupillen zweimal (einmal Alkohol, einmal Tabak). Die linke Pupille erweitert zweimal (Alkohol). Die rechte Pupille erweitert viermal (dreimal Tabak, einmal Alkohol). Träge Reaktion dreimal (zweimal Alkohol, einmal Tabak). Bei 1000 Alkoholikern stellte man fest: Ausgesprochene Differenz der Pupillenweite 25 mal. Reflektorische Pupillenstarre bei meist erhaltener Konvergenzreaktion zehnmal. Sehr geringe Reaktion auf Licht 25 mal. Da von diesen 1000 Alkoholikern nur 139 an Intoxikationsamblyopie litten, so ergibt sich, daß bei diesem Leiden Pupillenveränderungen nicht häufig sind. Hierfür spricht auch, daß ihrer in den meisten Krankengeschichten keine Erwähnung geschieht. Die Annahme, daß wohl nicht in allen Fällen die Pupillen genau untersucht wurden, ist vielleicht nicht ganz von der Hand zu weisen, dürfte aber für die letztere Zusammenstellung, da ihnen hier offenbar volle Aufmerksamkeit geschenkt wurde, nicht zutreffen.

Nach anderen Angaben ist die Pupillenreaktion beim chronischen Alkoholismus und Delirium tremens in zwölf Prozent der Fälle herabgesetzt, in seltenen Fällen ganz aufgehoben[2]). Im Gegensatze dazu wurde sie bei Alkoholikern sogar ausgiebiger gefunden als bei Gesunden[3]). Die Sektion eines mit reflektorischer Pupillenstarre gestorbenen Alkoholikers hatte kein Ergebnis[4]).

Geringe Störungen der Akkommodation können bei den übrigen

1) Hirschler, l. c.

2) Thomsen, Charité-Annalen. 1886. Bd. XI. — Siemerling, Ebendas. — Moeli, Berl. klin. Wochenschr. 1897. No. 18 u. 19.

3) Neussel, Inaug.-Diss. Leipzig 1908.

4) Nonne, Deutsche med. Wochenschr. 1912. No. 9.

Sehstörungen der Kranken sehr leicht übersehen werden. Wir erörterten bereits, daß ein Teil derselben, nämlich die verhältnismäßig starke Beeinträchtigung des Nahesehens, auf Akkommodationsschwäche zurückgeführt wird.

Das Vorkommen von Akkommodationsparese bei Säufern, neben allgemeiner Muskelschwäche, war schon längst bekannt[1]). Dieselbe wurde sogar für eine der ersten Störungen des chronischen Alkoholismus gehalten[2]). Bei einem starken Raucher und Kognaktrinker fand sich vollständige Lähmung der Akkommodation, doch wurde dies nicht auf die Giftwirkung, sondern auf schlechte Ernährung zurückgeführt. In einem anderen Falle wurde der Alkoholismus als Ursache angesehen[3]).

Auch Spasmus der Akkommodation ist beobachtet worden. Mitunter sollen intermittierende Kontraktionen des Akkommodationsmuskels auftreten, wodurch Veränderungen in der Größe und Gestalt der Objekte entständen; ebenso werde durch diesen „Tremor" das Schätzen von Distanzen erschwert. Eine Bestätigung dieser Angaben liegt nicht vor.

b) Störungen der die Augen bewegenden Muskeln.

Während die Funktionsstörungen der interioren Muskeln, abgesehen von den gleich zu schildernden Ophthalmoplegien, fast nur bei Gelegenheit der Intoxikationsamblyopie beobachtet sind und kaum die Bedeutung selbständiger Krankheitssymptome haben, kommen Funktionsstörungen der äußeren Muskeln nicht nur als Komplikationen des Sehnervenleidens, sondern oft auch unabhängig von diesem vor. Einen Teil derselben müssen wir in Parallele stellen zu den bekannten Alkohollähmungen, welche sowohl an spinalen wie cerebralen Nerven beobachtet sind, so z. B. der schlaffen Lähmung an den Gliedmaßen, Vaguslähmung, Recurrenslähmung beiderseits, bei weißer Verfärbung beider Papillen usw. Die Fälle, in denen gleichzeitig schwere Erscheinungen von Systemerkrankung des Nervensystems vorlagen, wie z. B. bei Tabes, sollen hier außer acht bleiben, weil die Aetiologie bei solchen Komplikationen nicht ganz klar ist.

Die am häufigsten befallenen Muskeln scheinen, so lange es sich nur um einzelne handelt, die Abducentes zu sein, zuweilen ist auch eine Bewegungsbeschränkung nach innen, seltener nach oben oder unten vorhanden. Die Störung pflegt plötzlich aufzutreten, so daß der Kranke sich durch das Doppeltsehen sehr belästigt fühlt. Die Dauer dieses Zustandes ist sehr verschieden, und ein Verschwinden der Doppelbilder bedeutet nicht immer die Heilung, vielmehr sind sie mitunter nach mehr oder weniger langer Zeit plötzlich wieder vorhanden. Solche rückfälligen und bald vorübergehenden Lähmungen gelten bekanntlich als verdächtig für Tabes, und wenn die Erscheinungen des Alkoholismus nicht sehr ausgesprochen sind, so kann die Entscheidung schwierig und erst von dem späteren Verlaufe abhängig werden.

Ein solches Verhalten von Augenmuskellähmungen legt den Gedanken nahe, daß ihr Verschwinden zuweilen nur ein scheinbares ist und sie in

1) v. Graefe, Arch. f. Ophthalm. Bd. II. 1. S. 174.
2) Romiée, Recueil d'Ophthalm. 1881. p. 33.
3) Scheby-Buch, Arch. f. Ophthalm. Bd. XVII. 1. S. 288.

diesen Stadien latent geworden sind, wie dies der eine von uns für die Augenmuskelstörungen der Tabiker gefunden hat[1]). Bei diesen sind sie mit geeigneten Untersuchungsmethoden mitunter zu finden, auch dann, wenn der Kranke nicht über Doppelbilder klagt. Das Auftreten der letzteren stellt nur eine Exazerbation des schleichend verlaufenden Krankheitsprozesses dar. Bemerkenswert ist, daß Alkohol- und Tabakamblyopen eine besondere Unempfindlichkeit gegen Doppelbilder zu haben scheinen[2]).

Diese Alkohollähmung wurde dreimal unter 1000 Alkoholikern gefunden, und zwar handelte es sich einmal um doppelseitige Abducenslähmung, zweimal um beiderseitige Parese, in einem Falle auch um gleichzeitige Bewegungsbeschränkung im Sinne beider Interni. Einmal konnte die Rückbildung der Lähmung innerhalb weniger Wochen beobachtet werden. Bei diesen drei Kranken zeigten sich auch an anderen peripheren Nerven ausgesprochene Symptome der multiplen degenerativen Neuritis. Die beiden Augen können verschiedenartig muskulär erkranken. So sah man z. B. eine rechtsseitige totale Oculomotoriuslähmung bei einer linksseitigen Ptosis eintreten[3]).

Ueber vorübergehendes Doppeltsehen wurde noch in vier anderen Fällen geklagt, jedoch konnte aus den Angaben der Kranken die Art der Lähmung nicht festgestellt werden[4]). Vielleicht würde hier eine Untersuchung auf latente Störungen die Verhältnisse aufgeklärt haben.

Bei 44 Alkoholikern mit Delirium fanden sich siebenmal Augenmuskelstörungen, zumeist solche der Pupillenbewegung (Anisokorie, Störungen der Pupillenreaktion auf Licht, Pupillenstarre), einmal Ptosis, zweimal Nystagmus und Lähmungen der Mm. externi. Vereinzelt wurden auch bei pathologischem Rauschzustande Augenmuskelstörungen beobachtet[5]). Es kamen ferner Fälle von doppelseitiger Abducenslähmung mit anderen Erscheinungen peripherer Neuritis, sowie Fälle von Lähmung des linken Abducens allein, mit zeitweise auftretendem Strabismus convergens, oder intermittierendem Doppeltsehen und Nystagmus mit „Schwäche eines Rectus externus“ vor. Einmal war der rechte Abducens allein gelähmt bei gleichzeitiger Neuritis[6]).

Auch sonst sah man Diplopie und sogar Polyopie, namentlich beim Betrachten kleiner Gegenstände. Dabei konnte ein Beobachter[7]) aber merkwürdigerweise nicht unterscheiden, ob dieselbe monokulär, oder binokulär war. Er glaubt das Erstere. Ein Kranker hatte immer statt eines Menschen eine ganze Schaar vor Augen.

In vielen solcher Fälle von Diplopia und Polyopia monocularis[8]) handelte es sich wohl nur um Akkommodationsstörungen.

Auch multiple Lähmungen treten auf unter dem Bilde der Poliencephalitis superior. Die Entwickelung dieses Leidens gestaltet

1) Guillery, Arch. f. Augenheilh. Bd. XXIX. S. 36.
2) Santucci, Intern. Ophthalm.-Kongr. 1904.
3) Aurand et Burnat, L'écho méd. de Lyon. 1902. p. 161.
4) Uhthoff, l. c.
5) Raimann, Jahrb. f. Psych. u. Neurolog. 1900. Bd. XX. S. 36.
6) Leprince, Clinique ophthalm. 1900. No. 2.
7) Galezowski, Recueil d'Ophthalm. 1876. p. 331.
8) Daguenet, Ann. d'Oculist. T. LXII. p. 136.

sich etwa folgendermaßen[1]). Gewohnheitsmäßige Schnapssäufer, die längere oder kürzere Zeit bereits an chronischem Magenkatarrh mit Vomitus matutinus, Reißen, Kreuzschmerzen, Schwäche der Beine und Arme, Delirium tremens, Amblyopie u. a. m. gelitten haben, bekommen Nervenschmerzen in verschiedenen Körperteilen, werden verwirrt, gehen paretisch-ataktisch und erleiden dann eine Ophthalmoplegie, eine Lähmung im Bereiche der beiderseitigen Augenmuskeln, die meistens innerhalb eines oder weniger Tage zu einer vollständigen Fixierung der Augäpfel führt.

Die Lähmung ist nicht ausschließlich assoziiert. So werden die Abducentes oder die beiden Interni gleich stark befallen, und nicht ein Abducens der einen entsprechend stark wie der Internus der anderen Seite. Es kann auch z. B. das linke Auge[2]) nur nach außen etwas beweglich sein und Ptosis aufweisen, während das rechte eine nahezu normale Beweglichkeit nach außen ohne Ptosis zeigt. Der Sphincter iridis kann ebenfalls dabei funktionell leiden. Miosis und zeitweise Pupillendifferenz werden beobachtet. In der Mehrzahl der Fälle erscheinen auch nystagmusartige Zuckungen. Die meisten der bisher mit dieser Krankheit Behafteten starben, nachdem Delirien u. a. mehr, und schließlich eine prämortale Somnolenz aufgetreten waren. Ein Fall dauerte fünf Monate, die meisten endeten innerhalb 20 Tagen tödlich. In zwei Fällen ging die rapid maximal gewordene Ophthalmoplegie ziemlich schnell bis auf eine geringfügige Beeinträchtigung der Beweglichkeit zurück, was auf einen hämorrhagischen Prozeß im zentralen Ursprungsgebiet der betreffenden Nervenäste als Entstehungsursache hinweist, während die anderen Symptome langsam nach Monaten erst sich besserten. Die folgenden Berichte erläutern das Gesagte.

Ein Schnapstrinker bekam etwa 2 Jahre vor seiner Aufnahme in das Krankenhaus Sehschwäche, die allmählich zunahm und sich mit Bewegungsstörungen, Schwindel und Gelenkschmerzen verband. Er war im Krankenhaus verwirrt und delirierte. Sämtliche Augenbewegungen waren erheblich beeinträchtigt. Die Mm. interni und externi waren gelähmt. Reaktion der Pupillen auf Licht träge. Bulbi fast fixiert. Schon nach 5 Tagen war leichte Besserung zu bemerken, da die seitlichen Augenbewegungen sich wieder herzustellen schienen. Nach etwa 6 Wochen war die Lichtreaktion beiderseits erhalten, doch erfolgte die Zusammenziehung besonders links langsamer als normal. Völlige Konvergenzlähmung. Die Bulbi bleiben bei der Bewegung nach rechts und links noch zurück; Bewegung nach oben und unten frei. Nach ca. 6 Monaten waren die Augenbewegungen andauernd nach allen Richtungen frei, nur nicht ganz im Sinne der Externi. Lichtreaktion der Pupillen deutlich abgeschwächt[3]).

Bei einem Falle von Polyneuritis alcoholica war das Gesichtsfeld beiderseits eingeengt. Es bestand Doppeltsehen durch Kontraktur der Mm. recti externi bei assoziierten Bewegungen. Das obere Lid konnte beiderseits nur gehoben werden, wenn zugleich der Blick nach oben gerichtet wurde. Die Störungen waren funktionell; sie verschwanden plötzlich und lange Zeit vor den neuritischen[4]).

1) Boedeker, Charité-Annal. 1892. Bd. XVII.
2) Thomsen, Arch. f. Psychiatrie. Bd. XIX. 1.
3) Boedeker, l. c.
4) Charcot-Dutil, Revue neurolog. 1893. No. 1—2.

Ein Schnapstrinker hatte Schwindel, Kopfschmerzen, einen ataktischen Gang, Doppeltsehen, Gelbsucht und Delirium tremens bekommen. Man erkannte eine Andeutung rechtsseitiger Facialislähmung. Es bestand doppelseitige Abducenslähmung. Die Pupillen waren normal, die Papillen gerötet, ihre Ränder unscharf. Nach einigen Tagen, als die Delirien nachgelassen hatten, und die Orientierung wieder begann, war die Augenbeweglichkeit nach außen aufgehoben und schien auch nach innen beeinträchtigt zu sein. Nach zwei weiteren Tagen war die Augenbewegung nur nach oben ziemlich frei. Die Krankheitsdauer betrug sechs Tage.

Ein Säufer, der schon Delirium tremens überstanden hatte, bekam plötzlich einen starren Blick; das linke Auge war geschlossen; dazu traten lallende Sprache, Erbrechen, Kopf- und Gliederschmerzen ein. Er war etwas verwirrt. Beide Bulbi standen nach außen und unten. Das linke Auge war nach allen Richtungen bis auf eine geringe Beweglichkeit nach außen, später auch nach unten, fast unbeweglich; Ptosis. Rechts waren die Augenbewegungen nur nach innen und oben erheblich beschränkt. Es bestand Nystagmus. Die Pupillen waren eng und reagierten träge, der Augenhintergrund war normal. Diplopie fehlte. Genesung erfolgte nach ca. 4 Monaten, nachdem allmählich Ataxie, Facialisparese und Ptosis geschwunden waren und völlige Beweglichkeit des rechten Auges eingetreten war. Am linken Auge blieb ein eben sichtbarer Defekt in der Bewegung nach oben und innen[1]).

Ein Auftreten der Störung unter Krämpfen lehrt die folgende Beobachtung:

Ein 50jähriger Mann, der mehrere Jahre hindurch viel Alkohol getrunken hatte, bekam eine Ophthalmoplegie, nachdem er vorher über Krämpfe in den Beinen geklagt hatte. Bei der Aufnahme in das Krankenhaus konnte er über sich selbst, wegen gestörter Intelligenz, keine Auskunft geben. Er konnte seine Augenlider nicht heben; das linke war weniger wie das rechte gelähmt. Leichter Strabismus externus bestand rechts. Die Augäpfel konnten nicht nach oben und unten, wohl aber seitlich bewegt werden. Die verengten Pupillen reagierten langsam auf Licht und Akkommodation. Der Zustand besserte sich allmählich[2]).

Die soeben berichteten Störungen sind vorwiegend zentraler Natur, Es liegt ihnen ein schweres Gehirnleiden zugrunde, welches in der Regel einen tödlichen Augang nimmt. Der Sitz der Augenmuskelstörungen ist in der Kernregion am Boden des dritten und vierten Ventrikels zu suchen. Es handelt sich hier um mehr oder weniger ausgedehnte Blutungen im Gebiete des zentralen Höhlengraus, besonders in den Wandungen des dritten und vierten Ventrikels und des Aquaeductus Sylvii sowie in den Kommissuren[3]). Neben erweiterten und stark gefüllten Kapillaren, zum Teil verdickten oder verkalkten oder aneurysmatischen Gefäßen, findet man kleine punktförmige Blutungen, welche teils die perivaskulären Räume ausfüllen, teils frei im Gewebe liegen. In deren Nähe sind überall Körnchenzellen, die Ganglienzellen vakuolisiert, die Endothelien der Kapillaren mitunter geschwollen. Vereinzelt wurden

1) Thomsen, Berliner klin. Wochenschr. 1888. No. 2.
2) Suckling, Brit. med. Journ. 3. March. 1888. p. 464.
3) Schulz, Neurol. Zentralbl. 1885. No. 19—21. — Lilienfeld, Berliner klin. Wochenschr. 1885. No. 45 (komplette Abducenslähmung; oberhalb der rechten Papille eine linsengroße Hämorrhagie). — Hiller, Charité-Annal. 1881 (Abducenslähmung). — Reunert, Arch. f. klin. Med. Bd. L. S. 13, u. a. — Magnus, Norsk. Magaz. f. Laegevid. 1899. No. 8.

Blutungen auch im Hypoglossuskern, sowie degenerative und entzündliche Erweichung verschiedener anderer Kerne beobachtet. In einem Falle reichten die Blutungen abwärts nur bis zum Abducenskern und waren von einer Zone entzündlich erweichten Gewebes umgeben. Peripherische Veränderungen hat man auch in Fällen, wo darnach gesucht wurde, nicht gefunden und dürften solche wohl nur eine untergeordnete Rolle spielen. In einzelnen Fällen war der Befund gänzlich negativ.

Ein Säufer, der im Krankenhause delirierte, und paretisch-ataktische Bein- und Armbewegungen machte, zeigte beiderseits Ptosis. Die Augenbewegungen waren nach unten, oben und innen sehr beschränkt, auch nach außen nicht ganz frei. Beide Bulbi waren nach außen, oben abgelenkt. Die gleich weiten Pupillen reagierten. Es trat der Tod ein.

Befund: Auf einem durch die Mitte der Thalami optici gelegten Frontalschnitt sah man am Rande des dritten Ventrikels, ca. 4—5 mm in die Tiefe reichend, und beiderseits nahezu symmetrisch viele kleine rote Punkte. Mikroskopisch fanden sich zahlreiche kapilläre Hämorrhagien sowie strotzende Füllung der Gefäße. Blutungen waren teils diffus, teils in den perivaskulären Raum erfolgt. Die Gefäßwände erwiesen sich überall etwas verdickt. Die Blutungen reichten nach vorn bis an die vorderen Grenzen des Thalamus opticus, beziehungsweise bis an das Infundibulum; sie fanden sich auch an der hinteren Kommissur, im Oculomotoriuskern und im Boden des vierten Ventrikels[1]).

Ein Mann, der einen halben Liter Branntwein täglich trank, bekam Parese aller Glieder: die Pupillen waren leicht kontrahiert, reagierten; leichter Strabismus divergens. Die Bewegungen beider Bulbi waren sehr beschränkt, nur nach oben und unten ein wenig erhalten, nach der Seite fast aufgehoben. Es bestanden außerdem noch Schwindel und Erbrechen. Der Tod erfolgte schnell.

Befund: Das zentrale Höhlengrau des dritten und vierten Ventrikels und des Aquaeductus Sylvii war von zahlreichen punktförmigen Hämorrhagien durchsetzt, das Gewebe geschwollen. Bedeutende Erweiterung der Gefäße des Gehirns[2]).

Ein Trinker erkrankte plötzlich nach überstandenem Delirium unter Schwindel an Sehstörungen: Maximale Erweiterung der linken, Reaktionslosigkeit der mittelweiten rechten Pupille. Links bestand Exophthalmus. Abends zeigte sich starke Mydriasis und Abweichung des linken Bulbus nach außen. Der Tod trat nach drei Tagen im Coma ein.

Es fanden sich Hämorrhagien u. a. auch im Hirnstamm und in der medialen Partie des rechten Sehhügels. Sehhügel sowie Vierhügel und oberer Brückenabschnitt waren erweicht. Im Mark der rechten Hemisphäre lag ein breiiger Erweichungsherd. An diesem zeigten die kleinen Arterien vielfach Rhexis der Wand und frische Blutungen[3]).

Ein Trinker bekam Delirien, Kopfschmerzen, Schwindel und Strabismus convergens. Das linke Auge war stark nach einwärts gerollt, die Beweglichkeit nach außen vollkommen aufgehoben, die Bewegungen nach oben, innen und unten erfolgten schwach. Bei den Bewegungen nach oben und unten blieb der Bulbus gleichzeitig nach innen gerichtet. Das rechte Auge

1) Kojewnikoff, Le Progrès médical. 1887. No. 36 et 37.
2) Jacobäus, Deutsche Zeitschr. f. Nervenheilk. 1894. Bd. V. S. 465.
3) Eisenlohr, Deutsche med. Wochenschr. 1892. No. 47. S. 1065.

verhielt sich ähnlich. Beide Pupillen waren verengt. Die Lichtreaktion fehlte beiderseits. Die Konvergenzreaktion war erhalten. Nach etwa zehn Tagen bestand beiderseits vollkommene Abducenslähmung. Beweglichkeit nach innen und oben beschränkt. Tod nach vier Wochen im Delirium.

Befund: Spärliche Blutungen, beziehungsweise Anhäufungen von Pigmentschollen in der Höhe der vordersten Ausläufer der Oculomotoriuskerne, und am Trochleariskern[1]).

Bei einem 66 jährigen Alkoholiker trat eine akute zentrale Augenmuskellähmung beiderseits ein. Es fanden sich hämorrhagisch entzündliche Herde in sämtlichen Kernen; ein größerer hatte den ganzen rechten Oculomotoriuskern zerstört und auf den rechten Hirnschenkel übergegriffen, wodurch eine linksseitige Hemiparese entstanden war[2]).

Diese und ähnliche Fälle beweisen, daß es sich hier um ein schweres Allgemeinleiden handelt, in welchem die Augensymptome oft genug eine untergeordnete Rolle spielen, abgesehen von ihrer Bedeutung für die Diagnose des Krankheitsherdes. Eine genaue Analyse der Muskelstörungen ist aber häufig mit Rücksicht auf das Allgemeinbefinden nicht möglich, was in gleicher Weise für die Feststellung eines etwaigen Sehnervenleidens gilt.

Nystagmus kommt nicht nur als Begleiterscheinung solcher schweren Ophthalmoplegien vor, sondern ist auch sonst bei Alkoholikern verschiedentlich beobachtet worden. Bei 1000 ophthalmologisch untersuchten Kranken mit schwerem Alkoholismus fand er sich zweimal, zugleich mit multipler degenerativer Neuritis, in dem einen Falle auch mit beiderseitiger Abducenslähmung. Außerdem fanden sich 13mal auffallende nystagmusartige Zuckungen beim Versuche der Kranken, die Augen in die Endstellungen zu bringen[3]). In weiteren 9 Fällen wurde Nystagmus, zumeist in den Endstellungen, viermal gefunden.

Ein Arbeiter, 24 Jahre alt, der schon Alkohol-Delirium überstanden hatte, zeigte schlaffe Lähmung der unteren Gliedmaßen. Es bestanden Nystagmus bei extremen Augenstellungen, gute Reaktion der Pupillen, weiße Verfärbung der linken Papille und beiderseits Recurrens-Parese.

Ein Arbeiter von 53 Jahren zeigte Verwirrtheit. Die Pupillen waren eng und gleich. Nystagmus bei Aus- und Einwärtsbewegungen. Lähmung des Rectus externus. Zeitweise Strabismus convergens, und ein anderer Kranker wies bei schlechter zentraler Fixation und beiderseitiger Opticus-Atrophie Nystagmus in allen Blicklagen auf und zwar oval oder kreisförmig.

Ein experimentellen Beweis für die Schädigung der Augenmuskeltätigkeit durch Alkohol ist erbracht worden, zugleich mit analogen Versuchen über die Wirkung anderer Gifte[4]).

Es wurde dabei die Methode angewendet, welche zur Messung der Schnelligkeit der Augenbewegung angegeben ist. Gleichzeitig wurde das Konvergenz- und Divergenzvermögen durch Prismen, der binokulare Nahepunkt

---

1) Boedeker, Arch. f. Psychiatrie. 1895. Bd. XXVII. S. 810.

2) Schüle, Münchener med. Wochenschr. 1894. S. 605 und Arch. f. Psych. u. Nervenkrankh. Bd. XXVII. S. 295.

3) Uhthoff, l. c.

4) Guillery, Pflüger's Arch. Bd. LXXVII, LXXIX u. LXXXIII.

und der durch Rotation erreichbare Grad der Fusion durch Drehung stereoskopischer Vorlagen bestimmt. Das Ergebnis war, daß ein Erregungsstadium, wie es andere Forscher durch Dynamometerversuche an anderen Muskeln festgestellt haben, dabei niemals gefunden wurde. Eine Dosis von 20 ccm Alkohol hatte keinen nachweisbaren Einfluß, eine solche von 40 ccm aber eine sehr deutliche Schädigung der verschiedenen Muskeln zur Folge. Das Divergenzvermögen blieb am längsten geschwächt. Es zeigte sich in späteren Versuchen, z. B. in einem mit 60 ccm Alkohol, daß hier die Störung auch zuerst einsetzte. Versuche mit größeren Dosen ließen natürlich dieses Ergebnis noch früher eintreten. Nach 2 Stunden 25 Minuten war fast vollständiger Ausgleich der Störung eingetreten.

Das Raddrehungsvermögen wurde durch eine Gabe von 40 ccm so gut wie garnicht beeinflußt, sondern erst durch 60 ccm. Besonders deutlich war die Wirkung in einem Versuche, wo die Gabe bei leerem Magen genommen wurde. Ferner sei bemerkt, daß für gewöhnlich bei der allmählichen Drehung der Proben zunächst keine Doppelbilder entstehen, sondern erst von einem gewissen Zeitpunkte an, wo die Vereinigung schwierig wird, aber die Bilder sich doch noch decken lassen, bis schließlich die Möglichkeit überschritten ist. Unter der Alkoholwirkung zeigen sich aber die Doppelbilder oft schon bei den kleinsten Verschiebungen, und lassen sich zwar wieder vereinigen, aber in merklich verlangsamtem Tempo. Es besteht also eine gewisse Trägheit der Fusion.

Das Raddrehungsvermögen wird am spätesten geschwächt im Vergleich zu den übrigen Leistungen der Fusion. Die Herabsetzung wird aber alsdann so stark, daß kaum die Hälfte der normalen Werte bestehen bleibt. Das Abklingen der Wirkung erfolgt ziemlich gleichmäßig, doch sind erst nach drei Stunden die letzten Spuren beseitigt.

Aus diesen Versuchen ergibt sich, daß durch die Wirkung des Alkohols die verschiedenen Leistungen des Bewegungsapparates sehr nachteilig beeinflußt werden. Wir haben uns unter diesem Bewegungsapparate nicht nur die Muskeln zu denken, sondern auch diejenigen Einrichtungen, an welchen sich die Innervationsvorgänge abspielen. Um bloße Störungen der Muskeltätigkeit handelt es sich nämlich nicht. Funktionen, welche zweifellos durch zentrale Vorgänge geregelt werden, nehmen ab zu einer Zeit, wo die Muskelkraft, gemessen durch die Kontraktionsgeschwindigkeit, noch garnicht geschwächt ist. So war in einzelnen Versuchen die Divergenzfähigkeit schon erheblich beeinträchtigt, zu einer Zeit, wo die Schnelligkeitsmessung an den Externi normale Werte ergab; auch war die Störung der ersteren Funktion von viel längerer Dauer. Der Unterschied in dem Eintreten beider Wirkungen kann bis zu 15 Minuten betragen. Dabei ist zu bedenken, daß die Abnahme der Kontraktionsenergie eine sehr geringe, und mit anderen Methoden garnicht nachweisbar ist, während die Störungen der Fusion, also der gemeinschaftlichen Nervenzentren ganz erhebliche sind. Am meisten zeigen sich von den Muskeln die Interni beeinflußt, während von den Leistungen der Fusion gerade die Divergenz am meisten leidet[1]).

1) Fick (Graefe-Saemisch, Handbuch der Augenheilk. 2. Aufl. Bd. X. Kap. 19) verbietet den Alkohol den Kranken, welche über mangelnde Ausdauer bei der Naharbeit klagen und durch Brillen keine Hülfe erhalten. Leider sagt er nicht, um welche Art der Asthenopie es sich handelte.

5. Hemeralopie. Xerose. Glaukom.

Häufig begegnet man bei den geschilderten Wirkungen des Alkoholismus einer leichten Gelbfärbung der Conjunctiva, welche durch die nachteilige Einwirkung des Giftes auf die Leber leicht verständlich ist.

Wichtiger ist ein anderes, zum Teil ebenfalls auf Leberleiden, mehr aber noch auf die durch den chronischen Alkoholismus hervorgerufenen Ernährungsstörungen zurückgeführtes Symptom, nämlich die Hemeralopie, die teils mit, teils ohne die so häufig mit ihr verbundene Xerose der Conjunctiva vorkommt. Zuweilen besteht gleichzeitig die Alkoholneuritis, doch ist hieraus natürlich ein unmittelbarer Zusammenhang beider Affektionen nicht zu erschließen. Es ist nämlich gewiß, daß diese Hemeralopie auch ohne zentrale Skotome, oder sonstige auf eine Erkrankung des Opticus deutende Veränderungen vorkommt. Zehn Kranke der letzteren Art gehörten sämtlich dem männlichen Geschlechte an: zwei standen im vierten, fünf im fünften, zwei im sechsten, einer im siebenten Lebensjahrzehnte. Bei allen war ein übermäßiger Genuß von Wein und Bier, aber nur geringer Schnapsverbrauch nachgewiesen. Sie litten sämtlich an Verdauungs- und Ernährungsstörungen, zum Teil an ernsten Magenleiden und hochgradiger Erschöpfung. Bei sieben Fällen fanden sich die xerotischen Bindehautflecke im Lidspaltenbezirke, entweder zu beiden Seiten der Hornhaut oder nur nach außen. Einige Male wurde auch eine gewisse Steifigkeit der Bindehaut bemerkt, sodaß dieselbe sich bei den Bewegungen des Auges in Falten legte.

Die Beeinträchtigung des Lichtsinnes ist hierbei zuweilen eine ganz erhebliche, sodaß selbst bei weitester Oeffnung die Striche im Förster'schen Photometer nicht erkannt werden, oder erst bei 30 bis 40 mm Diagonale. Ebenso ist die Sehschärfe bei herabgesetzter Beleuchtung erheblich gesunken, z. B. auf $^4/_{60}$ gegen $^5/_6$ bei guter Beleuchtung, während die Sehschärfe eines Gesunden, welcher $^5/_4$—$^5/_3$ hatte, bei derselben Verminderung der Beleuchtung nur auf $^5/_9$—$^5/_6$ sank. Veränderungen des Gesichtsfeldes sind nicht vorhanden, auch keine deutliche Störung des Farbensinnes. Der Augenhintergrund ist entweder ganz normal, oder es findet sich Blässe oder leichte Trübung des Opticus und seiner Umgebung, geringe Schlängelung und Erweiterung der Gefäße, oder auch Verengerungen derselben. Ausnahmsweise wird eine träge Pupillarreaktion bei herabgesetzter Beleuchtung erwähnt. Die Prognose solcher Fälle ist günstig, da bei Abstinenz und Verbesserung der Ernährung eine rasche Besserung und auch vollständige Wiederherstellung eintritt, unter gleichzeitigem Verschwinden der Xerose[1]).

Als Beispiel lassen wir einen Fall von Hemeralopie mit Xerose folgen:

Ein 47 Jahre alter Eisenbahnbediensteter, der nur sehr wenig rauchte, erlitt durch Trinken von viel Bier und Wein eine Einbuße an seinem Sehvermögen. Ganz allmählich trat die Erscheinung ein, daß er in der Dämmerung schlecht sah und nur bei guter Beleuchtung sich zurecht fand. Es bestand morgendliches Erbrechen. Die Gefäße der Conjunctiva bulbi sind stark injiziert: es besteht chronische Blepharitis beiderseits; im Lidspaltenbereiche nach außen und innen von der Cornea sieht man kleine xerotische

1) Bernhard, Hemeralopie und Xerosis conjunctivae bei Potatoren. Inaug.-Dissert. Tübingen 1902.

Flecke, welche Xerose-Bazillen aufweisen. Die Pupillen sind eng, der Augenhintergrund normal; nur die Gefäße erscheinen etwas dick und geschlängelt. Sehschärfe beiderseits mit + 1,5 = $^5/_6$ mit + 3 Jäg. No. 1. Gesichtsfeld ohne grobe Einschränkung. Kein zentrales Skotom. Der Lichtsinn ist ganz erheblich herabgesetzt; bei weitester Oeffnung im Diaphragma werden die Striche im Photometer von Förster nicht erkannt. Schon bei mäßiger Herabsetzung der Beleuchtung tritt eine ganz bedeutende Herabsetzung der Sehschärfe ein, wie die folgende Tabelle zeigt:

Sehschärfe	Untersucher	Patient
Bei guter Tagesbeleuchtung	S = $^5/_4$—$^5/_3$	mit + 1.5 S = $^5/_6$
Bei herabgesetzter Beleuchtung	S = $^5/_9$—$^5/_6$	$^4/_{60}$

Unter absoluter Abstinenz von Alcoholicis, Gebrauch von künstlichem Karlsbader Salz und Aufenthalt in einem mäßig verdunkelten Zimmer tritt eine auffallende Besserung des Lichtsinnes ein. Nach 14 Tagen werden schon bei vier Millimeter Diagonale der Oeffnung im Photometer die Striche erkannt. Die xerotischen Stellen schwanden, nachdem während des ganzen klinischen Aufenthalts bei Nacht die Augen durch einen Verband geschlossen waren. Auch bei herabgesetzter Beleuchtung wurde wieder gut gesehen:

Sehschärfe	Untersucher	Patient
Bei diffuser Tagesbeleuchtung	S = $^5/_4$—$^5/_3$	S = $^5/_6$
Bei herabgesetzter Beleuchtung	S = $^5/_9$	S = $^5/_{15}$
Bei weiterer Herabsetzung	S = $^5/_{15}$	S = $^5/_{20}$—$^5/_{30}$
Bei noch weiterer Verdunkelung	S = $^5/_{30}$	S = $^4/_{60}$—$^5/_{60}$

In einem anderen Falle mit hemeralopischen Beschwerden, aber fast normaler Sehschärfe, bestand eine überaus starke Herabsetzung der Adaptation[1]).

Die Xerose der Bindehaut wird beim chronischen Alkoholismus auch ohne gleichzeitige Hemeralopie beobachtet, oft nur punktförmig oder aus einzelnen kleinen Punkten bestehend, nach außen von der Hornhaut ein kleines Dreieck im Lidspaltenbezirke einnehmend. Von ca. 1500 männlichen Geisteskranken, die zu etwa einem Drittel Alkoholiker waren, litten 24 der letzteren entweder an Xerose mit Hemeralopie oder wenigstens an einem von beiden, und zwar fand sich 14mal Xerose allein, dreimal Hemeralopie allein, siebenmal Xerose mit Hemeralopie. Unter 3000 weiblichen Geisteskranken waren nur ganz vereinzelte Fälle. Mangelhafte Ernährung war durchaus nicht in allen Fällen vorhanden, sodaß eine unmittelbare Alkoholwirkung nicht ausgeschlossen erscheint[2]). Xerosebazillen fanden sich massenhaft.

Die Angabe, daß durch den Alkoholismus Glaukom entstehen könne, ist bisher nicht bestätigt worden. Es wäre ja erstaunlich, wenn nicht gelegentlich auch bei einem Alkoholiker Glaukom vorkäme, doch ist nicht bewiesen, daß solche Leute dieser Krankheit mehr ausgesetzt wären als andere.

6. Allgemeinerscheinungen.

Zur Vervollständigung des klinischen Bildes sind schließlich noch die Allgemeinerscheinungen zu erwähnen. Man würde fehlgehen, wenn man erwartete, daß solche Kranke etwa stets einen ausgesprochenen Säuferhabitus darbieten müßten. Man findet hier alle Stadien, vom un-

1) Horn, Arch. f. Augenheilk. 1908. Bd. LIX. S. 398.
2) Uhthoff, Berl. klin. Wochenschr. 1890. No. 28.

verkennbaren Trunkenbolde, der womöglich in berauschtem Zustande in die Sprechstunde kommt, bis zum Anfänger, dem das Laster noch keinen äußerlich sichtbaren Stempel aufgedrückt hat. Die Allgemeinerscheinungen, welche man bei vorgeschrittenem Alkoholismus zu erwarten hat, sind im Uebrigen bekannter, als die verhältnismäßig selteneren Sehstörungen. Außer den charakteristischen Gefäßerweiterungen und der Gedunsenheit des Gesichtes sind es: chronischer Magenkatarrh, schlechte Ernährung, Tremor, Unruhe, Schlaflosigkeit, wüste Träume, Störungen der Intelligenz und der Willenskraft, zuweilen Steigerung der Reflexe, Hyperästhesie, Parästhesien, oder auch schwere nervöse Erscheinungen, wie Delirium tremens, Halluzinationen, Illusionen, Pseudotabes, multiple Neuritis, Erkrankungen von Leber, Herz, Gefäßen, Nieren usw. Im Harn fand man wenig Urate und Stickstoff bei einem Ueberschuß von Chlor[1]). Durch Vermittelung von Organerkrankungen können wieder Sehstörungen entstehen, die aber nichts der Alkoholwirkung Eigentümliches zeigen. Es ist verständlich, daß eine chronische allgemeine Störung der Ernährungsvorgänge im ganzen Körper, auf welcher Basis immer sie sich auch aufbaut, eine Reihe sekundärer Erscheinungen zeitigen muß, die mehr oder minder umfangreich oder belangreich sind. So bewegt sich z. B. die Zahl der roten Blutkörperchen bei der chronischen Alkoholvergiftung zwischen normalen Grenzen, während sie nach Nikotin unter die Norm sinkt. Bei der chronischen Alkohol- und Nikotin-Vergiftung nimmt dagegen der Hämoglobingehalt des Blutes beträchtlich ab.

Eine seltene, wohl nur bei hochgradiger allgemeiner Ernährungsstörung zu erwartende Erkrankung beobachtete man bei einem 39jährigen, sehr vernachlässigten Alkoholiker, der, während er wegen eines Armbruches im Spitale lag, eine beiderseitige Hautnekrose der Lider bekam. Die Ursache wurde in einer Störung der nervösen Zentren durch Alkohol gesucht[2]).

7. Verlauf und Ausgänge.

Der bei weitem häufigste Ausgang ist die gänzliche oder wenigstens teilweise Wiederherstellung der normalen Funktion unter Besserung des Allgemeinbefindens, vorausgesetzt, daß der Kranke sich entschließt, die ärztlichen Vorschriften, namentlich in bezug auf die Abstinenz, zu befolgen. Selten ist ein Stationärbleiben des Zustandes, noch seltener endlich eine progressive Verschlechterung, welche schließlich zum Verfall des Sehvermögens führen kann. Diese drei verschiedenen Möglichkeiten wollen wir etwas näher betrachten.

1. Die Rückbildung des Defektes läßt sich naturgemäß leichter beobachten, als seine Ausbildung, da man bei Kranken, welche sich einmal der ärztlichen Behandlung anvertraut haben, doch öfter Gelegenheit zu perimetrischen Untersuchungen haben wird. Nichtsdestoweniger dürfte es selten gelingen, alle Phasen dieser Rückbildung im einzelnen Falle zu verfolgen. Als Regel scheint zu gelten, daß die Rückbildung stets in umgekehrter Reihenfolge stattfindet, wie die Entwickelung, also von der Peripherie nach dem Zentrum, sodaß man ganz dieselben Stadien und ganz dieselben Bilder wiederfinden kann, wie

1) Golesceanu, Intern. Ophthalm. Kongr. 1904.
2) Kipp, Amer. Ophthalm. Soc. 1896.

bei der Ausbildung der Störung, nur eben in umgekehrter Ordnung[1]). Ist z. B. außer dem Farbenskotom auch ein absoluter Defekt vorhanden, so verschwindet dieser zuerst, ebenso wie er zuletzt gekommen ist. Dabei zerfällt er in zwei Teile dadurch, daß eine normal empfindende Partie sich von oben oder unten her zwischen M und F hineinschiebt, wodurch dasselbe Bild entsteht, wie bei Vereinigung des an F und M entstandenen Defektes durch einen oberhalb oder unterhalb der Horizontalen verlaufenden Verbindungsarm, oder es bildet sich eine Einschnürung (Beutelform). Ebenso kann mitten in dem Defekte sich eine Insel bilden, die sich allmählich vergrößert. Wir haben somit dieselben Bilder wie in Fig. 17 für den relativen Defekt. Die beiden getrennten Teile des Defektes an F und M verkleinern sich nun weiter bis zum Verschwinden.

Ganz analog ist der Vorgang in bezug auf das Farbenskotom. Nehmen wir das höchste Entwickelungsstadium, des vollständigen Verschwindens der Rot- und Grünempfindung, so erscheint die Farbenempfindung an derselben Stelle wieder, wo sie zuletzt entschwunden war, also an der inneren Gesichtsfeldhälfte, später auf der temporalen. Indem sich beide Inseln vergrößern, vereinigen sie sich zunächst nach unten. Es erscheint also jetzt das Bild des nach oben durchgebrochenen Skotoms (Fig. 20). Findet nunmehr auch nach oben eine Vereinigung statt, so bleibt der typische ovaläre Defekt übrig. Dieser teilt sich wieder in zwei Teile, welche bis zum Verschwinden zusammenschrumpfen.

Ein 33jähriger Tischler leidet seit einem halben Jahre an zunehmender Verschlechterung des Sehvermögens. Es besteht träge Pupillenreaktion und unbedeutende Linsentrübungen. In der Umgebung der Papille sieht man eine leichte Netzhauttrübung, die temporale Papillenhälfte ist etwas blasser als die nasale. Die Netzhautarterien sind mäßig verengt, die Venen etwas erweitert.

Sehschärfe = Fingerzählen in 1 m. Mit dem rechten Auge werden nur einzelne Worte aus Sn X mit + 6 Zoll gelesen, links Sn XVI.

Fig. 25.

L.

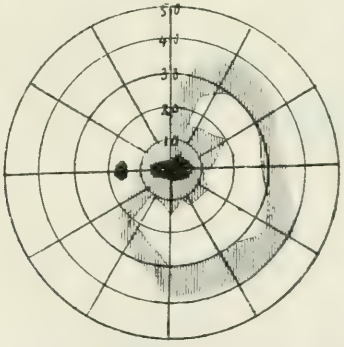

Das Gesichtsfeld hat normale Außengrenzen für Weiß, aber einen zentralen absoluten Weißdefekt, welcher von einem relativen umgeben ist. Links ist derselbe perizentrisch (Fig. 25), rechts mehr parazentrisch, aber den Fixierpunkt überschreitend. Rote und grüne Quadrate, selbst von 20 mm

1) Wir folgen auch hier der ausführlichen Schilderung von Groenouw l. c.

Seitenlänge, werden im ganzen Gesichtsfelde nicht erkannt. Zugestanden wurden 30—40 g österreichischen Tabaks täglich und ein halber Liter Korn. Es konnte aber festgestellt werden, daß der wirkliche Verbrauch ein viel größerer war.

Therapie: Laxantien und Abstinenz. Am folgenden Tage wurde mit jedem Auge Rot in einer nach innen vom Fixierpunkte gelegenen halbmondförmigen Zone erkannt (Fig. 25), welche sich am nächsten Tage bereits zu einem Ringe geschlossen hatte, der einen eiförmigen, zwischen F und M gelegenen Defekt umgab. Seine Grenzen waren A 18°—20°, J 8°—10°. Rechts konnten diese Grenzen aber nur mit einem Quadrat von zehn Millimeter Seite festgestellt werden, während ein solches von fünf Millimeter nur in einem halbmondförmigen Gebiete der inneren Gesichtsfeldhälfte erkannt wurde. Nach 9 Tagen war der zentrale Defekt für Rot und auch für Grün in zwei Hälften zerfallen, je eine an F und an M. Der Weißdefekt hatte sich verkleinert. Bei der Entlassung war seine Ausdehnung nur noch 2°, während für Rot und Grün außer einem Skotom an F auch noch eine Vergrößerung von M nach oben und unten bestand. Die Sehschärfe war rechts = Finger in 2 Meter, links in $3^1/_2$ Meter. Mit + sechs Zoll Sn III $\frac{I}{II}$ mühsam in drei Zoll. Papille unverändert. Der Mann wurde später wieder berufsfähig. Trotzdem das weite Hinübergreifen des Weißdefektes nach innen verdächtig war, fand also doch durch die Abstinenz eine sehr rasche Rückbildung statt, so daß es sich wahrscheinlich nur um eine schwerere Form der Intoxikationsamblyopie gehandelt hat.

Ein 38jähriger Weber hatte bei der Aufnahme stark herabgesetzte Sehschärfe: ohne Glas sah er nur Sn III von fünf bis sieben Zoll und mit + zehn Zoll Sn II. Das Gesichtsfeld des rechten Auges hatte einen eiförmigen Defekt für Rot und Grün bei normalen Außengrenzen (Fig. 26). Links waren ganz ähnliche Verhältnisse. Am Fixierpunkte war außerdem ein kleiner absoluter Defekt für Weiß vorhanden. Der Mann behauptete, täglich etwa

Fig. 26.

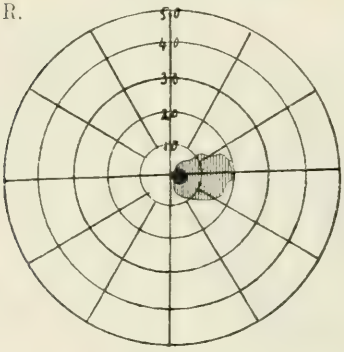

Fig. 27.

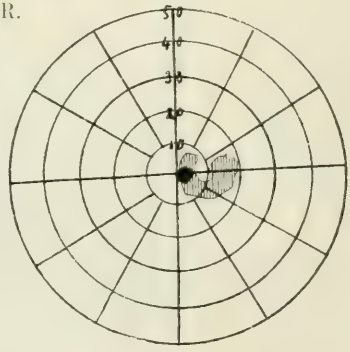

35 g Tabak zu rauchen, aber nur wenig Schnaps zu trinken. Appetit war gering, Schlaf schlecht. Durch Abstinenz wurde eine bedeutende Besserung erzielt. Nach ca. 14 Tagen betrug die Sehschärfe = $^{20}/_{100}$ und der Defekt hatte von oben her eine Einbuchtung erhalten. Der absolute Teil war unverändert (Fig. 27). Auf dem linken Auge war innerhalb des Defektes eine rotempfindende Insel aufgetreten. Nach $1^1/_2$ Monaten war die Sehschärfe = $^{20}/_{50}$ und nur noch am Fixierpunkte ein kleiner Rotdefekt, etwas größer als der frühere absolute, welcher verschwunden war. Später waren keine Nachrichten vom

Kranken zu erlangen. Die Rückbildung erfolgte langsamer als bei anderen Fällen, wahrscheinlich weil der nur ambulant behandelte Kranke keine strenge Abstinenz übte.

Eine schnelle Rückbildung zeigte sich bei einem 35jährigen Tischler, der seit etwa sechs Monaten Abnahme der Sehschärfe, besonders bei heller Beleuchtung, bemerkte. Er rauchte 35 g schweren Preßtabak, 2—3 Zigarren und schnupfte; außerdem trank er täglich einen halben Liter Schnaps.

SR = Finger in fünf Metern; SL = Finger in zwei Metern.

Abblassung des temporalen Papillenquadranten. Das Gesichtsfeld hat normale Außengrenzen für Weiß und Rot und einen zentralen Rotdefekt, welcher aber nur relativ ist, ähnlich für Grün. Schon nach zwei Tagen war der Defekt des rechten Auges von unten her verkleinert (Fig. 28) durch eine hineinragende rotempfindende Stelle, nach drei Tagen war derselbe in zwei

Fig. 28.

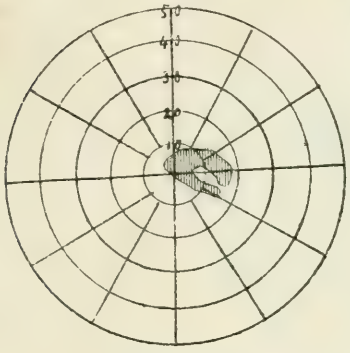

Fig. 29.

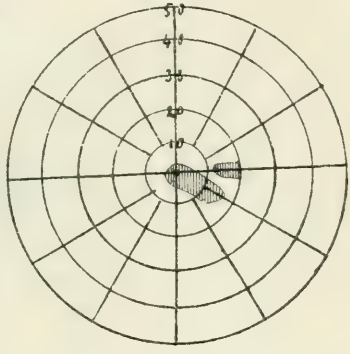

Hälften zerfallen (Fig. 29), nach sechs Tagen war nur ein ganz kleiner Defekt am Fixierpunkte, nach elf Tagen auch mit kleinen roten und grünen Objekten nichts mehr nachweisbar. Auf dem linken Auge war gleichfalls ein Defekt, welcher nach vier Tagen in zwei Teile zerfiel; nach 6 Tagen bestand nur noch ein kleiner Defekt am Fixierpunkte, welcher auch bald verschwand, während der blinde Fleck nach unten einen flügelförmigen Fortsatz hatte, in welchem ein meist relatives Skotom für Rot war. Nach 13 Tagen war alles verschwunden. Sehschärfe mindestens $^{20}/_{40}$ (Fig. 30).

Fig. 30.

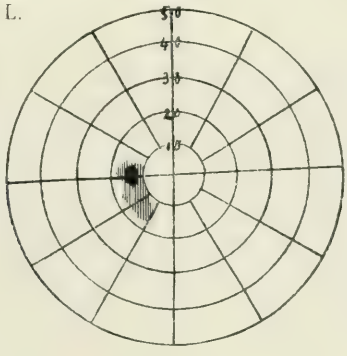

Solche Vergrößerungen des blinden Fleckes können gelegentlich auch als erster Beginn der Erkrankung vorkommen.

Beispiele für die Rückbildung des Weißdefektes stellen die folgenden Beobachtungen dar.

Ein 42jähriger Schmied klagt darüber, daß sein Sehvermögen seit ca. vier Monaten abgenommen habe. Er trinkt wenig Schnaps, viel Bier, raucht seit dem siebenten Lebensjahre stark Pfeife und zwar amerikanischen Preßtabak. In letzter Zeit litt er an Gelenkrheumatismus, wodurch er dreiviertel Jahr arbeitslos war.

Sehschärfe = $^{20}/_{200}$. Mit dem rechten Auge wird Sn $I^1/_2$ mit + 10 Zoll, mit dem linken Sn III gelesen.

Das Gesichtsfeld des linken Auges hat einen eiförmigen, zentralen Defekt für Blau, Rot und Grün und einen etwas kleineren für Weiß bei normalen Außengrenzen (Fig. 31).

Fig. 31.

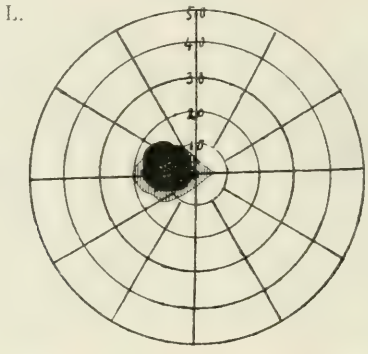

Durch Abstinenz hob sich die Sehschärfe in acht Tagen auf $^{20}/_{70}$. Appetit sehr gesteigert. Nach mehreren Wochen erschien der Mann wieder in sehr reduziertem Zustande; er hatte anscheinend wieder getrunken.

Sehschärfe = $^{20}/_{200}$; nach sechs Tagen bereits $^{20}/_{100}$.

Das Gesichtsfeld hatte einen ovalen Defekt für Rot und einen kleinen für Weiß, welcher auf dem rechten Auge nur die Gegend des Fixierpunktes einnahm und etwa 5° Radius hatte; links hatte er Beutelform, indem der Defekt schon anfing, sich zu teilen (Fig. 32).

Fig. 32.

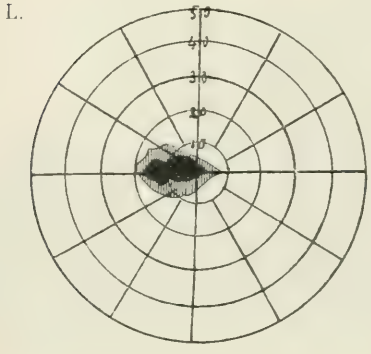

Fig. 33.

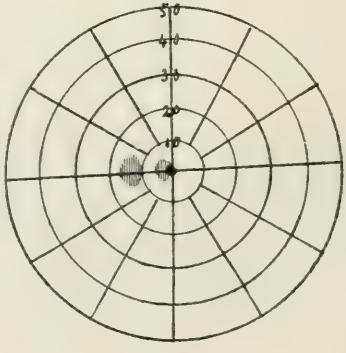

Die horizontale Brücke war fünf Tage später verschwunden. Nach 19 Tagen war die Sehschärfe $= {}^{20}/_{30}$: der blinde Fleck war noch bedeutend vergrößert. Ein Defekt bestand für Rot und Grün unmittelbar am Fixierpunkte, für das linke Auge innerhalb eines kleinen Bezirkes noch absolut (Fig. 33).

Einen sehr langsamen Rückgang, wahrscheinlich wegen nur teilweiser Abstinenz, zeigte die Sehstörung eines 37jährigen Tagearbeiters, welcher täglich fünf Pfeifen schlechten Tabaks rauchte und für neun Pfennige Schnaps trank. Die Papilla optica war sehr blaß.

SR = Finger in 10 Fuß, SL = Finger in 5 Fuß.

Das Gesichtsfeld (Fig. 34) hatte bei normalen Außengrenzen einen eiförmigen Defekt für Rot und einen kleineren für Weiß, welcher einen Monat

Fig. 34.

L.

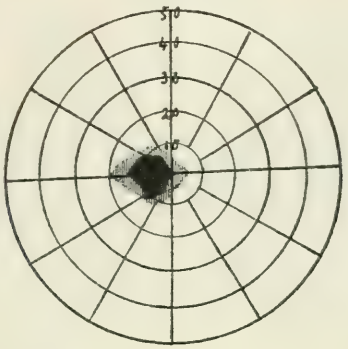

lang unverändert blieb, trotz geringer Besserung der Sehschärfe. Nach vier Monaten war der Rotdefekt noch unverändert, der absolute in zwei Teile zerfallen.

SR $= {}^{20}/_{200}$: SL $= {}^{20}/_{100}$.

Nach weiteren zwei Monaten war das Gesichtsfeld normal. Sehschärfe $= {}^{20}/_{30}$.

Die Beobachtung aller dieser Stadien dürfte selten gelingen. Die Rückbildung erfolgt wohl auch nicht in allen Fällen genau nach diesem Typus. Den Zerfall des Skotoms in zwei Teile halten wir z. B. nach eigener Erfahrung nicht für regelmäßig. Daß die Aufhellung von der Peripherie zum Zentrum erfolgt und nicht etwa in umgekehrter Richtung, wird im übrigen von den erfahrensten Beobachtern bestätigt. Sie wird auch so geschildert, daß sich zunächst in der äußersten Zone des Skotoms ein Ring bilde, wo die bis dahin nur undeutlich und verändert wahrgenommene Farbe in ihrer richtigen Nüance erscheine. Gleichzeitig entstehe, anschließend an diesen Ring, ein zweiter, wo die noch gar nicht wahrgenommene Farbe undeutlich erkannt werde. In dieser Weise rückten die verschiedenen Zonen allmählich immer weiter nach dem Zentrum vor, und wenn schließlich ein Stillstand eintrete, so könne man immer noch die äußere, nur relativ defekte Farbenzone nachweisen, ja sogar nach vollständiger Heilung sei bei gebotener Gelegenheit noch lange nachher — in einem Falle ein volles Jahr — im Zentrum des Gesichtsfeldes eine beschränkte Stelle aufzufinden, in welcher eine veränderte Empfindung der Farbennüance zurückgeblieben. In Verbin-

dung hiermit bleibe ebenfalls noch lange ein lästiges Gefühl retinaler Asthenopie[1]).

Etwas anders verlief die Aufhellung bei dem Kranken, dessen Farbensystem auf der Seite 243 beschrieben ist:

Ein 36jähriger Grünkramhändler, mit ausgesprochenem Säuferhabitus, der auch den Alkoholmißbrauch zugab, hatte vor einem Jahre Delirium tremens. Er rauchte nur drei bis vier Zigarren täglich. Seit einem halben Jahre bestanden Sehstörungen. Das Gesichtsfeld war peripher für Weiß und Blau frei. Links war ein kleines zentrales Skotom für Blau. Rot und Grün waren im ganzen Gesichtsfelde nicht vorhanden. Sehschärfe = $^{15}/_{200}$ beiderseits. Ophthalmoskopischer Befund: Abblassung der temporalen Papillenhälfte. Hypermetr. + 2.0. Nach circa drei Wochen (Fig. 35): Grün wurde gleich-

Fig. 35.

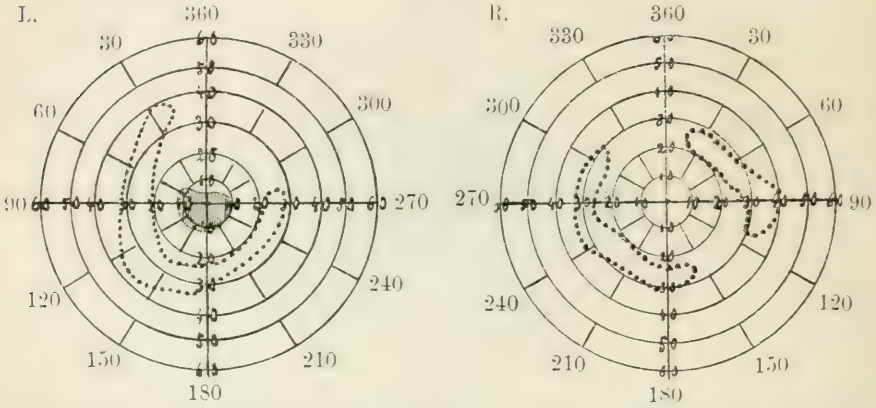

mäßig als Grau bezeichnet, Rot außer in den schmalen peripheren Zonen als Gelblich, zentral als Grau. Blau wurde im Bereich des Skotoms als „Grau-Schwärzlich-Blau" bezeichnet[2]).

Es wurde aber auch verschiedene Male beobachtet, daß zuerst der Fixierpunkt frei wurde und der an M oder der neben dem Zentrum liegende Teil des Skotoms eventuell erst nach langer Zeit verschwand. Letzteres wird als Regel aufgestellt, wenn eine parazentrale Stelle am stärksten affiziert ist. Alsdann hellt sich zuerst der mediale Anteil des Skotoms auf, wo von vornherein die Funktionsstörung am geringsten war. Die weitere Besserung vollzieht sich in der Weise, daß unter größerer oder geringerer Hebung der zentralen Sehschärfe auch die zentrale Farbenempfindung sich der Norm nähert, während parazentral ein noch scharf umschriebenes Farbenskotom nachweisbar ist. Der Fortschritt erfolgt überwiegend von der medialen Hälfte aus in der Richtung auf einen parazentralen Bezirk. Als Beispiel diene die folgende Krankengeschichte:

Ein 28jähriger Mann, geständiger Raucher und Potator, hat seit sechs Wochen Sehstörungen. Ophthalmoskopischer Befund: Die rechte Papille ist in ihrer medialen Hälfte etwas gerötet, die laterale blässer. Die Papillen-

1) Samelsohn, l. c.
2) Uhthoff, l. c.

grenzen sind nach oben, innen und unten überschleiert und die Streifung der Radiärfaserschicht daselbst abnorm deutlich sichtbar. In derselben und in unmittelbarer Nähe der Papille zeigen sich einzelne kleine streifige Blutungen, und mehrere größere Extravasate in beträchtlichem Abstande von der Papille. Die Netzhautvenen sind etwas breiter, die Arterien normal. Links besteht Hyperämie der Papille und der angrenzenden Netzhautzone wie rechts: außen unten, an den Papillenrand anstoßend, erkennt man eine größere Netzhautblutung. Sehschärfe beiderseits = $^2/_{24}$. Jäg. 13 mühsam. Farben werden in großen Flächen normal erkannt. Außengrenzen des Gesichtsfeldes normal.

Skotome für Rot: R { a 16 o 7 / i 3 u 2 } L { a 17 o 10 / i 2 u 5 } Rot wird nasal vom Zentrum braun, temporal „grün" gesehen.

Skotome für Grün: R { a 16 o 10 / i 2 u 2 } L { a 17 o ungewiß / i 3 u 2 }

Gelb wird, nicht konstant, gelblich grün gesehen. Blau verändert sich fast gar nicht.

Nach drei Tagen erfolgte eine Verkleinerung der Extravasate. Die Hyperämie von Netzhaut und Sehnerv hatte beiderseits abgenommen. Die Färbung der Papillen war temporal grau-grünlich. Nach weiteren drei Tagen waren die Blutungen verschwunden. Zirka drei Wochen später:

Skotome für Rot: R { a 20 o 7 au 12 ao 12 / i 0 u 2 io 0 iu 0 } Das Skotom ist „hemianopisch" geworden.
L { a 3—18 o 7 au 3—14 ao 2—9 / i 0 u 5 io 0 io 0 } Das Skotom ist parazentral geworden.

Sehschärfe beiderseits = $^6/_{12}$[1]).

So ziemlich alle Möglichkeiten des Verlaufes wurden bei der Rückbildung schon beobachtet. Als seltene Abweichung fand man eine fleckweise Aufhellung innerhalb des Skotomgebietes, welche dadurch erklärt wird, daß in dem Areale des neuritischen Prozesses sich einige Inseln befänden, in welchen die Intensität der Entzündung geringer, und an denen daher die therapeutische Einwirkung zunächst von Erfolg sei.

2. Die Rückbildung ist selbst bei gänzlich geschwundener Rot- und Grünempfindung noch möglich, wenngleich ja nicht immer eine volle Wiederherstellung zu erreichen ist. Mehrere Beispiele hierfür sind bereits angeführt worden[2]). Auch hochgradige Herabsetzung der Sehschärfe ist kein Hindernis für die Rückbildung. Fälle, wo nur noch auf wenige Meter Finger gezählt werden konnten, sind vollkommener Heilung fähig.

Eine interessante Zusammenstellung hierüber s. S. 272[3]).

Dieselbe zeigt, daß von 32 Fällen, wo nur noch Fingerzählen in 1—3 Meter möglich war, doch noch 4 vollständig geheilt, 19 mehr oder weniger gebessert wurden. Ueber das Verhalten der Skotome ist allerdings nichts mitgeteilt worden, doch ist wohl anzunehmen, daß hier ebenfalls eine gänzliche oder teilweise Rückbildung stattgefunden hatte.

1) Sachs, Arch. f. Augenheilk. Bd. XVIII. S. 21.
2) Vergl. z. B. S. 265.
3) Brauchli, l. c. S. 42.

Sehschärfe im Beginn der Behandlung	Finger in 1/4—1 m	Finger in 1—3 m					Finger in 3—6 m					1/20—1/10				1/10—1/5			1/5—1/3				1/3—2/3			2/3—1	Total
	1	32					26					21				25			37				22			12	176
Sehschärfe am Schlusse der Behandlung	weniger als 1/20	1 bis 2/3	2/3 bis 1/3	1/3 bis 1/10	1/10 bis 1/20	>1/20	1 bis 2/3	2/3 bis 1/3	1/3 bis 1/10	1/10 bis 1/20	>1/20	1 bis 2/3	2/3 bis 1/3	1/3 bis 1/10	1/10 bis 1/20	1 bis 2/3	2/3 bis 1/3	1/3 bis 1/10	1 bis 2/3	2/3 bis 1/3	1/3 bis 1/10	1/10 bis 1/20	1 bis 2/3	3/3 bis 1/3	1/3 bis 1/10	1—2/3	
	1	4	5	12	2	9	6	3	13	2	2	7	4	7	3	5	5	15	19	10	6	2	13	8	1	12	176
Geheilt	—	4	—	—	—	—	6	—	—	—	—	7	—	—	—	5	—	—	19	—	—	—	13	—	—	12	66
Gebessert . . .	—	—	5	12	2	—	—	3	13	2	—	—	4	7	—	—	5	—	—	10	—	—	—	—	—	—	63
Ungeheilt oder wenig gebessert	1	—	—	—	—	9	—	—	—	—	2	—	—	—	3	—	—	15	—	—	6	—	—	8	—	—	44
Schlechter geworden . . .	—	—	—	—	—	—	—	—	—	—	—	—	—	—	—	—	—	—	—	—	—	2	—	—	1	—	3

da erfahrungsgemäß die Besserung der Sehschärfe der Rückbildung der Skotome nicht etwa vorauseilt, sondern derselben meistens erst nachfolgt.

Ungünstiger für die Rückbildung ist eine stärkere Beschränkung der Außengrenzen, da sie immer den Verdacht erwecken muß, daß es sich um ein schwereres Sehnervenleiden handelt. Aber selbst hier kommt vollständige Heilung vor, wie folgendes Beispiel[1]) beweist, welches wegen des jugendlichen Alters des Kranken und wegen des einseitigen Auftretens der Störung trotz beiderseitiger ophthalmoskopischer Veränderung noch von besonderem Interesse ist.

Ein zwölfjähriger Gastwirtssohn, der trank, fiel auf den Hinterkopf. Danach erschien weder Erbrechen noch Bewußtlosigkeit, aber vier Wochen lang Kopfweh. Seitdem fiel er noch einige Male um, weil er angeblich in den Beinen zusammenknickte. Auch in den Armen hatte er Schwäche bemerkt. Einmal fiel er beim Baden um wegen Schwindel und Bewußtlosigkeit. Acht bis vierzehn Tage nachher bemerkte er Störungen am rechten Auge, welches er nicht öffnen konnte. Er sah alles undeutlich und grau.

Ophthalmoskopischer Befund: Papillen beiderseits grau, besonders temporal, wo schon recht deutliche atrophische Färbung besteht.

SR = Finger in $2^1/_2$ m: SL = $^5/_6$— 1.

Rechts wurde zentral Blau bei großem Objekte erkannt, Rot hier und da als Braunrot. Grün garnicht. Es bestand eine Einengung der Außengrenzen für Weiß und Farben, wie aus dem folgenden Bilde (Fig. 36) ersichtlich ist.

Fig. 36.

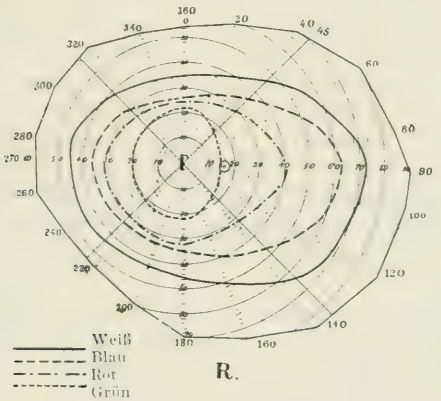

Links war zentral „gutes Farbenvermögen". Nachdem der Knabe $4^1/_2$ Monate auf dem Lande gewesen, war

SR = $^1/_2$—$^2/_3$, SL = 1.

Farben wurden zentral beiderseits gut erkannt.

Ophthalmoskopischer Befund: Die Optici waren stark graublau, wie bei grauer Atrophie, aber nicht dem üblichen Befunde der Intoxikationsamblyopie entsprechend. Nach fünf Monaten geregelter Lebensweise war beiderseits die Sehschärfe = 1. Die nasale Hälfte der Optici hatte sich etwas gerötet, die temporale blieb immer noch stark grau verfärbt. Die Arterien waren rechts schmäler als links. Farben wurden beiderseits zentral „sehr gut" erkannt. Nach weiteren sechs Monaten wurde ein beiderseits fast normales Gesichtsfeld gefunden; nur Grün war noch etwas zu klein. Die

1) Brauchli, l. c.

Patellarreflexe, welche anfangs etwas abgeschwächt waren, zeigten sich normal. Die temporale Abblassung bestand noch.

3. Die Zeit, welche die Rückbildung beansprucht, ist sehr verschieden und hängt wiederum mehr von dem Verhalten des Patienten, als von dem Arzte ab. Namentlich wenn Tabak und Alkohol zugleich einwirkten, kann man zuweilen bei voller Abstinenz eine auffallend schnelle Besserung eintreten sehen. Es sind das die Fälle, welche als Scotoma fugax bezeichnet werden[1]). Die ganze, oben geschilderte Rückbildung kann sich innerhalb weniger Tage abspielen[2]), und diese Fälle bieten am besten Gelegenheit, den Uebergang der einen Phase in die andere zu beobachten. Daß dies öfter bei klinisch, als bei ambulant behandelten Kranken gelingt, ist nicht zu verwundern, da bei letzteren wohl in der Regel die Abstinenz weniger streng ist. Man ist daher berechtigt, einen akuten und einen chronischen Verlauf des Leidens zu unterscheiden. Dies bezieht sich nicht nur auf die Rückbildung, sondern, wie wir oben gesehen haben, auch auf die Entwickelung. Auch in den leichteren Fällen muß man aber immerhin auf mehrere Wochen bis zur völligen Genesung rechnen, während die schwereren sich Monate lang hinziehen können[3]).

Daß die Sehschärfe auch bezüglich der Rückbildung eine gewisse Unabhängigkeit von dem Skotome zeigt, wurde bereits gesagt. In der Regel erfolgt ihre Besserung langsamer, doch kann auch umgekehrt die Farbenstörung länger bestehen. Solche Fälle sind wiederholt beobachtet worden. Die eigentliche Amblyopie war hier schon seit längerer Zeit abgelaufen, die Sehschärfe nahezu voll, und trotzdem noch ausgeprägte Farbenskotome für Rot und Grün nachweisbar[4]). Es dürfte zwar fraglich sein, ob man hier statt „noch" nicht besser sagte „wieder" nachweisbar, denn es wird sich die Möglichkeit nicht ausschließen lassen, daß die Skotome auch schon einmal verschwunden waren, aber vielleicht infolge neuer Exzesse wieder aufgetreten sind. Im andern Falle müßte man diesen Zustand, wenigstens in bezug auf die Skotome als stationär bezeichnen und er würde daher in diesem Sinne der nun folgenden Gruppe zufallen.

4. Von einem Stillstehen des Prozesses kann man erst sprechen, wenn nach längerer zweckmäßiger Behandlung und geeigneter Lebensweise eine Besserung nicht zu erzielen ist. Alle veralteten und vernachlässigten Fälle kann man durchaus nicht als stationär bezeichnen, da, falls es gelingt, den Kranken zur Abstinenz zu bewegen, manches Mal immer noch, und zwar dann auch in der Regel bald, eine Besserung eintritt. Niemals aber kann man ein Stationärbleiben als gewiß annehmen in dem Sinne, daß bei Fällen, welche anscheinend zum Stillstande gekommen sind, eine Verschlechterung unbedingt auszuschließen wäre. In stationär gewordenen Fällen findet man meistens das ophthalmoskopische Bild der Sehnervenatrophie, wobei funktionell aber der Unterschied besteht, daß die Außengrenzen normal sind. Ein

1) Hirschberg, l. c.
2) Groenouw, l. c.
3) Ueber das Bestehenbleiben des ophthalmoskopischen Befundes trotz Wiederherstellung der Funktion siehe oben.
4) Uhthoff, l. c.

Weißdefekt braucht dabei nicht vorhanden zu sein, sondern nur das Rotskotom von der typischen Form.

Es konnte bei solchen Kranken aber auch ein mangelhaftes Funktionieren des peripheren Farbensinnes festgestellt werden, indem Rot und Grün erst an größeren Objekten erkannt wurden.

Daß die Peripherie aber doch relativ frei bleibt, bestätigt die Regel, daß die Entwickelung vom Zentrum aus, die Rückbildung in umgekehrtem Sinne erfolgt, also in jedem Falle das Zentrum die am stärksten affizierte Partie ist.

Unverbesserlicher und stets rückfälliger Alkoholismus ist wohl die häufigste Ursache für dieses Stationärwerden des Zustandes. In schweren Fällen findet man auch den absoluten Defekt.

Zwei Fälle hatten bei großem, absolutem Defekte noch ein umgebendes Blauskotom bei einmal gänzlich fehlender Rotgrünempfindung, während das andere Mal Rot in ganz kleinem Bezirke erkannt wurde.

Ein 45jähriger Arbeiter klagte seit sieben bis acht Monaten über Nebligsehen. Er rauchte seit 20 Jahren „fast den ganzen Tag", und zwar meist Zigarrenreste aus der Pfeife. Dabei zeigte er einen ausgesprochenen Trinkerhabitus. Es bestanden unruhiger Schlaf, schlechter Appetit, Tremor, Stuhlverhaltung. Rechts findet sich seit drei Jahren eine Cataracta traumatica, nach deren Extraktion das Gesichtsfeld dieselben Störungen zeigte wie links.

Ophthalmoskopischer Befund: Temporale, atrophische Verfärbung der Papille.

$$SR = {}^{7}/_{200}. \quad SL = {}^{14}/_{200}.$$

Die Gesichtsfelder geben die folgenden Figuren wieder.

Fig. 37.

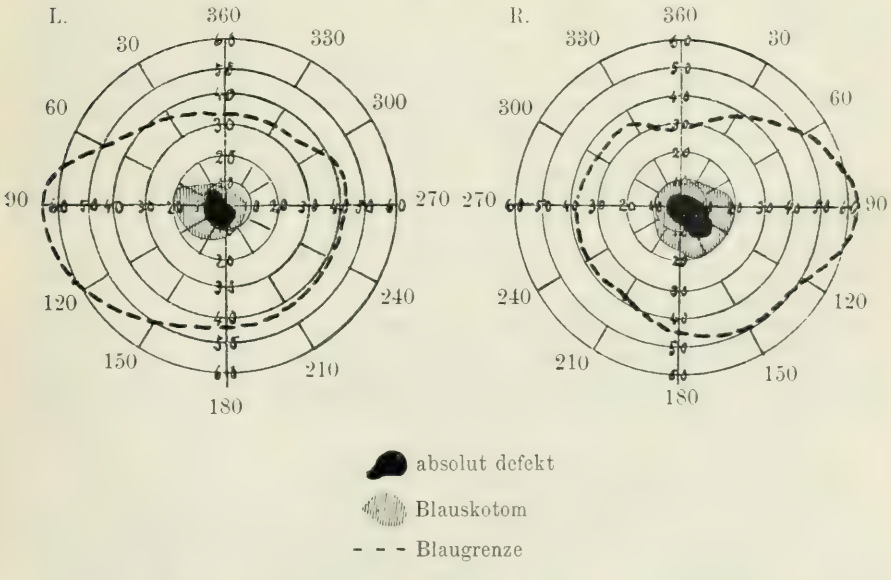

Ein 33jähriger Mann leidet seit $2^1/_2$ Jahren an einer Sehstörung, die sich schnell entwickelt hat. Er trinkt sehr viel Schnaps. Es bestehen ausgesprochene Symptome des chronischen Alkoholismus. Beginn und Entwicklung der Sehstörung konnte nicht beobachtet werden. Sehschärfe beiderseits

$= {}^{7}/_{200}$. Grün wird garnicht erkannt, Rot in zwei kleinen exzentrischen Inseln. Weißgrenze normal (Fig. 38).

Fig. 38.

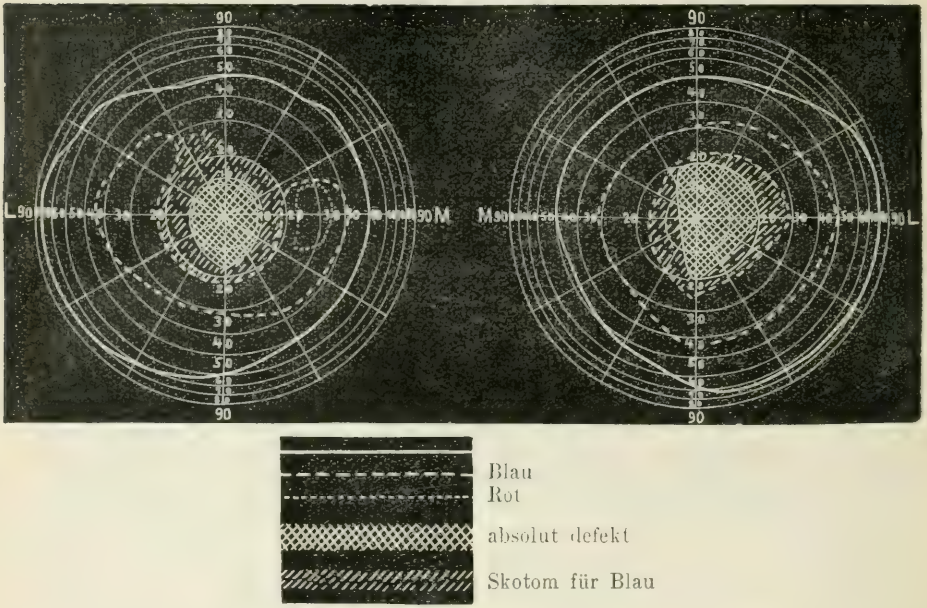

Der Zustand wurde in beiden Fällen als Endausgang der Amblyopie angesehen[1]).

Während also selbst in solchen schweren Fällen die Weißgrenzen normal waren, fand ein anderer Beobachter, der allerdings die Gesichtsfeldverengerung als einen regelmäßigen Befund der Intoxikationsamblyopie ansieht, beim Ausbleiben der Heilung die Grenzen erheblich hereingerückt.

Ein 48jähriger Hafner, mäßiger Raucher, bemerkte seit dreiviertel Jahren Abnahme der Sehkraft. Jetzt ist die Sehschärfe $= {}^{5}/_{200}$. Nur Schnapstrinken am Morgen wegen Vomitus matutinus wird zugegeben. Von den Farben wird zentral nur Blau richtig erkannt, Rot anfangs als Blau, dann als Rot auch in 1 cm-Quadraten. Grün erscheint immer als Gelb. Gesichtsfeld ist eingeengt für Weiß und Farben.

Ophthalmoskopischer Befund: Temporale Hälfte beiderseits grauweiß, porzellanartig, innere Hälfte trüb: in der äußeren Hälfte ist die Lamina cribrosa sichtbar. Die Arterien sind geschlängelt, auch senkrecht zur Netzhautebene. In der Umgebung der Papille besteht leichte Netzhauttrübung. Nach 20 Tagen war

$$SL = {}^{5}/_{20}, \quad SR = {}^{3}/_{100}$$

und der ophthalmoskopische Befund nach drei Monaten noch derselbe[2]).

5. Die Krankheitsdauer, nach welcher ein Stationärbleiben zu befürchten und keine Heilung mehr zu erwarten ist — die Abstinenz natürlich vorausgesetzt —, läßt sich nicht genau angeben. Es wird ein Fall angeführt, in dem seit etwa einem halben Jahre eine Sehstörung

1) Uhthoff, l. c.
2) Brauchli, l. c.

Fig. 39.

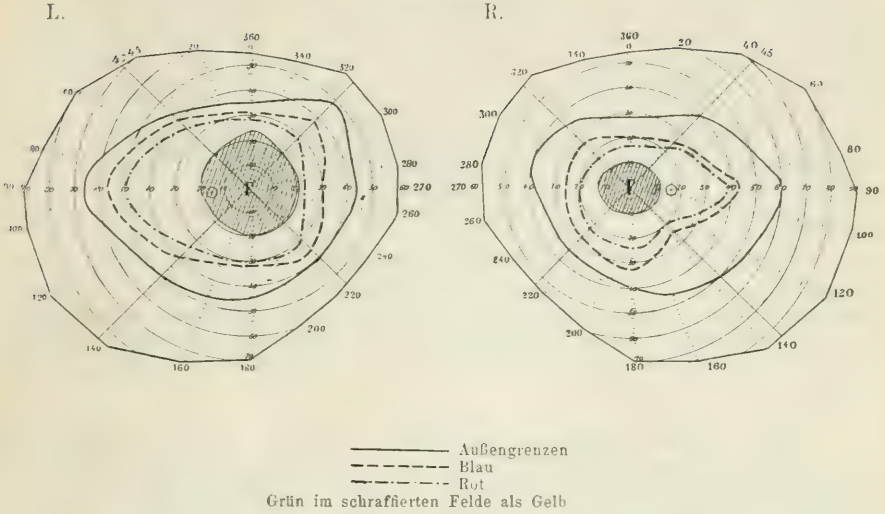

bestand, als Folge von starkem Mißbrauch von Alkohol und Tabak. Die Sehschärfe betrug $^1/_{20}$. Es bestand konzentrische Einengung für Weiß und Farben. Skotome waren angeblich nicht nachweisbar. Die Wiederherstellung erfolgte hier in etwa sieben Monaten, SR = $^2/_3$, SL = 1. Anderseits sehen wir in dem soeben geschilderten Falle, daß nach dreivierteljährigem Bestande der Krankheit eine Wiederherstellung nicht mehr möglich war. Im allgemeinen dürfte eine völlige Wiederherstellung nach mehr als einem halben Jahre selten, nach mehr als Jahresfrist kaum beobachtet worden sein. Wenn sie eintritt, so erfolgt dies in der Regel bald, ausnahmsweise aber noch nach Monaten.

6. Der letzte und glücklicherweise seltenste Ausgang ist der in progressive Verschlechterung, welche schließlich zu dem klinischen Bilde der Sehnervenatrophie führen kann, aber im allgemeinen doch nicht zur völligen Erblindung: früher bestritten und selbst von erfahrenen Beobachtern geleugnet, kann die Möglichkeit des letzteren Ausganges nicht mehr bezweifelt werden. Das erste Zeichen, daß die Erkrankung eine ungünstige Wendung nehmen will, ist eine Verengerung des Gesichtsfeldes, namentlich sind die bekannten, sektorenförmigen Einschnitte verdächtig. Ein Fortschreiten des Skotoms braucht dabei nicht stattzufinden, wenigstens würde dies viel weniger einen schlimmen Ausgang befürchten lassen, da, wie wir ja gesehen haben, das Skotom selbst bis zu den Grenzen des Gesichtsfeldes vordringen kann, ohne daß darum die Rückbildung ausgeschlossen wäre.

Nach dem, was bereits über die Rückbildungsfähigkeit des Weißdefektes gesagt worden ist, braucht kaum hervorgehoben zu werden, daß dessen Vorhandensein ebensowenig eine schlechte Bedeutung hat. Der Beginn und die erste Entwickelung der ungünstig verlaufenden Fälle ist genau so, wie bei den gutartigen, und wir haben kein Zeichen, welches den bösartigen Verlauf von vornherein kenntlich machte. Ophthalmoskopisch finden wir schließlich auch das Bild der Sehnervenatrophie, im Anfange aber nichts, was auf diese hindeutete. Wenn auch das Vor-

handensein eines absoluten Defektes immer eine schwerere Erkrankung verrät, so kann es auch umgekehrt vorkommen, daß selbst bei sehr erheblicher Herabsetzung der Sehschärfe, wo nach dem klinischen Bilde an einem üblen Ausgange nicht mehr zu zweifeln, doch ein absoluter Defekt gar nicht vorhanden ist. Ein Beispiel hierfür ist das folgende:

Ein 30jähriger Maurer hatte bei der Aufnahme einen eiförmigen Defekt für Rot, aber nicht für Weiß, bei vollkommen normalen Außengrenzen für beide Farben, entsprechend der Zeichnung in Fig. 19.

SR = Finger in sieben Fuß, SL in fünf Fuß mit + sechs Zoll, Sn XVI in vier Zoll mühsam.

Papillen sehr blaß. Reichliches Schnapstrinken und Tabakkauen wurde zugegeben. Nach halbjähriger Abstinenz trat eine erhebliche Verbesserung der Sehschärfe ein, aber erneute Verschlechterung bei Rückfall in den Tabak- und Alkoholgenuß. Etwa $2^3/_4$ Jahre nach der ersten Untersuchung erlitt der Mann eine Kalkverletzung des linken Auges. Nach der fast spurlosen Abheilung derselben war

$$SR = {}^5/_{200},\ SL = {}^6/_{200}.$$

Beide Papillen erscheinen atrophisch, weißlich, und die Arterien verengt. Rechtes Gesichtsfeld ist jetzt für Weiß mäßig, für Blau stark konzentrisch verengt. Grün wird überhaupt nicht mehr erkannt. Rot nur in einem halbmondförmigen, meist nach innen vom Fixierpunkte gelegenen Gebiete und zwar nur mit Quadraten von 10 mm (Fig. 40). Weiß erscheint im Zentrum grau. Die zentrale Fixation des rechten Auges ist aufgehoben und die Blicklinie weicht 8° nach außen ab.

Links besteht noch stärkere Einengung für Weiß und Blau, wobei ein blaues Objekt von 10 mm Seite benutzt werden mußte. Infolgedessen er-

Fig. 40.

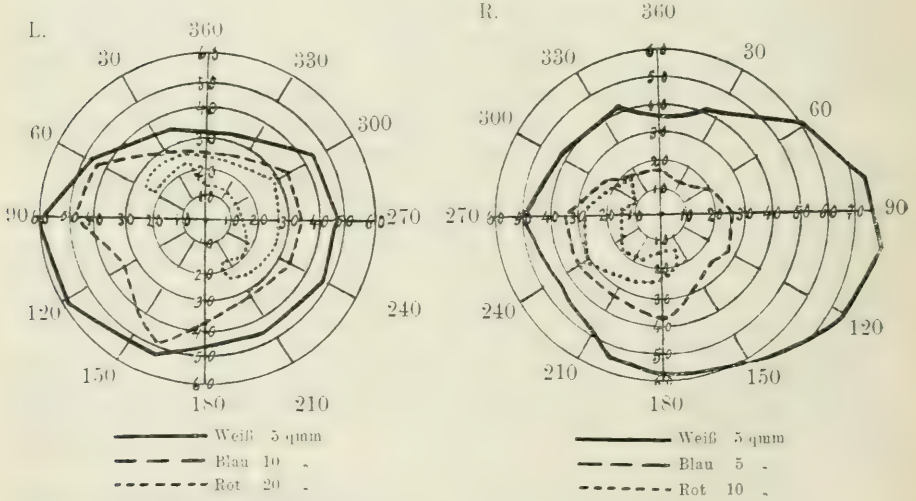

scheint das blaue Gesichtsfeld weiter als rechts, wo ein Quadrat von 5 mm benutzt wurde.

Rot (20 qmm) wird nur in einer schmalen sichelförmigen, hauptsächlich auf der inneren Gesichtsfeldhälfte gelegenen Zone erkannt. Grün nicht mehr (Fig. 40). Auch hier findet sich weder absolutes noch Blauskotom[1]).

1) Groenouw, l. c.

Die Ursache eines solchen Ausganges ist die Unfähigkeit des Kranken, sich des gewohnten Reizmittels zu enthalten. Wie lange, oder gar in welchen Quantitäten der Alkohol einwirken muß, bis dieses Ergebnis erreicht ist, läßt sich auch nicht annähernd bestimmen. Diese Einwirkung ist ja wohl niemals eine ununterbrochene, denn die Abnahme der Sehkraft ist für jeden Menschen ein so erschreckendes Symptom, daß sich der Befallene wenigstens eine Zeitlang immer entschließen wird, den ärztlichen Rat bezüglich der Abstinenz zu befolgen. Das Schlimme ist nur, daß der Kranke die Gefahr zu früh für beseitigt erachtet und alsdann glaubt, zu seinen früheren Gewohnheiten ungestraft zurückkehren zu dürfen. Auf diese Weise schlägt die vorübergehende Besserung sehr bald in ihr Gegenteil um, und die Krankheit nimmt durch wiederholte Rückfälle einen sehr chronischen Verlauf, so daß wohl immer eine Reihe von Jahren vergehen dürfte, bis das ausgesprochene Bild der Atrophie vorhanden ist.

8. Die Diagnose.

Die Diagnose der Krankheit ist unter Beachtung alles dessen, was über das klinische Bild gesagt worden ist, und namentlich auch durch Feststellung des ätiologischen Momentes und Berücksichtigung des Allgemeinbefindens in der Regel nicht schwierig. Von besonderer praktischer Wichtigkeit ist die Frage, ob es sich um die toxische oder um schwere Formen der chronischen retrobulbären Neuritis (Neuritis axialis Foerster) handelt, welche Scheidung sowohl durch das Krankheitsbild, wie den weiteren Verlauf durchaus berechtigt ist. Es ist freilich zuzugeben, daß die Krankheitsbilder, namentlich im Anfange, vollkommen übereinstimmen können, da auch bei der Neuritis axialis nicht immer gleich ein absolutes Skotom nachzuweisen ist. Die weitere Entwickelung bringt aber in der Regel bald Aufklärung. Das Gegenteil, daß auch im weiteren Verlaufe die nicht auf Intoxikation beruhende Neuritis vollständig dem Bilde der Alkoholneuritis gleicht, fand man unter 66 Fällen von Neuritis retrobulbaris nur dreimal, nämlich bei einem Manne von 26 Jahren und zwei Weibern von 26, beziehungsweise 62 Jahren. Hier fehlten alle Anhaltspunkte für Alkohol- und Tabakmißbrauch oder eine ähnliche Giftwirkung, und doch deckte sich das Krankheitsbild vollständig in bezug auf Symptome und Verlauf mit der gewöhnlichen Alkohol-Tabak-Amblyopie. Umgekehrt beobachtete man unter 138 Fällen von Intoxikationsamblyopie fünfmal das Bild der eigentlichen retrobulbären Neuritis, indem drei von ihnen einen besonders großen absoluten Defekt hatten, einer größere zentrale Skotome auch für Blau und einer außer zentralem Farbenskotom eine erhebliche periphere Einengung. Das Vorkommen solcher Uebergangsformen muß daher bei der Stellung der Diagnose immer im Auge behalten werden, doch sind solche Fälle offenbar recht selten.

Die Unterschiede, welche durch Vergleich mit 66 Fällen von eigentlicher retrobulbärer Neuritis festgestellt wurden, sind folgende: Relative, doppelseitige, zentrale Gesichtsfelddefekte, wie bei der Alkohol-Tabakamblyopie, fanden sich nur zehnmal, von diesen waren aber, wie gesagt, nur drei, welche auch im weiteren Verlaufe ein gleiches Verhalten zeigten. Größere absolute Defekte waren unter den Neuritisfällen 24 mal, bei der

Tabak-Alkoholamblyopie unter 138 Fällen nur dreimal vorhanden. Ferner war bei Neuritis axialis die Affektion viel häufiger einseitig. Zentrale Farben- und absolute Skotome wurden unter den 66 Fällen 18 mal einseitig gefunden, bei Alkohol-Tabakamblyopie nur einmal. Einseitige Sehstörung fand sich bei der letzteren gar nicht, unter den 66 anderen Fällen 27 mal. Auch verging zuweilen zwischen der Erkrankung des ersten und zweiten Auges ein längerer Zwischenraum von Wochen und Monaten, bei der Intoxikationsamblyopie höchstens einige Tage. Zehnmal fanden sich bei der eigentlichen Neuritis nur periphere, partiell ringförmige Zonen der Gesichtsfelder erhalten, die wahrscheinlich aus ursprünglich zentralen Defekten hervorgingen. Bei der Alkohol-Tabakamblyopie kamen solche Bilder nicht vor, ebensowenig einspringende Winkel. Die Sehschärfe war bei der Neuritis retrobulbaris oft unter $^6/_{200}$ gesunken, auch völlige Erblindung eingetreten, beides in den anderen Fällen nicht. Bei der Intoxikationsamblyopie wurde ein plötzliches Eintreten und von vornherein sehr erhebliche Störung nicht beobachtet, wohl aber bei der anderen Erkrankungsform.

Die Intoxikationsamblyopie durch Alkohol und Tabak beobachtet man bei Weibern nur ausnahmsweise. Die Neuritis retrobulbaris betraf unter jenen 66 Fällen 27 mal Weiber. Die Alkohol- und Tabakamblyopen sind fast immer über 30 Jahre alt, am häufigsten zwischen 40 und 50. Die chronische Neuritis retrobulbaris findet sich vorwiegend in jüngeren Jahren und wird nach dem vierzigsten seltener.

Schmerzhaftigkeit in der Tiefe der Orbita fand sich bei Alkohol-Tabakamblyopie niemals, in den anderen 66 Fällen zwölfmal[1]).

Ein anderer Beobachter[2]) führt an, daß bei Neuritis axialis sich schon bei sehr geringer Ausdehnung des Skotoms ein vollständiger Weißdefekt finde, auch habe das Skotom im Anfange die Gestalt eines stehenden Ovals. Dieses letztere Zeichen ist jedenfalls nicht immer zuverlässig, übrigens auch als Charakteristikum der Tabakamblyopie in Anspruch genommen. Ferner wird hervorgehoben die im Vergleiche zum relativen Defekte große Ausdehnung des absoluten bei der Neuritis axialis, sowie die Neigung des letzteren, auch auf die innere Gesichtsfeldhälfte überzugreifen, so daß das Skotom eine mehr perizentrische Lage erhält[3]).

Auch bei Diabetes kommt eine zentrale Amblyopie vor, ähnlich der bei Tabak-Alkoholvergiftung, welche aber, entsprechend dem Charakter der Krankheit, meist einen sehr chronischen Verlauf nimmt und somit doch wieder mehr der anderen Form der retrobulbären Neuritis sich nähert. Desgleichen haben die zentralen Skotome der multiplen Sklerose zuweilen Aehnlichkeit mit der Tabak-Alkoholamblyopie und finden sich auch schon im Beginn der Krankheit, bei wenig ausgesprochenen Allgemeinerscheinungen. Die Feststellung der Anamnese und der weitere Verlauf unter sorgfältiger Beobachtung anderweitiger Krankheitssymptome müssen hier die Diagnose sichern.

Schließlich seien noch die Unterschiede erwähnt, welche man gefunden haben wollte, je nachdem die Krankheit durch Alkohol oder Tabak entstanden war. Die Angabe, daß das Skotom bei Tabak para-

1) Uhthoff, l. c.
2) Wilbrand, Klin. Monatsbl. f. Augenheilk. 1878. S. 505.
3) Groenouw, l. c.

zentral, bei Alkohol perizentral gelegen sei, wurde bereits als unrichtig dargetan. Auch daß nur durch Alkohol vollständige Rotgrünblindheit entstehe, während sie bei Tabak nicht beobachtet werde[1]), trifft nicht zu. Wir verweisen auf die Angabe anderer Untersucher, welche sogar den Ausgang in Sehnervenatrophie durch Tabak beobachtet haben. Ueber liegende und stehende Form des Skotoms wurde oben bereits abgehandelt.

Andere wollen bei Tabak einseitigen Beginn, und zwar rechts beobachtet haben, bei Alkohol doppelseitigen. Nur bei Alkohol soll Nyktalopie vorhanden sein, bei Tabak Hemeralopie. Bezüglich der Pupille ist mehrfach behauptet worden, daß sie bei Nikotinvergiftung eng gefunden würde, oft mit Akkommodationsspasmus, bei Alkohol weit mit Akkommodationsschwäche. Die Pupille des Alkoholikers sollte sich auf Licht schnell kontrahieren, dagegen langsam und unvollständig bei der Akkommodation. Ferner wollte man bei Alkohol eine schnelle, bei Tabak eine langsame Entwickelung beobachtet haben, bei Alkoholamblyopie Kopfschmerzen, bei Tabak nicht. Auch sollten Farbenverwechselungen nur der Alkoholamblyopie eigentümlich sein. Alle diese Merkmale haben keine Bestätigung gefunden, und es gibt keine Symptome, welche ausschließlich der Einwirkung der einen oder der anderen der beiden Noxen auf den Sehnerven eigentümlich wären.

9. Die Prognose.

Die Prognose ergibt sich aus dem, was über Rückbildung und Ausgänge der Erkrankung gesagt worden ist. Sie ist somit im allgemeinen eine gute, vorausgesetzt, daß Abstinenz geübt wird. Schon eine kurze Beobachtung wird oft die Entscheidung bringen, da in den gutartigen Fällen nach wenigen Tagen eine Besserung erreicht wird. Durch briefliche Anfrage bei den Kranken hat man wiederholt festgestellt, daß die Heilung eine dauernde war. Nach einer Statistik wurden, abgesehen von 51 Fällen, wo das Ergebnis unbekannt blieb, 27,96 pCt. geheilt, 56,94 pCt. gebessert, von denen aber viele sich der Weiterbehandlung entzogen und nur 15,03 pCt. blieben ungeheilt[2]). Hierbei sind als geheilt alle diejenigen gerechnet, in denen die Sehschärfe auf dem einen Auge 1, auf dem anderen mindestens $^2/_3$ betrug und bei denen Farbenstörungen nicht mehr nachgewiesen werden konnten. Bei der wohl erlaubten Voraussetzung, daß von den Gebesserten auch noch viele vollständig geheilt worden sind, wäre die Prognose noch besser. Gänzliche Erblindung ist sehr selten. Nach einer Zusammenstellung kamen auf 2528 Blinde nur 0,039 pCt., deren Amaurose auf die Einwirkung von Tabak und Alkohol zurückgeführt werden konnte. Wenn demgegenüber ein anderer unter 93 Fällen nur 59 mal Heilung und Besserung erreichte, so ist dies wohl nur dadurch zu erklären, daß er auch andere Formen der retrobulbären Neuritis mitrechnete. Es folgt dies auch daraus, daß er als Krankheitsdauer $1^1/_2$ bis 2 Jahre angibt und daß nach seiner Erfahrung nicht selten die Besserung erst begann, nachdem alle Kurversuche längst aufgegeben waren[3]).

1) Hirschberg, l. c.
2) Brauchli, l. c.
3) Krenchel, l. c.

Für den Verlauf der Krankheit gibt uns der Grad der Sehschärfe keinen Anhaltspunkt. Wir finden zuweilen eine Herabsetzung der Sehschärfe bis auf Fingerzählen mit verhältnismäßig schneller Heilung, während in anderen Fällen bei noch ziemlich günstigem Sehvermögen eine Besserung kaum erzielt werden kann. Die Regel ist jedenfalls, daß sowohl durch Abstinenz, wie eine geeignete Behandlung die Sehschärfe sich bald hebt. Hieraus ergibt sich auch, daß wir aus dem Grade der vorhandenen Sehschärfe nicht berechtigt sind, Schlüsse auf die Dauer der Krankheit zu ziehen. So wie die Sehstörungen im Anfange sehr verschieden sind, so hängt auch ihr weiteres Verhalten, und namentlich das Tempo, in welchem eine etwaige Besserung fortschreitet, von Einflüssen ab, die sich nicht mit Sicherheit übersehen lassen. Ebensowenig ist in vernachlässigten und sich selbst überlassenen Fällen auf eine konstante Abnahme der Sehschärfe zu rechnen.

Ueber dieses Verhältnis zwischen Sehschärfe und Krankheitsdauer findet sich eine Erhebung, welche 86 Fälle betrifft. Aus derselben geht hervor, daß zu den verschiedensten Krankheitsepochen das eine Mal die Sehschärfe normal war, das andere Mal nur Handbewegungen erkannt oder Finger gezählt werden konnten. Interessanter wäre es noch, den Ursachen nachzuforschen. Daß selbst nach monatelangem Bestehen das Sehvermögen „noch“ fast normal sein kann, darf nur für solche Fälle als erwiesen angenommen werden, wo anamnestisch festgestellt ist, daß dieser Zustand von Anfang an bestand.

Das Auftreten eines absoluten Skotoms bedeutet immer eine ernstere Erkrankung, doch sind auch solche Fälle vollkommener Heilung fähig. Von ungünstiger Bedeutung ist das Uebergreifen dieses Defektes auf die innere Gesichtsfeldhälfte, ebenso stärkere Verengerungen der Außengrenzen, zumal die bekannten sektorenförmigen Einschnitte, wogegen der Augenspiegelbefund nicht entscheidend ist, selbst bei ausgedehnter grauer Verfärbung des Sehnerven. Bezüglich des Einflusses der Krankheitsdauer ist das Wissenswerte bereits erörtert worden.

10. Die Behandlung.

Als Heilmittel gegen diese Krankheit sind fast alle diejenigen empfohlen worden, welche gegen Erkrankungen des Sehnerven überhaupt sich mehr oder weniger bewährt haben. Das Wichtigste ist selbstverständlich, den Kranken der auf ihn wirkenden Schädlichkeit zu entziehen, und ohne dieses ist jede Behandlung aussichtslos. Durch sofortige gänzliche Entziehung wird man den schnellsten Erfolg erwarten dürfen, doch ist hierin bekanntlich bei Alkoholikern Vorsicht geboten. Das Verbot von Alkohol wird am besten ein für alle Mal aufrecht erhalten, obschon ja vielfach beobachtet wurde, daß nach erfolgter Heilung ein mäßiger Alkoholgenuß nicht schädlich ist. Man kann indessen oft genug erleben, und hört das auch von den Kranken selbst bestätigen, daß die vollständige Abstinenz leichter durchzuführen ist, als die teilweise, weil bei der ersteren die Verführung und die Gelegenheit a limine abgewiesen werden, während eine gewisse Nachgiebigkeit gegen lieb gewordene Gewohnheiten sehr leicht wieder zur Widerstandslosigkeit führt. Rückfälle werden jedenfalls oft genug beobachtet.

Durch die Abstinenz allein kann man eine erhebliche Besserung, ja

sogar Heilung erzielen, namentlich wenn durch Darreichung salinischer Abführmittel oder von Dekokten aus Rhamnus frangula und anderer geeigneter Medikamente die Verdauung geregelt, etwaiger Magenkatarrh bekämpft, und die Ernährung gehoben wird. Zur Unterstützung werden in frischen Fällen bei gutem Kräftezustande Blutentziehungen zu versuchen sein. Ueber den Wert derselben sind ja allerdings die Ansichten geteilt, doch glauben wir, daß ein Versuch stets zu empfehlen ist. Daß die Sehschärfe sich bessert nach Entnahme eines Heurteloup. ist oft sehr deutlich[1]); tut sie es, auch nach wiederholter Anwendung — etwa in Zwischenräumen von acht bis zehn Tagen — nicht, so hat man von dieser Behandlung nichts zu erwarten. Alsdann versuche man Schwitzkuren durch römische Bäder, hydropathische Einwickelungen oder Pilocarpininjektionen. Die letztgenannten Mittel, die in mehr oder minder umfangreicher Weise eine Wasserverschiebung im Körper erzeugen, halten wir nach dem jetzigen Stande biologischer Erkenntnis für besonders aussichtsvolle. Die Stoffwechselvorgänge erfahren dadurch, ebenso wie durch den Gebrauch von Trinkkuren, besonders mit alkalischen Mineralwässern eine Aenderung. Eine recht beträchtliche Menge von Harnstoff erscheint z. B. danach mehr im Harn, nicht nur durch eine Auswaschung des bereits im Organismus gebildeten, sondern auch unter diesem Einflusse neu entstandenen. Der Antrieb zur Abstoßung in regressiver Metamorphose befindlicher Gewebe, sowie andererseits der Antrieb zur Regeneration kann kaum in unschädlicherer und vollkommenerer Weise am Auge, wie auch sonst im Körper durch irgend welche andere Eingriffe veranlaßt werden.

Reizende Fußbäder erfreuen sich eines alten Rufes, wenn auch oft kein sonderlicher Nutzen zu bemerken war. Es kommt hier das Prinzip in Frage, zeitweilig durch die künstliche Hyperämie irgend eines Körperteils andere an Blut verarmen zu lassen. Nach Fortfall des Reizes ist der Zustrom von Blut zu dem eine Zeitlang anämisiert gewesenen Teil ein besonders starker, so daß dadurch auch die Ernährungsverhältnisse dieser Gewebe eine Aenderung erfahren können. Bei kranken Geweben bedarf es oft nur eines zeitlich sehr kurzen Anstoßes, um Aenderungen in der Funktion durch solches Zuströmen frischen und vermehrten Blutes zu erzeugen.

In älteren Fällen, sowie zur Beseitigung hartnäckiger Zustände ist Strychnin zu versuchen, desgleichen Jodkalium. Von dem letzteren werden große Dosen, täglich bis zu 5 g allmählich ansteigend, empfohlen. Dieselben sollen sechs bis acht Wochen lang genommen werden. Diese Dosen sind unter allen Umständen als zu hohe zu bezeichnen: denn das, was Jodkalium veranlassen soll, nämlich eine Aenderung der Stoffwechselvorgänge direkt und durch die Vermehrung der Harnmenge, kann schon ergiebig genug durch Dosen von 0,5—1,0 täglich herbeigeführt werden. Des großen Ueberschusses von Jodsalz erledigt sich der Organismus sehr schnell, sicherlich ohne daß er zuvor gewirkt hat.

Zwei an Alkohol-Amblyopie Leidende sollen durch „Spermin“ hergestellt worden sein[2]).

1) Pagenstecher u. Saemisch, Klin. Beob. aus der Augenheilanstalt zu Wiesbaden. 1861. H. 1. S. 57.

2) Jakowlew, Petersb. Ophthalm. Gesellsch. 1899. 18. Febr.

Eine geeignete Behandlung kann die Alkohol-Sehstörungen günstig beeinflussen, selbst wenn ein mäßiger Gebrauch des Genußmittels beibehalten wird[1]), insbesondere braucht nicht auf einem gänzlichen Aufgeben des Rauchens bestanden zu werden.

Ein 44 jähriger Mann, der Rotwein im Uebermaß trank, aber nur einige Zigaretten täglich rauchte, zeigte bei der Untersuchung eine Sehschärfe von beiderseits $^2/_{60}$. Die ganze Papillenoberfläche war etwas blaß. Die Gesichtsfelder entsprachen den folgenden Zeichnungen (Fig. 41). Tremor, Appetitlosigkeit und Schwindel bestanden. Reflexe waren normal. Kein Eiweiß.

Das Sehen ging besser im Schatten als im Sonnenlicht vor sich.

Aufhören des Weintrinkens, Strychnininjektionen und Laxantien ließen trotz Fortgebrauches der Zigaretten schon nach vier Tagen die Sehschärfe beiderseits $^2/_{24}$ sein, nach vier Wochen $^6/_{24}$, nach acht Wochen $^6/_9$. Farbenempfindung und Gesichtsfelder waren normal[2]).

Fig. 41.

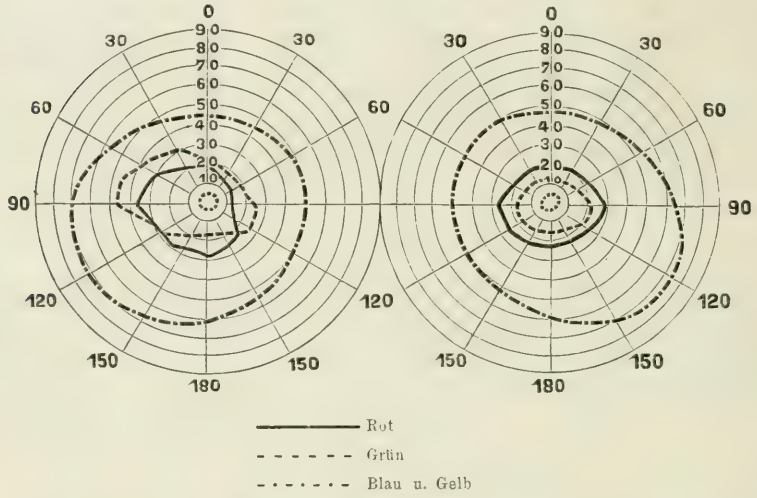

Ein 40 jähriger Uhrmacher, der fünf Zigarren täglich rauchte und ein Glas Wein vor dem Zubettgehen trank, sich schlecht ernährte und viel Kaffee zu sich nahm, bekam Sehstörungen.

Sehschärfe beiderseits = $^6/_{36}$. Das rechte Auge wies eine leichte Atrophie der Chorioidea am äußeren Teil der Papille auf. Emmetropie. Das linke Auge war normal. Der Kranke klagte über Blendungsgefühl beim Arbeiten mit glänzenden Metallen und über Funkensehen.

Die Gesichtsfelder waren eingeengt (Fig. 42). Durch Entziehung nur des Weines bei Fortgebrauch von vier bis fünf Zigaretten, Aufbesserung der Ernährung und anfangs täglicher, später zweimal wöchentlicher Strychnininjektion schwanden die Symptome, so daß das Arbeiten nach vier Monaten wieder möglich wurde. Nach acht Monaten war die Sehschäfe beiderseits = $^6/_9$. Farbenempfindung normal[3]).

1) Buzzard, The Lancet. 14. July 1883. p. 52.
2) van Millingen, Transact. of the Ophthalm. Soc. Unit. Kingd. Vol. VIII. 1888. p. 245.
3) van Millingen, l. c.

Fig. 42.

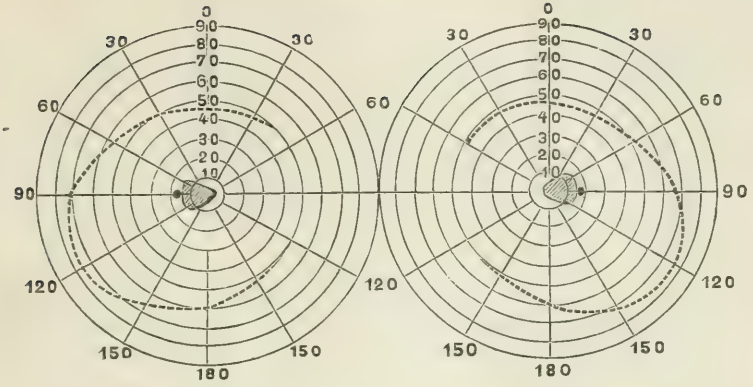

Wie andererseits trotz Behandlung keine Besserung zu erzielen ist, wenn der Alkohol uneingeschränkt fortgebraucht wird, lehrt der folgende Fall, in dem freilich das Sehleiden ziemlich weit vorgeschritten war.

Ein 36 jähriger starker Trinker (Brandy, Bier und Wein), der aber nicht rauchte, hatte bei der Untersuchung eine Sehschärfe von $^{6}/_{200}$. Die äußere Hälfte beider Papillen war blaß. Starker Tremor. Skotom für Rot. Grünempfindung sehr zweifelhaft; Blau und Gelb werden normal gesehen (Farbenplättchen von 1 mm im Quadrat). Leichte Einengung für Weiß temporalwärts. (Fig. 43.) Keine Besserung nach vier Monaten, weil der Alkohol fortgebraucht wurde.

Fig. 43.

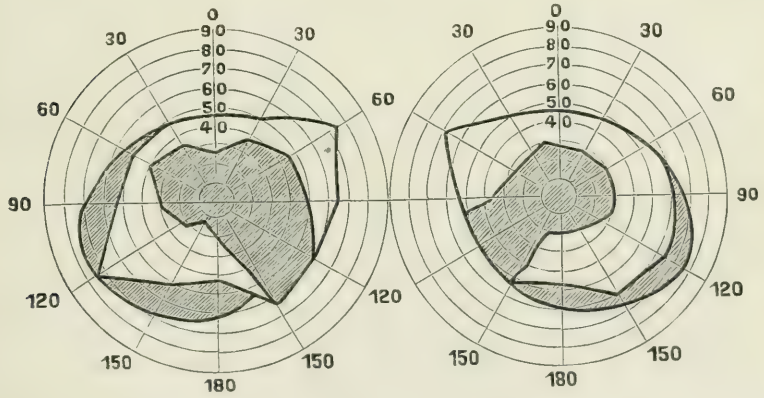

Nicht ungesagt darf freilich bleiben, daß unter den Paradoxen, die menschliches Leben und Leiden so reichlich enthält, auch die festgestellt wurde, daß eine Alkohol-Tabak-Amblyopie trotz Weitergebrauchs der Genußmittel fast vollständig schwand[1]).

Quecksilber wurde ebenfalls empfohlen, teils in Pillenform, teils

1) Nettleship, Transact. of the Ophthalm. Soc. of the Unit. Kingd. Vol. VII. 1887. p. 45. — Berry, l. c. — Marx, Arch. f. Augenheilk. 1908. Bd. LIX.

als Inunktion, von anderer Seite allerdings auch widerraten. Das Mittel ist nicht ungefährlich, und darf jedenfalls dem Kranken nicht in größerer Menge zum Gebrauche ohne ärztliche Aufsicht verschrieben werden. Der Einfluß auf das Sehvermögen ist sorgfältig zu beobachten, und bei irgend welcher nachteiligen Wirkung diese Behandlung sofort abzubrechen.

Von Santonin will man in chronischen Fällen sehr günstigen Erfolg gesehen haben. Dasselbe wurde angewandt auf Grund der Beobachtung, daß die Netzhautgefäße sich im Santoninrausche stark ausdehnen, und daraus geschlossen, daß durch die vermehrte Blutzufuhr die Ernährungsverhältnisse der Netzhaut sich bessern müßten. In einem solchen Falle war trotz Monate langer Abstinenz, Fußbädern, Strychnininjektionen usw. die Sehschärfe $= {}^1/_{10}$. Nach einer Dosis Natrium santonicum von 0,3 g soll sie sich bis zum nächsten Tage auf ${}^1/_5$ gehoben haben und in einem Monat völlige Wiederherstellung erfolgt sein. In einem anderen Falle hatte sich sogar in einer Stunde die Sehschärfe von ${}^1/_7$ auf ${}^1/_5$ gehoben, und in einem weiteren konnte jedesmal eine halbe Stunde nach der Verabfolgung des Mittels eine vorübergehende Besserung auf dem wenigst affizierten Auge festgestelltt werden.

Eine ähnliche, sehr schnelle Wirkung wird dem Amylnitrit nachgerühmt. So soll dasselbe in einem Falle von zentraler Amblyopie in der Zeit von 5 Minuten die Sehschärfe von ${}^{20}/_{200}$ auf ${}^{20}/_{40}$ gesteigert haben[1]).

Besonders empfohlen wird auch, neben der Entziehung, der Gebrauch der Bromverbindungen oder solcher mit Jodkalium.

Gelegentlich findet man noch die verschiedensten anderen Mittel erwähnt, wie: Nitroglyzerin, Chinin, konstanten Strom und zeitgemäß sogar ein Serum, das „Antiäthylin“. Sie sind erfolglos. Die besten Erfolge wurden bei 42 von 93 Kranken durch die Abstinenz und den Gebrauch von künstlichem Karlsbader Salz erzielt. Von ihnen wurden 8 geheilt, 25 gebessert und 9 blieben ungeheilt. In einem Falle von Alkoholamblyopie, wo die Abstinenz keinen Erfolg hatte, wurde angeblich durch innerliche Verabfolgung von Pilocarpin Heilung erzielt[2]).

Sehr wichtig ist bei dieser Krankheit die Anstaltbehandlung. Es wird berichtet, daß in 26 geheilten Fällen die durchschnittliche Behandlungsdauer 92 Tage betrug. Sechszehn von diesen waren ambulant behandelt und erforderten eine Zeit von 114 Tagen, 4 waren teils ambulant, teils stationär geheilt in 95 Tagen und 6 nur stationär behandelte in 21 Tagen geheilt. Die ambulant behandelten Fälle erforderten also das Fünffache an Zeit gegenüber den stationär behandelten, wofür die Erklärung wohl durch die weniger strenge Durchführung der Abstinenz außerhalb der Klinik gegeben ist[3]).

Das Verhältnis dieser Krankheitsausgänge zu einander spiegelt das folgende Diagramm wieder:

1) Power, Medic. News. 1886. 4. Dec.
2) Galtier, Annal. d.Oculist. T. CXXVIII. p. 371.
3) Brauchli, l. c.

	Gesamtzahl	Geheilt		Gebessert		Ungeheilt	
		Zahl	pCt.	Zahl	pCt.	Zahl	pCt.
Ambulant	46	16	34,8	23	50,0	7	15,2
Stationär	30	6	20,0	19	63.3	5	16,7
Ambulant und stationär . .	17	4	23.53	11	64.7	2	11,7
	93	26	—	53	—	14	—

III. Die Aetiologie.

1. Die Rolle des Alkohols als Augenstörer insbesondere gegenüber dem Tabak und statistische Feststellungen hierüber.

Es wurde bereits gesagt, daß bei Menschen, die sowohl dem Alkohol-, wie dem Tabakgenusse fröhnen, als Ursache für die sogenannte Intoxikationsamblyopie beide Genußmittel angesehen werden müssen. Ueber die Frage, wie weit in jedem einzelnen Falle das eine oder das andere ider beiden Gifte zu beschuldigen ist, kann die Entscheidung allerdings sehr schwierig sein, da sie in der Regel beide einwirken, und es bei den unzuverlässigen Angaben der Kranken kaum möglich ist, sich über den Grad dieser Einwirkung ein sicheres Urteil zu bilden. Jedenfalls ist es unrichtig, sei es den Alkohol, sei es den Tabak als vollkommen nebensächlich und harmlos hinzustellen. Einen solchen unhaltbaren Standpunkt nahmen hauptsächlich englische Beobachter ein, indem sie eine schädliche Einwirkung des Alkohols inbezug auf dieses Leiden zum Teil gänzlich leugneten oder stillschweigend ignorierten[1]). Wenn diese Ansicht sich keine allgemeine Geltung verschaffte, so ist dies wohl hauptsächlich auf die wenig kritische Art zurückzuführen, mit der manche von jenen Beobachtern verfuhren. So liest man Berichte über Kranke, welche stark tranken und dabei sehr mäßig rauchten, z. B. drei Zigarren in der Woche, in denen aber doch zum Ausdruck kommt, daß der Tabak die Krankheit herbeigeführt habe.

In einer Untersuchung von Hutchinson[2]) über die Tabakamblyopie wird über 28 Erkrankungen von Männern berichtet, die amblyopisch geworden waren. Darunter waren starke Trinker. Von dem einen wurde angegeben: „has drunk alkoholic liquors constantly, but in moderate quantity“, von einem anderen: „drinks several glasses of brandy and some beer daily“, von einem dritten: „has been a great drinker, half a pint of spirits and two or three pints of beer daily, or more“, von einem vierten: „has drunk a good deal of gin and rum“, von einem fünften: „drinks freely, and often gets drunk“ usw. Damit aber noch nicht genug! Es wird sogar in dieser Untersuchung über Tabakamamblyopie eine Frau angeführt, die nie geraucht aber mäßig den „Stimulantien“ zugesprochen hatte, also ein Fall reinster Alkoholamblyopie, ohne daß hier, wie in den vorerwähnten 28 Fällen des Einflusses

1) Berry, Transact. of the Ophthalm. Soc. of the Unit. Kingd. Vol. VII. 1887. p. 91. — Gunn, ibid. p. 67.

2) J. Hutchinson, Ophthalm. Hosp. Rep. 1873. p. 169.

des Alkohols in dem Titel oder den Schlußfolgerungen gedacht wird. Wir haben geglaubt, diese Tatsachen hier einfügen zu müssen, um die ganze Unhaltbarkeit der sich darin kundgebenden Auffassung festzustellen.

In Ungarn soll der Tabak eine größere Rolle spielen als der Alkohol und der Nikotingehalt des ungarischen Tabaks ein besonders hoher sein[1]).

Es ist durchaus nicht notwendig, daß die alkoholliebenden Personen, um sehkrank zu werden, sich etwa täglich einen starken Rausch zuziehen. Es genügt ein reichlicher Alkoholgenuß mehrmals täglich bei jeder Mahlzeit, oder noch wiederholt dazwischen, ohne daß wirkliche Trunkenheit eintritt. Gleichzeitige Einwirkung beider Gifte wird natürlich den Ausbruch des Leidens beschleunigen[2]).

Bei 204 Fällen von retrobulbärer Neuritis, in denen das ätiologische Moment ermittelt werden konnte, fand sich: Alkoholgenuß 64mal, Alkohol- und Tabakgenuß 45mal, Tabakgenuß 23mal.

Dabei wurde in der Weise verfahren, daß die Fälle, in denen die objektiv ausgesprochensten Symptome des übermäßigen Alkoholgenusses vorlagen, Tabak aber nur in sehr mäßigem Grade genossen wurde, den reinen Alkoholamblyopien zugezählt und ebenso die Fälle von mäßigem Alkoholgenuß mit Fehlen aller objektiven Säufererscheinungen, den reinen Tabakamblyopien. Es ließ sich 45mal die Entscheidung nicht treffen, welchem von beiden Giften der Vorrang gebührte: sie wurden in diesen Fällen als gleichwertig betrachtet.

Bei weiteren Erfahrungen hatte derselbe Beobachter unter 327 Fällen von Intoxikationsamblyopie 41 reine Tabakamblyopien: die übrigen 286 Fälle verteilten sich fast zu gleichen Teilen auf Alkoholmißbrauch allein oder in erster Linie, und auf Alkohol-Tabakmißbrauch[3]). Nach einer anderen, wohl nach ähnlichen Grundsätzen aufgestellten Statistik, kamen auf 92 Fälle 5 durch Alkohol, 31 durch Tabak, 56 gemischte[4]).

Bei 38 Fällen aus der neueren Literatur war 16mal nur der Alkohol, 12mal nur der Tabak und 10mal beide anzuschuldigen[5]).

Eine Statistik aus Zürich über 39428 Augenkranke ergibt, daß von diesen 144 = 0,365 pCt. an Intoxikationsamblyopie durch Tabak und Alkohol litten und zwar in folgenden Verhältnissen, insoweit das eine oder das andere oder beide Genußmittel in Frage kamen:

Tabak und Alkohol, beides in etwa gleichem Maße	40	Kranke
„ „ „ vorwiegend Tabak	44	„
„ „ „ vorwiegend Alkohol	11	„
Tabak allein	24	„
Alkohol allein	16	„
Aetiologie nicht angegeben	9	„

Es wird aber hinzugefügt, daß bei den Fällen, welche dem Tabakgenuß allein zugerechnet sind, der Alkohol nicht ausgeschlossen war. Wahrscheinlich wurde in allen diesen Fällen Alkohol, wenn auch in

1) Scholtz, Klin. Monatsbl. f. Augenheilk. 1907. Bd. I.

2) Die sonderbare Ansicht von Hutchinson und Berry, daß gleichzeitiger Alkoholgenuß den Folgen des Tabakmißbrauches entgegenwirke, hat bis jetzt keine Anhänger gefunden.

3) Uhthoff, Graefe-Saemisch, Handb. d. Augenheilk. 2. Aufl. Bd. XI. 2. Kap. 22. S. 5.

4) Finlay, Arch. of Ophthalm. Vol. XXX. 3.

5) Balint, Ung. ophth. Gesellsch. 1908. — Voigt, Inaug.-Dissert. Gießen 1906.

mäßiger Menge, genossen. Umgekehrt ist in den 16 Fällen von Alkoholamblyopie der Tabak nur zweimal mit Sicherheit auszuschließen, nämlich einmal bei einem $3^1/_2$jährigen Gastwirtskinde und bei einem Weinhändler, der Nichtraucher war[1]).

In einer anderen Statistik über 7500 Augenkranke finden sich 65 toxische Amblyopien durch Alkohol beziehungsweise Tabak, d. h. etwa 1 pCt., also beträchtlich mehr als sonst angegeben wird. Elf von diesen Kranken, d. h. 17 pCt., wiesen tabische Symptome auf[2]).

Die gleiche Prozentzahl von Alkohol-, beziehungsweise Alkohol-Tabak-Sehstörungen wurde aus Frankreich aus einem Material von 36 000 Kranken berechnet[3]).

Die Schwankungen, die in der Zahl dieser Amblyopien zum Ausdruck kommen, von 0,365 pCt. bis 1,39 pCt.[4]), finden sich auch in dem Verhältnis der klinisch und poliklinisch behandelten zu den Privatpatienten. In einer großen Beobachtungsreihe wird dasselbe zu 1,2 pCt. : 0,47 pCt. beziffert, in einer anderen dagegen umgekehrt zu 0,1 bis 0,25 : 0,47 pCt. Ausnahmsweise wird 0,5 pM. angegeben, und dies durch örtliche Gewohnheiten erklärt[5]).

Eigentümlicherweise scheint es noch notwendig zu sein, Beweise dafür zu erbringen, daß der Alkohol an sich, chronisch aufgenommen, imstande ist, Sehstörungen zu erzeugen, obschon an dem Entstehen solcher durch akute Vergiftung nicht gezweifelt wird. Vom toxikologischen Standpunkte muß eine solche Forderung mindestens Befremden erregen; denn wenn man sich theoretisch eine Substanz konstruieren wollte, mit Eigenschaften versehen, durch welche eine solche Erkrankung entstehen müßte, so würde sie sich in dem Wirkungscharakter mit dem Aethylalkohol decken. Eine doppelte Grundlage hat dieser Alkohol für seine biologische Betätigung, nämlich die Eigenschaft, erstens Mark- und Myelinstoffe, beziehungsweise echte Körperfette zu lösen, und zweitens Aenderungen in der Gefäßweite, beziehungsweise der Struktur der Gefäßwand herbeizuführen. Der eine von uns hat zuerst darauf hingewiesen, daß die Einwirkung auf die chemischen Bestandteile nervöser Gebilde seitens der Inhalations-Anästhetica notwendig die wichtigste Rolle bei der Herbeiführung der Anästhesie spielen müsse, und schrieb die Fettansammlung in Organen, z. B. nach dem Chloroformtode, direkt der fettlösenden Eigenschaft dieses Mittels zu[6]).

Es versteht sich von selbst, daß dem Alkoholdampf, der akut oft genug derartige Betäubungen herbeiführt, gleichgeartete Einwirkungen auf das Nervensystem zukommen, und daß die in Monaten und Jahren sich regelmäßig oder unregelmäßig vollziehende Durchströmung der Nervenmasse damit, dann, wenn die Störung des chemischen Gleichgewichts bis zu einer gewissen Höhe angewachsen ist, Funktionsstörungen zur Folge haben muß.

---

1) Brauchli, l. c.

2) Eperon, Revue méd. de la Suisse romande. 1890. T. X. p. 546.

3) Galezowski, Des amblyopies et des amauroses toxiques. Paris 1879.

4) Sachs, Arch. f. Augenheilk. Bd. XXVII. S. 175. — de Schweinitz in Norris-Oliver, System of diseases of the eye. 1900. Vol. IV. — Derby, Boston med. Journ. Vol. XCI. p. 437.

5) Bernhard, Inaug.-Dissert. Tübingen 1902.

6) Lewin, Die Nebenwirkungen der Arzneimittel. 1893. S. 39, 40, 44.

Daß der Alkohol, der vom normalen Körper ziemlich schnell durch Verbrennung oder Ausscheidung unschädlich gemacht wird, unter besonderen Umständen sich sogar im Nervensystem ansammeln, also dort auch längere Zeit wirken kann, wird dadurch erwiesen, daß man ihn mehrfach aus Säufergehirnen, sogar rein, zur Darstellung gebracht hat[1]. In dieser Giftigkeit für das Nervensystem wie für andere Organe weisen die verschiedenen Alkohole Unterschiede auf, derart, daß mit der Menge des Kohlenstoffgehaltes der Alkohol an unangenehmen biologischen Wirkungen zunimmt. Eine Ausnahme macht der Methylalkohol, der, wie wir bei der Besprechung desselben werden zeigen können, selbst in dem akuten Ansturm der Wirkung in einem Umfange Schaden zu erzeugen vermag, wie ihn wenig andere Alkohole hervorrufen. Es liegt dies neben der ihm eigenen, besonders starken Beziehung zu dem Nervensubstrat in seiner geringen Oxydierbarkeit im Körper. Während selbst bei Säufern ein nicht geringer Teil des Aethylalkohols der längeren Einwirkung schnell entzogen wird, scheint bei dem Methylalkohol die ganze Masse ihre schädigende Wirkung ausüben zu können.

Die Frage, warum gegenüber der großen Zahl von alkoholtrinkenden Menschen die Zahl derer, die dadurch in ihrem Sehvermögen geschädigt wird, so sehr klein ist, kann jetzt nicht und wahrscheinlich nie beantwortet werden. Im wesentlichen beruht dies auf dem „Mysterium der Individualität". Man kann so überzeugt wie wir davon sein, daß auch diese „individuellen Verhältnisse" auf einer gesetzmäßigen Basis ruhen, und man wird doch außerstande sein, auch nur eine Vermutung darüber zu hegen, warum in dem einen Falle besondere regulatorische Kräfte keine oder nur geringfügige kumulative Alkoholstörungen aufkommen lassen, und warum in einem anderen Falle Leberschwellung und Lebercirrhose, in einem dritten cerebrale Störungen, und in irgend einem anderen Amblyopie oder Augenmuskelstörungen entstehen. Nur das Eine darf nicht verkannt werden, daß eine Pachymeningitis oder eine Alkoholdemenz, oder eine Lebererkrankung, oder materielle Störungen im Sehnerven durch, dem Wesen nach, analoge Alkoholwirkungen zustande kommen, die sich immer aufbauen auf der angegebenen chemischen Beziehung des Alkohols zu fettartigen Körperbestandteilen und den Störungen an den Gefäßen. Es ist nicht nötig, noch eine dritte Einwirkung, nämlich die immerhin mögliche, auf die Proteïnsubstanzen der Zelle, zur Erklärung heranzuziehen.

Die beiden ersten reichen aus. Sie haben uns auch veranlaßt, die Alkohol- von der Tabakamblyopie in dieser Darstellung, so gut es ging, voneinander zu trennen, weil der Tabak auf einer anderen Grundlage seine deletären Wirkungen aufbaut. Inwieweit das eine Gift dem anderen für die letzteren den Weg bahnt, ist nicht feststellbar — sicher aber ist, daß jedes das Sehvermögen stören kann, und zwar immer nur als solches.

Auch darauf läßt sich keine Antwort geben, warum gerade das

1) Bei einem unmittelbar nach dem Tode geöffneten Säufer fand sich in den Gehirnventrikeln eine klare Flüssigkeit, die Geruch und Geschmack des Alkohols hatte und, angezündet, brannte. Aus 440 g Gehirn von berauschten Hunden gewann man 3,2 g Alkohol, und aus dem Blute solcher Hunde konnten 5 g Alkohol extrahiert werden.

papillomakuläre Bündel besonders leidet. Es ist eine alte toxikologische Erfahrung, daß jedes Gift an bestimmten Organen und sogar eng begrenzten Organteilen seine Wirkung entfaltet. So verdienstlich es ist, nach den Ursachen dieser Erscheinung zu forschen, für so sicher halten wir es, daß dieselben nicht in äußeren Verhältnissen wie Blutversorgung, besondere Lage im Zentralkanal usw. und auch nicht in einem gesteigerten Gebrauch im Sinne der Edinger'schen Theorie zu finden sind.

Neuerdings hat man gemeint, die Erscheinungen des chronischen Alkoholismus nicht vom Alkohol selbst, sondern von einem unter dem Einflusse des Alkohols im Körper entstandenen, dem alkohologenen, einem nach Art der infektiösen wirkenden Gifte ableiten zu müssen. Dafür spricht nichts und alles dagegen.

Ist so der Zusammenhang zwischen Störungen im Sehnerven und Alkoholaufnahme wissenschaftlich so gut wie möglich gestützt, so liefert andererseits die praktische Erfahrung genügende Stützen, um feststellen zu können, daß der reine Alkoholismus ohne Verquickung mit Tabakgebrauch Sehstörungen und besonders eine Neuritis retrobulbaris veranlassen kann. Wir haben schon einige Beispiele, unter anderem das des alkoholtrinkenden $3^1/_2$jährigen Knaben, angeführt. Die folgenden können das Gleiche illustrieren.

Eine 54 Jahre alte Frau wurde aufgenommen wegen einer seit $1^1/_2$ Monaten bestehenden Sehschwäche. Es bestand mäßiger Bindehautkatarrh und geringe Abblassung der temporalen Papillenhälften.

Sehschärfe $= {}^{20}/_{200}$; mit $+$ 10 Zoll Sn II.

Ein zentraler Gesichtsfelddefekt war beiderseits feststellbar, der sich vom Fixierpunkte nach allen Richtungen 2^0—4^0 weit erstreckte, für weiße, rote und grüne Quadrate von 5 mm Seitenlänge. Der Defekt für Weiß und Farben war fast gleich. Alkoholgenuß wurde zugegeben; es bestand ein ausgeprägter Säuferhabitus; Tabakmißbrauch lag in keiner Form vor. Unter vollkommener Abstinenz trat Heilung ein im Laufe eines Monats. Normale Außengrenzen des Gesichtsfeldes. Sehschärfe $= {}^{20}/_{30}$. Ein relativer kleiner Defekt für Rot und Grün blieb noch bestehen. Der Urin war normal. Weder Lues noch eine sonstige Allgemeinkrankheit bestand[1]).

Eines bereits erwähnten Falles muß hier noch gedacht werden, der unbegreiflicherweise von Hutchinson unter den Tabakamblyopien abgehandelt wurde. Er betraf eine 43jährige Frau, die nie geraucht hatte, aber mäßig dem Alkohol zusprach. Sie bekam weiße Atrophie auf beiden Augen. Das Leiden war langsam entstanden, genau so wie das Tabakleiden bei Männern.

Auf beiden Augen ungleiche und nicht zentrale Amblyopie[2]), sowie gleichmäßige, auch schwere amblyopische Zustände bei tabakfreien Alkoholisten wurden auch sonst mehrfach beschrieben[3]).

Abgesehen hiervon haben wir Fälle mitgeteilt, wo Heilung eintrat, ohne daß den alkoholliebenden Rauchern der Genuß des Tabaks geschmälert wurde.

Man findet häufiger Raucher, welche nicht Trinker sind, als Trinker, welche nicht rauchen, weil die Gewohnheiten des Wirtshauslebens meistens beides mit sich führen. Immerhin gibt es aber genug Potatoren, welche

1) Groenouw, l. c.
2) Connor, Journ. of the Amer. med. Assoc. 1890. Vol. XIV. p. 219.
3) Transact. of the Brit. Ophthalm. Soc. Vol. VII.

in so mäßigem Grade rauchen, daß man in bezug auf letzteres von einem Mißbrauch nicht sprechen kann. Die verschiedenen Angaben einzelner Beobachter mögen auch in örtlichen Gepflogenheiten ihren Grund haben oder in solchen der sozialen Kreise, aus welchen die Kranken sich rekrutieren. Letzteres Moment ist wiederholt betont worden. So zeigte sich, wie wir schon oben erwähnten, bei einem Vergleiche des klinischen Materials und der Privatkranken, daß das Verhältnis der Alkoholisten und der Nikotinisten hierbei ein sehr verschiedenes war. Die Privatpraxis wies doppelt so viel Tabakamblyopien auf, als die klinische und poliklinische Praxis (45 : 23), die letztere dagegen mehr als das Vierfache an Alkoholamblyopie (22 : 5).

2. Die Größe der Alkoholmengen und die Zeit, in der sie Sehstörungen veranlassen.

Wie lange das Gift einwirken muß und in welcher Menge, läßt sich in allgemein gültiger Form nicht beantworten. Zweifellos ist die Widerstandsfähigkeit und die Art der Reaktion gegen dasselbe nicht bei allen Menschen die gleiche. Daß dasselbe Quantum Alkohol bei verschiedenen Menschen ganz verschiedene Wirkungen hervorrufen kann, ist bekannt, und es wäre nicht zu verstehen, daß es bei chronischer Einwirkung anders sein sollte. Abgesehen davon, daß die alkoholischen Getränke durch ihre verschiedene Konzentration und Qualität einen verschiedenen Effekt haben müssen, worauf wir noch zurückkommen werden, spielt auch die persönliche Körperbeschaffenheit des Einzelnen, seine Lebensweise, die Zeit, zu welcher er den Alkohol genießt, ob bei leerem Magen oder nach dem Essen, ob in großen Quantitäten auf einmal bis zur Berauschung oder fortgesetzt in kleineren Gaben, sowie eine Menge anderer unkontrollierbarer Einflüsse eine große Rolle. Die schematische Aufstellung bestimmter Zahlen für diese Verhältnisse hat daher immer etwas Willkürliches, umsomehr, als man die schädlichen Wirkungen auf das Sehorgan durchaus nicht immer beim Gewohnheitstrinker findet, sondern mitunter auch bei vorher nüchternen Leuten, die aus irgend einer Veranlassung zu stärkeren Exzessen gekommen sind. Ja, solche sind nicht einmal notwendig, da unter Umständen schon nach kleinen Dosen schädliche Wirkungen auftreten können.

3. Die Beschaffenheit der alkoholischen Getränke.

Es kann kein Zweifel darüber herrschen, daß die Giftigkeit des Aethylalkohols steigt mit dem Gehalte an anderen Alkoholen, vor allem dem Methyl-, Propyl- und Amylalkohol, oder einem Gehalte an ätherischen Oelen, von denen gerade die am häufigsten hierfür verwendeten erfahrungsgemäß in erregendem oder lähmendem Sinne besonders stark wirken. Viele andere Zusätze finden sich noch in manchen Trinkbranntweinen, wie Aldehyde, Furfurol, Benzaldehyd, Bitterstoffe und vielleicht sogar Nitrobenzol, von denen toxikologisch die Wirkungsbreite annähernd gekannt ist. So kommt es, daß die verderblichsten Wirkungen bei Trinkern durch derartige schlechte, parfümierte oder sonstwie mundgerecht gemachte alkoholische Getränke entstehen. Es ist dadurch zu verstehen, daß die meisten deutschen Beobachtungen über Alkoholamblyopie aus denjenigen Gegenden stammen, in denen der

Alkohol wesentlich in der Form von Schnaps oder als Wein in Verbindung mit Branntwein verbraucht wird, während aus Bayern ein größeres Beobachtungsmaterial überhaupt nicht vorliegt.

Daß das allgemeinste Volksübel in Frankreich und Belgien, der Absynth-, beziehungsweise der Wachholderschnaps Amblyopien und Amaurosen auch mit weißer Atrophie oft genug erzeugt, bedarf keiner weiteren Begründung, und daß auch Eau de Cologne[1]), die in ungeheuren Mengen außerhalb Deutschlands getrunken wird, und gelegentlich sogar Champagner u. a. m. Intoxikation mit Beteiligung der Augen veranlassen kann, ist direkt erwiesen worden.

4. Der Einfluß individueller, angeborener oder zeitlicher Verhältnisse auf die Entstehung von Alkoholamblyopie.

Es gibt eine ganze Reihe von Momenten, deren Vorhandensein als besonders begünstigend für die Entwickelung der Alkoholamblyopie angesehen werden muß. Das allen Gemeinsame ist, daß sie die Ernährung beeinträchtigen und eine gewisse Schädigung und Schwächung der Widerstandsfähigkeit des Organismus herbeiführen. Man findet daher auch alle möglichen, teils äußeren Einflüsse, teils örtliche oder allgemeine Erkrankungen als Gelegenheitsursachen angeführt.

Die Bedeutung der Lebensweise gibt sich, wie man annahm, dadurch zu erkennen, daß Alkoholica bei starker Körperbewegung im Freien im allgemeinen besser vertragen werden, als bei sitzender Lebensweise. Die statistischen Aufstellungen hierüber beweisen dies aber nicht zur Genüge. In einer solchen betrafen freilich Schuster und Schneider nicht weniger als circa zehn Prozent von 93 Kranken, deren Berufstätigkeit bekannt war. Als besonders ungünstig wird bei Leuten, welche an starke geistige Getränke gewöhnt sind, der plötzliche Uebergang zu sitzender Lebensweise nach vorhergehender Beschäftigung im Freien erachtet[2]). Mangel an Schlaf, Kummer und Sorge, unregelmäßige Lebensweise, ungenügende Ernährung werden als begünstigende Umstände häufig betont. Als Beweis für den Einfluß der letzteren wird die auffallende Steigerung der alkoholischen Sehstörungen während der Belagerung von Paris angeführt. Ein Beobachter hatte damals im Zeitraume von fünf Monaten nicht weniger als 50 Fälle, während er sonst auf dreitausend Kranke während eines ganzen Jahres neunzehn solcher Amblyopen rechnet[3]).

Unter den Einflüssen, welche nachteilig auf die allgemeine Körperbeschaffenheit einwirken können, wird noch erwähnt das Wohnen in kalten feuchten Zimmern, schnelles Essen, vielleicht auch ungewohnte Speisen, wie z. B. bei einem Manne, dessen Krankheit ausbrach nach einer Seereise, auf welcher er hauptsächlich gesalzenes Fleisch, Speck, Reis und etwas Schnaps genossen hatte. In zwei Fällen entwickelte sich die Amblyopie nach wochenlang andauernden Zahnschmerzen und damit einhergehenden Störungen des Allgemeinbefindens.

1) Hierher gehören auch die Vergiftungen mit Kinderbalsam oder Spiritus aromaticus, worunter die russische Pharmakopoe Eau de Cologne versteht. Es kommt aber auch eine Beimischung von Holzgeist in Betracht.

2) Leber, Graefe-Saemisch, Handb. d. Augenheilk. Bd. V.

3) Galezowski, Gaz. des hôpitaux. 1871. p. 498.

Auch die neuropathische Belastung soll in Betracht kommen als begünstigendes Moment, doch wird als einziges Beispiel angeführt, daß der Vater eines jugendlichen Patienten ein notorischer Trunkenbold war. Dreimal waren unmittelbar vor der Erkrankung akute fieberhafte Krankheiten aufgetreten, nämlich einmal Malaria, zweimal Typhus; dreimal bestand Lues. Daß der Diabetes die Entwickelung der Amblyopie begünstigt, ist nicht zu verwundern, da er allein schon ein ähnliches Bild hervorrufen kann.

In Fällen, wo nur ein sehr mäßiger Alkoholgenuß festgestellt werden kann, wird man unter Umständen einen besonderen Grad von Empfindlichkeit annehmen müssen, wie sie sich ja auch gegenüber anderen toxischen Substanzen oft genug findet, doch ist in solchen Fällen wohl ein gewisses Mißtrauen gegen die Angaben der Kranken am Platze.

Bei der Wichtigkeit der allgemeinen Ernährungsverhältnisse ist natürlich der Zustand der Verdauungsorgane von ganz hervorragender ätiologischer Bedeutung. Dieselbe würde sicherlich in noch weit höherem Maße hervortreten, wenn jedesmal in den Krankengeschichten darauf Rücksicht genommen wäre. Aber wenn auch die zahlenmäßigen Belege fehlen, so wird doch die Tatsache selbst ganz allgemein anerkannt. Man hat versucht, aus einer Reihe von Krankengeschichten diejenigen Angaben zu sammeln, die auf Störungen der Magentätigkeit hinwiesen. Es fanden sich solche in 144 Fällen 89 mal[1]), ob sie aber in den anderen Fällen, wo die betreffenden Angaben fehlten, tatsächlich nicht vorhanden waren, darf wohl bezweifelt werden. Nichtsdestoweniger halten wir es für einen toxikologischen Irrtum, wenn behauptet wird, daß erst die infolge von Gastritis entstandenen Toxine das Leiden erzeugen[2]). Auch der günstige Erfolg von Abführmitteln im Beginne des Leidens ist dafür kein Beweis, da wohl anzunehmen ist, daß dabei auch gleichzeitig Abstinenz geübt wurde.

Die Einwirkung von Erkältungseinflüssen wird von den Kranken im Allgemeinen ja sehr überschätzt, doch können sie auch von ärztlicher Seite als Gelegenheitsursachen nicht zurückgewiesen werden, obschon man sie in den Krankengeschichten kaum erwähnt findet. Es wird aber darauf hingewiesen, daß das Ueberwiegen des männlichen Geschlechtes nicht nur darauf beruht, daß dasselbe sich den toxischen Einflüssen vorwiegend aussetzt, sondern auch darauf, daß die Männer durch Lebensweise und Beruf weit mehr äußeren Schädlichkeiten unterworfen sind, zu welchen auch die Erkältungseinflüsse gerechnet werden müssen[3]). Es wäre auch unverständlich, daß dieselben hier nicht wenigstens als unterstützendes Moment in Betracht kommen sollten, da das Entstehen von anderweitigen Entzündungen des Sehnerven durch solche Einwirkungen längst sichergestellt ist. Diejenigen Berufsklassen, welche Witterungseinflüssen ausgesetzt sind, unterliegen ganz besonders dieser Krankheit, namentlich wenn Kopf und Gesicht öfter einer plötzlichen Abkühlung nach übermäßiger Erwärmung ausgesetzt werden, z. B. Eisenbahnpostbeamten. Solche gaben auf das Bestimmteste an, daß sie sich ihre Krankheit in der Weise zugezogen hätten, daß sie an einem kalten

1) Brauchli, l. c.
2) de Schweinitz, Ophthalm. Societ. 1903. p. 41.
3) Leber, Graefe-Saemisch, Handb. d. Augenheilk. Bd. V. S. 882.

Wintertage den Kopf längere Zeit aus dem überheizten Wagen herausstrecken mußten, um im Vorbeifahren an einer Station den Briefbeutel rechtzeitig auf den Bahnsteig zu werfen. Ebenso führte ein Brauer seine Erkrankung auf einen heißen Sommertag zurück, wo er schweißtriefend in den Eiskeller getreten sei und sofort Schmerzen in den Augenhöhlen gefühlt habe.

Zu diesen Schädlichkeiten, welche auf einzelne Berufsklassen besonders wirken, kommt hinzu, daß das Gift selbst den verschiedenen Berufsarten in sehr verschiedener Weise zugänglich ist, oder auch von ihnen aufgesucht wird. Sehr häufig wirken mehrere Umstände zugleich ein, wie z. B. spätes Schlafengehen, unregelmäßige Lebensweise, verbunden mit reichlichem Alkoholgenuß, bei Gastwirten und bei Geschäftsreisenden, die fortwährend auf das Hotelleben angewiesen sind.

Von solchen, die den Tabak für das Wichtigere halten, wird besonderer Wert darauf gelegt, ob der Beruf gestattet, die Zigarre oder Pfeife den ganzen Tag nicht ausgehen zu lassen. Das meiste Material liefern hiernach Leute, die sich einer gewissen Sorglosigkeit erfreuen, „halbsatte Existenzen“, die zwar ihren Beruf nicht aufgegeben haben, aber ihn mit weniger Ernst und „genußvoll“ weiter führen, ferner Landgeistliche, Pensionäre und Rentner, seltener Handwerker und Tagearbeiter[1]).

Unter 185 Fällen, welche dem poliklinischen Materiale entnommen waren, fanden sich[2]): 14 Kaufleute, 21 im Landverkehr beschäftigte Personen (darunter 10 Kutscher, 9 Bahnbeamte, 2 Briefträger), 4 Schiffer, 10 Gastwirte, 21 Beamte jeder Art (darunter 1 Wachtmeister, 7 Steuerbeamte, 6 Lehrer, 1 Geistlicher), 21 in Forst-, Landwirtschaft und Gärtnerei Beschäftigte, 72 Handwerker und Industriearbeiter (darunter 9 Schuhmacher und 10 Maurer und Bauhandwerker) und 22 „Arbeiter“ ohne nähere Bezeichnung, meist arbeitsscheue, dem Trunke ergebene Individuen.

Eine andere Feststellung über 144 solcher schweizerischer Kranken[3]) hatte das folgende Ergebnis:

	Privatpraxis	Klinisch und poliklinisch
Wirte, Weinhändler, Bierbrauer . . .	15	1
Landarbeiter	5	14
Wissenschaftliche Berufsarten . . .	7	—
Eisenbahn- und Postangestellte . . .	4	3
Kaufleute	4	3
Dienstmänner, Kutscher	—	5
Feuerarbeiter (Schmiede, Schlosser usw.)	—	5
Schneider, Schuster	4	5
Andere Handwerker	9	9
Keine Beschäftigung angegeben . . .	25	26

Unter österreichischen Alkoholkranken mit Sehstörungen[4]) waren 32 pCt. dem Alkoholverkaufe Zugehörende, 23 pCt. niedere Beamte, 9 pCt. Bauarbeiter, ebensoviel im Fahrbetrieb Beschäftigte, 5 pCt.

1) Foerster, Graefe-Saemisch, Handb. d. Augenheilk. Bd. VII.
2) Groenouw, l. c.
3) Brauchli, l. c. S. 11.
4) Adler, Wiener med. Wochenschr. 1898. No. 29.

Fleischer und Bäcker, 4 pCt. Landwirtschaftsarbeiter, 3 pCt. Landpfarrer und pensionierte Offiziere, 3 pCt. Fabrikbesitzer, 3 pCt. Buchdrucker und 6 pCt. aus verschiedenen anderen Ständen.

Nach einer anderen Statistik aus Ungarn waren 20,4 pCt. geistige Arbeiter, 11 pCt. im Freien Beschäftigte, die keine Handarbeit verrichteten (Kutscher usw.), 36,3 pCt. im Freien beschäftigte Arbeiter, ferner 27,6 pCt. Handwerker und 4,5 pCt. (!) Gastwirte und Kellner[1]).

Es ist nicht leicht, diese verschiedenen Tabellen nach ätiologischen Gesichtspunkten befriedigend zu erklären. Ohne Weiteres einleuchtend ist die Aetiologie bei den Leuten, welche mit dem Ausschanke alkoholischer Getränke zu tun haben. Auffallend ist die hohe Zahl der im Freien beschäftigten Leute, was dafür spricht, daß der günstige Einfluß der Bewegung im Freien durch den bei diesen Leuten sehr verbreiteten Genuß von Alkohol und Tabak reichlich überkompensiert wird. Sehr hoch ist in allen Aufstellungen die Zahl der Post- und Eisenbahnbeamten. Man könnte an die schon erwähnten Erkältungseinflüsse denken, doch soll bei den Beamten der Fahrpost besonders eine gewisse Leichtlebigkeit und unregelmäßige Lebensweise in Betracht kommen, wodurch sie häufigen Verdauungsstörungen unterworfen seien.

Die Alkoholamblyopie kann auch als Abstinenzsymptom auftreten. Nach plötzlichem Aufhören eines gewohnten reichlichen Alkoholgenusses trat eine hochgradige Sehstörung ein ohne entsprechenden Spiegelbefund. Durch Strychnininjektionen wurde Heilung in sechs Tagen erzielt[2]).

5. Statistisches über Alter und Geschlecht bei Alkoholamblyopie.

Der Einfluß des Geschlechtes wurde bereits mehrfach hervorgehoben. Die Krankheit kommt bei Frauen nur ausnahmsweise vor, nicht etwa wegen einer höheren Widerstandsfähigkeit, sondern weil die in Betracht kommenden Schädlichkeiten seltener bei ihnen zur Wirkung kommen. Wenn dies doch der Fall ist, so erscheint bei Frauen dasselbe klinische Bild, wie bei Männern.

Statistische Angaben über das Verhältnis von alkoholamblyopischen Männern zu Frauen finden sich vielfach. In drei Veröffentlichungen aus den Jahren 1864, 1867 und 1871 wurden die Zahlen 37 : 3, beziehungsweise 34 : 5 und 28 : 1 angegeben[3]) — dies würde einem Prozentsatz von 91,7 Männern und 9,3 Weibern entsprechen. In einer anderen Aufstellung waren 10 pCt. Weiber[4]). Andere erfahrene Beobachter sahen nur Männer alkoholamblyopisch werden.

Nachdem die Krankheit sowohl bei einem $3\frac{1}{2}$ jährigen Knaben, als auch bei 70 und 80 jährigen Greisen beobachtet worden ist, kann man wohl sagen, daß es kein Lebensalter gibt, welches von derselben verschont würde, vorausgesetzt, daß eine genügende Giftwirkung vorhanden ist. Eine gewisse Widerstandsfähigkeit scheint aber doch dem jugendlichen Alter zuzukommen, was wohl auf den meist guten Appetit und den gesunden Schlaf dieser Lebensjahre zurückzuführen ist. Vor dem

1) Scholtz, Klin. Monatsbl. f. Augenheilk. 1907. Bd. I. S. 190.

2) Bruns, New Orleans med. and surg. journ. 1886—1887. Vol. XIV. p. 759.

3) Hutchinson, Ophthalm. Hosp. Rep. Vol. I. — Medic. Chir. Transact. Vol. L. — Ophthalm. Hosp. Rep. Vol. VII. p. 170. Wir rechnen diese Fälle hierher, weil es sich fast durchweg um Alkohol und Tabak gebrauchende Menschen handelte.

4) Uhthoff, Graefe-Saemisch, Handb. d. Augenheilk. l. c.

30. Jahre ist die Krankheit selten und erreicht ihren Höhepunkt zwischen dem 40. und 50. Die folgenden statistischen Erhebungen lassen die hier in Frage kommenden Verhältnisse erkennen:

Unter 178 Alkoholamblyopischen, sämtlich Männer[1]), standen im Alter von:

25—29 Jahren	. . . .	6 Kranke
30—39 „	. . . .	53 „
40—49 „	. . . .	71 „
50—59 „	. . . .	33 „
60—68 „	. . . .	15 „

Bei 144 solcher Kranken bestanden die folgenden Altersstufen[2]):

	Summa	pCt.	Privatkranke	Klinische und poliklinische Kranke
1—10 Jahre	1	0,7	1	—
11—20 „	3	2,1	2	1
21—30 „	3	2,1	2	1
31—35 „	9 } 31	6,2 } 21,7	4 } 18	5 } 13
36—40 „	22 }	15,5 }	14 }	8 }
41—50 „	53	36,8	24	29
51—55 „	24 } 36	16,7 } 25,1	11 } 16	13 } 20
56—60 „	12 }	8,4 }	5 }	7 }
61—70 „	9	6,3	5	4
71—80 „	2	1,4	2	—
Kein Alter angegeben . .	6	4,2	3	3
	144	—	73	71

Von 100 anderen Kranken[3]) waren zwischen:

30—40 Jahren	. . . . .	18
40—50 „	. . . . .	46
50—60 „	. . . . .	28
60—70 „	. . . . .	8

Fig. 44.

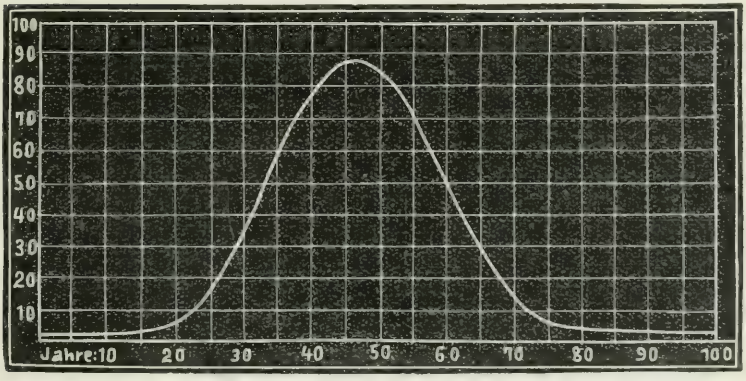

1) Groenouw, l. c.
2) Brauchli, l. c.
3) Adler, l. c.

Die vorstehende Kurve[1]) bestätigt die schon zum Ausdruck gebrachte Tatsache, daß das reifere Alter hauptsächlich zu der Alkohol- und Tabakamblyopie disponiert.

Die jüngste weibliche Kranke scheint ein dem Trunke ergebenes 13jähriges Mädchen gewesen zu sein[2]).

IV. Pathologisch-Anatomisches.

1. Ergebnisse bei Menschen.

Es ist seit ca. 50 Jahren bekannt, daß bei Säufern gewisse Veränderungen am Sehnerven vorkommen. Man fand feinkörnigen fettigen Zerfall der Nervenfasern, bindegewebige Verdickung der Gefäßscheiden und der mit ihnen verbundenen bindegewebigen Balken. Makroskopisch zeigten die Nervenquerschnitte punktförmige, verwaschene, grauliche, leicht gelatinöse Flecken[3]). In einem anderen Falle war der ganze Opticus von grauem, gelatinösem Aussehen, zumal in seiner unteren Partie. Es ergab sich als Ursache für diese Beschaffenheit eine interstitielle diffuse Neuritis[4]). Letztere wurde in den Präparaten eines anderen Nerven wiederum vollständig vermißt; das bindegewebige Gerüst des Nerven war hier ganz normal, und es fand sich nur ein partieller fettiger Zerfall der Nervenfaserbündel[5]).

Der Wert dieser Untersuchungen wird nicht nur dadurch beeinträchtigt, daß sie keine Aufklärung brachten über den Umfang des Prozesses und die Lage der befallenen Bündel im Querschnitt, sondern auch durch den Umstand, daß eine Beobachtung intra vitam nicht stattgefunden hatte, und man somit nicht wußte, welchem klinischen Bilde jene Veränderungen entsprachen. Es dauerte noch geraume Zeit, bis unsere Kenntnisse in dieser Hinsicht vervollständigt wurden, da ja erklärlicherweise sich nur selten Gelegenheit zu solchen mikroskopischen Untersuchungen findet, wenn man nicht — wie es auch geschehen ist — das Material großer Nerven- und Irrenheilanstalten ophthalmologisch durchforscht und alsdann das Glück hat, die betreffenden Sektionen machen zu können.

Die erste Untersuchung dieser Art mit entsprechendem klinischen Befunde ist fast nur einem Zufalle zu verdanken, und wenn auch die Aetiologie dieses Falles bezüglich des Alkoholismus nicht zweifellos aufgeklärt ist, so fand sich doch anatomisch dasjenige Bild, welches jetzt als typisch für die Alkohol-Amblyopie angesehen werden muß. Gemäß der Wichtigkeit des Befundes sei er hier ausführlicher wiedergegeben[6]).

Aeußerlich zeigte sich an den Sehnerven, welche in Verbindung mit Chiasma und Traktus herausgenommen waren, eine auffällige Abplattung in der Gegend des Canalis opticus und zwar in der Richtung von oben nach unten. Die Maße, welche für beide Nerven in gleicher Weise gelten, lassen wir folgen. Die eingeklammerten Zahlen geben die Maße des normalen Nerven.

---

1) Uhthoff, Graefe-Saemisch's Handbuch d. Augenheilk. 1901.
2) Carra, Revue gén. d'Oophthalm. 1900. p. 321.
3) Erismann, Ueber Intoxications-Amblyopien. Inaug.-Dissert. Zürich 1867.
4) Magnan, De l'alcoolisme. Paris 1874.
5) Leber, Arch. f. Ophthalm. Bd. XV. Abt. 3. S. 237.
6) Samelsohn, l. c.

Querdurchmesser: Dicht am Chiasma 5,0 (5,0). Im Canalis opticus 3,0 (4,0). Dicht vor dem Eintritt der Zentralgefäße 2,25 (4,0). Nach dem Eintritte der Zentralgefäße 3,0 (4,0).

Höhendurchmesser: Dicht am Chiasma 3,0 (3,0). Im Canalis opticus 1,0 (4,0). Dicht vor dem Eintritt der Zentralgefäße 1,75 (4,0). Nach dem Eintritt der Zentralgefäße 3,0 (4,0).

Auf dem Querschnitte zeigte sich in der Kanalregion ein Unterschied der Färbung zwischen der Peripherie und dem Zentrum des Nerven. Während die erstere nämlich die nach Härtung in Müller'scher Flüssigkeit übliche grünlich-gelbe Färbung besaß, hatte das Zentrum mehr einen grauen gallertigen Ton. Wurde eine mäßig dicke Querscheibe des Nervenstammes gegen das Licht gehalten, so erwies sich die Peripherie vollständig undurchsichtig, die zentrale Partie dagegen durchscheinend. Weitere orientierende Schnitte durch verschiedene Stellen des Nerven lehrten nun, daß dieser zentrale Herd sowohl seine Lage wie seine Gestalt, je nach der Entfernung des Schnittes vom Bulbus veränderte. Während derselbe in der Kanalregion genau zentral gelegen und von einem gleich breiten Saume normaler Nervensubstanz umgeben erschien und dabei mindestens die Hälfte des ganzen Querschnittes einnahm, hatte die degenerierte Stelle in der Nähe des Bulbus die Gestalt eines Keiles, dessen Basis nach der lateralen Circumferenz des Nerven und dessen Spitze nach den Zentralgefäßen gelegen war. Der ganze Sektor betrug kaum ein Drittel des Flächeninhaltes des Querschnittes. Ein Schnitt in der Mitte der intraorbitalen Nervenstrecke zeigte den Herd wieder mehr in zentraler Lage. Er erreichte nicht mehr die Peripherie, sondern war allenthalben von normaler Nervensubstanz umgeben, doch war dieser Saum medialwärts dicker als lateralwärts. Hirnwärts vom Canalis opticus waren diese Veränderungen nicht mehr zu erkennen, vielmehr erwies sich der Nervenstamm von hier ab sowohl makroskopisch wie mikroskopisch völlig normal.

Bei der erheblichen Volumensverminderung des Nerven im Canalis opticus ließen sich hier auch mikroskopisch die ausgeprägtesten Krankheitserscheinungen erwarten. Dieselben zeigten sich am deutlichsten auf Karminpräparaten. Der bereits erwähnte zentrale Herd war diffus rot gefärbt, von grobstreifigem Aussehen, und es war eine Andeutung des Maschenwerkes, welches in der Peripherie sehr schön erhalten war, hier kaum zu erkennen. Die ehemaligen Septa waren durch Schrumpfung verzogen und durcheinander gelagert. Bei stärkerer Vergrößerung zeigte sich die Nervensubstanz in diesem im Vergleiche zur Peripherie sehr dunkel gefärbten Bezirke fast gänzlich vernichtet, indem die Septa anstatt mit Nervenfasern, mit unregelmäßig faserigem Bindegewebe ausgefüllt waren. Nur an wenigen Stellen wurde die nervöse Füllmasse durch eine leichtkörnige Zeichnung kenntlich. Die Bindegewebsbalken selbst waren stark verdickt, besonders an den Kreuzungspunkten. Hier bildeten sie förmliche Knoten, in denen sich meist ein mit Blut gefülltes Gefäß befand. Diese Balken zeigten einen grobstreifigen Bau und üppige Kernvermehrung.

Das Gewebe, welches die Maschenräume ausfüllte, zeigte eine massenhafte Kernwucherung. In der Uebergangszone zwischen Zentrum und Peripherie enthielt diese gewucherte Neuroglia feinste Fasern, welche jedoch in atrophischem Zustande waren. Nach der normalen Peripherie zu glichen sich diese Veränderungen allmählich aus, indem an Stelle der immer mehr zurücktretenden Neurogliawucherung sich zunächst Fasern mit atrophischem Mark einstellten, welchen sich allmählich immer mehr normale Markfasern beimischten, bis diese schließlich allein die Maschenräume des Bindegewebes, entsprechend den normalen Verhältnissen ausfüllten.

Die Gefäße in den Scheiden und den Gefäßbalken der Peripherie zeigten das normale Verhalten, dagegen waren sie in dem mittleren atrophischen Abschnitte außerordentlich vermehrt, am meisten da, wo auch die Bindegewebswucherung am üppigsten war. An den Knotenpunkten des Maschengewebes

lagen sie oft zu mehreren zusammen. Sämtliche Lumina waren dicht mit Blutkörperchen gefüllt, teilweise geradezu vollgepfropft, doch waren die Gefäßhäute völlig normal, bis auf die Adventitia, in welcher die Kerne vermehrt waren, ebenso wie in den Adventitialscheiden, soweit solche vorhanden waren.

Dieses Bild boten alle, dem Canalis opticus entsprechenden, abgeplatteten Teile des Nervenstammes, welcher Abschnitt eine Ausdehnung von etwa zwei Millimetern hatte. An den übrigen Stellen war der Schwund der Nervenelemente noch nicht so weit vorgeschritten. Die Septenanordnung zeigte sich hier auch in den zentralen Teilen vollständig erhalten, wenn auch die Verkleinerung der Räume, sowie der interstitiell neuritische Prozeß an Bindegewebsbalken und Gefäßen immer noch deutlich hervortraten. Daneben boten die Nervenbündel das Bild der gewöhnlichen grauen Atrophie. Die Zunahme derselben von der Peripherie nach dem Zentrum ließ sich durch Osmiumfärbung sehr deutlich nachweisen, indem in der Uebergangszone nur eine unvollständige fleckweise Färbung einzelner Nervenbündel eintrat, während im Zentrum die Färbung ganz ausblieb. Dieses Bild der reinen grauen Atrophie wurde immer deutlicher, je mehr die Schnitte sich dem Bulbus näherten, indem die Veränderungen des Bindegewebes mehr und mehr zurücktraten. Es wird angenommen, daß es sich hier um sekundäre Degeneration handelte, hervorgerufen durch die infolge der Bindegewebsschrumpfung im Canalis opticus eingetretene Leitungsunterbrechung. Schon in der Mitte des orbitalen Teiles war das Bild von dem der gewöhnlichen grauen Atrophie nicht mehr zu unterscheiden, abgesehen davon, daß eine immer noch vorhandene Kernvermehrung auf den entzündlichen Ursprung hindeutete. Diese interstitiellen Entzündungserscheinungen wurden an keiner Stelle gänzlich vermißt.

Gleichzeitig mit diesen mikroskopischen Veränderungen änderte der Herd, wie schon gesagt, seine Lage, indem er sich vom Zentrum allmählich immer mehr nach der lateralen Partie des Nerven hinüberschob. Kurz vor dem Eintritte der Zentralgefäße hatte er bereits die Pialscheide erreicht. Seine kreisförmige Gestalt, in welche er von der oblongen Form im Canalis opticus übergegangen war, hatte er bis hierhin beibehalten. Beim Eintritte der Zentralgefäße änderte sich aber diese Gestalt ziemlich plötzlich, indem die erkrankten Partien sich in Form eines Keiles ordneten, dessen Spitze gegen die Zentralgefäße gerichtet war, und dessen Basis ca. ein Drittel der äußersten Peripherie des Nerven lateralwärts einnahm. Hier, beim Eintritte der Gefäße, war auch der interstitielle Entzündungsprozeß wieder in verstärktem Maße aufgetreten, sodaß die Gefäßwucherung und interstitielle Entzündung einer-, die Zerstörung der Nervenbündel anderseits dieselben Bilder hervorriefen, wie im Canalis opticus. Der zentrale Bindegewebsstrang der Gefäße zeigte keine Kernvermehrung, auch war diese Verstärkung des Entzündungsprozesses nur am rechten Nerven zu bemerken, während links die graue Atrophie unverändert blieb. Die Aenderungen in Gestalt und Lage des Herdes verhielten sich beiderseits gleich. Die rechts beim Eintritte der Zentralgefäße neu aufgetretenen Entzündungserscheinungen nahmen bei Annäherung an den Bulbus allmählich wiederum ab, indem die einfache graue Atrophie an ihre Stelle trat.

In der Papille selbst war die Gestalt des atrophischen Herdes ebenfalls keilförmig, sodaß seine Basis ungefähr die ganze laterale Hälfte einnahm, während die Spitze fast die Zentralvene erreichte. Die Maschen der Lamina cribrosa waren verengt, mit reichlicher Kernvermehrung, die eingeschlossenen Nervenbündel atrophisch. Auf Längsschnitten trat die bindegewebige Wucherung noch viel mächtiger hervor, indem das Bild der gewucherten Querbalken hinzukam. Die Verschmälerung der Interstitien war hier noch deutlicher als an Querschnitten und noch mehr galt dies von der Gefäßentwickelung. Jedes Bindegewebsbälkchen zeigte ein ausgedehntes, mit roten Blutkörperchen vollgepfropftes Gefäß, dessen Wände sich normal verhielten. Von Kapillaren war wenig zu sehen. Zupfpräparate aus den als graue Atrophie gedeuteten

Stellen ergaben feine variköse Fasern, an denen die Markhülle fehlte. Die intrakraniellen Teile boten nichts Bemerkenswertes.

Soweit die Netzhaut für die Untersuchung erhalten war, zeigte dieselbe einige Veränderungen, welche als sekundäre angesehen wurden. In der lateralen Region waren die atrophischen Fasern, sobald sie die Lamina cribrosa passiert hatten, kaum noch zu erkennen. Die Netzhautfaserschicht zeigte sich hier der nasalen Seite gegenüber mehr verdünnt, als der Norm entspricht (0,033 : 0,052). Von der Ganglienschicht fand sich daselbst keine Spur.

Es handelte sich demnach um eine partielle, interstitielle Neuritis des Sehnerven mit ausgesprochener Neigung zur narbigen Schrumpfung, und anscheinend um sekundäre deszendierende Atrophie der Nervenfasern. Nach dem Grade der Veränderungen zu schließen, war der Ausgang des Prozesses in der Gegend des Canalis opticus zu suchen, wo alle Phasen bis zur cirrhotischen Schrumpfung zur Entwickelung kamen.

Dieser Befund wurde durch spätere Untersuchungen in den wesentlichen Punkten teils bestätigt[1]), teils erweitert durch die Möglichkeit, auch die intrakraniellen Opticusteile zu durchforschen.

Dabei ergab sich, daß die degenerierte Stelle in einem solchen Falle dicht hinter dem Foramen opticum strichförmig, queroval wurde, nach oben außen fast den äußeren Umfang des Querschnittes berührend. Etwa 1 cm vor dem Chiasma fand sich in der Mitte des Querschnittes eine spindelförmige entartete Stelle. Von der Mitte des oberen Randes zog schräg nach innen an jener Stelle ein hellgelber (Chromwirkung) Streifen, der in der Nähe des medialen Querschnittrandes angelangt, sich dendritisch verzweigte nach oben, unten und innen. Es handelte sich um bindegewebige Septa innerhalb des Opticusstammes, die von dem Piaüberzuge herzurühren schienen. Aehnliche Ausstrahlungen gingen von dem erwähnten zentralen Herde nach den verschiedensten Richtungen aus. Im Chiasma fand sich ein bohnenförmiger Herd mit dorsalwärts gerichtetem konvexen Rande, die schmalste Stelle in der Mitte des Chiasma, die Anschwellungen in den Seitenteilen zentral gelegen. Im Anfangsteile des rechten Tractus — der linke war nicht erhalten — markierte sich im oberen inneren Quadranten eine degenerierte Stelle, die schräg vom oberen Rande bis über die Mitte hinaus noch ein wenig in den unteren äußeren Quadranten sich erstreckte, außerdem eine ebensolche längs des ganzen unteren Randes. Ihrer Lage nach mußte die erstere als dem ungekreuzten, die letztere als dem gekreuzten Bündel angehörig angesehen werden. Diese beiden Stellen waren bis an das Ende des erhaltenen Tractusstückes nachweisbar.

In dem peripher vom Canalis opticus gelegenen Teile hatte der Herd im wesentlichen dieselbe Lage wie in dem oben beschriebenen Falle, wenn auch nicht überall genau die gleiche Gestalt.

Diese schon mit bloßem Auge sichtbaren Stellen zeigten mikroskopisch nicht überall das gleiche Verhalten. Vom Canalis opticus bis zur Papille fand sich ein neuritischer Prozeß mit stellenweise sehr dichter Kerninfiltration, in welcher von einer Zwischensubstanz nur wenig zu erkennen war. Nervenfasern waren hier nirgends mehr zu finden, die Septen erheblich verbreitert, und dieselben enthielten in ihren sehr verkleinerten Hohlräumen anstatt der normalen Nervenfasern nur feinkörnig-faseriges, sehr fein punktiertes Gewebe. In den Knotenpunkten sah man zahlreiche Gefäße mit verdickter kernreicher Wandung und dichter Blutfülle. Normale Nerven-

1) Nettelship and Walter Edmunds, Trans. of the Ophth. Soc. 1882. Vol. I.

fasern waren innerhalb des Herdes bis zur Papille nicht mehr zu finden, sondern überall das beschriebene Bild.

Auch an den makroskopisch nicht veränderten Teilen bestand eine erhebliche Kernvermehrung und Gefäßentwickelung. Vom Canalis opticus an hirnwärts fand sich nur eine einfache Atrophie ohne entzündliche Erscheinungen. Die Wände der Arterien waren etwas verdickt, ihr Lumen mit Blutkörperchen dicht erfüllt. In den beiden entarteten Zonen des Tractus waren die Nervenfasern vollständig atrophisch zugrunde gegangen, ebenso in dem vor dem Chiasma gelegenen intrakraniellen Teile der Sehnerven, während in dem Chiasma selbst stellenweise noch normale Nervenfasern innerhalb des Krankheitsherdes vorhanden waren. Im ganzen Verlaufe der entarteten Strecke fanden sich zahlreiche Amyloidkörperchen, besonders reichlich in dem intrakraniellen Teile. Auch in der im äußeren Drittel atrophischen und sehr kernreichen Papille waren sie noch nachzuweisen und in dem nasal- und temporalwärts an diese angrenzenden Netzhautstücke[1]),

In allen diesen Fällen, welchen noch ein weiterer hinzugefügt werden könnte, der die Lage des sogenannten papillomakularen Bündels, wenn auch bei einer anderweitigen Erkrankung bestätigte[2]), war teils die Aetiologie, teils das klinische Bild nicht zweifellos klargestellt.

Seitdem wurde eine größere Reihe von Untersuchungen anatomischen Materials veröffentlicht, welche auch durch einwandfreie klinische Beobachtungen und entsprechende anamnestische Angaben ergänzt sind[3]).

Das Ergebnis läßt sich dahin zusammenfassen, daß die Einwirkung des chronischen Alkoholismus auf den Sehnerven ganz typische anatomische Veränderungen hervorruft. Entsprechend der auf einen kleinen Teil des Gesichtsfeldes beschränkten Störung findet man einen mehr oder weniger großen Abschnitt eines bestimmten Nervenbündels erkrankt, welches nicht nur die für die Macula bestimmten Fasern enthalten muß, sondern auch die zwischen Macula und Papille gelegenen Teile versorgt. Es ist dies das sogenannte papillomakulare Bündel (Bunge). In der Papille beginnt es mit der geschilderten keilförmigen Anordnung, welche es im unmittelbaren retrobulbären Teile des Opticus beibehält. Noch vor dem Eintritt der Zentralgefäße wandelt sich diese Gestalt allmählich in die einer Sichel um, die mit ihrer Konvexität die Oberfläche des Nerven berührt. Hinter den Zentralgefäßen geht der Querschnitt allmählich, nur ausnahmsweise plötzlich, in ein stehendes Oval über und rückt mehr nach der Mitte des Nerven bis zum Foramen opticum und über dieses hinaus bis zum Chiasma, doch wird im intrakraniellen Teile der quere Durchmesser der größere. Zuweilen ist hier die Richtung desselben diagonal, von oben außen nach unten innen, das ganze Bündel nicht mehr genau in der Mitte, sondern nach unten außen verschoben. Im Chiasma rückt es wieder mehr dorsalwärts, mitunter schon kurz vorher diese Neigung zeigend, in der Regel aber erst im hinteren Teile. Hier werden auch die bis dahin getrennt liegenden Herde durch eine schmale Brücke verbunden. Im Tractus ist die Lage

1) Vossius, Arch. f. Ophthalm. Bd. XXVIII. Abt. 3.
2) Bunge, Ueber Gesichtsfeld und Faserverl. im opt. Leitungsapparat. 1884.
3) Uhthoff, Berl. klin. Wochenschr. 1884. No. 25 und Arch. f. Ophthalm. 1886. Bd. XXXII. 4. — Stoeltzing, Inaug.-Dissert. Marburg. 1893. — Siegrist, Arch. f. Augenheilk. 1900. Bd. XLI. S. 136. — Verhandl. des internat. Kongr. zu Paris. 1900.

wieder eine zentrale, nur ausnahmsweise wurde eine Trennung in zwei Bündel gefunden[1]).

Der Grad und die Ausdehnung des Prozesses zeigten ein sehr verschiedenes Verhalten. Während derselbe in dem einen Falle sich nur bis wenige Millimeter hinter den Opticus erstreckte, war er in anderen bis in den Tractus und selbst bis in die primären Opticusganglien hinein zu verfolgen. Einmal war die stärkste Intensität im Canalis opticus, ein anderes Mal retrobulbär, oder an verschiedenen Stellen zugleich. Auch sah man die stärksten Veränderungen im Canalis opticus entwickelt, und dieselben schon weit hinter dem Bulbus aufhören, oder erst 8 bzw. 10 mm hinter dem Bulbus beginnen und bis zum Chiasma reichen. Die einzelnen Teile desselben Querschnittes zeigten nicht immer eine gleichmäßige Zunahme der Erkrankung von der gesunden Peripherie nach der Mitte, so daß an dem zentralsten Teile immer die intensivsten Veränderungen gewesen wären, vielmehr fand man auch die stärkste Entartung in einem sichelförmigen nach außen gelegenen Teile des Querschnittes[2]).

In einem Falle, wo während des Lebens die nasale Hälfte des Sehnerven ähnliche Veränderungen zeigte wie die temporale, hatte der Prozeß auch anatomisch nachweisbar die innere Hälfte des Nerven in Mitleidenschaft gezogen. Die entzündlichen Veränderungen beherrschten das histologische Bild, und es zeigte sich nur an verhältnismäßig wenigen Stellen eine einfache Degeneration. Sonst war in den ausgesprochensten Fällen überall Verbreiterung der Bindegewebssepten bis in die feineren Verästelungen, reichliche Kernvermehrung und Neubildung von strotzend mit Blut gefüllten Gefäßen mit stark verdickten Wandungen vorhanden. Vielfach traten deutliche Schrumpfungserscheinungen hervor. Die Nervenfasern waren in sehr verschiedenem Grade in Mitleidenschaft gezogen. Während stellenweise die Maschenräume gar keine normalen Fasern mehr enthielten, und man das Bild einer narbigen Masse vor sich hatte, waren in anderen Fällen atrophische Fasern überhaupt nicht zu finden. Es wurde geradezu als eine Eigentümlichkeit der Alkoholneuritis angesehen, daß ein Teil der Nervenfasern erhalten bleibe.

Es ist aber auch festgestellt, daß das interstitielle Gewebe und die Gefäße normal sein können und nur ein primärer Zerfall der Nervenfasern mit beginnender sekundärer Gliawucherung besteht. Der Prozeß ging bis zum Corpus geniculatum[3]).

Die Netzhaut war in diesem und anderen Fällen normal, so daß von einem regelmäßigen Beginn in derselben und sekundärer Degeneration des Sehnerven keine Rede sein kann. Mitunter fand man Atrophie der temporal in die Netzhaut einstrahlenden Nervenfasern, sowie auffallenden Schwund der Ganglienzellen in der Maculagegend — Erscheinungen, welche wohl als sekundäre infolge der Erkrankung des papillomakularen Bündels gedeutet werden können. Die Bedeutung solcher Netzhautveränderungen wird erheblich dadurch abgeschwächt, daß man eine über

1) Vossius, l. c.

2) Uhthoff, l. c. — Sachs, Arch. f. Augenheilk. Bd. XXVII. S. 154. — Tojoda, Klin. Monatsbl. f. Augenheilk. 1907. Bd. I u. a.

3) Dalén, Mitt. aus d. Augenklin. zu Stockholm. 1907. H. 8. — Auch Rönne (s. u.) deutet seine Befunde in diesem Sinne.

die ganze Netzhaut verbreitete Degeneration der Ganglienzellen auch sonst bei Alkoholikern fand, welche nicht an Intoxikationsamblyopie litten[1]).

Der Charakter der Veränderungen ist also meistens der einer interstitiellen Neuritis des Sehnerven im Bereiche des papillomakularen Bündels, verbunden mit einfachen Atrophien an anderen Stellen desselben und einer bestimmten, der Ausbreitung dieses Bündels entsprechenden Gegend der Netzhaut. In einzelnen Fällen waren auch die Neurogliazellen auffallend gewuchert[2]).

Außer den bereits geschilderten Gefäßveränderungen fand man eine Obliteration der Kapillaren, woraus geschlossen wurde, daß die Gefäßerkrankung das Wesentliche des Prozesses sei[3]). Ja, in einem Falle wurden die gefundenen Veränderungen lediglich auf eine Erkrankung der Vena centralis postica im Canalis opticus zurückgeführt[4]). Eine Verallgemeinerung dieser Annahme ist jedenfalls nicht zulässig, da ja durchaus nicht in allen Fällen der stärkste Grad der Erkrankung im Canalis opticus gefunden wurde. Abgesehen davon ist bei der nicht aufgeklärten Aetiologie jenes Falles, und der vorgeschrittenen Tuberkulose des Kranken, der von anderer Seite erhobene Einwand, daß es sich um eine tuberkulöse Erkrankung der Venenwand gehandelt haben könne, vielleicht nicht unberechtigt.

Eine Kontroverse besteht über das gegenseitige Verhältnis von Atrophie der Nervenfasern und Wucherung des Bindegewebes, ob nämlich die erstere das Primäre ist und das Bindegewebe in die entstandenen Räume sich verbreitet[5]), oder ob letzteres zuerst wuchert und die nervösen Bestandteile durch Druckatrophie zugrunde gehen. Ueber diese Frage werden nur Sektionen aus den Frühstadien die Entscheidung bringen können, wozu die Gelegenheit naturgemäß sich selten bietet. Ein solcher Befund, der in mancher Hinsicht wertvolle Aufschlüsse gibt, sei hier mitgeteilt.

Ein Mann, der vor 7 Jahren eine Verbrennung des linkes Auges erlitten hatte, die mit Symblepharon heilte, klagte, daß seit etwa sieben Wochen sein Sehvermögen allmählich abnehme. Mißbrauch von Alkohol und Tabak wurde zugestanden. Am linken Auge war das Unterlid bis zum oberen Limbus mit dem Bulbus verwachsen; rechts bestand leichte Verschleierung der Papillengrenzen, sonst keine Veränderung. Die Sehschärfe betrug kaum 0,3. Es bestand ein zentrales relatives Skotom für Weiß und alle Farben in der Ausdehnung von ca. 10°. Es wurde eine Schwitzkur verordnet. In einem Anfalle von Delirium stürzte sich der Mann aus dem Fenster und starb an den erlittenen Verletzungen nach acht Tagen. Die Sektion konnte erst 16 Stunden nach dem Tode gemacht werden, so daß Nissl-Präparate der Netzhäute nicht zu gewinnen waren.

Das Papillomakularbündel zeigte die bekannte Lage. Am stärksten war die Durchtrittsstelle durch den knöchernen Kanal verändert. Das Bindegewebe war ungemein stark entwickelt, dabei ein reiches Netz neuentwickelter Gefäße mit ebenfalls verdickten Wandungen. Sie schienen sogar in die Nervenfasern

1) Rönne, Arch. f. Ophthalm. 1910. Bd. LXXVII.

2) Eigentümliche, der Retinitis albuminurica in gewisser Beziehung ähnelnde Veränderungen in der äußeren Granular- und Nuklearschicht wurden von Edmunds u. Lawford, Transact. of the Ophthalm. Soc. 1889. Vol. IX. p. 137 u. Sharkey, Brit. med. Journ. 1888. 22. Dec. (weiße Retinalflecken) gesehen.

3) Sourdille, Ophthalm. Klin. Bd. IV. 5. Dec. 1900.

4) Sachs, l. c.

5) Nuel, Pariser Kongreß. 1900.

hineinzusprossen. Vielfach bestand ausgesprochene Sklerose bis zur Obliteration. In den offenen Gefäßen fanden sich große schollige Gebilde, wahrscheinlich durch Konglutinierung entstanden. Zwischen knöchernem Kanal und Chiasma war eine ausgesprochene Endarteriitis obliterans: nur durch zahlreiche neugebildete Aeste wurde die Ernährung unterhalten. Weiter zentral nahmen diese Veränderungen ab. Die Nervenbündel zwischen den Septen erschienen verkleinert, durch eine aktive Wucherung des Bindegewebes, welches neue Septen gebildet hatte. Ueberall fand sich starke Kernvermehrung, teils Gliakerne, teils von den Endothel- und den Bindegewebszellen. Die Verbreiterung der Septen entstand deutlich durch Wucherung des Bindegewebes, nicht der Glia. Nirgendwo war ein Nervenbündel ganz zugrunde gegangen. Stellenweise waren die Querschnitte der Fasern verkleinert und in die hierdurch entstehenden Zwischenräume wucherte das Bindegewebe. An Papille und Netzhaut war mit den gewöhnlichen Kernfärbungen nichts abnormes nachweisbar.

Es handelte sich somit um einen absteigenden Prozeß und zwar eine interstitielle Entzündung. Es ist aber anzunehmen, daß das Bindegewebe in bereits präformierte Lücken hineinwucherte, ohne eine Kompression auf die Nervenfasern auszuüben. Eine mangelhafte Ernährung der Nervenfaser — so nahm man an — sei die Folge der sklerotischen Gefäßveränderungen. Das papillomakuläre Bündel müsse am meisten leiden, weil zentral gelegen. Die zahlreichen Gefäße seien neugebildete Kollateralen und das neue Bindegewebe nur der Träger dieses Kreislaufes. In schweren Fällen erkrankten auch die Kollateralen, sonst könne, wenn die Gefäßbildung ausreicht, der Prozeß sich zurückbilden und es blieben alsdann nur noch die bindegewebigen Massen mit den verkleinerten Maschenräumen[1]).

Gegenüber den geschilderten anatomischen Tatsachen muß diejenige Theorie, welche die dem Skotom zugrunde liegenden Störungen in der Netzhaut sucht, notwendig in den Hintergrund treten. Diese Auffassung war schon nicht in Einklang zu bringen mit der klinischen Tatsache, daß die Lieblingsstelle des Skotoms gar nicht der Macula entspricht. Man ist für diesen Beginn der Erkrankung in der Netzhaut eingetreten hauptsächlich auf Grund von Tierexperimenten mit Giften, welche mit der Alkoholwirkung zum Teil sehr wenig gemein haben. Aber auch eine Beobachtung am Menschen wurde in diesem Sinne gedeutet[2]), wie wir glauben mit Unrecht, einerseits weil der Alkoholismus in dem betreffenden Falle gar nicht nachgewiesen war, und es sich andererseits um einfache graue Atrophie handelte, somit der Befund mit dem vorstehend gegebenen Bilde durchaus nicht übereinstimmte.

Erwähnt sei noch die Ansicht, daß mit Rücksicht auf die Doppelseitigkeit und Gleichartigkeit der Sehstörung eine Erkrankung des cerebralen Zentrums der Macula anzunehmen sei, von wo aus das ganze Neuron ergriffen werde[3]). Eine solche Erkrankung des ganzen Neurons hat bisher Niemand gesehen, im Gegenteil beweisen vorhandene Befunde, daß die Veränderungen sich auf die peripherstenAbschnitte des Sehnerven beschränken können. Außerdem besteht auch gar keine Gleichartigkeit der Sehstörung, welche auf eine zentrale Ursache hinwiese.

2. Ergebnisse an Tieren.

Fast ergebnislos sind bisher die Versuche an Tieren, die chronisch mit reinem oder unreinem Aethylalkohol vergiftet wurden. So gab man

1) Schieck, Arch. f. Ophthalm. Bd. LIV. Abt. 3.
2) Nuel, Arch. d'Ophthalm. T. XVI. No. 8. p. 479.
3) Parinaud, Pariser Kongreß. 1900.

an, nach der Vergiftung von Kaninchen mit auch fuselölhaltigem Alkohol[1]), fettige und hydropische Degeneration der spezifischen Elemente der Retina, besonders der Zellen der Ganglienschicht beobachtet zu haben, ferner eine variköse Hypertrophie in der Schicht der Nervenfasern. In anderen Lagen der Retina fand sich Oedem und fettige Degeneration. Die regressiven Veränderungen der Retina, welche die aufsteigende Degeneration der Nervenfasern veranlassen, müßten somit als die wesentliche Ursache der Sehschwäche und der anderen Symptome der Alkoholamblyopie angesehen werden. An den untersuchten Sehnerven fanden sich keine Veränderungen.

Frühere Untersuchungen an Tieren, die chronisch mit Alkohol oder Nikotin vergiftet worden waren, ergaben, daß infolge der allgemeinen, durch diese Gifte erzeugten Ernährungsstörungen und nicht auf Grund spezifischer Einwirkungen, Rückenmarksveränderungen entstehen. An den großen Vorderhornzellen des Rückenmarkes von Kaninchen, welche acht Wochen mit Nikotin, beziehungsweise Alkohol behandelt worden waren, fand sich Degeneration (Homogenwerden) der Chromatinstruktur, entweder in Gestalt der partiellen Degeneration, oder als eine auf den ganzen Zelleib sich erstreckende homogene Schwellung. Aehnlich verändert waren die Ganglienzellen der Spinalganglien und der großen sympathischen Ganglien[2]).

Bemerkenswert ist eine Beobachtung an einem Macacus, der auf der temporalen Papillenseite eine aus unbekannter Ursache entstandene grauweiße Masse hatte, welche sich mit schmalem Sektor nach der Fovea fortsetzte und als feiner Schleier aufgelagert schien. Die Sektion ergab einen ähnlichen Befund wie bei der Alkoholamblyopie[3]).

V. Die akute Alkoholvergiftung.

Die schädliche Wirkung einer akuten Alkoholvergiftung auf das Sehorgan ist, wie wir in der Einleitung ausführten, länger bekannt, als die des chronischen Alkoholismus. Trotzdem sind diese Fälle entschieden seltener und den älteren Beobachtern wohl nur darum mehr aufgefallen, weil sie meist plötzlich zu erheblichen Sehstörungen bis zu gänzlicher Erblindung führen. Das Wesen derselben ist uns auch heute noch unbekannt, weil sich naturgemäß nur selten die Gelegenheit zu einer Sektion bei einem solchen Kranken finden wird. Der Charakter dieser Störung ist ein flüchtiger, sodaß auch dauernde Veränderungen am Sehnerven nicht zu erwarten sind. Trotzdem kann die Erkrankung sich nicht anders abspielen, als daß der an die zentrale oder periphérische Nervenmasse gelangende Alkohol deren chemischen Bau ändert, Mark- und Myelinstoffe löst, in Mengen, die keine Formstörung zu veranlassen brauchen, aber Funktionsstörungen auslösen[4]). Die ophthalmoskopische Untersuchung hat da, wo sie ausgeführt wurde, ebenfalls keine befriedigenden Aufschlüsse gegeben.

Das klinische Bild ist im Ganzen ein ziemlich einheitliches. Meistens ist es ein mehrere Tage lang fortgesetzter Alkoholexzeß, der

1) Rimowitch, Rev. gén. d'Ophthal. 1896. p. 84. — S. a. Methylalkohol.
2) Vas, Arch. f. experim. Pathol. u. Pharmak. Bd. XXXIII. S. 141.
3) Heß, Arch. f. Augenheilk. 1905. Bd. LIII.
4) Lewin, Die Nebenwirkungen der Arzneimittel. 1899. S. 31.

in einem gegebenen Augenblicke, gewöhnlich nach dem Erwachen, die Blindheit oder erhebliche Schwachsichtigkeit erkennen läßt. Die Pupillen sind weit. Der Augenspiegelbefund ist gewöhnlich negativ, die Heilung wahrscheinlich. So gab sich z. B. ein sonst nüchternes Individuum einige Wochen lang dem Branntweingenusse hin und erblindete darauf plötzlich fast gänzlich bis auf schwachen Lichtschein. Der Augenspiegelbefund war negativ. Durch Abstinenz und Antiphlogose trat in kurzer Zeit vollständige Heilung ein[1]).

Selbst bei an Alkohol Gewöhnten kann durch einen Exzeß eine Amaurose auftreten. Ein Alkoholiker, der neun Monate in einem Trinkerasyl verweilt, und eine Flasche Alkohol, die er sich verschafft, ausgetrunken hatte, wurde blind. Er merkte dies beim Erwachen aus dem Rausche. Die Netzhautgefäße waren stark verengert[2]). Ein anderer, bisher gesunder Mann war nach drei Tage lang fortgesetztem Alkoholgenusse morgens beim Erwachen völlig blind, sodaß er selbst die Annäherung eines Lichtes bis dicht vor die Augen nicht bemerkte. Die Augen waren weit geöffnet, stier, die Pupillen maximal erweitert, ohne Reaktion. Der Augenspiegelbefund war negativ. Salinische Abführmittel, kalte Kompressen und Ruhe brachten nach vier Tagen Wiederherstellung[3]). In einem dritten Falle war die Störung einseitig. S = Fingerzählen in $^1/_3$ Meter. Die Pupille reagierte primär garnicht, sekundär gut bei geringer Erweiterung. Leichte Trübung der nasalen Papillengrenze. Wiederherstellung erfolgte in 2 Monaten mit leichter Mydriasis[4]).

Grobe Veränderungen am Augenhintergrunde teilt nur der folgende Bericht mit. Unserer Meinung nach handelte es sich hier um den Genuß eines sehr schlechten, wahrscheinlich Methylalkohol enthaltenden Alkohols.

Ein Mann, der zugleich stark rauchte, wurde nach dem Trinken von über einem halben Liter stark alkoholischer Flüssigkeit am nächsten Morgen amaurotisch. Dabei bestand Anästhesie von Cornea und Conjunctiva, Weite und Starre der Pupillen. Die temporale Hälfte beider Papillen war trübe, aber erkennbar, die nasale von einem graugelblichen Exsudate bedeckt, das sich etwas auf die Netzhaut fortsetzte und die Gefäße eine Strecke weit einhüllte oder begleitete. Die Arterien waren schmal, die Venen breit. Durch Schwitzen und Strychnineinführung wurde die Sehschärfe = $^1/_3$—$^1/_2$. Das Exsudat war schließlich resorbiert, die Papille wurde etwas atrophisch. Die Gefäße erschienen streifig eingefaßt, das Gesichtsfeld eingeengt. Es bestand ein zentrales Farbenskotom auf einem Auge. Auffallend war die Symmetrie der ophthalmoskopischen Veränderungen[5]).

Nach einem Exzeß in Alkohol und Tabak entstand bei einem sonst soliden Menschen eine akute doppelseitige Neuritis optici mit entsprechendem Befunde und fast gänzlicher Erblindung. Heilung erfolgte in einigen Wochen durch Schwitzkur mit übernormaler Sehschärfe[6]).

Ausgesprochene Sehnervenatrophie kommt ebenfalls vor. Man

1) Deneffe, Jahresbericht f. d. ges. Med. 1872. Bd. II. S. 550.
2) van Flut, Med. Record. 1902. 18. Jan.
3) Arens, Zentralbl. f. Nervenheilk. 1878. — Hirschberg (Arch. f. Augenheilk. Bd. VIII. S. 180) beschreibt ebenfalls einen Fall, doch ist nach der Schilderung nicht verständlich, weshalb er denselben als akute Schnaps-Amaurose bezeichnet.
4) Marx, Arch. f. Augenheilk. 1908. Bd. LIX.
5) De Bono, Arch. di Ottalm. T. IX. p. 130.
6) Kos, Wiener med. Wochenschr. 1905. No. 11.

stellte sie z. B. bei einem Manne fest, der aus viertägiger Bewußtlosigkeit nach einem Alkoholexzeß blind erwacht war.

In 8 Fällen wurde nach einem Alkoholexzeß eine Gesichtsfeldeinschränkung für Weiß und Farben beobachtet. In vier Fällen bestanden negative und meist relative Skotome an verschiedenen Stellen des Gesichtsfeldes, aber nicht im Zentrum. Nach 24 Stunden war alles ausgeglichen. Die Papille war meist hyperämisch[1]).

Der folgende Bericht beweist, daß bei vorhandener Prädisposition selbst kleine Alkoholdosen in anderer Weise dem Sehorgane gefährlich werden können.

Ein 64jähriger Mann von ruhiger Lebensweise hatte plötzlich die Sehkraft auf dem linken Auge verloren. Er war kurzsichtig, sonst aber nie augenleidend. Vor sechs Wochen litt er an Diarrhoe, wegen deren er, nachdem sie vier Tage lang unvermindert angehalten hatte, ein Glas starken Branntweins nahm. Gleich darauf hatte er sehr unangenehme Lichterscheinungen vor den Augen. Das Gesicht des linken Auges verschlechterte sich immer mehr und wenn er das rechte schloß, war der obere Teil des Gesichtsfeldes wie von einem schwarzen Vorhange bedeckt, während direkt vor ihm und am Boden Alles durch einen dichten Nebel verdunkelt erschien. Er behauptete, nie viel getrunken, doch in den letzten Jahren wiederholt an Diarrhoe gelitten zu haben, welche er durch ein Glas Branntwein, das ihn nicht berauschte, unterdrückte. So oft er dies tat, sah er Lichtblitze und Feuergarben, die ihn stundenlang belästigten, ohne daß das Sehvermögen litt. Es bestand rechts Myopie $^1/_{10}$ mit großem hinterem Staphylom. Jäg. 1 wurde fließend gelesen. Links war die Netzhaut im unteren Teile abgelöst, die durchsichtigen Teile trüb, die Papille und der obere Teil des Fundus verschleiert. In der oberen Hälfte des Gesichtsfeldes fehlte die Lichtempfindung, in der unteren bestand bedeutende Verminderung des Sehvermögens. Der Zustand blieb bei abwartender Behandlung unverändert[2]).

Störungen des Farbensinnes, die bei der chronischen Alkoholvergiftung so häufig sind, zeigen sich nur gelegentlich bei der akuten. So sah z. B. ein 44jähriger Mann nach einer schweren akuten Alkoholvergiftung alle Gegenstände blau gefärbt. Rot erschien ihm purpurn, Orange wie Rot. Blau stärker gesättigt, Grün graugrünlich, Violett unverändert. Gleichzeitig bestanden Störungen der Tiefenwahrnehmung, die besser beleuchteten Teile der Gegenstände erschienen näher, die beschatteten weiter. Die Konturen waren verzerrt. Das Blausehen dauerte vier Tage lang[3]).

Die Pupillen werden bei der akuten Alkoholvergiftung meist erweitert gefunden, bei gestörter, mitunter gesteigerter Lichtreaktion.

In mehr als der Hälfte der exaltativen Formen des Rausches wurde unmittelbar nach der Aufnahme in die Anstalt eine deutliche Herabsetzung der Pupillenreaktion auf Lichteinfall gefunden; sie war meist auf beiden Pupillen gleichmäßig und der Grad der Herabsetzung schwankte von einer geringen Verminderung bis zur nahezu völligen Starre. Die Weite der Pupillen war verschieden. In der Regel waren sie mittelweit bis über mittelweit. Mit dem Aufhören der akuten,

1) Hollmann, Mitteil. aus der Augenklinik in Jurgew. 1904.
2) Knapp, Arch. f. Augen- u. Ohrenheilk. Bd. V. S. 383.
3) Pergens, Ann. d'Oculist. 1898. T. CXX. p. 114.

psychischen Alkoholintoxikationerscheinungen kehrte die prompte Pupillenreaktion wieder. Manchmal zeigte sie sich sogar übermäßig lebhaft. Ein Teil der Fälle jedoch, darunter namentlich solche, welche nach dem Schlafe noch in gereizter Stimmung und Einsichtslosigkeit verharrten, wies noch sechs bis zehn Stunden nach der Aufnahme eine Verminderung, beziehungsweise Trägheit der Pupillenreaktion auf, aber in geringerem Grade als anfangs. Nach weiteren drei bis vier Stunden stellte sich auch hier mit der zunehmenden Beruhigung und Erholung die Reaktion deutlich ein[1]).

Von Störungen der äußeren Muskeln bei der akuten Alkoholvergiftung ist bekannt das Doppeltsehen, welches bei vielen Menschen im Rauschzustand auftritt und mit Beseitigung desselben wieder verschwindet. Eine genauere Analyse desselben ist begreiflicherweise schwer ausführbar. Durch Selbstversuche wurde festgestellt[2]), daß beim Blick in die Ferne gleichnamige Doppelbilder auftraten, also wiederum eine Schwächung der Divergenzfähigkeit, welche ja auch bei den oben geschilderten Versuchen sich von allen Leistungen der Fusion in erster Linie beeinträchtigt zeigte.

Bei schweren Allgemeinerscheinungen, Bewußtseinsstörungen und allgemeinen Krämpfen hat man auch Krämpfe der Augenmuskeln beobachtet. Dies war z. B. der Fall bei einem 9½jährigen Knaben, der, nachdem er um zwei Uhr ein viertel Liter Schnaps getrunken hatte, gegen Abend allgemeine Krämpfe, beschleunigten Puls, hohes Fieber mit Bewußtlosigkeit usw. bekam. Dieser Zustand dauerte bis gegen Morgen. Dabei waren die Pupillen verengt, reagierten aber auf Lichteinfall. Die Krämpfe hatten allmählich auch die Gesichtsmuskeln ergriffen. Außerdem bestand zeitweise ein tonischer Krampf der assoziierten Oben- und Außendreher der Augen mit maximaler Pupillenerweiterung und Nystagmus horizontalis. Der Zustand wurde von intrakraniellen Druckschwankungen abgeleitet, die mit der fraglos vorliegenden Meningitis einhergingen. Der Tod erfolgte an Lungenödem[3]).

1) Gudden, Neurol. Zentralbl. 1900. No. 23. S. 1096. — Kuttner, Deutsche med. Wochenschr. 1904. No. 29. — Vogt, Berl. klin. Wochenschr. 1905. No. 12.
2) Guillery, Pflüger's Arch. Bd. LXXVII u. LXXIX.
3) Böttrich, Therap. Monatsh. 1891. S. 164.

2. Andere Alkohole.

Methylalkohol.

1. Entstehen und Verlauf der Methylalkohol-Sehstörungen.

Der Holzgeist findet in Gewerben vielfach Verwendung z. B. zum Denaturieren des Spiritus, zu Firnissen, Polituren usw. Die Möglichkeit ist dadurch reichlich gegeben, daß er von Törichten getrunken wird, oder daß seine Dämpfe vergiften. Es liegen trotz der kurzen Zeit, die seit der ersten Mitteilung über schwere und unheilbare, durch ihn erzeugte Sehstörungen verstrichen ist, viele Berichte vor, die erkennen lassen, daß es sich hier um eine gerade auf das Auge in akutem Ansturm so verderblich einwirkende Substanz handelt, wie es nur von sehr wenigen anderen Giften in ähnlicher Weise bisher festgestellt wurde. Selbst der Amylalkohol, der in anderer Beziehung toxischer ist als der Methylalkohol, hat solche Störungen nie erzeugt, trotz der recht häufigen Einwirkung desselben in Substanz oder in Dampfform, besonders der letzteren in Laboratorien.

Von 90 Erkrankten waren 85 männlich, 5 weiblich. Die jüngsten waren 14 beziehungsweise 15 Jahre alt und schon dem Trunke ergeben.

Es scheinen nicht große Dosen zur Hervorrufung einer Augenschädigung notwendig zu sein, wenn man daran denkt, daß z. B. die Dämpfe, die sich in einem Raume entwickelten, in dem neue Bierfässer mit einer Lösung von Schellack in Columbia-Spiritus (95 pCt. Methylalkohol) überzogen werden sollten, hinreichten, um zwei Menschen blind zu machen. In einem anderen Falle entstand die Erblindung dadurch, daß ein Maler eine analoge Schellacklösung benutzte, deren Dampf ihn chronisch belästigte. Er wusch sich aber auch nach Schluß der Arbeit regelmäßig die farbenfleckigen Hände und das Gesicht in Holzgeist, sodaß hier die Resorption durch die Haut als verursachendes Moment mit in Frage kam. Ein Mann hatte Methylalkohol über seine Kleider vergossen, so daß die Schuhe damit gefüllt waren. Er ließ alles am Leibe trocknen, wurde aber schwindlig und verfiel in Schlaf, aus dem er blind erwachte. Mehrfach wurde der Methylalkohol auch getrunken. In einem Falle soll ein „Schnaps“ zu unheilbarer Erblindung geführt haben. Einmal wurde die amaurogene Menge auf ca. 30 g des 99prozentigen Alkohols und bei einem anderen Manne auf ca. 120 ccm festgestellt. In einer weiteren Vergiftung tranken drei Männer ca. 250 ccm, wodurch zwei starben und einer blind wurde.

Soweit die resorptiven Symptome in Frage kommen, scheint selbst bei diesem Gifte die Individualität gelegentlich über die Giftwirkung obzusiegen, und ein Trinker gesund zu bleiben, obschon er annähernd soviel von dem Gifte aufnahm, wie ein dadurch blind gewordener.

Die Zeit des Eintritts der Blindheit ist wohl wesentlich von der resorbierten Menge des Methylalkohols, aber auch von individuellen, zeitlichen oder dauernden Begleitumständen abhängig. Viermal wurden die Trinker 24 Stunden nach dem Exzeß blind, einmal nach vier Tagen, einmal nach fünf Tagen und einmal nach zwei Wochen.

Als einleitende oder begleitende Symptome erscheinen in wechselnder Kombination bei der akuten Vergiftung: Mattigkeit, Kopfschmerzen, Schwindel, Magen- und Leibschmerzen, Uebelkeit, Erbrechen, Schweiße, Muskelschwäche, Rückenschmerzen, Schlafsucht oder tiefes Koma, selten Delirien. Das Bewußtsein kann aber auch ganz erhalten bleiben.

Die Augenstörungen waren ganz vereinzelt nur örtlich entzündliche. Wir zweifeln jedoch nicht daran, daß bei eingehender Nachforschung in Betrieben sich derartiges häufiger herausstellen wird. So bekam ein Arbeiter, der dem Dampfe des Methylalkohols durch Zufall ausgesetzt war, heftiges Brennen in den Augen, Schwellung der Augenlider und lebhafte Rötung der Bindehäute. Nach zwei Tagen hatte die Schwellung zugenommen, und die Absonderung der Bindehäute war schleimig-eitrig geworden. In erhöhtem Maße waren auch die Luftwege entzündlich ergriffen und dieser Bronchitis, die mit Cyanose, Rasselgeräuschen in der Lunge und anderen entsprechenden Symptomen einherging, erlag der Vergiftete nach fünf Tagen[1]). Ein anderer Arbeiter hatte Stoffkragen zu appretieren, indem er sie in eine Mischung von heißem Methylalkohol und Kollodium hineinhängte. In wenigen Tagen erschienen bei ihm beiderseitige Lidschwellung, Lidkrampf, Conjunctivitis und totale Epithelabhebung an den Hornhäuten. Es erfolgte Wiederherstellung[2]).

Die Blindheit wurde einige Male durch Gesichtsverdunkelung eingeleitet. Die Regel ist, daß sie jäh in wenigen Stunden während des tiefen, der Vergiftung folgenden Schlafes, oder auch bei erhaltenem Bewußtsein, aber allgemeinen Krankheitssymptomen, sich ausbildet. Von einem so blind gewordenen wurden bei starker seitlicher Augenbewegung Schmerzen wahrgenommen.

Die Pupillen wurden weit und reaktionslos auf Licht und Akkommodation gefunden. Einmal reagierten sie nur auf die letztere.

Die Amaurose, die bisher nur einmal in Begleitung von Taubheit vorkam, ist meistens absolut und doppelseitig. Es können aber auch Unterschiede in der Schwere der beiderseitigen Funktionsstörung vorhanden sein, sodaß z. B. ein Auge nur Lichtempfindung hat, das andere aber noch Finger auf $^1/_2$ m zählt, oder auf einem Auge ein absolutes, auf dem andern ein relatives Skotom vorhanden ist. Zentrale, oder parazentrale, auch absolute Skotome, darunter einmal ein positives, wurden mehrfach entweder im Beginn der Erkrankung oder später festgestellt, ebenso Einengung des Gesichtsfeldes oder Ausfall großer Bezirke desselben für Weiß und einzelne Farben oder volle Farbenblindheit.

Der ophthalmoskopische Befund kann bei den Blinden anfangs normal sein und erst später als Neuritis optici mit Papillenschwellung, Rötung und Exsudat sich darstellen oder alsbald dieses Bild darbieten. Die Papillen waren weiß, oder leicht abgeblaßt, oder auch nur an den

1) Goltdammer, Vierteljahrsschr. f. ger. Med. N. F. Bd. XXIX. S. 162.
2) Grunow, Med. Reform. 1912. No. 2.

äußeren Hälften gerade als blaß erkennbar. Es gibt nur wenige Fälle, bei denen nicht früher oder später die Sehnervenatrophie deutlich war. Bei manchen Erkrankten bestand an der Papille eine sehr tiefe, der glaukomatösen ähnliche Exkavation selbst bis zu 6 D. Auch eine eigentümliche Pigmentierung, während die andere Papille nur flach exkaviert war und kein Pigment aufwies, wird angegeben. Es kann auch ein Halo vorkommen, wie bei Glaukom. Auf Grund dieser Befunde wurde die Ansicht geäußert, daß es sich überhaupt um die Entwicklung eines Glaukoms handle, und die Iridektomie vorgenommen, allerdings ohne Erfolg. Einige Male war dagegen die Spannung herabgesetzt.

Die Retinalgefäße wurden normal oder häufiger verengert, in einem Falle „wie Seidenfäden dünn" gefunden; zuweilen auch Blutungen. Ein Vergifteter zeigte bei Sehnervenatrophie leicht erweiterte Retinalvenen und verengerte Arterien, ein anderer geschlängelte Venen. Einige Male wird Netzhautödem erwähnt.

Völlige Wiederherstellung ist bisher nur in einigen Fällen beobachtet worden, mehrmals dagegen eine meist geringe Besserung. Die Regel scheint zu sein, daß nach einer primären Besserung der eine Reihe von Tagen bestehenden Blindheit eine allmähliche Verschlimmerung des Leidens eintritt, die endlich zur Sehnervenatrophie, eventuell erst nach Jahren führt.

Bei einem Kranken änderte sich die im Laufe der ersten vier Wochen nach der Erblindung eingetretene Besserung des Sehvermögens auch in vier Jahren nicht, während die Gesichtsfeldgrenzen sich noch weiter einengten, und die Abblassung der Papillen zugenommen hatte. Die Prognose ist deshalb bei der Holzgeistvergiftung meist als schlecht oder sehr schlecht zu stellen, zumal auch tödliche Ausgänge relativ häufig nach dem Trinken dieses Alkohols vorkamen.

Konsequente Diaphorese und Diurese scheinen die zweckmäßigsten therapeutischen Eingriffe zu sein.

Gelegenheit zur anatomischen Untersuchung von Augen, die angeblich (?) von durch Methylalkohol Vergifteten herstammten, boten drei Leute, von denen zwei vor dem Tode amaurotisch waren mit weiten Pupillen, während der dritte sterbend eingebracht wurde. Die Ganglienzellen der Netzhaut zeigten Schwund der Nisslschollen und Veränderungen an den Kernen in bezug auf Färbbarkeit und Lage. Die inneren Körner ließen eine Hyperchromasie erkennen. Retrobulbär fand sich stellenweise geringer Zerfall der Markscheiden und Auftreibungen an den Achsenzylindern nebst Veränderungen an den Gliazellen. Die Erkrankung in Netzhaut und Sehnerv mußte gleichzeitig aufgetreten sein, da für eine sekundäre Degeneration die Zeit zu kurz war. Geringe Veränderungen fanden sich auch an den motorischen Hirnrindenzellen[1]).

II. Vergiftungen durch Trinken von Methylalkohol.

Der Methylalkohol wird nicht nur in Substanz getrunken, sondern auch vielfach in Gemischen, denen er bewußt von dem Trinker oder zum Zwecke der Fälschung seitens des Fabrikanten zugesetzt wird. Die zahlreichsten Beobachtungen liegen aus Amerika vor, wo er besonders in den Indianerterritorien getrunken wird. Rum, Ingwer, Brandy und

1) Pick-Bielschowsky, Berl. klin. Wochenschr. 1912. No. 19.

Whisky werden damit gefälscht, den verschiedensen Essenzen, Linimenten, Cosmeticis und Geheimmitteln wird er zugesetzt. In Rußland sind Vergiftungen mit Kinderbalsam und „Kuntzenbalsam" beschrieben worden, welche man auf den Methylalkohol zurückführte.

Auch eine chronische Aufnahme des Giftes in Form des habituellen Genusses von Wein, vermischt mit verschiedenen Spirituosen, wurde festgestellt. Durch Aussetzen derselben erfolgte schnelle Besserung[1]).

1. Ausgang in Heilung oder Besserung.

Einer der seltenen Fälle von gänzlicher Wiederherstellung sei hier angeführt:

Ein Arbeiter, der in einer Holzgeistfabrik beschäftigt war, trank ein Gemisch von diesem und Kornbranntwein. Nach 24 Stunden bekam er Uebelkeit, Schwindel und Schlafsucht. Nach dem Erwachen aus dem Schlafe hatte er Schmerzen im Kopfe und den Augen und sah alles wie durch einen Nebel. Nach fünf Tagen war jede Lichtempfindung erloschen. Die Tension war normal. Die Adnexa sowie die Bulbi selbst waren in allen Teilen frei von erkennbaren Veränderungen, höchstens bestand die Andeutung einer minimalen Arterienverengerung und vielleicht auch einer geringen Blässe der äußeren Papillenhälften. Die Beweglichkeit der Augäpfel war unbehindert: nur bei sehr forcierten seitlichen Bewegungen wurden Schmerzen geäußert. Der Versuch, den Bulbus in die Augenhöhle zurückzudrücken, löste in der Tiefe der Orbita Schmerzempfindungen aus. Im Tageslicht sollen die Pupillen zuerst prompt reagiert haben, im Dunkelzimmer dagegen starr und reaktionslos gewesen sein. Nach dem Befunde wurde die Diagnose auf Neuritis retrobulbaris acuta gestellt.

Durch konsequente Diaphorese und Diurese besserte sich der Zustand vom baldigen Eintritt quantitativer Lichtempfindung bis zum Erkennen von Fingern, Farben und allmählich bis zur Norm, und auch die Abblassung der Papillen, die Enge der Arterien usw. schwanden. Immerhin hatte dieses Resultat ca. vier Wochen Zeit seit der Vergiftung und drei Wochen seit der klinischen Behandlung erfordert[2]).

Wo von einer Besserung berichtet wird, war der Grad derselben ein sehr verschiedener von der anfänglichen Erblindung bis zu einer Sehschärfe von Fingerzählen in wenigen Fuß bis zu $^1/_{20}$, $^1/_{10}$, $^6/_{20}$, $^6/_{15}$, $^2/_3$ und $^1/_2$. Dabei blieben zuweilen Störungen des Farbensinnes bis zur totalen Farbenblindheit und Defekte des Gesichtsfeldes.

2. Ausgang in Sehnervenatrophie.

Nach Genuß von Methylalkohol stellte sich Delirium ein, wonach eine Woche lang völlige Blindheit bestand. Nach vorübergehender Besserung blieb eine totale Amaurose mit Weißfärbung der Papille ohne Gefäßveränderung[3]).

Gefangene tranken gewerblich benutzten Methylalkohol. Einer starb schnell, während ein zweiter unter schweren Hirnsymptomen, Kopfschmerzen, Delirien, Erbrechen usw. erkrankte, blind und taub wurde und es blieb. Nach zwei Jahren bestand eine ausgesprochene Atrophia N. optici[4]).

1) Buller-Wood, Journ. of Amer. med. assoc. 1904. No. 14—19.
2) Kuhnt, Zeitschr. f. Augenheilk. 1899. Bd. I. S. 38.
3) Viger, L'Année méd. 1877. p. 100.
4) Mengin, Recueil d'Ophthalm. 1879. Nov.

Ein 21jähriger Mann trank in der Rekonvaleszenz von Masern heimlich in einem Zeitraume von zwei Stunden in zwei Malen zirka 120 ccm Methylalkohol mit Zuckerwasser. Danach schlief er zehn Stunden. Beim Erwachen klagte er über Magenschmerzen. Die Pupillen waren leicht erweitert. Nach 24 Stunden bestand vollständiger Gesichtsverlust auf beiden Augen. Pupillen beiderseits erweitert, reaktionslos auf Licht und Akkommodation. Ophthalmoskopisch erkannte man doppelseitige Neuritis optici mit Kongestion der Retina.

In den nächsten 24 Stunden erschienen im Harn Spuren von Eiweiß. Die Blindheit hielt sieben Tage an. Am achten Tage erschienen Gesichtshalluzinationen. Von nun an vollzog sich eine langsame Besserung. Die Umgrenzung der Papillen wurde schärfer und die Retinalkongestion schwand. Am 14. Tage wurde zuerst ein Lichtschimmer wahrgenommen. Subkutane Strychnineinspritzungen (0.003 g dreimal täglich) wurden vorgenommen. Nach 3 Wochen wurden sich bewegende Gegenstände und Finger auf sechs Zoll Entfernung gesehen. Nach sechs Wochen konnte, am besten am frühen Abend und nachts in mäßig erhelltem Zimmer gesehen werden. Am Morgen erschienen oft Lichtblitze, welche von stundenlanger totaler Blindheit gefolgt waren. Im Laufe des Tages schwand dies aber. Zwei und einen halben Monat nach der Vergiftung bestand Mydriasis. Die Pupillen waren reaktionslos.

SR = Finger in sechs Zoll, SL = Lichtperzeption.

Beide Gesichtsfelder waren sehr eingeengt. Im linken Auge war das Feld ganz peripherisch. Farben konnten nicht erkannt werden.

Ophthalmoskopische Untersuchung: Atrophie beider Nn. optici mit atrophischer Exkavation beider Papillen. Rechts ist die Papille tief exkaviert wie bei Glaukom. Schwarze Pigmentierung. Links ist die Exkavation flacher. Die Oberfläche ist schwach grau, das schwarze Pigment fehlt hier. Die Retinalvenen sind in beiden Augen normal, beziehungsweise leicht erweitert, die Retinalarterien verengt[1]).

Ein 45jähriger Mann hatte einen halben Liter zu einem Drittel mit Wasser verdünnten Holzgeist getrunken. Am nächsten Tage erschienen Erbrechen, Kopfschmerzen, Nebligsehen, nach drei Tagen völlige Erblindung mit weiten reaktionslosen Pupillen und Schmerzhaftigkeit bei Bewegungen der Augen. Nach einigen Wochen waren die temporalen Papillenhälften deutlich atrophisch. Es bestanden keine Gefäßveränderungen. Nach weiteren zehn Tagen erfolgte unter Jodkalium und Pilocarpin Besserung des Sehvermögens. Finger wurden in fünf Fuß gezählt. Das Gesichtsfeld war nicht eingeengt, aber es fand sich ein absolutes zentrales Skotom. Später stellte sich eine totale Sehnervenatrophie mit Gefäßverengerung ein.

Von acht mit Methylalkohol in geringer Menge Vergifteten, welche Foster erwähnt, erblindete einer 24 Stunden nach dem Genusse und 2 Stunden vor seinem Tode. Bei einer Massenvergiftung von 130 Asylisten, die angeblich (?) durch Methylalkohol zustande gekommen sein sollte, starben 58, welche 1—2 Stunden vor dem Tode erblindeten mit weiten, starren Pupillen, Stauungserscheinungen und Neuritis optici. Vier andere hatten Sehstörungen durch Atrophie des Sehnerven.

In einem anderen Falle waren ein Jahr nach einer Erblindung durch Methylalkohol schwarze Flecke in der Netzhaut aufgetreten, besonders in der Nähe der Gefäße nach unten außen von der Papille[2]).

1) Mac Coy und Michael, Med. Record. 1898. 28. May. p. 777.

2) Gifford, Ophthalm. Record. 1899. Vol. VIII, 9. p. 441. — S. a. Moulton, Ophthalm. Record. 1899. April. p. 335; Belt, Ophthalm. Record. 1901. p. 479 und Komoto (Med. Gesellsch. in Tokio, 4. Febr. 1903). Hier traten Erblindung und Atrophie durch Trinken von zirka 100 ccm Methylalkohol ein.

Ein 28jähriger Mann trank vor zirka sieben Monaten aus Versehen einen viertel Liter Holzgeist. Nach drei Stunden wurde er komatös und blieb es vier Tage lang. Als er sich erholt hatte, war das Sehvermögen auf Lichtperzeption reduziert. Der Zustand besserte sich nach zirka drei Wochen so, daß er eine Zeitung lesen konnte. Dann verschlechterte sich das Sehvermögen

Fig. 45.



wieder und blieb so. Nach sieben Monaten zählte er Finger exzentrisch auf fünf Fuß. Es bestand Sehnervenatrophie mit Exkavation 2 D tief. Die Gefäße waren leicht verengert. Ein zentrales Skotom war feststellbar[1]). (Fig. 45).

Eine Frau, die aus einer Gesellschaft nach Hause kam, trank aus einer mit „Alkohol" bezeichneten Flasche ein gewisses, mit Wasser verdünntes Quantum. Am nächsten Tage stellten sich Uebelkeit und Erbrechen ein. Alle Gegenstände erschienen trüb und tanzten. Am dritten Tage entstand Blindheit. Pupillen halb erweitert und starr. Ophthalmoskopischer Befund: Die Papillen waren hyperämisch und ödematös, die Blutgefäße stark gefüllt, die Retina streifig, neblig trübe, gegen die Peripherie hin verblassend. Die Blindheit war drei Wochen absolut, dann begann peripherisches Sehen; das Oedem schwand, und es wurde die Sehschärfe = zirka $^{20}/_{200}$. Darauf folgte eine allmähliche Entwickelung der Sehnervenatrophie, die schließlich vollständig wurde. Nur sehr wenig exzentrisches Sehen blieb bestehen[2]).

Ein 25jähriger Mann trank etwa 30 g 99 prozentigen Methylalkohol, der 0,1 pCt. Aceton enthielt. Eigentümlicherweise bestand 24 Stunden nach dem Trunke Wohlbefinden; dann traten allgemeine Mattigkeit und sehr starkes Kopfweh, heftige Leib- und Rückenschmerzen, Uebelkeit, Frösteln und Schwindel auf. Er mußte die Arbeit verlassen und sich zu Bett legen. Körperwärme und Puls waren normal. Nach Ablauf von 24 Stunden nach dem Trunke trat plötzlich doppelseitige vollständige Erblindung ein: bei weiten, starren Pupillen und normalem Augenhintergrunde fehlte jede Lichtempfindung. Erst nach sechs Tagen völliger Blindheit stellte sich wieder etwas Lichtempfindung ein, und vier Wochen später betrug das Sehvermögen Fingerzählen in 5—6 m. Es zeigte sich da schon eine leichte Abblassung der temporalen Papillenhälften bei normaler Gefäßfüllung. Beiderseits bestanden große zentrale absolute Skotome, die sich besonders auf die mediale Seite des Fixierpunktes hin erstreckten. Von Farben wurden nur Rot und

1) Ellett bei Moulton, Journ. of the Amer. Med. Assoc. 30. Nov. 1901. p. 1448.
2) Ray, Journ. of the Americ. Medic. Assoc. 1901, 30. Nov. p. 1449.

Blau erkannt. Die peripherischen Gesichtsfeldgrenzen waren leicht eingeschränkt. Unter Behandlung mit Schwitzkur, reichlichem Trinken, Einnehmen von Jodkalium und später Einreibungen von grauer Salbe hob sich das Sehvermögen rechts auf $^6/_{20}$, links auf Finger in 6 m.

Nach zirka vier Jahren ist das Sehvermögen das gleiche. Rechts hat sich aus dem absoluten zentralen Defekte ein Ringskotom mit Freiwerden des Fixierpunktes entwickelt; links ist das große zentrale Skotom geblieben. Daneben haben sich die Gesichtsfeldgrenzen, besonders links weiter eingeengt. An beiden Augen besteht völlige Grünblindheit; für Rot ist rechts eine kleine parazentrale, links eine kleine ganz peripherische Insel erhalten. Die Grenzen für Blau sind allseitig eingeengt. Rechts ist die Blaßfärbung der temporalen Papillenhälfte sehr stark entwickelt; links hat dieselbe auch auf die nasale Hälfte des Sehnerven übergegriffen. Die Gefäße des Sehnerven, besonders die Arterien, zeigen beiderseits sehr schwache Füllung ohne Wandveränderung[1]).

Eine Flasche Holzgeist war von einem Selbstmörder getrunken worden. Danach bestand vier Tage lang Bewußtlosigkeit. Beim Erwachen ließ sich Erblindung feststellen. Die Pupillen waren weit und reaktionslos. Nach sechs Tagen war keine Lichtempfindung vorhanden: die Papille rechts war verwaschen, milchweiß, die Venen und Arterien etwas verengt. Am linken Augenhintergrunde bestanden dieselben Veränderungen etwas weniger deutlich. Nach vorübergehender Besserung trat Erblindung in drei bis vier Wochen ein[2]).

Mehrere Personen tranken Methylalkohol. Eine starb, eine andere erblindete vollständig. Das Sehvermögen aller übrigen wurde mehr oder weniger geschädigt[3]).

Diese Beispiele würden sich leicht vermehren lassen, doch bietet der traurige Ausgang in Erblindung fast immer wieder dasselbe Bild.

III. Vergiftungen durch Einatmung der Dämpfe von Methylalkohol.

Zwei Arbeiter mußten in Bierfässer (20 Fuß zu 10 Fuß) kriechen, um sie innen mit einer Schellacklösung zu überziehen. Die Lösung enthielt mehr als 50 pCt. Methylalkohol als sogenannten „Columbia-Spiritus". Die Temperatur der Fässer war auf 70° Fahrenheit erhöht worden, damit der Anstrich schneller trocknen sollte. So waren die Männer den heißen Dämpfen des Methylalkohols ausgesetzt, die sie lange Zeit einatmeten. Es entstanden bald: Schwindel, Kopfschmerzen, Uebelkeit und allgemeines Mißbehagen. Sie fanden sich dann eines Morgens blind. Nach acht, beziehungsweise zehn Tagen erfolgte Besserung.

Etwa zwei Wochen nach Beginn der Blindheit sank die Sehschärfe bei beiden wieder und war schließlich sehr gering. Bei dem Einen nahm ein Auge Handbewegungen wahr, das andere zählte Finger auf zirka zwei Fuß. Bei dem Anderen wurden Finger in drei Fuß, beziehungsweise acht Fuß gezählt. Bei beiden bestanden positive Skotome mit

---

1) Scheffels, Ophthalm. Klinik. 1901. No. 4 u. 5. S. 7. Die Erweiterungen dieser Krankengeschichte verdanken wir einer schriftlichen Mitteilung des Verfassers.

2) Payne, Ophthalmic Record. 1901. No. 12.

3) Ring, Americ. Ophth. Society. 16. u. 17. July 1902. — Vide auch: Bruner, The Ophthalmic Record. 1904. p. 48. — In einem Falle blieb Erblindung mit Nystagmus. Krüdener, Zeitschr. f. Augenheilk. 1906. S. 47.

einem anscheinend kleinen Raum von perzipierender Retina. Gefäße normal. Papillen weiß[1]).

Ein Mann mußte in einem geschlossenen Raume alte Möbel reinigen. Er benutzte hierzu Methylalkohol. Dabei atmete er große Mengen der Alkoholdämpfe ein. Nach fünf bis sechs Tagen fing das Gesicht an sich zu verschlechtern. Nach weiteren zwei Tagen ließ er sich untersuchen. Die Sehschärfe war sehr gesunken und es bestand eine sehr schwere doppelseitige Neuritis optici mit beträchtlichen Schmerzen[2]).

Ganz analoge Fälle wurden später beobachtet. Auch hier mußten zwei Männer das Innere von Fässern mit einer Methylalkohol-Schellacklösung streichen, inhalierten die Dämpfe und bekamen eine Sehnervenatrophie ohne retinale Veränderungen[3]). In einem Falle genügte zur Erblindung der mehrstündige Aufenthalt in einem Raume, in welchem der Erkrankte etwa ein Quart Methylalkohol über den Boden und seinen Fuß vergossen hatte[4]).

Ein im Uebrigen gesunder Maler benutzte in den letzten drei Jahren für sein Geschäft Columbia-Spiritus, der zirka 95 pCt. Methylalkohol enthält und er benutzte ihn so, wie man Terpentin im Malereigeschäft braucht, das heißt, der Methylalkohol wurde mit Schellack in verschiedenem Verhältnis gemischt. Er hat ihn nie getrunken. Beim Anstreichen in kleinen Räumen machte er ihn so schwindlig, daß er wie ein Betrunkener gewankt habe, besonders bei heißem Wetter. Nach Schluß der Arbeit wusch er sich Hände, Arme und mitunter auch Gesicht mit dem Holzgeist. Als er einmal ohne Unterbrechung zwei Monate lang in dieser Weise gearbeitet hatte, stellte sich als erstes Zeichen der Erkrankung vorübergehende Verdunkelung des Gesichts nach Einstellen der Arbeit ein. Eines Morgens, als er zur Arbeit gehen wollte, fühlte er sich auf dem Wege schon unwohl und bekam bald darauf einen Schüttelfrost. Bald traten Uebelkeit, Erbrechen und Kopfweh hinzu. Gegen Mitternacht bemerkte er, daß das Sehvermögen geschwunden war. Die Untersuchung nach zwei Wochen ergab: Pupillen weit, auf Licht unempfindlich, wohl aber auf Akkommodation reagierend, Medien klar, Optici blaß, Gefäße eng, Venen stark geschlängelt.

Für die Behandlung wurde Pilocarpin gewählt. Nach zwei Wochen konnte der Kranke Gegenstände so unterscheiden, daß er allein auf der Straße gehen konnte. Nach drei Wochen verschwand aber auch dieses geringe Sehvermögen wieder, und die Erblindung wurde komplett[5]).

Ein 22jähriger, total abstinenter Mann beschäftigte sich mit Firnissen von Bierfässern mit einer alkoholischen Schellacklösung. An einer Arbeitsstelle wurde ihm hierzu eine eigentümlich riechende Lösung gegeben; es war statt Aethylalkohol Methylalkohol benutzt worden. Er mußte bei großer Hitze arbeiten. Am zweiten Tage hatte er Lichterscheinungen und zeitweise legte sich ein Nebel über seine Augen. Bald kamen Schwindel, Kopfschmerzen, Uebelkeit, Schwäche, gleichzeitig mit Abnahme des Sehvermögens. Er wurde mit Eis, Salicylsäure und Nux vomica behandelt.

Nach fünf Tagen waren die Pupillen weit und starr. Handbewegungen wurden nur nach unten außen in jedem Gesichtsfelde

1) Patillo u. Casey Wood, Journ. of the Americ. Med. Assoc. 1899. p. 1653.
2) Colburn, Ophthalmic Record. 1899. Vol. VIII. p. 12.
3) Hale, Journ. Amer. Med. Assoc. 1901, 30. Nov. p. 1450. Wir nehmen an, daß diese Fälle nicht mit den vorstehenden identisch sind, obschon dies nicht ganz sicher ist.
4) Philipps, Ophthalmic Record. 1906. p. 538.
5) de Schweinitz, Wochenschr. f. Ther. u. Hyg. d. Aug. 4. Juli 1901. S. 317.

erkannt. Zwei Tage später waren die Papillengrenzen verschleiert, ihre Färbung milchweiß, trübe, die Gefäße eng. Die Pupillen waren eng, fast reaktionslos. Nach einigen Tagen wurden Handbewegungen im ganzen Gesichtsfelde erkannt, aber es blieb ein großes zentrales Skotom. Rechts wurde die Papille atrophisch, während die linke im nasalen Teile ihre normale Färbung wiedererhielt. Sechs Wochen nach Beginn des Leidens entstand rechts nach einer kleinen Reise eine Verschlimmerung, so daß die Sehschärfe auf Fingerzählen in 3 m sank. Links war die Sehschärfe $^{20}/_{40}$ geworden. Seitdem erfolgte eine geringe Besserung. Links blieb ein kleines zentrales Skotom für Farben, rechts ein großes zentrales Skotom[1]).

Bei dem auf S. 310 erwähnten Manne, welcher durch Verschütten von Methylalkohol über seine Schuhe und Kleider erblindete, blieb das Sehvermögen nach vorübergehender Besserung dauernd erloschen. Die Papillen waren blauweiß, scharf begrenzt mit tiefer glaukomatöser Exkavation und von einem breiten Halo umgeben. Dabei war die Spannung eher herabgesetzt[2]).

Ein 6 monatiges Kind erblindete, weil die Eltern eine Methylalkohollampe in der Nähe seines Bettes benutzten. Nach deren Entfernung gänzliche Wiederherstellung. Dem durch die Verbrennung entstandenen Formaldehyd wird eine besondere Bedeutung beigemessen[3]). Eine solche Wirkung ist von diesem nicht bekannt, aber nicht unmöglich.

IV. Experimentelle Untersuchungen der Augenveränderungen durch Methylalkohol.

Diese eigentümliche Sehnervenvergiftung — denn eine solche muß angenommen werden — regte zu experimenteller Forschung an, zumal eine gewisse Aehnlichkeit zwischen ihr und der Chininamaurose besteht. Es wurden Kaninchen und Hühner durch Einführung von Methylalkohol, mit gleichen Mengen Wassers gemischt, per os vergiftet[4]). Bei diesen Tieren lassen sich damit Sehstörungen hervorrufen. Es zeigten sich Taumeln und unsicherer Gang, das Tier legte sich und verfiel in mehrstündigen Schlaf. Kaninchen brauchten ca. 15 ccm. Hühner 10 ccm. Am folgenden Tage stellten sich mit großer Regelmäßigkeit Sehstörungen ein. Bei einem Kaninchen blieben sie aus, und hier erwiesen sich Netzhaut und Sehnerv normal. Die Pupillen waren bei den anderen Tieren, welche am nächsten Tage einen schwerkranken Eindruck machten, weit und reagierten auf Licht entweder gar nicht, oder sehr träge. Nach meist einem Tage erfolgte Besserung des Allgemeinbefindens, aber anscheinend bestand Amblyopie. Die Pupillen waren fast immer weit und starr. Der ophthalmoskopische Befund blieb stets negativ. Sämtliche Tiere gingen in 1—3 Wochen unter starker Abmagerung zugrunde.

Bei einem Kaninchen wurde am 14. Tage beginnende Sehnervendegeneration durch Marchifärbung nachgewiesen. An den Ganglienzellen zeigten sich, abgesehen von dem einen erwähnten Falle, stets Ver-

---

1) Schapringer, New York Acad. of Medic. 13. Oct. 1901. — Hubbel (ibid. in der Diskussion) hat einen ähnlichen Fall gesehen. Die Sehschärfe war anfangs = Lichtschein. Pupillen erweitert und träge. Ausgesprochene Neuritis optici. Es entwickelte sich schnell vollständige Blindheit. — Bei Buller-Wood, l. c., sind 9 Fälle von Aufnahme des Giftes durch Lunge oder Haut.

2) Brown, Chicag. ophthalm. Soc. 21. März 1910.

3) Gifford, The ophthalm. Rec. 1906. p. 274.

4) Birch-Hirschfeld, Arch. f. Ophthalm. Bd. LII. Abt. 2.

änderungen, die sich von den normalen Befunden mit Sicherheit unterscheiden ließen.

Häufig hat es den Anschein, daß die Veränderung an der chromatischen Substanz der Ganglienzelle beginnt. Die Chromatinschollen verlieren ihre scharfe Begrenzung, das Protoplasma ist verwaschen bläulich und zeigt nur hier und da vereinzelte wie zusammengeklumpte Schollen. Nicht selten besteht Schrumpfung des Zellenleibes, doch kann derselbe auch geschwollen erscheinen. Später zeigt auch der Kern Schrumpfungserscheinungen. Er wird verwaschen blau und der Nucleolus ist kaum zu unterscheiden. Weiterhin findet man Vakuolen im Protoplasma, welche sich allmählich vergrößern, so daß man von der Grundsubstanz nur noch spärliche Reste findet. Schließlich schwindet die Protoplasmasubstanz, und die Stelle, wo die Zelle sich befand, ist nur noch undeutlich zu erkennen. Die Körner der inneren Netzhautschicht werden kantig, eckig, und färben sich dunkler blau, ein Teil erscheint geschwollen. Das Netzwerk in ihrem Inneren wird weitmaschiger, zerreißt an vielen Stellen, schließlich auch die Kernmembran und der Inhalt ergießt sich in die Umgebung. In der inneren Körnerschicht zeigen sich helle Zwischenräume, später auch in der Nervenfaser- und fein granulierten Schicht. Wahrscheinlich handelt es sich um Oedem. An den äußeren Körnern erkennt man erst später eine Schrumpfung, wobei die chromatischen Schollen zackig werden unter teilweisem Zerfall in feine Körnchen. Allmählich zeigen sich auch hier helle Zwischenräume. Die äußeren Körner dringen gegen die inneren vor, welche nach und nach immer mehr schwinden. Die Veränderungen sind sehr ungleich verteilt. Es scheint, daß die Ganglienzellen zuerst erkranken, danach die inneren und erst später die äußeren Körner.

Bei demjenigen Kaninchen, welches die stärksten Netzhautveränderungen hatte, zeigte sich eine Degeneration des Sehnerven in einem keilförmigen Bezirke, vom Bulbus etwa 5 mm nach hinten reichend. Zwischen den degenerierten Fasern fanden sich zahlreiche normale, aber keine Andeutung von interstitieller Entzündung. Die Veränderungen wurden als sekundäre angesehen. Warum sie nur einen Teil des Sehnerven betrafen, die Zellveränderungen aber die ganze Netzhaut, ließ sich nicht feststellen.

Vergleichende Versuche an Kaninchen mit absolutem Aethylalkohol, reinem Methylalkohol, Handels-Methylalkohol und Jamaica-Ingwer ergaben, daß 5—10 ccm dieser Substanzen, vier Monate lang täglich eingeführt, die Tiere anscheinend gesund ließen. Sie wurden getötet. Die gehärteten Augen ergaben bei allen vier Stoffen die gleichen Veränderungen. Die Ganglienzellen zeigten degenerative Symptome, Schrumpfung und Atrophie. Die chromatische Substanz erschien granuliert oder zerflossen (fused). Andere Zellen zeigten entweder keine oder unregelmäßige Kerne[1]). Uns will scheinen, als ob bei diesen Untersuchungen manches des Gesehenen Kunstprodukt gewesen sei.

Ebenso wie Kaninchen und Hühner gehen auch Hunde durch Methylalkohol zugrunde. Einem 9 kg schweren Hunde wurden 25 ccm Methylalkohol per os beigebracht. Danach entstand Mydriasis und andauernd taumelnder Gang, aber in der Retina fanden sich nach Tötung des Tieres

1) Friedenwald, Journ. of the Americ. Med. Assoc. 30. Nov. 1901. p. 1445.

am dritten Tage nur wenige Veränderungen. Einem anderen Hunde wurden 50 ccm Methylalkohol mit dem gleichen Volumen Wasser verdünnt in der Chloroformnarkose in den Magen eingeführt. Es folgten allgemeine Abmagerung, Trübung der Hornhäute und der Tod am 16. Tage. In Hirn- und Rückenmarkshäuten fanden sich zahlreiche Blutungen. Die Ganglienzellen der Netzhaut waren degeneriert (Nisslfärbung), ein Teil der Sehnervenfasern zeigte Zerfall der Markscheiden. Hieraus wurde geschlossen, daß die Methylalkohol-Amblyopie zu denjenigen gehöre, welche auf einer gestörten Ernährung der Ganglienzellen der Netzhaut beruhen[1]).

Eine Bestätigung dieser Versuche liefern die folgenden, an dem gleichen Tiermateriale angestellten[2]). Sie lehren ebenfalls neben anderem, daß trotz schwerer Vergiftung Veränderungen an der Retina nach 2 bis 3 Tagen vorhanden sein oder vermißt werden können.

Hunde erhielten 40 ccm Methylalkohol zur Hälfte mit Wasser verdünnt. Bereits nach fünf Minuten entstand Unsicherheit der Beine: nach einer Viertelstunde lag das Tier auf dem Boden. Reaktion erfolgte auf Nadelstiche und Anrufen. Auf die Beine gesetzt, blieb es nach weiteren Laufversuchen schließlich liegen, die Beine hin- und herbewegend. Die Pupille war 40 Minuten nach der Vergiftung weit und träge reagierend, der Augenhintergrund normal. Nach einiger Zeit trat Schlaf ein, der mehrere Stunden anhielt. Wurde der Versuch jeden zweiten Tag gemacht, so blieb an den Zwischentagen zunächst Alles normal; später wurde der Gang dauernd unsicher. Geringe Nahrungsaufnahme, blutige Stühle und zunehmende Mattigkeit bestanden bis zum Tode. In anderen Fällen schien eine gewisse Gewöhnung einzutreten, insofern die Symptome später und weniger stark sich einstellten. Bei einem Tiere, welches 35 Tage leben blieb, wurden vom 13. Tage an die Papillen hyperämisch, die Venen, auch in der Peripherie stärker gefüllt. Nach mehreren Tagen bestand wieder ein normaler Befund. Niemals stellten sich Sehstörungen ein. Bei einem nach zwei Tagen untersuchten Tiere fanden sich keine Veränderungen an der Netzhaut. In drei anderen Fällen bestanden deutliche Entartungserscheinungen an den Ganglienzellen, wie sie bei Kaninchen und Hühnern beschrieben wurden: Schwund der Chromatinkörper, Vakuolen, Schrumpfung von Zelle und Kern und spindelförmige Schwellung der Nervenfasern, wie man sie vereinzelt auch bei Kaninchen nach Aethylalkohol fand. Die Gefäße waren unverändert und nirgends war Entzündung zu erkennen. Die veränderten Zellen waren ungleichmäßig verteilt. In den Sehnervenstämmen konnten nirgends Veränderungen entdeckt werden.

Auf ein eigentümliches Symptom, das bei der Vergiftung von Hunden mit reinem oder verdünntem Methylalkohol beobachtet wurde, sei hier noch hingewiesen, nämlich den schleimig-eitrigen Ausfluß aus den Augen. Man sah ihn z. B. entstehen, nachdem an zwei Tagen 70 g mit viel Wasser verdünnten Holzgeistes in den Magen gebracht waren. Es ging ihm reichlicher Tränenenfluß voran. Die beiden Augen können auch in verschieden starker Weise an dieser Veränderung beteiligt sein[3]). Wir zweifeln nicht daran, daß sie eine örtliche Folge

1) Holden, Arch. f. Augenheilk. Bd. XL. H. 3.
2) Birch-Hirschfeld, Arch. f. Ophthalm. Bd. LIV. Abt. 1.
3) Reid Hunt, Separat-Abdruck aus John Hopkins Bullet. 1902. p. 14.

von gewissen, durch die Tränendrüsen ausgeschiedenen Mengen des Giftes ist, da ja der Dampf, wie oben schon berichtet wurde, auch Augenentzündung zu erzeugen vermag.

Eine nicht unwichtige Erweiterung wurde den Versuchen durch Verwendung von Affen gegeben[1]). Schon nach kleinen Dosen von Methylalkohol kommen bei ihnen nach sieben, beziehungsweise sechszehn Tagen schwere Vergiftungssymptome. Nach Einführung von 3 ccm, mit 20 ccm Wasser verdünnt, entstehen Apathie und Schwerfälligkeit der Bewegungen bei weiten und trägen Pupillen. Bei zwei Tieren war der Augenhintergrund normal und Sehstörungen nicht nachweisbar.

Bei einem Tiere waren nach acht Tagen keine Veränderungen an der Retina erweislich[2]). Bei dem zweiten wurden 79 ccm Methylalkohol in 15 Tagen gereicht. Es fand sich eine ausgesprochene Vakuolisierung und teilweise Schrumpfung der Kerne. Die Chromatinkörner waren spärlich, meist in der Umgebung des Kernes angehäuft, anscheinend in Auflösung begriffen. Keine spindelförmigen Schwellungen der Nervenfasern waren erkennbar; nur schienen sie durch einen serösen Erguß aufgelockert und auseinander gedrängt. Die inneren Körner waren wenig verändert, die äußeren, sowie Stäbchen und Zapfen gut erhalten. An der Macula bestanden dieselben Veränderungen. Gefäße und Sehnervenquerschnitt waren normal. Bei einem dritten Tiere bestand anscheinend eine vollständige Erblindung mit dem ophthalmoskopischen Befunde der Neuritis optici. Es waren 65 ccm Methylalkohol innerhalb elf Tagen eingeführt worden. Die Pupillen waren weit und starr. Die Veränderungen waren fast ganz plötzlich entstanden. Es fand sich kaum eine normale Ganglienzelle. Viele Nervenfasern waren in einen feinkörnigen Detritus verwandelt. Auch die inneren Körner waren teilweise verändert. Es bestand Auflockerung der Nervenfaserschicht und der inneren plexiformen Schicht. Sehzellen und äußere Körner waren gut erhalten, die Gefäße normal, aber die Venen stark gefüllt. Die Macula zeigte dasselbe Bild wie die übrige Netzhaut.

An der Papille bestand Auflockerung der Nervenfasern besonders temporalwärts. Diese Hälfte war auch während des Lebens stärker verwaschen und grauweiß verfärbt. Es fehlten entzündliche Veränderungen; die Gefäßwände waren normal; die Zentralvene stark erweitert und angefüllt von Leukozyten und Blutkörperchen (Thrombus?) Die Nervenscheiden waren nicht verdickt, die Zwischenräume ohne Flüssigkeitsansammlung. Dicht hinter der Lamina cribrosa begannen ausgedehnte degenerative Veränderungen, in einem Bezirke, welcher die Zentralgefäße oben unten und nasal umfaßte, während die äußerste Peripherie freiblieb. Temporal fand sich eine annähernd keilförmige, an der Peripherie beginnende Zone, und dazwischen bis zu den Zentralgefäßen eine breite intakte Brücke. Dies nahm rasch ab, sodaß bis zu dem Gefäßeintritte wieder alles normal war. An dem anderen Sehnerven bestanden dieselben Veränderungen, nur etwas gleichmäßiger über den Querschnitt verteilt. Die Sehnervenbündel zeigten sich lückenhaft, stellenweise waren nur noch spärliche normal gefärbte Fasern vorhanden. Die Gliafasern waren in Zerfall begriffen, häufig an einem Ende abgebrochen,

1) Birch-Hirschfeld, l. c.

2) Die Tiere wurden durch Chloroform getötet, welches an sich keine Veränderung der Zellstruktur hervorrufen soll.

die Gliakerne nicht vermehrt. Die Auflockerung und Zerstörung der Fasern war vielleicht durch Oedem bedingt.

Das Bindegewebe der Septen zeigte keine Veränderung, im Gegensatze zur chronischen Nikotin- und Alkoholamblyopie des Menschen. Die Blutgefäße waren dort stark gefüllt, die Wandungen unverändert.

Die Veränderungen der Ganglienzellen sind danach als eine direkte Giftwirkung aufzufassen: Die Sehnervenerkrankung ist keine sekundäre, da eine solche erst viel später zu erwarten wäre. Die Giftwirkung trifft auch hier die Nervensubstanz, vielleicht auch das Gefäßsystem. Es kann sich indessen auch eine sekundäre aufsteigende Degeneration entwickeln, wie beim Kaninchen beobachtet wurde. Im wesentlichen stimmt dies überein mit den von Nuel erhaltenen Befunden von Filixvergiftung: es können auch bei dieser die Ganglienzellen schon verändert sein vor dem Sehnerven[1]).

Die akute Vergiftung durch Methylalkohol unterscheidet sich von derjenigen durch Aethylalkohol durch die Nachhaltigkeit der cerebralen Symptome, gleichgültig ob Fleisch- oder Pflanzenfresser diesem Einflusse ausgesetzt sind. Noch mehr tritt dies bei der chronischen Vergiftung zutage. Während selbst mit Amylalkohol chronisch gefütterte Tiere in relativ weiten Grenzen eine Gewöhnung an dieses Mittel erlangen und viele Monate der Wirkung widerstehen, unterliegen sie nach wenigen Wochen dem Methylalkohol. Greifbare Gründe sind bisher für diese Verschiedenheit nicht aufzufinden gewesen. Jedenfalls ist der Methylalkohol weniger oxydierbar als der Aethylalkohol. Er scheint sogar nicht zu Ameisensäure im Körper zu verbrennen, sondern unverändert in den Harn überzugehen. Aus den Beobachtungen an Menschen scheint jedenfalls hervorzugehen, daß ihm die Fähigkeit zukommt, schneller, tiefer und dauernder das Nervensystem chemisch zu verändern als der Aethylalkohol.

Ingweressenz.

Das Ingwer-Rhizom liefert 2—3 pCt. des ätherischen Ingweröls. Vielfach wird der Ingwer, vielleicht auch sein Oel, zur Darstellung von Likören benutzt. Ein, wie es scheint, deutsches Präparat enthielt 47,5 Vol. pCt. Alkohol und 27,79 pCt. Extrakt. Manche Fabrikanten ziehen die gemahlenen Ingwerwurzeln mit verdünntem Alkohol heiß aus. Für die Bereitung einer billigen Sorte von Essenz wird ein Teil Capsicum benutzt.

Schon wenn nur Aethylalkohol zur Bereitung der Ingweressenz genommen würde, könnte es nicht wundernehmen, daß der übermäßige akute oder chronische Genuß eines solchen Likörs unangenehmer toxisch wirken müßte, als der Alkohol allein, weil zu der Wirkung des letzteren sich die depressive des Ingweröles hinzuaddieren muß. Man trinkt jedoch in den letzten Jahren so viel mit ätherischen Oelen parfümierten Branntwein, daß nach akuten Vergiftungen mit derartigen Getränken sehr viel häufiger als es bisher der Fall war, Erkrankungen des Sehvermögens hätten beobachtet werden müssen, falls diese Kombination von ätherischer Oel- mit Alkoholwirkung solche leicht hervor-

1) Birch-Hirschfeld, l. c.

riefe. Wollte man aber gerade dem Ingweröle eine besondere toxische Wirkung auf den Sehnerven zuschreiben, so fehlen hierfür die positiven Unterlagen. Immerhin wäre es möglich, da die ätherischen Oele zweifellos nach ihrer Eigenart Differenzen in ihren Wirkungen aufweisen, daß diesem Oel solche Einwirkungen zukämen. Man könnte daran erinnern, daß auch durch Aufnahme des Muskatöls in der Muskatnuß eigentümliche funktionelle cerebrale Störungen mit transitorischer Amblyopie vorgekommen sind, mithin auch dieses Oel aus dem Wirkungskreise der ätherischen Oele heraustreten kann.

Aber niemals sind in den ganz vereinzelten derartigen Fällen die Sehstörungen so jäh und so unheilvoll hervorgetreten und verlaufen, wie nach dem Trinken großer Mengen der Ingweressenz, sodaß hier nach anderen Gründen gesucht werden muß. Einen Fingerzeig liefert die Aehnlichkeit der Jamaika-Ingwer-Amblyopie mit der durch Methylalkohol erzeugten. Man untersuchte die billigen Sorten der Ingweressenz mit Erfolg auf einen Gehalt an Holzgeist. In einem Falle war in derselben ein geringer Gehalt an Ingwer und dafür Capsicum vorhanden. Als alkoholisches Lösungsmittel waren ein Teil Aethylalkohol und drei Teile Methylalkohol genommen worden. Hiernach muß man annehmen, daß der Methylalkohol, der ja in toxischer Beziehung den Aethylalkohol weit übertrifft, wesentlich an dem Entstehen der Sehstörungen Schuld sei, die nach Exzessen in der Ingweressenz auftreten, daß aber die Zusätze von Ingweröl oder Capsicum oder von beiden nicht als harmlos gelten dürfen.

Bis zum Jahre 1902 waren in der amerikanischen Literatur fünfzehn Fälle von Blindheit infolge des Gebrauchs von Jamaika-Ginger beschrieben worden. Seitdem haben sich diese Beobachtungen gemehrt. In manchen dieser Fälle ließ sich die genommene Menge des Getränkes nicht genau bestimmen, da z. B. das Individuum mehrere Tage lang hintereinander trank. Ein Mann hatte ca. 370 g und ein anderer einen Liter aufgenommen. In dem größten Teile der Fälle folgte auf den Trinkexzeß schnell Bewußtlosigkeit, während deren sich die Sehstörungen entwickelten, die dann beim Erwachen, eventuell schon nach drei Stunden, erkennbar waren. Es kam aber auch vor, daß dieselben allmählich entstanden und z. B. innerhalb 48 Stunden oder nach zwei Tagen nach dem Trinkexzeß ihren Ausdruck in Blindheit fanden. Diese kann absolut sein, oder noch einen Lichtschimmer, oder die Wahrnehmung der Bewegung eines Gegenstandes auf 10—12 Zoll, gestatten. Einem so Erkrankten erschien das einfallende Licht rot. Ein Anderer hatte als erstes Symptom Lichterscheinungen. Bei einem Kranken verband sich die Amblyopie mit zentralem Farbenskotom und sonstigen Störungen des Farbensinnes bei weißen Papillen[1]). Die erste Minderung des Sehvermögens kam bei einem Trinker erst zwei Tage nach dem Exzeß zum Ausdruck, als bei Lampenlicht gesehen werden sollte. Hier bestand auch Photophobie. Es werden beide Augen, bisweilen aber ungleich stark, krank.

Die Pupillen können dilatiert und starr, die Conjunctiva gerötet und die Cornea fast unempfindlich sein. Einmal beobachtete man nach dem Erwachen aus dem Trunkenheitsschlafe, also bei Bewußtsein des

1) Burnett, Ophthalm. Record. 1902. p. 309.

Erkrankten eine beständige, aber durch den Willen beeinflußbare Bewegung der Augäpfel.

Ein Mann von 36 Jahren, der gewohnheitsmäßig alle sechs bis acht Wochen auf drei bis vier Tage den alkoholischen Getränken fröhnte, verschaffte sich 12 Flaschen Jamaika-Ingwer-Essenz mit einem Gesamtgehalt von ca. 370 g und trank sie in kurzer Zeit aus. Er fiel bald in einen tiefen Schlaf und erwachte nach etwa drei Stunden vollkommen blind und mit Kopfschmerzen. Die Pupillen waren stark dilatiert und auf Licht und Akkommodation unempfindlich. Die Augäpfel befanden sich in dauernder, aber doch durch den Willen kontrollierbarer Bewegung. Die Conjunctivae waren gerötet, der Augenhintergrund normal, auch dessen Gefäße, bis auf eine Trübung des Papillenrandes, die von einem leichten Retinalödem herrührte. Das Sehvermögen war fast Null. Auf 12 Zoll konnte eine Handbewegung gesehen werden. Einfallendes Licht erschien rot. Die Cornea war fast ganz auf Pinselberührung unempfindlich.

Durch Bettruhe, heiße Fußbäder, Dunkelzimmer, Kalomel, Jalape und subkutanes Pilocarpin (0.007 g) anfangs zweimal während der Nacht, später alle sechs Stunden, erzielte man am nächsten Morgen Fingerzählen auf zehn Zoll. Dann wurde Jodkalium gereicht. Am fünften Tage war auf beiden Augen die Sehschärfe = $^{20}/_{30}$. Später erfolgte Wiederherstellung[1]).

Als Ursache der Erkrankung wird in diesem Falle eine akute retrobulbäre Neuritis angesehen, hervorgerufen nicht durch den Ingwer, sondern durch Verfälschungsmittel und Methylalkohol, die von Händlern betrügerischer Weise zu solchen Essenzen benutzt werden.

Der weitere Verlauf der Sehstörung, die vielleicht wirklich auf eine akute retrobulbäre Neuritis zurückzuführen ist, gestaltet sich meistens so, daß nach einer mehr oder minder lange dauernden Besserung des Zustandes ein Rückfall eintritt, entweder in Blindheit oder in starke Amblyopie. Volle Wiederherstellung erfolgte nur ausnahmsweise. Wo eine Untersuchung vorgenommen werden konnte, ließ sich eine Gesichtsfeldbeschränkung[2]) oder auch eine binasale Hemianopsie mit hochgradiger Einschränkung der erhaltenen Hälften des Gesichtsfeldes feststellen und nur vereinzelt normale Gesichtsfelder. Das Vorhandensein von Skotomen ist die Regel.

Die Neuritis optici wurde in einem Falle schon nach drei Tagen beobachtet. Auch da, wo in den ersten Tagen nach dem Trinkexzeß der Augenhintergrund normal war, erschien nach Wochen oder Monaten eine Sehnervenatrophie, mit mehr oder minder stark ausgeprägter Verfärbung der Papillen. Einmal wurde ein kleines Retinalödem festgestellt. Die Gefäße erwiesen sich meistens als normal, vereinzelt als verengt und einmal als schwach kalibriert. Ob die vielgestaltige Therapie in dem eben berichteten Falle verhindert hat, daß die Vergiftung im Gegensatze zu den sonstigen gleichen Vorkommnissen gut verlief, läßt sich natürlich nicht feststellen. Immerhin kann sie als ein Verzeichnis der Eingriffe angesehen werden, die zu versuchen sind.

Ein 32jähriger Matrose trank etwa $1^1/_2$ Quart Jamaika-Ginger der gewöhnlichsten Art, die in den kleinen Stores verkauft wird. Er blieb zwei Tage lang betrunken. Danach bekam er Kopfschmerzen, Uebelkeit und Erbrechen. Am Abend des vierten Tages nach dem Trinken des Ingwers

1 Stieren, Journ. Americ. Med. Assoc. Vol. XXXVI. 1901. I. p. 34.
2) de Schweinitz, l. c. p. 818. — Turner, Ophthalm. Rec. 1903. p. 128.

bemerkte er beim Anzünden der Lampe Trübung des Gesichts und Photophobie. Am nächsten Morgen konnte er ein direkt vorgehaltenes brennendes Zündholz nicht erkennen. Nach weiteren 24 Stunden sah er absolut nichts mehr, weder zentral noch peripherisch. Dieser Zustand vollständiger Blindheit dauerte sieben Tage; danach kehrte das Augenlicht allmählich wieder zurück, erst in der Peripherie, dann las er auch großen Druck, aber schwierig. Die Dauer zwischen der vollständigen Blindheit und dem Wiedererlangen des Gesichts war ungefähr vier Wochen. Weitere drei Wochen blieb es so, dann nahm das Sehvermögen wieder langsam ab. Nach im Ganzen $3^1/_2$ Monaten war folgender Befund zu konstatieren: Pupillen leicht erweitert, reagieren auf Licht und Akkommodation.

SR = Finger auf 1 m, SL = $^1/_{100}$ exzentr.

Die brechenden Medien waren klar, die Papillen blaß, die Kapillaren nicht erkennbar, die temporalen Bündel der Papillen atrophisch, grünlichweiß. Wahrscheinlich handelte es sich hier um toxische Neuritis retrobulbaris. Das Ende der Affektion war die Atrophie[1]). (Fig. 46).

Fig. 46.



Ein 19jähriger Mann trank zwei Flaschen Jamaika-Ginger und etwas Zitronenessenz und ein anderer 39jähriger vier Flaschen. Danach wurden sie erst amblyopisch und dann amaurotisch. Der eine wurde vier, der andere zwei Monate später ophthalmologisch untersucht. Beide zeigten Atrophie des Opticus mit Verengerung der Retinalgefäße. Nach einiger Zeit besaß der letztere Kranke eine Sehschärfe von $^1/_{200}$ ohne Einschränkung des Gesichtsfeldes.

Den Veränderungen an den Augen gingen Uebelkeit und Erbrechen voran[2]).

Daß ein anderer nach 7 Flaschen, die er an einem Tage trank, ebenfalls blind wurde, ist hiernach verständlich. Ebenso kam ein Mann zu Schaden, der außer Whisky und Brandy auch Essenzen von Zimmt, Pfefferminz, Zitrone oder „hot drops“ trank und dazu fortwährend durch Rauchen, Schnupfen und Kauen Tabak aufnahm[3]). Bei Untersuchung der Reste der Flüssigkeit, welche aus derselben Fabrik stammten, fand

1) A. Thomson, Med. and Surg. Rep. 24. July 1897. No. 2107. p. 97.
2) Dunn, Virginia Med. Semi-Monthly. 25. Jan. 1900.
3) Harlan, The Ophthalm. Record. Febr. 1901.

sich neben wenig Ingwer Capsicum in großer Menge, 75 pCt. Methyl- und 25 pCt. Aethylalkohol.

Ein 47jähriger Mann, starker Säufer, nahm einen halben oder einen Liter gewöhnlicher Ingwer-Essenz zu sich. Es folgten Magen-Darmschmerz, Kopfweh, Erbrechen, dann Erblindung in 24 Stunden. Anfängliche Besserung, dann Stillstand.

Ophthalmoskopische Untersuchung: Finger wurden auf sechs Zoll Entfernung gesehen. Leichte Verfärbung der Papillen mit schwacher Kalibrierung der Arterien. Binasale Hemianopsie mit hochgradiger Einschränkung der erhaltenen Hälften des Gesichtsfeldes.

Es wurde ein halber Liter Jamaika-Ingwer getrunken. Danach traten ein: Nausea, Coma und Blindheit nach 48 Stunden. Es folgte eine leichte Besserung.

SR = Finger auf 10 Fuß, SL = Finger auf 20 Zoll.

Skotome in den eingeengten Gesichtsfeldern. Die ophthalmoskopische Untersuchung wies Sehnervenatrophie nach[1]).

Pfefferminz-Essenz. In den vorstehenden Krankenberichten ist bereits mitgeteilt worden, daß auch die Pfefferminz-Essenz, im Uebermaß getrunken, Sehstörungen veranlaßte. Von nichtärztlicher Seite liegt die Angabe vor, daß dieses Präparat im Nordwesten der Vereinigten Staaten von Indianern häufig getrunken werde und Symptome hervorrufe, die den durch Jamaika-Ginger erzeugten ähnlich seien. Sehr wahrscheinlich spielt auch hierbei der Methylalkohol eine Rolle.

Auch durch Trinken von **Zimmtessenz** kam eine totale Erblindung zustande[2]).

Bay-Rum[3]).

Ein 25jähriger Neger trank mit zwei Genossen einen halben Liter Bay-Rum. Die letzteren blieben gesund, der Neger, der mehr getrunken hatte, ging seiner Beschäftigung am Tage nach, schlief in der Nacht und bemerkte am nächsten Morgen Abnahme des Gesichts nach vorangegangenen Augenschmerzen. Es erfolgte dann am Tage mehrfaches Erbrechen, und gegen Abend war er vollständig blind. Nach 3 Wochen trat vorübergehend Lichtschein ein. Seit der Zeit blieb er blind. Nach ca. 13 Monaten bestanden: Leichter lateraler Nystagmus. Die Pupillen waren weit und starr, die Netzhautgefäße normal, die Papillen opak, weiß und auf einer Ebene mit der umgebenden Retina, die Lamina cribrosa unsichtbar, die physiologische Exkavation erkennbar. Nur die nasalen Papillenhälften behielten eine leichte Rosafärbung[4]).

Eau de Cologne.

Durch Trinken von Kölnischem Wasser, das nahezu reiner Methylalkohol war, entstand nach einigen Stunden eine gänzliche Blindheit bei einem 35jährigen Manne. Die Pupillarreaktion war erloschen. Es bestand Mydriasis. Der Augenhintergrund war normal. Nach 3—4 Wochen erfolgte Besserung des Sehvermögens unter starker Abblassung der Papillen. Die Netzhautgefäße erschienen von bindegewebigen Scheiden umgeben, in der Macula waren feine

---

1) Woods, The Ophthalm. Record. Vol. VIII. p. 55. — Journ. Americ. Med. Associat. 30. Nov. 1901. p. 1449.

2) Reynolds, The Americ. Journ. of Ophthalm. 1902. p. 139.

3) In dem „Bay-Rum" soll das ätherische Oel von Pimenta acris vorhanden sein. Das Präparat soll durch Destillation der Beeren und der Blätter mit Rum gewonnen werden; statt dessen scheint Methylalkohol genommen zu werden.

4) Moulton, Journ. of the Americ. Med. Assoc. 30. Nov. 1901. p. 1447.

gelbliche Flecke. Danach erfolgte vollständige Wiederherstellung mit Sehschärfe = 1. Die Erkrankung des Sehnerven wird für das Wesentliche und Primäre gehalten, aber die Möglichkeit einer gleichzeitigen Affektion der Netzhaut zugegeben[1]).

Allylalkohol. Arbeiter, die bei der Darstellung des Allylalkohols dessen Dampf einatmen, bekommen starke Sekretion der Augen und der Nase. Die Conjunctivae röten sich. Dazu können Druckschmerz des Kopfes und der Augen und Weitsichtigkeit, besonders nach chronischer Einwirkung des Giftes entstehen. (Akkommodationsstörungen?)

Absynth.

Unter den parfümierten Branntweinen ist der „Absynth" einer der verderblichsten. Es ist nicht nur das Krampf erzeugende Absynthöl, das zur Bereitung dieses Getränkes gebraucht wird, sondern der Auszug eines Gemisches aus Artemisia Absynthium, Radix Angelicae, Sternanis, Diptam, Kümmel, Minze, Melisse, Dosten, Fenchel, je 1 g auf 1 Liter Flüssigkeit.

Vergiftet man Tiere mit Absynthöl, so beobachtet man von dem Augenblicke an, wo tonische Krämpfe eintreten, seitens der Retina eine Kongestion der Papillargefäße, die bei eingetretenem Tode wieder schwindet. Die Pupillen erweitern sich[2]).

Eine Frau, die an alkoholischer Epilepsie durch „Absynth"-Mißbrauch litt, wies einige Symptome auf, die auch mit Absynth vergiftete Tiere zeigen. So erschien z. B. in dem Augenblicke, wo die Krämpfe einsetzten, Pupillenerweiterung und blieb lange bestehen, auch wenn keine Krämpfe vorhanden waren[3]).

Amylalkohol.

Ein Brauereiführer, neurasthenisch und nicht Potator, wurde bei Beginn der Brauereikampagne in jedem Jahre infolge der aus den Gärbottichen aufsteigenden alkoholischen Dämpfe eigentümlich affiziert. Für sieben bis acht Tage wurde er psychisch erregt und schlaflos und alle Gegenstände erschienen ihm scharlachrot und dann wieder kornblumenblau. Dieser Wechsel fand an jedem Tage mehrere Male statt. Ophthalmologisch war keinerlei Abnormität feststellbar[4]).

Hier handelte es sich wohl um Amylalkohole mit ihren jähen Gefäßwirkungen.

---

1) Gifford, Ophthalm. Record. 1901. Vol. X. p. 342.
2) Magnan, Compt. rend. de la Soc. de Biol. 1873. 22. févr.
3) Magnan, Compt. rend. de la Soc. de Biol. 1873. 1. mars.
4) Hilbert, Memorabilien. Bd. XLII. 1899. S. 137.

3. Aetherische Oele und Harze.

Apiol.

Dieses, früher als Surrogat für Chinin gebrauchte, aus Petersilienfrüchten dargestellte Prinzip, erzeugte bei Menschen zu 0.5—1 g einen Zustand von Erregung wie nach Kaffee, und zu 2—4 g einen Rausch mit Funkensehen, Taubheit, Ohrensausen, Stirnkopfschmerz u. a. wie große Chinindosen.

Zitronenöl. Bei den Arbeiterinnen, die die kleinen Orangen (Chinois) zum Zwecke des Einzuckerns vorher schälen müssen, und dadurch den Emanationen des Zitronenöls ausgesetzt sind, beobachtete man: Kopfschmerzen oft mit Schwindel und einer Art Rauschzustand verbunden, Gesichtsneuralgie, Zahnweh, geschwächtes Sehvermögen, Ohrenklingen, Schwerhörigkeit oder Taubheit, asthmatische Beschwerden, unruhigen Schlaf, Hautausschläge, Schwellung des Gesichts u. a. mehr.

Galbanum. Ammoniacum.

Durch einzelne harzartige Stoffe, besonders durch Ammoniak- und Galbanumharz können, falls sie längere Zeit hindurch innerlich gebraucht worden sind, älteren, nicht unbestrittenen Angaben nach, Sehstörungen hervorgerufen werden. Nach der viele Monate hindurch fortgesetzten Anwendung dieser Arzneistoffe in Pillenform bei zwei am Unterleibe leidenden Individuen entstand eine vollendete und ganz unheilbare Amaurose.

Die Erkrankung entwickelte sich, ebenso wie nach Bittermitteln langsam, und die „Blödigkeit" der Augen war das erste Symptom, worüber die Kranken klagten. Die Pupille erweiterte sich, und ihre Beweglichkeit war vermindert. In der Augenbrauengegend nahm man eine verdächtige (?) Spannung und Druck wahr[1]).

Es sind über 100 Jahre her, daß zuerst erwiesen wurde, daß Galbanum Sehstörungen machen könne, nachdem schon zuvor auf die Tatsache selbst hingewiesen worden war. „Singularis est laudatorum gummatum (Ammoniacum et Galbanum) largiuscule per diem sumtorum effectus, a nemine, quantum scio indicatus, visum miro quodam modo afficiendi. Si quidem larga illa dosi una die sumta, circa vesperam assumentibus multis videtur, vel quasi aes fusum et fulgens ob oculos versetur: si vero et lychnium forsan accensum forsan aderit,

1) Benedict, Handbuch der Augenheilkunde. Bd. V. 1825. S. 96. Dort findet sich auch die Angabe, daß der fortgesetzte Gebrauch bitterer Pflanzenstoffe, der Gentiana, Quassia, Simaruba, Centaurium, Amaurose erzeugen kann. Aber nicht von allen Amaris seien solche Wirkungen zu erwarten. So wären Jahre hindurch China, Cascarilla, Angostura u. a. m. ohne Schaden gegeben worden.

hoc mire fulgentibus coloribus circumdatum apparet: vel aliis spissa nebula, interdum ex pulvere per aerem quasi sparso constans, visum obfuscat. Post aliquot vero horarum lapsum haec symtomata sponte iterum et perfecte cessant."

Wenn wir auch heute über die Art des Zustandekommens derselben sehr wenig aussagen können, höchstens, daß es sich hier um eine analoge Wirkung handelt, wie sie bei manchen, depressiv auf das Zentralnervensystem wirkenden ätherischen Oelen vorkommt, so kann an der Tatsache selbst nicht gezweifelt werden. Es eröffnet sich hier für die Forschung ein Erfolge versprechendes Gebiet, weil in sie auch die Harzsäure-Anhydride, von denen ja Aehnliches auch schon bekannt ist, mit einbezogen werden können. Von der Hand ist nicht zu weisen, daß solche Stoffe, die als lösliche oder emulgierte in den Kreislauf gekommen sind, im Auge oder dem Sehnerven unlöslich abgeschieden werden und dadurch für längere oder kürzere Zeit Störungen erzeugen.

So wird berichtet, daß ein Mann einige Zeit hindurch täglich etwa 8 g von dem Galbanum in Emulsion genommen hatte, als er dem Arzte eine ungewöhnliche und ihm ganz unbekannte Trübung oder Verdunkelung der Augen klagte, die nahezu an Blindheit grenzte. Das Aussetzen des Mittels ließ die Sehstörung schwinden. Der ursächliche Zusammenhang würde nicht klar geworden sein, wenn nicht bei anderen Kranken ähnliche Vorkommnisse festgestellt worden wären. Es wurde eine Dame nach dem Gebrauche des Galbanumharzes fast völlig blind und nach dem Aufhören mit dem Gebrauche desselben wieder gesund. Es ließ sich bei einem dritten Kranken, der ebensowenig wie die angeführten ein Augenleiden hatte, feststellen, daß es gleichgültig war, ob das Mittel in Emulsions- oder Pillenform gereicht wurde. Dieser hatte auch vor den Augen die Erscheinung von „Sternen und feurigen Punkten".

Lignum Guajaci.

Es ist bemerkenswert, daß aus älterer Zeit mehrfach angegeben wurde, daß nach dem Trinken einer Abkochung von Guajac-Holz Sehstörungen eingetreten seien. Man könnte einwenden, daß es sich um Syphilitiker gehandelt habe, und daß die Sehstörungen wahrscheinlich die Syphilis als Ursache gehabt haben. So wurde berichtet, daß ein mit „syphilitischen Geschwüren" behafteter Mann ein Dekokt des Guajac-Holzes trank und nach neun Tagen blind wurde. Vesikantien, die man ihm in den Nacken legte, heilten ihn, doch hatte er, besonders bei warmem Wetter bald auf dem einen, bald auf dem anderen Auge Nebel, die wie Seifenblasen zergingen.

Dem ist aber die Beobachtung entgegenzusetzen, daß auch eine Epileptische, jedesmal wenn sie Guajac-Harz, gleichgültig in welcher Form, zu sich nahm, für einige Stunden blind wurde.

Es reiht sich auch das Harz des Guajak-Holzes in die Reihe der öligen und harzigen Stoffe ein, die aus uns unbekannten Gründen gelegentlich das Auge krank machen.

Cubeben.

Das nicht seltene Erscheinen von ungewollten funktionellen Störungen nach dem Einnehmen von Cubeben läßt erkennen, daß dem ätherischen Cubebenöl über die örtliche Wirkung auf den Urogenitalapparat hinaus noch Wechselwirkungen z. B. mit dem Nervensystem zukommen. Uebersieht man die ganze Reihe der bekannt gewordenen derartigen Aeußerungen, so muß man das Cubebenöl in den Cubeben zu der kleinen Gruppe von Oelen rechnen, die primär auch für längere Zeit nervös erregend und dann lähmend wirken. Man beobachtete: Kopfschmerzen, Schwindel, Delirien, Krämpfe usw., gefolgt von Coma.

Das Auge war in den bisherigen Beobachtungen nur durch die pupillaren Störungen, Schmerzen und eventuell durch hyperämische Zustände an dem Erkrankungsbilde beteiligt.

Ein Tripperkranker hatte 15 g Cubebenpulver auf einmal eingenommen. Nach 12 Stunden fand man ihn bewußtlos mit rotem, geschwollenem Gesicht, geröteten, nach oben gekehrten Augen, verengerten Pupillen und schnappender Atmung. Es erfolgte Wiederherstellung durch Sinapismen, reizende Klystiere, Ammoniak und Elektrizität.

Ein anderer Kranker, der 15 g Cubebenpulver genommen hatte, wurde ebenfalls bewußtlos gefunden, hatte aber „starre Augen“ und erweiterte Pupillen. Derselbe starb.

Ziehende Empfindungen in den Augen erschienen bei einer Frau, die zweimal täglich einen kleinen Teelöffel voll von Cubeben genommen hatte. Sie bekam auch Fieber mit Stechen und Brennen im ganzen Körper. Am dritten Tage folgte eine universelle Urticaria.

4. Tabak.

A. Die Sehstörungen durch chronischen Tabakgebrauch.

I. Geschichte und Aetiologie der durch Tabak verursachten Sehstörungen.

Es ist eigentümlich, daß in den zahlreichen, in früheren Jahrhunderten erschienenen Schriften über und gegen den Tabakgebrauch, der Fähigkeit desselben, Sehstörungen zu veranlassen, kaum gedacht wird. Um so befremdlicher ist dies, als alle erdenklichen Gesundheitsschädigungen, wahre und erfundene, ihm zur Last gelegt werden. Es kann nicht gut angenommen werden, daß man eine progressive Abnahme des Sehvermögens nicht auf diese Ursache zurückgeführt haben würde, wenn sie so häufig vorgekommen sein sollte wie heute. Vielleicht waren Qualität und Zubereitung des Tabaks damals eine andere und minder schädliche. Es ist aber auch möglich, daß der im Vergleiche zu heute verschwindend kleine Gebrauch dieses Genußmittels entsprechend selten zu Sehstörungen führte.

Aus der Mitte des 17. Jahrhunderts liegt eine Mitteilung über eine Tabakamblyopie vor, die aber während der Abstinenz eintrat — ein Vorkommnis, das sicherlich selten ist, dessen Möglichkeit aber nicht in Abrede gestellt werden kann. Ein Soldat konsultierte wegen einer hartnäckigen und schmerzhaften Augenentzündung. Er leitete sie ab „ab olfactu tabacobibulum". Auf die Frage: „quot fistulas per diem noctemque efumet" antwortete er 30—40. Die Enthaltung setzte der Kranke durch, aber nach vier Tagen wurde er völlig blind. Der Arzt riet ihm nun, das Rauchen wieder aufzunehmen, mit dem Erfolge, daß, nachdem er 20—30 Pfeifen in 24 Stunden geraucht hatte, das Sehvermögen wiederkehrte.

Eine lange Zeit verging, ehe man der Erkenntnis Ausdruck gab, daß der Tabak die Ursache amblyopischer Zustände werden könne. Es scheint Mackenzie gewesen zu sein, der dies zuerst auf Grund eigener Beobachtungen tat. Er unterschied ein ätherisches Oel, das beim Rauchen entstünde, in seiner Wirkung von derjenigen des Nikotin. Dem ersteren schrieb er vorzugsweise Wirkungen auf das Gehirn, dem letzteren auf das Herz zu[1]).

Mehrfach wurden im Beginn und der Mitte der fünfziger Jahre des vorigen Jahrhunderts von Untersuchern Selbstversuche mit reinem Nikotin angestellt. Nach Einnehmen von 0,001—0,002—0,003 g, mit Wasser verdünnt, entstanden unter Anderem: Kopfschmerzen, Eingenommensein des Kopfes, Schwindel, Betäubung, undeutliches Sehen

1) Mackenzie, Pract. treatise on the diseases of the eye, 2. Edit. 1835. p. 958.

bei großer Empfindlichkeit des Auges gegen Lichtreiz und undeutliches Hören. Nach großen Gaben erschien nach 40 Minuten schwerer Kollaps mit Zittern und Krampfsymptomen. Ein anderer gebrauchte eine alkoholische Nikotinlösung von 1 Tropfen : 100 Tropfen Alkohol. Davon nahm er in allmählicher Steigerung einen bis 15 Tropfen (ca. 0.008 g). Es erschienen: große Unruhe, Schwindel, Beklemmung, Tränen der Augen und ein Gefühl, als seien die Augenlider zu schwer, ferner erweiterte Pupillen und Schwachsichtigkeit.

Mehrere Jahre später wurden erst Beobachtungen an Kranken mitgeteilt, in denen nicht nur der Zusammenhang zwischen Amblyopie und Tabakgebrauch festgestellt wurde, sondern auch Veränderungen am Augenhintergrunde erkannt worden waren. Die Papillen machten an ihrer inneren Hälfte den Eindruck von atrophischen[1]. Weitere klinische Beobachtungen führten zu exakteren Angaben. Man meinte, daß niemand mehr als 20 g Tabak täglich längere Zeit hindurch verrauchen könnte, ohne an seinem Sehvermögen zu leiden. Die ophthalmoskopischen Befunde waren bald negativ, bald wenig ausgesprochen: Die Papillen waren in einigen Fällen weiß, zumal in einer Hälfte, bei anderen Kranken ein wenig injiziert mit unscharfen, oder sogar ein wenig verwischten Konturen. Die zentralen Retinalgefäße stellten sich als normal oder erweitert, und die zentralen Venen, besonders wenn das Leiden hochgradig war, als sehr erweitert dar[2]. Bei einem 40jährigen Manne, der den ganzen Tag rauchte, stellte sich eine allmählich wachsende Verschlechterung seines Sehvermögens ein. Mit dem rechten Auge las er Jäg. No. XI, links No. XIII. Der ophthalmoskopische Befund war negativ. Die Verminderung des Tabaks auf ein Drittel bis ein Viertel der früheren Quantität, strenge Diät, Purgantien und Vesikatore brachten bald Besserung[3].

In einer Statistik aus dem Jahre 1863 fanden sich bereits unter 65 Fällen von „Cerebralamaurosis" 37 Männer mit doppelseitiger Amaurosis, von welchen 23 starke Raucher und 10 Säufer waren[4]. Der Alkoholeinfluß auf das Sehorgan wurde in der an diese Mitteilungen sich anschließenden Auseinandersetzung ignoriert, und die Möglichkeit nahe gelegt, daß der Tabak vielleicht neben anderen, besonders sexuellen Momenten als Erreger einer Sehstörung gelten müsse.

1. Die Rolle des Tabaks in der Tabak-Alkohol-Amblyopie.

Es kann keinem Zweifel unterliegen, daß der Tabak allein befähigt ist, Sehstörungen zu veranlassen. Wir haben schon in dem Kapitel über Alkohol einige Statistiken wiedergegeben, welche Fälle enthalten, bei denen der Tabak allein als das für das Sehnervenleiden verantwortliche Gift angesehen wurde. Zu solchen Beobachtungen bietet sich seit einer Reihe von Jahren häufiger Gelegenheit, da die Enthaltsamkeit von Alkohol in Deutschland und in anderen Ländern schon eine beträchtliche Anzahl von Anhängern gefunden hat. So konnte bereits eine ganze Reihe von Erkrankungen solcher Abstinenten, welche Raucher

1) Wordsworth, The Lancet. 1863. 25. July. p. 95.
2) Sichel, L'Union méd. 5. mai 1863.
3) Sichel, Annal. d'Oculist. Mars-Avril 1865. T. LIII. p. 122.
4) Hutchinson, The Lancet. 1863. Bd. II. p. 536.

waren, festgestellt werden[1]). Hier ist natürlich ein Bezweifeln der Nikotinwirkung nicht mehr möglich, zumal wenn in einem Falle ausdrücklich angegeben wird, daß seit 40 Jahren kein Alkohol genossen worden war.

Abgesehen hiervon, waren aber schon längst Fälle bekannt, wo von einem Alkoholmißbrauche, wenn auch keine vollkommene Abstinenz bestand, keine Rede sein konnte, sondern nur der Tabak in Frage kam, z. B. in einer Selbstbeobachtung. Hier trat die Krankheit auf, nachdem $1\frac{1}{2}$ Jahre lang fast ausschließlich möglichst frische österreichische Virginiazigarren geraucht worden waren, und zwar fünf bis sieben Stück täglich, manchmal auch mehr. Derartiger Beobachtungen von schädlichen Wirkungen des Tabaks bei mäßigem und keineswegs mißbräuchlichem Alkoholgenusse gibt es eine große Zahl. Ebenso lassen sich Fälle anführen, wo schon eine an sich geringe Menge Tabak bei gleichzeitigem Alkoholmißbrauch als die wesentliche Noxe angesehen werden muß, weil schon bei Entziehung des Tabaks die Besserung eintrat.

Eine weitere Bestätigung dafür, daß der Tabak in einzelnen Fällen als die wesentliche Schädlichkeit anzusehen ist, wird in der zuweilen gemachten Erfahrung erblickt, daß trotz Entziehung des Alkohols die Krankheit sich nicht bessert, bis auch dem Rauchen entsagt wird. Hierzu ist indessen zu bemerken, daß auch in Fällen, wo die Ursache nicht zweifelhaft sein konnte, das Aussetzen nicht immer sofortige Besserung brachte, was ja auch unseren sonstigen Erfahrungen über kumulative Wirkungen entspricht.

Den sicheren Feststellungen gegenüber erscheint es auffällig, daß man in orientalischen Ländern, in denen viel und häufig geraucht wird, der Tabakamblyopie garnicht oder nur ganz vereinzelt begegnet, obschon jährlich allein in der Türkei offiziell 160 Millionen lbs. umgesetzt und wahrscheinlich ebensoviel eingeschmuggelt wird. Einmal wurde sie festgestellt, aber bei einem Menschen, der auch trank. Aerzte in Konstantinopel, die den hohen Verbrauch an diesem Genußmittel aus eigener Wahrnehmung kennen und wissen, daß selbst Kinder von sieben bis acht Jahren rauchen, haben amaurotische Zustände auch bei Männern, die kontinuierlich rauchten, nur selten gesehen.

Ein Arzt, der 15 Jahre in der Türkei und der Levante tätig war, und sein besonderes Augenmerk darauf richtete, konnte keinen Fall von Tabakamblyopie bei Türken feststellen. Aehnliche Verhältnisse scheinen auch in einzelnen indischen Ländern, wie Birma usw. und in Indonesien zu bestehen, wo das Rauchen stark, selbst von ganz kleinen Kindern betrieben wird.

Diese Widerstandsfähigkeit gegen die Wirkung des Tabaks erscheint um so größer, als die Art, wie bei den Türken geraucht wird, als besonders schädlich bezeichnet werden muß, weil die Sitte besteht, den Rauch zu verschlucken. Es drückt dies auch die türkische Sprachbezeichnung aus: Der Türke „raucht“ nicht die Pfeife, sondern er

1) Berry, Ophthalm. Hosp. Rep. Vol. X. p. 46. — Hill Griffiths, Brit. Ophthalm. Soc. Rep. Vol. VII. p. 83. — Shears, Brit. med. Journ. 1884. 21. Jan. — Stanford, Ibid. — Hartridge, Ibid. 1886. 20. Jan. — Franklin, Colorad. stat. journ. of med. März 1909. — Fernandez, Ann. de oftalm. 1909. p. 315. Wir lassen später derartige Krankengeschichten folgen.

„trinkt" sie. Man darf dabei aber nicht übersehen, daß der Gebrauch der Wasserpfeife dem Tabakgenusse einen erheblichen Teil seiner schädlichen Wirkungen nimmt.

Die Frage, ob es konstitutionelle Eigentümlichkeiten sind, oder äußere Verhältnisse, wie klimatische Beschaffenheit, Art des Rauchens oder die Qualität, beziehungsweise die Zubereitung des Tabaks, die ein solches Verschontseinlassen der Raucher bedingen, ist nicht sicher zu beantworten. Mehrfach wurde der Versuch gemacht, eine angeborene Immunität bestimmter Rassen anzunehmen. So konnte ein Beobachter unter dreißig Tabak übermäßig rauchenden und kauenden Negern keine Sehstörung entdecken und hält deswegen alle Neger für immun gegen Tabak-Amblyopie[1]). Daß ein solcher Schluß voreilig und unzulässig ist, braucht nicht erst begründet zu werden. Man kann auch wohl dreißig Europäer finden, die trotz starken Rauchens keine Amblyopie haben. Es müssen wohl andere Umstände ein, die es veranlassen, daß eine Gruppe von Menschen stark befallen wird, während die andere freibleibt.

Von 92 Fällen, in denen eine Tabak-Alkohol-Intoxikation auf Kuba festgestellt wurde, waren 75 Weiße (Kubaner oder Spanier), 5 kubanische Mulatten, 8 kubanische Neger, 2 nordamerikanische Weiße, 2 Franzosen.

Auch hier könnte man den Schluß ziehen, daß die dunklen Rassen weniger empfindlich seien. Es wird aber gerade gelegentlich dieser statistischen Erhebung mit Recht darauf hingewiesen, daß das anscheinende Ueberwiegen der Weißen auf den geringeren Bildungsgrad der Farbigen und ihre Gleichgültigkeit gegen leichte Gesundheitsstörungen zurückgeführt werden kann, wodurch sie seltener ärztliche Hilfe suchen[2]).

Die toxische Bedeutung des Tabaks übertrifft zwar diejenige des Alkohols, wir halten es aber für unzulässig, bei dem Gebrauche von Tabak und Alkohol den letzteren für unbeteiligt zu erklären, falls Giftwirkungen erscheinen.

2. Die Häufigkeit der Sehstörungen durch Tabak.

Aus einer bereits bei der Besprechung des Alkohols erwähnten statistischen Erhebung über 144 Kranke mit Amblyopie geht hervor, daß die Fälle, in denen der Tabakgenuß als hauptsächliches ätiologisches Moment angenommen werden mußte, jene an Zahl übertrafen, in denen der Alkohol in erster Linie verantwortlich zu machen war. In 68 Fällen (47.3 pCt.) spielte der Tabak als ätiologisches Moment eine größere Rolle als der Alkohol, der nur 27mal (18,7 pCt.) als Hauptfaktor anzusehen war. Hierbei ist jedoch besonders zu betonen, daß reine Tabak-Amblyopien nicht erweislich waren[3]).

Die Häufigkeit der Tabak-Amblyopie — worunter aber auch hier nicht die reine Tabak-Amblyopie verstanden werden kann — erschien schon den ersten Untersuchern dieses Zustandes groß. So waren im Jahre 1863 unter 37 Menschen, die mit doppelseitiger Amaurose behaftet waren, 23 erwiesene Raucher.

Auf Arlt's Klinik wurden in 11 Jahren — bis Ende 1876 —

1) Dowling, Journ. of the Americ. Med. Assoc. 1900. 24. Febr. p. 462.
2) Finlay, Arch. of Ophthalm. Vol. XXX. H. 3.
3) Brauchli, l. c. S. 7.

153 Tabak-Amblyopien behandelt. Ein anderer Beobachter sah schon in zwölf Monaten 20 Fälle von Tabak-Amblyopie mit zentralen Skotomen[1]).

Unter allen Augenkranken der Straßburger Klinik waren 0,13 pCt. Tabak-Amblyopen[2]). Andere Erhebungen über poliklinische und klinische Kranke ergeben niedrigere Prozentsätze, nämlich 0,07 bis 0,04 pCt.[3]).

Untersuchungen an Tabakarbeitern, bei denen außer dem Selbstgebrauche noch die Schädlichkeit der Tabakstaubaufnahme in Frage kommen kann, ergaben, daß von 153 Männern 23 (15 pCt.) mehr oder weniger tabakblind geworden waren, dagegen von 50 Frauen nur 2 (4 pCt.).

Auf Kuba fand man in acht Jahren unter 4300 Fällen 92mal die Tabak- beziehungsweise Tabak-Alkohol-Amblyopie, darunter waren 85 Männer und sieben Frauen. Davon waren befallen: 5 Kranke von einer reinen Alkohol-Amblyopie, 31 Kranke von einer reinen Tabak-Amblyopie, 56 Kranke von einer Tabak-Alkohol-Amblyopie.

Also auch hier machte sich ein Ueberwiegen der reinen Tabak-Amblyopie gegenüber der durch Alkohol erzeugten bemerkbar.

3. Die Formen der Tabakaufnahme.

Jedes Tabakpräparat und jede Art seiner Aufnahme kann Vergiftung erzeugen: denn immer gelangt dabei der wirksame Bestandteil, das flüchtige Alkaloid Nikotin, in das Blut. Der Grundcharakter der Wirkung dieses Stoffes ist eine mehr oder minder schnell verlaufende Lähmung des Zentralnervensystems, die bei der akuten Vergiftung jäh in die Erscheinung tritt, sich aber auch bei der chronischen Vergiftung einstellen und die verschiedensten Stücke des Nervensystems befallen kann.

Es darf nicht bezweifelt werden, daß die Giftwirkungen des Tabaks mit seinem Nikotingehalte steigen. Man kennt Tabaksorten mit einem Gehalte von 0,6—2 pCt. (Havanna-Tabake), bis 1,8 pCt. (Portorico- und Holländischer Kentucky-Tabak), bis 3,5 pCt. (badischer und ungarischer Tabak), bis 6,8 pCt. (virginischer Tabak), bis 7 pCt. (österreichischer Tabak). Hieraus geht hervor, daß nicht allein das verrauchte oder sonstwie verbrauchte Quantum Tabak für die Erklärung der Giftwirkung herangezogen werden darf, sondern auch die Qualität gekannt sein muß.

Durch die Zubereitung, die Fermentation, nimmt der Nikotingehalt des Tabaks je nach dem angewandten Verfahren mehr oder weniger ab, ja, bei syrischen Tabaken soll er dadurch ganz zum Verschwinden gebracht werden. Das flüchtige, durch Fermentation der frischen Blätter entstehende Oel, das dem Tabak den eigenartig scharfen Geruch und den beißenden Geschmack verleiht, soll ungiftig sein. Auch andere, beim Rauchen entstehende, oder schon im Tabak enthaltene Stoffe wurden als Schädiger oder Mitschädiger des Tabaks angesprochen, z. B. Pyridinbasen, wie Pyridin, Lutidin, Kollidin, die sich unter Anderem bei der Zersetzung vieler Alkaloide bilden. Daß dieselben giftig sind, ist zweifellos, ebenso aber auch, daß ihnen kein oder nur ein unwesentlicher Anteil an der typischen Tabakvergiftung zukommt. Das Gleiche kann bezüglich der Blausäure des Tabakrauches behauptet

1) Hartridge, Brit. med. Journ. 1886. 30. Jan.
2) Laqueur, Klin. therap. Wochenschr. 1899. No. 23.
3) Uhthoff, Graefe-Saemisch, Handbuch der Augenheilk. 2. Aufl. Kap. XXII.

werden. Der Zigarrenrauch enthält nachweisbare Mengen davon, oder von anderen flüchtigen Cyanverbindungen, wie z. B. Cyanammonium. Die Blausäuremengen sind nicht proportional dem Nikotingehalte des Tabaks und im allgemeinen klein: in 100 g verrauchter Zigarren — etwa 20—25 Stück — im Mittel 0,0049 g.

In Räumen, in denen viel geraucht wird, kann sich auch Kohlenoxyd finden, das wohl imstande ist, gewisse leichte Giftwirkungen zu erzeugen, aber für die chronische Tabakvergiftung nicht in Betracht kommt — jedenfalls nicht mehr als der Salpeter, der in manche Zigarren aus den Tabaksaucen in nicht unbeträchtlichen Mengen übergeht.

Obschon von dem Nikotin etwa ein Drittel verbrennt, andere Teile in dem Pfeifensafte oder dem Zigarrenende bleiben, und im Durchschnitt nur ein Drittel des Alkaloidgehaltes in den Rauch geht, kann die kleine, aus dem Tabakrauch chronisch aufgenommene Quantität, die sicherlich noch nicht $^1/_2$ pCt. der ganzen Menge ausmacht, dennoch die bekannten Gesundheitsstörungen veranlassen, die individuell verschieden, diese oder jene Nervengruppe mit Vorliebe befallen. In welcher Form das Nikotin schließlich in das Blut gelangt, ist nicht feststellbar, aber auch belanglos, da selbst eine salzartige Verbindung der Dissoziation unterliegen würde. Aus diesem Grunde hat auch die nicht begründete Meinung, daß sich im Magen durch den Tabak Verbindungen bilden, bestehend aus Säuren der Fettreihe, welche mit Nikotin leicht resorbierbare Verbindungen eingehen[1]), keine Bedeutung, da der bei Tabakkranken häufig wahrgenommene Acetongeruch — vorausgetzt, daß es sich wirklich um Aceton gehandelt hat — andere Ursachen haben muß.

Keine Art der Einverleibung des Tabaks ist unschädlich. Es kann sogar das bloße Einatmen von mit Tabakrauch geschwängerter Luft in einzelnen Fällen schaden. Daß durch Rauchen, Schnupfen, Kauen die Amblyopie entstehen kann, darüber herrscht kein Zweifel. Für Schnupfen und Kauen dürfte die Technik der Aufnahme wohl immer dieselbe sein; beim Rauchen herrschen aber die verschiedensten Gewohnheiten oder besser Unsitten, durch deren Vorhandensein die Gefahr noch erhöht wird. Wir rechnen hierzu alle diejenigen Gepflogenheiten, durch welche die Aufnahme des Giftes in den Körper befördert wird, wie das Verschlucken des Rauches, das Zerbeißen der Zigarre, das Aufrauchen bis zum letzten, von Speichel durchfeuchteten Ende, welches besonders nikotinhaltig ist, und die mangelhafte Reinigung von Pfeifen und Spitzen. Einzelne halten den Gebrauch kurzer Pfeifen, ohne Wassersack, für besonders schädlich. Es ist zweifellos, daß durch den Wassersack schädliche Substanzen zurückgehalten werden können. Zigaretten werden — was sicherlich falsch ist — von Einigen als weniger schädlich angesehen.

Die Angabe ist mehr als zweifelhaft, daß das Tabakkauen leichter als das Rauchen Amblyopie erzeuge.

Der in Tabakfabriken vorhandene Staub kann außer örtlichen Reizungen am Auge auch Sehstörungen veranlassen, weil es sich hier um die Aufnahme von feinstem Tabakmehl handelt, dessen Auslaugung an den feuchten Membranen der Luftwege unabwendbar ist. Um den ganzen Umfang dieser Schädlichkeit kennen zu lernen, müßten methodische Untersuchungen solcher Arbeiter und Arbeiterinnen gemacht werden, und

1) Sachs, Arch. f. Augenheilk. Bd. XXVII. S. 178.

zwar nicht an hundert oder zweihundert, sondern an Tausenden. Leider fehlen solche. Bei einem Zigarrenarbeiter, der täglich nur zwei Zigarren rauchte, aber den ganzen Tag tabakhaltige Luft einatmete, stellte man eine Amblyopie fest[1]). Die Behauptung, daß dieser Einfluß ophthalmologisch ohne Belang sei, ist toxikologisch als falsch anzusprechen, sobald erweislich ist, daß andere Giftwirkungen durch denselben hervorgerufen werden. Dies ist aber der Fall; denn es sind in Tabakfabriken nicht rauchende Frauen untersucht worden, die an Anämie, Muskelzittern usw. litten. Es wird stets neben der aufgenommenen Tabakmenge von der individuellen Empfindlichkeit des Sehapparates abhängen, ob an ihm Veränderungen eintreten oder nicht. Dabei kann man die zweifellos eintretende Gewöhnung berücksichtigen. Trotz ihrer erscheinen die Giftwirkungen durch die Aufnahme des Staubes, besonders in der ersten Zeit der Arbeit, aber auch später, als eine allgemeine Ernährungsstörung mit Abmagerung, Diarrhoen, Puls- und Atemstörungen usw. Besonders bei Kindern sind solche Folgen der Fabrikarbeit gesehen worden, sogar mit tödlichem Ausgange.

Untersuchungen an ca. 1000 Arbeitern, Arbeiterinnen und Kindern in Tabakfabriken ergaben u. a.: Dilatation der Pupillen, Erhöhung der Sehnenreflexe, Zittern der Hände, Schwindel, Magenschmerzen und Husten.

Ein weiteres wichtiges, mit der Aufnahme des Tabakstaubes sich meist verbindendes Moment ist die Resorption des Nikotins durch die Haut bei Zigarren oder Zigaretten formenden Menschen. Daß Nikotin auf diesem Wege in das Blut kommen kann, ist seit langer Zeit bekannt. Schwere akute Vergiftungen sah man z. B. bei Schmugglern entstehen, die sich Tabak auf den Leib gebunden hatten.

Unter 50 in Tabakfabriken untersuchten weiblichen Personen, bei denen Tabakstaub und Resorption durch die Haut beteiligt waren, fanden sich nur zwei, die tabakblind waren. Die eine, 40 Jahre alt, hatte 20 Jahre in Zigarrenfabriken gearbeitet. Sie verwandte für sich keinen Tabak und trank auch nicht Alkohol. Sie rollte Zigarren und hatte den feuchten Tabak während der ganzen Arbeitszeit in ihren Händen. Sie hatte stecknadelkopfgroße Pupillen, zentrales, ovales Skotom für Grün und Abnahme der Sehschärfe im letzten Jahre. Die zweite Frau, eine Zigarrenrollerin, die weder Tabak, noch Alkohol gebrauchte, hatte sechs Jahre gearbeitet, als sie zuerst über Verringerung des Sehvermögens klagte. Es nahm diese so zu, daß sie die Arbeit aufgeben mußte. Bei der Untersuchung war die Sehschärfe $= {}^{20}/_{100}$. Sie hatte ein zentrales Skotom für Rot und Grün und ihre Pupillen waren unregelmäßig erweitert. Es bestand partielle Atrophie beider Sehnerven, rechts mehr als links. Die Besserung erfolgte nach sechs Wochen. Strychnin war gegeben worden[2]).

Die Angabe, daß die Arbeiter, die nur Havannatabak in den Fabriken verarbeiten, nur leichte Allgemeinstörungen, aber keine Amblyopie bekommen, kann in dieser apodiktischen Form nicht richtig sein. Auch in Europa konnte man bei Tabakarbeiterinnen die Schädigung des Sehvermögens durch die genannten Arten der Aufnahme des Nikotins gelegentlich feststellen[3]).

1) Groenouw, l. c. — Galezowski, de Schweinitz, l. c.
2) Dowling, Journ. Americ. Medic. Assoc. 1900, 24. Febr. p. 462.
3) Laqueur, Klin. therap. Wochenschr. 1899. No. 23.

In zwei Fällen stellte sich Amblyopie durch Einatmen stark mit Tabakrauch versehener Luft ein. Dieselbe ging zurück, sobald die Kranken aus der schädlichen Atmosphäre entfernt wurden. Eine weitere Beobachtung stellte fest, daß eine Frau, die ein wenig Tabak schnupfte, und sich in einem stets von Tabakrauch erfüllten Zimmer aufhielt, eine toxische Amblyopie bekam.

Wenn vereinzelt behauptet wurde, daß man durch Tabakkauen und Tabakschnupfen keine Amblyopie hat entstehen sehen, so kann dies persönlich richtig sein, ist aber in der Allgemeinheit sicher falsch. Es gibt eine zuverlässige Beobachtung einer ausgesprochenen Tabak-Amblyopie, die nur durch den übermäßigen Genuß des Kautabaks entstanden war, und durch Strychnin geheilt wurde.

Findet die Resorption des Schnupftabaks dadurch statt, daß Individuen dem sogenannten „dipping snuff" fröhnen, d. h. den Tabak mittelst eines pinselartigen Gerätes in das Zahnfleisch einreiben, so kann auch dadurch Nikotinismus, einschließlich von Sehstörungen, und selbst Atrophie des Opticus entstehen.

4. Der Einfluß der Dauer des Tabakgebrauches und der Dosen.

Wie lange ein Mensch Tabak, resp. Nikotin in irgend einer Form aufnehmen muß, um Sehstörungen zu bekommen, läßt sich selbstverständlich schon aus dem Grunde nicht beantworten, weil es ja immer nur bestimmte Menschen sind, die davon ergriffen werden. Wie bei jedem, besonders chronisch wirkenden Gifte, entscheidet auch hier der Umfang individueller Empfindlichkeit, wozu auch der Funktionszustand der Nieren gehört. Es ist, auch nach den praktischen Erfahrungen, falsch, anzunehmen, daß für das Entstehen einer toxischen Amblyopie ein Tabakgebrauch von 15 Jahren erforderlich sei. Schon viel früher kann sich dieselbe einstellen. Mehrfach erschien die Störung nach fünf bis sechs Jahren[1]). Ebenso wurde ein Mann amblyopisch, der nur zwei Jahre lang täglich 15 g Twist geraucht und ein anderer, der nur ein Jahr dieser Leidenschaft gefröhnt hatte. Auch noch kürzere Zeitintervalle, angeblich sogar eine oder zwei Wochen, können zu dieser Erkrankung führen.

Die Sehstörung kann plötzlich manifest werden, oder in langsamer Entwickelung bis zu dem Grade anwachsen, daß der Kranke dadurch belästigt wird. Bei einem 46 jährigen Manne, der total alkoholabstinent war, wurde das Gesicht in einem Tage schlecht[2]). Mitunter ist es ein unbewußtes Ansteigen in der Dosis, das plötzlich die Sehstörung fühlbar sein läßt.

Ein 70 jähriger Mann, der seit seinem 15. Lebensjahre täglich 12 bis 15 Havannazigarren rauchte, bekam zunehmende Sehschwäche, nachdem er eine Zeit lang dasselbe Quantum leichterer holländischer Zigarren geraucht hatte.

SR $= {}^{1}/_{30}$. SL $= {}^{1}/_{40}$. Mit $\frac{+}{1}$ 12.0 wurde rechts noch 1,8, links 2.0 Snellen entziffert.

Farben wurden richtig erkannt. Die Peripherie des Gesichtsfeldes für

1) Griffiths, Transactions Ophthalm. Society. 1887, 23. July.
2) Hutchinson, Ophth. Hosp. Rep. Vol. VIII. p. 458.

Weiß, Rot und Grün war normal, dagegen erschien am Perimeter parazentrale Stumpfheit für Rot und Grün.

Reduktion des Rauchens. Strychnininjektionen und kalte Abreibungen bewirkten, daß nach zehn Wochen die Sehschärfe $^2/_9$ betrug[1]).

Die Havannazigarren enthielten 2.02 pCt. Nikotin, die holländischen 1.8 pCt.: dafür wogen die letzteren aber 9 g, die ersteren 4,7 g, so daß der Kranke dadurch fast die doppelte Menge Nikotin gegen früher aufnahm (bei 12 Zigarren 1,944 g gegen 1,142 g früher).

Eine Bestimmung des zulässigen Quantums ist verschiedentlich versucht worden. Die großen Differenzen der Angaben sprechen sehr deutlich für die Unsicherheit einer solchen Feststellung. Der eine betrachtet 20 g täglich als die noch unschädliche Menge, ein anderer will nicht mehr als 15 g gestatten, ein dritter hat selbst hierbei noch allmähliche Erblindung beobachtet[2]: ja schon 15 g pro Woche soll Amblyopie erzeugen können[3]. Auf Grund der Beobachtung von 21 Fällen reiner Tabak-Amblyopie wurde festgestellt, daß durch einen Verbrauch von 20 bis 80 g Tabak, oder etwa 8—26 Zigarren täglich, und Aufenthalt in mit Tabakrauch erfüllten Räumen dieses Leiden entstanden war.

Nicht unwichtig erscheint es uns, die folgenden statistischen Zahlen über den Tabakverbrauch in einzelnen Ländern im Jahre 1896 einzufügen. Es kamen auf den Kopf der Bevölkerung in:

Nordamerika	3,1	kg Tabak
Niederlande	2,8	„ „
Belgien	2,5	„ „
Schweiz	2,3	„ „
Oesterreich	1,9	„ „
Deutschland	1,9	„ „
Schweden	1,2	„ „
Rußland	0,9	„ „
Serbien	0,875	„ „
Frankreich	0,85	„ „
Italien	0,7	„ „
England	0,6	„ „
Rumänien	0,2	„ „
Dänemark	0,1	„ „

Rechnet man als Raucher, Tabakkauer und Schnupfer Erwachsene vom 18. Jahre an, so würden die obigen Zahlen pro Raucher etwa verdreifacht werden müssen. Zur Berechnung der Zigarren auf Tabakgewicht kann angenommen werden, daß 100 g verrauchter Zigarre etwa gleich 20—25 Stück sind. Von Zigaretten würden 60—70 Stück etwa 25 g Pfeifentabak entsprechen.

5. Begleitursachen der Tabak-Amblyopie.

a) Der Alkoholismus.

Wir haben uns bereits mehrfach über die Rolle, die der Alkohol bei Tabakgenießern spielen kann, geäußert. So wenig wir es als zweifel-

1) Cohn, Zentralbl. f. Augenheilk. 1879. S. 300.
2) Wordsworth, The Lancet. 1863. Vol. II. p. 172.
3) Galezowski, Revue d'hygiène. 1883. p. 908.

haft ansehen, daß der Tabak allein das Sehvermögen schädigen kann[1]), ebenso sehr muß vor allem die Ansicht von Hutchinson als falsch bezeichnet werden, daß bei Menschen, die im Uebermaß rauchten und Schnaps tranken, der letztere gewissermaßen als harmlos angesehen werden müsse[2]). Eine noch eigentümlichere Form nahm diese nosologische Geringschätzung des Alkohols für das Auge dadurch an, daß man meinte, daß ein Tabakamblyop durch die gelegentliche Aufnahme von Alkohol in seinem Sehvermögen gebessert werde[3]).

b) Besondere Körperzustände.

Auch der Tabak wurde, wie manches andere Gift, als Auslöser einer gewissen hereditären Anlage für die Atrophie des N. opticus angesprochen. Dazu gab die folgende Beobachtung den Anlaß: Drei Brüder, Raucher, erkrankten mit einer Minderung der Sehschärfe.

Der erste, 40 Jahre alt, bemerkte seine Sehschwäche im Alter von 27 Jahren. Das Rauchen wurde nach Konstatierung der Tabakamblyopie ausgesetzt, aber Tabakkauen fortgesetzt. Das Sehvermögen minderte sich bis zum Schattensehen. Milchige Atrophie der Papillen. Gefäße verengt.

Der zweite Bruder, 33 Jahre alt, Raucher und Tabakkauer, merkte vor sechs Monaten eine Abnahme der Sehkraft: Sehen nur wenig im Zwielicht möglich, Papillen atrophisch. Die Probe mit weißem Papier fiel bei dem rechten Auge nach unten und außen und bei dem linken nach unten innen positiv, aber geradezu bei beiden negativ aus.

Der dritte, 23jährige Bruder hatte die Sehschwäche seit zwei Jahren. Die Pupillen reagierten träge. Auf dem linken Auge bestand ein Skotom für Weiß, beinahe positiv, auf dem rechten nur für Rot. SR = 16 Jäg. auf vier Zoll. Die Papillen waren weiß und glatt, die Venen ein wenig erweitert[4]).

Mangelhafte Ernährung, schwächende Einflusse der verschiedensten Art kommen als begünstigende Momente ebenso in Betracht, wie beim Alkohol. Insbesondere ist eine gesunde Verdauung ein wirksamer Schutz gegen die Tabak-Amblyopie. Fast regelmäßig macht man die Erfahrung, daß Tabak-Amblyopen über Appetitlosigkeit klagen. Ein absoluter Schutz ist ein guter Magen aber nicht. Man geht zu weit, wenn man behauptet, daß nur bei Vorhandensein von Ernährungsstörungen die Krankheit sich entwickele, und daß alle diejenigen Raucher verschont bleiben, deren Magentätigkeit gesund ist[5]). Die Unrichtigkeit dieser Ansicht erhellt daraus, daß in manchen Krankengeschichten eine vollkommen normale Verdauungstätigkeit ausdrücklich festgestellt wird. Wenn die Zahl dieser Fälle auch nicht so groß ist, so genügen doch die wenigen zu dem Beweise, daß eine gestörte Verdauung durchaus

1) In unseren Berichten finden sich genügend Fälle von reiner Tabak-Amblyopie. Vid. auch: Reynolds, The Amer. Journ. of Ophthalm. 1902. Mai. p. 139.
2) Hutchinson, Ophth. Hosp. Review. Vol. VIII.
3) Gunn, Transact. Ophth. Soc. Unit. Kingd. Vol. VII. 1887. p. 67.
4) Browne, Transact. Ophth. Soc. Unit. Kingd. Vol. VIII. 1882. p. 235.
5) Horner, Schweiz. Korrespondenzbl. 1878. Bd. VIII. S. 396.

nicht eine conditio sine qua non für das Zustandekommen der Amblyopie ist. So wird ein Fall berichtet, in dem der Kranke zeitweise 50 bis 60 Zigaretten täglich geraucht und dabei den Rauch noch verschluckt hatte: trotzdem war eine gastrische Störung nicht nachzuweisen[1]. Dasselbe gilt von einer durchaus zuverlässigen Selbstbeobachtung, wo ausdrücklich betont wird, daß der Ausbruch des Leidens inmitten besonders guter Gesundheit erfolgte, und daß Appetit, Schlaf und Ernährungszustand ganz vortrefflich waren.

Fieberhafte Allgemeinerkrankungen, Schlaflosigkeit usw. spielen hier im übrigen die gleiche Rolle wie beim Alkohol. Bei einem Kranken, welcher seit 20 Jahren täglich ein achtel Pfund Tabak rauchte, sah man die Amblyopie nach einem Blutverluste auftreten.

Es wurde ferner angenommen — ob mit Recht, mag dahingestellt bleiben — daß der Tabak-Amblyopie häufig Kummer oder andere starke Gemütsbewegungen vorangehen. Dadurch sollte das Nervensystem leichter für die Nikotinvergiftung zugänglich gemacht werden.

Eine Frau hatte auf ärztlichen Rat wegen Asthma Tabak geraucht, dann aber das Rauchen in ziemlich reichlichem Maße zum Vergnügen fortgesetzt. Sie aß wenig, schlief schlecht und hatte viele häusliche Kränkungen. Sie wurde amblyopisch[2]).

c) Beruf, Geschlecht und Alter der Tabak-Amblyopen.

Wir glauben nicht, daß es Berufsarten gibt, die eine besondere Disposition für das Auftreten der Tabak-Amblyopie liefern, es seien denn diejenigen, bei denen ein chronisches Verweilen in mit Tabakdampf erfüllten Räumen unumgänglich notwendig ist, wie z. B. das Kellnergewerbe. Es wäre wünschenswert, gerade bei diesen solche Feststellungen zu machen, um positive Unterlagen für das Urteil zu gewinnen.

Das weibliche Geschlecht unterliegt ebenfalls der schädlichen Wirkung des Tabaks. Es gibt mehrfache Beispiele von Sehnervenerkrankung von Frauen, die in irgend einer Weise Nikotin in ihren Körper eingeführt hatten. Einige dieser haben wir bereits angeführt.

Das Alter zwischen 30 und 60 Jahren scheint am häufigsten heimgesucht zu werden. Von 92 Tabak-Amblyopen waren zwischen:

20—30	Jahren	11
30—40	„	35
40—50	„	22
50—60	„	15
60—70	„	9

Es gibt aber auch Fälle, in denen diese Amblyopie bei jüngeren Menschen erschien, z. B. bei einem 15jährigen Knaben, der viel Zigaretten rauchte, und einem 19jährigen, rauchenden und kauenden jungen Manne. Andererseits schützt auch das höchste Alter, selbst bei Männern, die lange an Tabak gewöhnt waren, nicht vor dem Erscheinen einer Amblyopie. So sah man sie bei einem 73-[3]) und einem 86jährigen

1) Groenouw, l. c.
2) Priestley Smith, The Brit. med. Journ. 1890. 20. April.
3) Eales, Transact. Ophthalm. Soc. Unit. Kingd. 1887. Vol. VII. p. 54.

Manne, der viele Jahre hindurch täglich 15 g Tabak geraucht hatte. Das Alter zwischen 35 und 55 Jahren ist nach übereinstimmenden Aufstellungen das am meisten für die Tabak-Amblyopie disponierende.

II. Das klinische Bild.

1. Die Erkrankung des Sehnerven.

Nach der ausführlichen Schilderung der Alkohol-Amblyopie bleibt uns nur die Aufgabe, den Beweis zu erbringen, daß der Tabak die gleichen Veränderungen am Sehorgane hervorrufen kann. Das vorhandene Material genügt in der Tat, um die früheren Zweifel vollständig zu beseitigen. Die Gesichtsfelder sowohl, wie die Krankenberichte, welche in Fällen von zweifellos reiner Tabakvergiftung vorliegen, geben vollständig das unter Alkohol geschilderte Bild wieder, wie aus den folgenden Beispielen, auch an Alkohol-Abstinenten hervorgeht.

Ein 40jähriger Mann, Abstinenzler, beobachtete an sich eine Abnahme des Gesichtes an beiden Augen seit sechs Wochen. Er rauchte wöchentlich 60 g Twist-Tabak.

SR = $^{6}/_{15}$ und Jäg. 6. Nicht verbessert durch Gläser. Pupillen normal.

Rechts bestand ein zentrales Skotom für Rot. Die Papille war etwas trübe. Eine lineare kleine Hämorrhagie fand sich in der Nähe der Papille.

SL = $^{6}/_{60}$ und Jäg. 16. Nicht verbessert durch Gläser.

Links war ein großes zentrales Skotom für Rot feststellbar. Die Papille war trübe, aber blasser an der temporalen Seite als am rechten Auge. Durch Aufhören des Rauchens und Strychnin besserte sich der Zustand nach zirka drei Monaten:

SR = $^{6}/_{9}$ und Jäg. 1: SL = $^{6}/_{12}$ und Jäg. 6.

Die Hämorrhagie rechts war geschwunden[1]).

Ein Gärtner, der sehr stark seit 40 Jahren rauchte, aber keinen Alkohol nahm, merkte, daß das Gesicht abnahm, daß er Zeitungen nicht mehr lesen und Würmer auf den Rosen nicht mehr gut erkennen konnte. Die Farben der Pflanzen sah er nicht mehr richtig, z. B. das Rot der Rosen erschien ihm schmutzig, sodaß er schließlich nur häßliche Farbenzusammenstellungen in Buketts vornahm. SR = $^{20}/_{100}$, Jäg. unlesbar. Die Pupillen waren klein, der Augenhintergrund normal bis auf eine Verengerung der Art. centralis retinae. SL = $^{18}/_{200}$. Horizontales ovales Skotom, in welchem Rot und Grün nicht klar erkannt werden konnten. Kleine Gegenstände, die in dieses Feld gesetzt wurden, waren undeutlich.

Nach zirka zwei Monaten der Enthaltung von Tabak war SR = $^{20}/_{30}$ und SL = $^{20}/_{40}$, Jäg. Nr. 1 auf 12 Zoll mit dem Glase, das er früher gebraucht hatte. Nach drei Monaten betrug die Sehschärfe $^{20}/_{20}$. Der Kranke ist gesund geblieben[2]).

Ein 58jähriger Kaufmann hatte viel egyptische Zigaretten täglich sechs Jahre lang geraucht, dann nach einem mehrjährigen freien Intervall reichlich Zigarren, aber nie Alkohol aufgenommen.

Sein Gesicht wurde schlecht, er sah die Objekte trübe und wolkig.

1) Cant, Ophthalm. Hosp. Reports. 1887. Vol. VII. p. 71.

2) L. Connor, The Journ. of the Americ. Med. Assoc. 15. Febr. 1890. No. 7. p. 217. Solcher Fälle hat der Autor 27.

SR = $^{6}/_{36}$. SL = $^{6}/_{18}$. Keine Verbesserung durch Brillen war möglich. Es bestand kein Astigmatismus. Die Pupillen waren verengt und reagierten nicht auf Licht und Akkommodation. Die brechenden Medien und der Augen-

Fig. 47.



hintergrund waren normal, bis auf eine Trübung eines Drittels des Randes beider Papillen. Das Gesichtsfeld gibt Fig. 47 wieder. Es bestand hiernach ein zentrales Skotom für Weiß und Farben, sowie eine Verengerung der Außengrenzen.

Einstellen des Tabakgebrauches und Strychnin-Injektion — täglich allmählich steigend von 0,001 bis auf 0,01 g — brachten nach einigen Wochen die Sehschärfe auf $^{6}/_{15}$ auf beiden Augen — 0,75 D, später auf $^{6}/_{9}$, dann $^{6}/_{8}$, $^{6}/_{5}$. Das Sehvermögen wurde vollkommen hergestellt[1]).

Eine leichte Verengerung der Außengrenzen zeigt auch der folgende Fall:

Ein 52jähriger Kranker, der an Tabakamblyopie litt, wies eine Sehschärfe rechts von $^{1}/_{12}$, links von $^{1}/_{6}$ auf. Nach sechswöchentlicher Abstinenz war

SR = $^{1}/_{6}$. SL = $^{1}/_{4}$.

Fig. 48 stellt die Gesichtsfelder dar[2]).

Ein Maler, der täglich 15 g Shag rauchte, aber nicht trank und nicht bleikrank war, bemerkte plötzlich Gesichtsstörungen. Er verdarb seine Arbeit dadurch, daß er falsche Farben nahm. Er sah am besten bei schwachem oder künstlichem Licht. Sehschärfe beiderseits = $^{20}/_{70}$ und mit + 24 = 10 Jäg. Farben konnten in Massen erkannt werden. Weiß war normal, Rot und Grün an der Peripherie eingeengt. Zentrales kleines Skotom, nicht bis zum blinden Fleck gehend. Nach vier Monaten war die Sehschärfe = $^{20}/_{40}$ + 24 = 8 Jäg. festgestellt. Viel besserte sich das Sehvermögen nicht[3]).

1) Hale, Med. News. 1898. 3. Sept. p. 299.
2) Hirschberg, Zentralbl. f. pr. Augenheilk. 1878. S. 188.
3) Nettleship, St. Thomas Hosp. Rep. N. S. 1879. Vol. IX. p. 58.

Fig. 48.

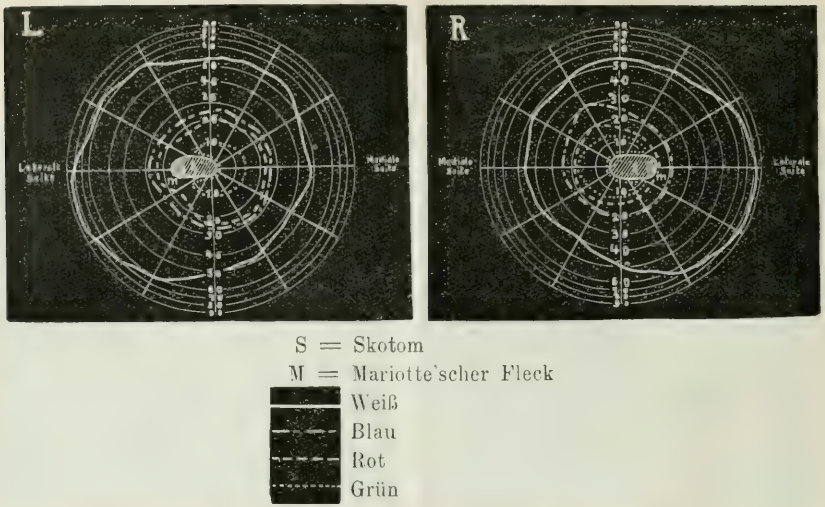

Ein 43jähriger, nicht die Zeichen von Alkoholismus aufweisender Mann, der von einer Tabakamblyopie hergestellt worden war, begann von neuem nach zwölf Jahren täglich 15 g Shag zu rauchen. Danach bekam er eine Sehstörung.

SR = Finger auf 15 Fuß, SL = Finger auf 8 Fuß.

Die Gesichtsfeldgrenzen waren normal, die Papillen leicht neblig. Es bestand ein deutliches zentrales Skotom für Rot und andere Farbendefekte im ganzen Gesichtsfelde. Nach $1^1/_2$ Monaten, in denen er nur zirka 7 g Tabak wöchentlich geraucht hatte, war die Sehschärfe links besser. Beide Gesichtsfelder waren konzentrisch eingeengt, das linke bis 10^0 vom Fixationspunkte nach oben[1]).

Viele andere solcher Fälle ließen sich anführen, auch von Diabetikern, die ohne Alkohol aufzunehmen, Tabak rauchten. Bei ihnen waren beide Augen gleichmäßig durch eine zentrale Amblyopie befallen[2]), ein Zustand, der indessen auch durch den Diabetes allein bedingt sein kann.

a) Die Form des Skotoms.

Wir mußten bereits die Ansicht zurückweisen, daß für den Tabak die parazentrale, für den Alkohol die perizentrale Lage die typische sei. Es steht uns eine eigene Beobachtung[3]) zur Verfügung, wo bei einer zweifellosen Tabak-Amblyopie beides vorhanden war, nämlich auf beiden Augen verschieden.

Der Mann war in seinem Beruf viel mit Schreibarbeiten beschäftigt, wobei er stark rauchte, etwa acht Zigarren täglich, mitunter auch mehr. Alkoholmißbrauch bestand in keiner Weise. Seit zwei Monaten war eine Abnahme der Sehschärfe erkennbar. Seit langer Zeit bestanden Schlaflosigkeit und gastrische Störungen und nachts zuweilen Herzklopfen. Sehschärfe = $^1/_8$ beiderseits. Rot 2 qmm ergibt ein Skotom links vom Fixierpunkte bis 5^0

1) Berry, Ophthalm. Hosp. Rep. 1882. Vol. X. p. 53.
2) Connor, l. c. p. 220. — Nettleship, Ophthalm. Rev. Vol. II. p. 23.
3) Guillery, Punktproben.

nach außen, rechts nach innen 5°, nach außen 3°, also perizentral mit etwas überwiegendem inneren Anteile. Die Skotome sind relative, die Farbe wird nur undeutlicher ohne ganz zu verschwinden. Der Augenspiegelbefund war normal. Der Mann entzog sich der weiteren Beobachtung.

Die Ansicht, daß dem Tabak ein stehendes Oval als Skotomform eigentümlich sei, ist ebenfalls schon erörtert worden.

Als ein Frühsymptom der chronischen Nikotinvergiftung ist ein eigentümliches, meist einseitig feststellbares Gesichtsfeld nur einmal beschrieben worden. Wenn bei intensivem Lichte der Blick auf eine stark beleuchtete weiße Fläche gerichtet wird, so sieht das kranke Auge ein bewegliches schwarzes Pünktchen, welches sich gewöhnlich im Zentrum des Gesichtsfeldes an einer bestimmten Stelle zeigt. Es folgt den Augenbewegungen. Die Kranken vergleichen es dem Vorhandensein einer kleinen Fliege vor dem Auge, die sie mit der Hand fortjagen wollen. In der Folge wächst dieses Pünktchen und von seiner Peripherie strahlen Fädchen aus, die es einer Spinne ähnlich sein lassen. Wenn die Krankheit zunimmt, erscheinen mehrere solcher Pünktchen und in sehr vorgeschrittenen Fällen sieht der Kranke viele durch Fädchen netzartig verbundene Pünktchen. Es werden diese Erscheinungen als ein beginnendes relatives zentrales Skotom gedeutet.

Das geschilderte Verhalten ist als ein prämonitorisch wichtiges angesprochen worden, das auch therapeutische Indikationen liefere. Durch sofortige Enthaltung von Tabak und eventuell Strychnininjektionen ließe sich in diesem Stadium Heilung erzielen[1]).

Sehr ungewöhnlich ist der Befund, daß neben dem zentralen Skotom sich in einem Auge (links) noch eine kleine skotomatöse Stelle fand, deren Sitz dem blinden Flecke des anderen Auges entsprach. Ebenso auffallend ist die Angabe, daß die Skotomgrenzen scharf ausgeschnitten waren. Die Regel ist, daß auch hier allmähliche Uebergänge nach der gut sehenden Umgebung stattfinden.

In einem Falle scheint der Befund ein ähnlicher gewesen zu sein, wie bei den gefleckten Skotomen der Alkoholiker. Das Skotom war nämlich kein gleichmäßiges, sondern bei der perimetrischen Untersuchung gingen die einzelnen farbigen und auch weißen Objekte an manchen Stellen wie hinter „zerrissenen Wolken“. Dies Skotom hatte außer manchen anderen Eigentümlichkeiten auch die, daß es kein negatives war, sondern anscheinend sehr leicht als positives hervortrat. Bei genauer Aufmerksamkeit konnten schon seit Beginn des Leidens die Skotome beim Oeffnen nur eines Auges und bei Blinzeln, sowie bei monokulärer gleichmäßiger Betrachtung des Weges während des Gehens auf hellere Flächen projiziert werden. Auf sehr hellen Flächen waren die fast rein elliptischen, mit ihrem Durchmesser horizontal gestellten Flecke bräunlich. Auf einfarbigen Flächen dagegen gab es eine unregelmäßige, bei jeder Farbe besonders geformte, stellenweise durchlöcherte, und in sich und am Rande etwas amöboide Bewegung zeigende, meist bräunliche, eine leise Spur der Kontrastfarbe tragende Wolke, durch deren Löcher hier und da der farbige Grund durchschimmerte[2]).

Daß die Skotome unter Umständen positiv werden können, ist bei

1) St. Noce, Il Morgagni. 1901. Ann. XLIII. No. 11. p. 760.
2) Filehne, Arch. f. Ophthalm. Bd. XXXI. 2.

der Alkohol-Amblyopie bereits erwähnt worden. Vielleicht würden wir solche Schilderungen häufiger lesen, wenn die Befallenen in gleichem Maße für solche Untersuchungen befähigt wären, wie bei der obigen Selbstbeobachtung. Unter einem ziemlich großen Beobachtungsmateriale fand sich nur einmal ein positives Skotom am linken Auge, zwar nicht ganz zentral, sondern etwas nach außen und oben vom Fixierpunkte. Wenn der Kranke auf weißes Papier sah, bemerkte er sofort einen schwarzen Punkt, der einen Durchmesser von ca. 2 mm hatte, wenn die Projektionsebene in einer Entfernung von 1 Fuß sich befand. Der Kranke war starker Raucher. Nach Einschränkung der Nikotinaufnahme schwand das Skotom allmählich.

Auch absolute Skotome kommen bei der Tabak-Amblyopie vor.

Ein 29jähriger Mann, der seit drei Jahren stark trank und wöchentlich 90 g Tabak rauchte, bekam nach einem dreitägigen Trinkgelage so starke Sehstörungen, daß er am vierten nicht genügend sehen konnte um zu arbeiten. Das Sehvermögen nahm nun sukzessive ab. Bei mattem Lichte konnte er am besten sehen. Die Pupillen waren normal. Das Gesichtsfeld war rechts für Weiß und Rot eingeengt. Im Zentrum des Feldes befand sich eine Stelle völliger Blindheit, umgeben von einem engen Skotome für Rot. Das linke Gesichtsfeld war in der Peripherie normal für Weiß, etwas eingeengt für Rot, es fand sich aber keine blinde Stelle, sondern nur ein Rotskotom.

Ophthalmoskopisch waren beiderseits die Papillen blaß, ihre Ränder verwaschen, die Gefäße normal, aber die Wandungen der Arterien auffallend deutlich. Finger wurden rechts gezählt, wenn sie nahe am Auge gehalten wurden. Links wurde Jäg. 20 in der Nähe gelesen. Das rechte Auge wurde verbunden. Nach 24 Stunden erfolgte schon Besserung. Die blinde Stelle rechts war geschwunden und ersetzt durch kleine Farbenskotome.

$SR < {}^{6}/_{60}$ Jäg. 16, $SL < {}^{6}/_{60}$ Jäg. 16.

Nach drei Tagen war das Skotom kleiner.

$SR < {}^{6}/_{60}$ Jäg. 16, $SL < {}^{6}/_{60}$ Jäg. 16.

Später wurde bei derselben Sehschärfe Jäg. 14 gelesen.

Das Verbinden des Auges wird als ein besonders gutes Heilmittel angesprochen[1]).

Mehrfach wurde auch sonst an der Macula ein kleiner Bezirk festgestellt, in dem auch Weiß nicht erkannt wurde[2]).

Es scheinen durch den Mißbrauch des Tabaks auch einseitige Augenerkrankungen veranlaßt zu werden. Mit Recht wird aber hervorgehoben, daß solche Differenzen vorzugsweise in frühen Stadien des Leidens entstehen. Meistens gehen freilich die Tabak-Amblyopen erst, wenn das Leiden vorgerückt ist, zum Arzte — aber selbst dann kann man gar nicht selten Differenzen zwischen den beiden Augen in der Sehschärfe und im zentralen Farbensehen feststellen. Daß eine temporäre monokuläre Amblyopie durch Tabak vorkommt, zeigen die folgenden Fälle:

Ein 35jähriger Mann, der 60 g Twist wöchentlich rauchte, klagte über sein Sehvermögen.

SR = Finger auf zehn Fuß. Es bestand ein zentrales Skotom für Rot und Grün [Farbenquadrate von 5 mm]; die Papillen waren leicht neblig am Rande. $SL = {}^{6}/_{6}$. Kein zentrales Skotom für irgend eine Farbe;

1) Doyne, Ophthalm. Hosp. Rep. 1889. Vol. XII. Part. 1. p. 51. — u. A.
2) Kerr, Quarterly Med. Journ. for Yorkshire. 1901, May.

Jäg. 1 wurde gelesen. Der Kranke klagte, daß die Buchstaben verschwommen aussehen. Vollkommen wurde das Rauchen ausgesetzt. Wiederherstellung in fünf Monaten.

Ein 46jähriger Farmer, starker Raucher, merkte seit einigen Monaten, daß sein Gesicht schwächer wurde.

SR = $^6/_6$; gelesen wurde Jäg. 1 mit + 1 D. Farbenempfindung normal. SL = $^6/_{60}$. Zentrales Skotom für Grün. Rot und Gelb [Farbenquadrate $2^1/_2$ mm]. Das Gesicht besserte sich nur langsam, da der Tabak nicht ganz ausgesetzt wurde[1]).

Ein 38jähriger Mann, der 90—120 g Tabak wöchentlich rauchte, klagte, daß das Sehen am rechten Auge während des letzten Monats sich verschlechtert habe. Arbeiten war unmöglich geworden. Am Morgen wurde besser gesehen als am Abend und am Mittag wieder besonders schlecht. Das linke Auge war gut.

SR = $^6/_{36}$ und Jäg. 16 schwierig. SL = $^6/_6$ und Jäg. 1.

Gesichtsfeld für Rot und Weiß normal. Rechts bestand ein zentrales Skotom für Rot und Grün. Die Papillen und Maculae waren normal bis auf eine vielleicht rechts vorhandene leichte Kongestion. Durch Aussetzen des Tabaks und Strychninbehandlung wurde eine schnelle Besserung und Schwinden der Skotome erzielt. Trotz erneuten, freilich weniger häufigen Rauchens eines schwächeren Tabaks, bestand immer noch Besserung gegen früher. SR = $^6/_9$ sehr unvollkommen und kurze Worte von Jäg. 1, SL = $^6/_6$ Jäg. 1[2]).

In einem Falle wurde als Ursache für das einseitige Auftreten der Tabak-Amblyopie angeführt, daß das betreffende Auge für sich allein besonders angestrengt worden war[3]).

Verschiedenheiten in der Größe der Skotome und in dem Verhalten der verschiedenen Empfindungen sind häufig. In einem Falle war links ein Skotom für Grün, ein kleineres für Rot und ein noch kleineres für Blau, während rechts nur ein Rotskotom vorhanden war[4]). Aehnliche Differenzen in der Schwere der Erkrankung beider Augen sind öfter festgestellt worden, z. B. bei einer Frau, die mehrere Jahre hindurch täglich drei Pfeifen starken Tabak rauchte. Es bestanden doppelseitige Skotome. Rechts wurden weder Rot noch Grün, sondern nur Blau gesehen, links dagegen alle drei Farben[5]).

Die Ansicht, daß zwischen der Alkohol- und Tabakneuritis insofern ein Gegensatz bestehe, daß bei der ersteren der Beginn doppelseitig sei, bei der letzteren einseitig und zwar auf der rechten Seite, ist irrtümlich.

b) Die Störungen des Farben- und Lichtsinnes.

Die Beschwerden der Kranken sind dieselben, wie bei der Alkoholneuritis. Sie klagen über eine Verschlechterung der Sehschärfe. Die Störungen des Farbensinnes gleichen den durch Alkohol erzeugten. In der Regel sind es wieder Rot und Grün, die am stärksten leiden, seltener Blau, welches ausnahmsweise auch am meisten beeinträchtigt

1) Ferdinands, Brit. med. Journ. 1896. II. 12. Sept. p. 653.
2) Doyne, Ophthalm. Hosp. Rep. 1889. Vol. XII. p. 51.
3) Rampoldi, Annali di Ottalmol. 1885. T. XIV. p. 113.
4) Baas, Das Gesichtsfeld. 1896.
5) Krondhjem, Recueil d'Ophthalmol. 1882. 1. April.

sein kann[1]). Das Skotom für Blau wurde in sechs Fällen dreimal, und zwar jedesmal nur an demjenigen Auge gefunden, welches die stärkere Amblyopie zeigte. Es war zweimal kleiner als das Skotom für Rot-Grün[2]).

Blendungssymptome in Gestalt von nyktalopischen Erscheinungen sind trotz der so häufigen Pupillenenge der Nikotinisten oft vorhanden. Von 144 Kranken wurden sie an 16 festgestellt[3]). Davon waren 2 Alkoholiker, 7 Raucher und 7 Raucher und Trinker. Alle diese Kranken gaben an, am Abend, in der Nacht oder im Schatten deutlicher zu sehen, als in der Helligkeit, entgegen früheren Angaben, daß nur die Alkoholiker abends besser sehen, die Raucher dagegen schlechter. Angaben über Störungen des Lichtsinnes findet man nur ganz ausnahmsweise[4]).

Als Sehhindernis wird meistens ein vorgelagerter Nebel angegeben, der auch als gelbgefärbt bezeichnet wird. Man hat auf Grund von Beobachtungen gemeint, daß die Sehstörung immer mit Nebligsehen beginne und von zeitweiligem Gelbsehen gefolgt werde. Jedenfalls kommt Gelbsehen vor, wie das Folgende beweist:

Ein Handschuhmacher, der viel rauchte, bekam auf einem Auge Sehstörungen, anfangs in Gestalt von Nebeln, dann als Gelbsehen und schließlich ging das Sehvermögen auf diesem Auge verloren. Auf dem anderen Auge bestand ein zentrales Skotom; das peripherische Sehen war normal; zeitweilig zeigte sich auch hier Gelbsehen. Die Papille des blinden rechten Auges war atrophisch, die des anderen anämisch, weißer als gewöhnlich. Die Pupille des blinden Auges war verengt und unbeweglich.

Ein 62jähriger Mann, der täglich eine Zigarre und für ca. 30 Pfennige Tabak rauchte, klagte seit zwei Monaten über Nebligsehen und Mouches volantes am rechten Auge. Der Nebel wurde dichter, Gelbsehen trat ein, und das Auge wurde beinahe blind. Das linke Auge wurde auch danach ergriffen. Pupillen verengt, starr. Farben wurden richtig erkannt. Abends wurde schlechter gesehen.

In zwei weiteren Fällen bestand Nebligsehen, in einem Gelbsehen und Mouches volantes.

Infolge von Tabakmißbrauch entstand Blindheit auf einem Auge mit Atrophie der Papille und atrophischen Flecken auf der Chorioidea und verengter starrer Pupille. Das andere Ange hatte ebenfalls gelitten und zeigte, wenn auch weniger ausgeprägt, atrophische Symptome. Die Pupillen waren aber weit und beweglich. Das Sehen am Abend war schlechter wie bei Tage[5]).

Ein Kranker, der von Geburt an ein linkes unbewegliches Auge besaß, merkte vor seinem rechten, bis dahin gesunden Auge zuerst einen bläulichen, dann bald orangegelb werdenden Nebel. Die Sehschärfe war $^6/_{15}$. Die Papille war leicht kongestioniert; die temporale Hälfte entfärbt, das Gesichtsfeld für Farben leicht verengt. Es bestand ein zentrales Skotom für Rot und

1) Filehne, l. c. — Claren, Inaug.-Dissert. Bonn 1878.
2) Hirschberg, Zentralbl. f. prakt. Augenheilk. 1878. S. 189.
3) Brauchli, l. c. S. 20.
4) Hillemanns, Klin. Monatsbl. f. Augenheilk. 1909. Bd. II. S. 319. — Bishop Harman, Lancet. 1904, 1. Oct.
5) Guelliot, Le Progrès médical. 1877. T. V. p. 426.

Grün. Nach zwei Monaten — es waren Jodkalium und Strychnin gegeben worden — war die Sehschärfe = $^6/_{10}$. Die Xanthopsie bestand noch, wenngleich wenig ausgesprochen. Sie schwand später, ebenso wie das Skotom. Die Sehschärfe wurde $^6/_6$[1]).

Auch über andere Chromatopsien wird berichtet. So erschienen z. B. einem Kranken bei schwacher Tagesbeleuchtung oder Gas- und Lampenlicht, auch ohne daß darauf geachtet wurde und gegen seinen Willen alle weißen oder indifferent gefärbten Flächen (z. B. Papier, Gesichter) beständig rot und grün marmoriert. Nur selten ging das Rot in Violett über, und nur dann wechselte zuweilen stellenweise auch das Grün nach Gelb hin unter Aufleuchten. War dies geschehen, dann nahm das Violett, seinerseits aufleuchtend, einen gesättigteren Farbenton an. Diese Marmorierung betraf nicht nur das ganze Skotom, sondern erstreckte sich auch noch über die Grenze desselben hinaus. Die Marmorierung war eine in jeder Beziehung fortwährend wechselnde, sodaß jeder Punkt des marmorierten Gesichtsfeldes bald grün, bald rot war. Die breiten roten und grünen Farbenmassen wälzten sich fortwährend durcheinander, übrigens auf beiden Augen verschieden[2]).

An Flimmerskotom erinnert es, wenn in der letzterwähnten Selbstbeobachtung berichtet wird, daß von Zeit zu Zeit bei geschlossenen Augen oder im Finstern Lichterscheinungen im Skotomgebiete auftraten, wie Wetterleuchten, teils vom Fixierpunkte entspringend und sich über das ganze Sehfeld ausbreitend, oder auch an einem Ende des Skotoms beginnend und zum anderen sich fortpflanzend. Zu bemerken ist, daß hier auch in einem anderen, durch ein früheres Trauma erkrankten Netzhautgebiete zuweilen eine eigentümliche Lichterscheinung auftrat. Bei einem späteren Anfalle von Flimmerskotom, während des Rückganges der Krankheit, verbreitete dasselbe sich von der Skotomgrenze über die Peripherie des Gesichtsfeldes, während das Skotom selbst frei blieb.

c) Entwickelung und Verlauf der Skotome.

Die Entwickelung und der weitere Verlauf dieser Skotome sind ganz dieselben, wie bei der Alkoholneuritis. Der Beginn ist schleichend und allmählich, wenn derselbe auch nicht immer beachtet wird. Eine Beobachtung, welche das Gegenteil beweisen soll, bestätigt nur diese Regel. Es traten nämlich inmitten völliger Gesundheit Erscheinungen auf, welche der Kranke für das Herannahen eines Flimmerskotoms hielt, an dem er schon früher gelitten, aber erst nach 3—4 Wochen war das Skotom soweit entwickelt, daß sich die Diagnose stellen ließ[3]).

Der Anfang des Leidens erscheint in dem folgenden Falle, in dem die Störung erst auf einer Seite deutlich entwickelt war.

Ein 27jähriger Friseur, welcher bis vor zwei Jahren 50—60 Zigaretten täglich geraucht hatte, jetzt nur noch sechs bis acht, dabei aber den Rauch zu verschlucken pflegte, hatte rechts eine Sehschärfe von $^{20}/_{200}$, mit + 10 Zoll Sn III und an F ein Skotom für Rot und Grün in der Ausdehnung von 2°. Links war die Sehschärfe = $^{20}/_{30}$, aber auch mit 1 mm-Quadraten kein deutlicher Defekt abzugrenzen, nur erschien das Objekt an F etwas dunkler als

1) de Schweinitz. Ophthalm. Record. 1899.
2) Filehne, l. c.
3) Filehne, l, c.

unmittelbar daneben. Der Mann war vor vier Monaten schon einmal untersucht worden, weil er als Hypermetrop an asthenopischen Beschwerden litt. Die Sehschärfe war damals = $^2/_3$ beiderseits. Abstinenz und Jodkalium brachten die Sehschärfe in drei Wochen auch rechts auf $^2/_3$, und der Defekt war vollständig geschwunden. Alkohol wurde garnicht getrunken[1]).

Das folgende Gesichtsfeld (Fig. 49) zeigt die seltenere Vereinigung zweier, sich von F und M entgegenwachsender Defekte durch eine horizontale Brücke, wodurch sich in der Mitte eine Einschnürung bildete (Beutelform).

Fig. 49.

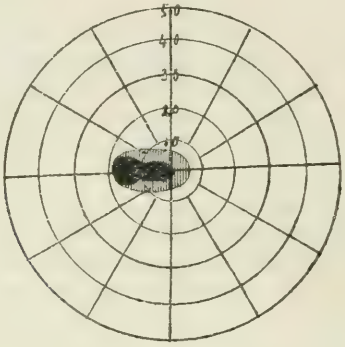

Der Kranke rauchte täglich 25 g Hamburger Shag, eine nach seiner Angabe besonders starke Tabakssorte aus der Pfeife, daneben noch einige Zigarren und kaute dazu noch den ganzen Tag Tabak. Alkoholische Getränke nahm er garnicht zu sich und machte auch nicht den Eindruck eines Alkoholikers. Seit einigen Monaten schlief er schlecht und hatte wenig Appetit. Die Untersuchung der Augen ergab, außer der Herabsetzung der Sehschärfe rechts auf $^{20}/_{50}$ und links auf $^{20}/_{70}$, einen Defekt für Rot, entsprechend der dunklen Partie der Zeichnung für das linke, der helleren für das rechte Auge. Die Außengrenzen des Gesichtsfeldes waren normal. Hier konnte nun ausnahmsweise das Wachsen des Defektes beobachtet werden. Der Kranke konnte sich nämlich zur Abstinenz nicht entschließen und als er sich nach etwa vier Monaten wieder vorstellte, hatte der Defekt sich um die schraffierte Partie vergrößert, sodaß er nunmehr die typische Form zeigte. Die Sehschärfe betrug nur $^{20}/_{200}$ (mit + 10 Zoll wurde Sn III erkannt). Dieselbe soll bis vor kurzem noch schlechter gewesen sein, hatte sich aber in den letzten Wochen dadurch gehoben, daß er nunmehr dem Tabak entsagt hatte[2]).

Einen Durchbruch nach oben zeigt das Gesichtsfeld in Fig. 50.

Ein 68jähriger Schuhmacher merkte seit einem halben Jahre eine Abnahme seiner Sehschärfe. Er rauchte stark. Die Sehnervenscheibe war sehr blaß, die Pupillen eng und starr. Mit + 10 Zoll wurden rechts nur Buchstaben von Sn V, links von Sn VII$\frac{1}{11}$ gelesen. Die Außengrenzen waren normal, ein Defekt für Weiß nicht vorhanden. Links war ebenfalls ein zentraler Defekt, dessen Ausdehnung nicht genauer untersucht wurde. Durch Abstinenz und Laxantien hatte sich die Sehschärfe nach 14 Tagen etwas gehoben, sodaß Sn V gelesen wurde. Die Durchbruchstelle hatte sich geschlossen.

1) Groenouw, l. c.
2) Groenouw, l. c.

Fig. 50.

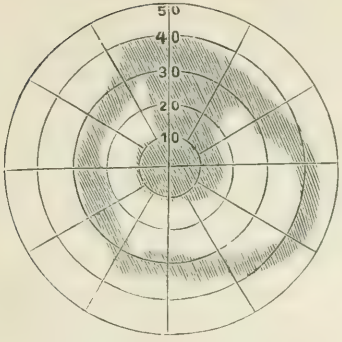

Fig. 51.

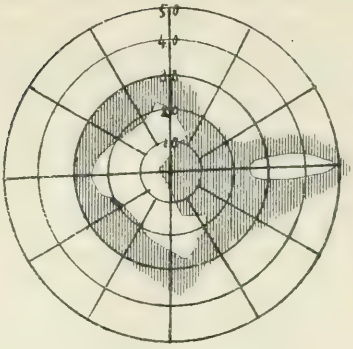

nur bestand daselbst noch eine leichte Unsicherheit der Rotempfindung. Der spätere Verlauf blieb unbekannt[1]).

Den Durchbruch nach oben und unten mit geringem Reste der Rotempfindung, besonders auf der äußeren Gesichtsfeldhälfte, wies der folgende Kranke auf.

Ein 60jähriger Obersteuerkontrolleur bemerkte seit zwei Jahren eine Verschlechterung seines Sehvermögens. Er hatte Nebel vor den Augen, namentlich bei hellem Lichte. Die Untersuchung ergab: Sehschärfe = $^{20}/_{50}$, mäßige Abblassung der Papille. Das Gesichtsfeld zeigte einen zentralen Rotdefekt zwischen F und M. Der Mann rauchte seit seinem 17. Lebensjahre, anfänglich fünf bis sechs, seit 18 Jahren ca. zwölf, meist starke Zigarren pro Tag und schnupfte seit derselben Zeit stark. Vor zwei Jahren hatte er viel Kummer und Sorgen durch pekuniäre Verluste. Hierdurch entstand Schlaflosigkeit, wobei er oft bis ein oder zwei Uhr nachts im Bette las und starke Zigarren rauchte. Dabei fröhnte er nur mäßigem Alkoholgenusse.

Es wurde ihm daraufhin Tabakabstinenz empfohlen, diese aber nur kurze Zeit durchgeführt: daher erfolgte eine andauernde Verschlechterung der Sehschärfe. Nach $2^1/_2$ Jahren konnte er nicht mehr, selbst mit + 14 Zoll, gedruckte Schrift lesen. Etwa drei Jahre nach der ersten Vorstellung war die Sehschärfe = $^{20}/_{200}$, und die Papillen sehr blaß. Das Gesichtsfeld des rechten Auges zeigte nach außen noch eine schmale, Rot empfindende Partie und eine halbmondförmige nach innen (Fig. 51). Links bestand ein zentraler, sehr breiter Defekt, welche rnach oben an zwei Stellen durchgebrochen war, ähnlich wie bei Alkohol. Nach vollständiger Abstinenz erfolgte Besserung. Die Sehschärfe betrug nach $3^1/_2$ Monaten $^{20}/_{50}$. Der Defekt links war bis auf ein zentrales Skotom verkleinert, welches nach oben außen und unten außen spitz auslief bis etwa zum 20. Grad, während rechts die Durchbruchsstelle nach unten geschlossen war, und nur noch eine schmale nach oben bestand. Nach weiteren $3^1/_2$ Monaten war kein Defekt mehr vorhanden. Sehschärfe = $^{20}/_{20}$. Der Tabakgenuß wurde wieder aufgenommen (vier bis fünf Pfeifen, Schnupfen und mehrere Zigarren) — nach drei Monaten noch ohne Nachteil[1]).

Das Stadium vollständiger Rotgrünblindheit läßt die folgende Beobachtung erkennen:

Ein 51jähriger Materialverwalter bemerkte seit einem Jahre eine Abnahme des Sehvermögens. Er war sehr starker Raucher. Der Appetit hatte sich seit einem halben Jahre verschlechtert; zeitweilig stellte sich Vomitus matutinus ein.

1) Groenouw, l. c.

Links M $^1/_8$. Sehschärfe = $^1/_5$—$^1/_4$: Rechts M $^1/_{10}$. Sehschärfe = $^1/_{10}$—$^1/_7$.

Die nasale Papillenhälfte war etwas gerötet, die temporale stark grau. Von den Farben wurde nur Blau und zwar in 4 cm-Quadraten noch bis auf drei Fuß erkannt, Rot und Grün beiderseits überhaupt nicht, auch nicht in großen Quadraten dicht am Auge. Nach zirka acht Monaten wurden beiderseits Finger in 2—3 m gezählt. Es wurde nur Blau erkannt. Das Gesichtsfeld war beiderseits konzentrisch verengt. Links zeigte die Blaugrenze nach innen oben einen sektorenförmigen Ausfall.

Ophthalmoskopischer Befund: Die nasale Papillenhälfte war trübrot, etwas erhaben, die temporale stahlgrau. Angeordnet wurden: Abstinenz, Laxantien, Strychnininjektionen. Bei der Entlassung, ca. 10 Monate nach der Aufnahme, betrug die Sehschärfe $^{20}/_{200}$ mit $-^1/_{10}$ (binokular)[1]).

In Bezug auf die Ausgänge des Leidens besteht eine Analogie mit der Alkoholneuritis. In der Regel erfolgt die Heilung, vorausgesetzt, daß die Abstinenz durchgeführt wird, auch ziemlich bald. Indessen gibt es doch hiervon beträchtlich viel Ausnahmen. Ueber den leicht überschätzten Einfluß der Enthaltung von Tabak auf die Heilung amblyopischer Zustände geben die folgenden Erfahrungen an 62 Kranken Auskunft:

1. Von 27 Kranken, welche vollständig geheilt wurden, hatten 11 das Rauchen gänzlich aufgegeben, während 16 nur das Quantum des Tabaks eingeschränkt hatten.

2. Von 24 Kranken, bei denen sich eine partielle Heilung eingestellt hatte, waren 11 ganz enthaltsam gewesen, 9 hatten die Tabakmenge reduziert und einer war rückfällig geworden.

3. Unter 11 Mißerfolgen hatten 5 Kranke das Rauchen ganz gelassen, 2 die Tabakmenge nicht vermindert und von 3, deren Zustand sich verschlimmert hatte, hatten 2 nach wie vor geraucht, während der dritte es unterlassen hatte.

Man ersieht hieraus, daß auch hier wieder die Individualität, eventuell der Krankheitszustand die ausschlaggebende Rolle spielt. Man kann Heilung der Tabak-Amblyopie ohne Aufgeben des Genußmittels zustande kommen sehen. In den obigen 62 Fällen ließ nur etwa ein Drittel es bei einer Beschränkung bewenden. Trotzdem kann über den wesentlichen Rat, der Tabak-Amblyopen zu geben ist, kein Zweifel herrschen: Das Genußmittel muß ausgesetzt werden.

Mehrfach wurde festgestellt, daß die Krankheit, nachdem sie durch Abstinenz vom Tabakgebrauch beseitigt war, durch Wiederaufnahme desselben rezidivierte.

Wie langsam die Wiederherstellung bisweilen sich trotz Aussetzens des Genußmittels vollzieht, darüber belehren die folgenden Fälle:

Ein 54jähriger Mann hörte mit dem Tabakgebrauch auf, drei Monate bevor er in Behandlung trat. SR = $^3/_{60}$, Jäg. 19 auf 30 cm, SL = $^3/_{60}$, Jäg. 18, durch Gläser nicht zu bessern. Beiderseits bestanden Skotome. Beide Papillen waren blaß, die Gesichtsfelder normal.

Nach ca. $4^1/_2$ Monaten war

SR = $^3/_{60}$, Jäg. 16 + 3. SL = $^1/_{60}$, Jäg. 16 + 3.

Es bestand eine leichte Blässe der Papillen.

Nach ca. 23 Monaten war SR = $^6/_6$ + 2; SL = $^6/_6$ + 2.

Während eines ganzen Jahres erfolgte hier trotz Nichtrauchens

1) Brauchli, l. c. S. 32.

keine Besserung. Erst am Ende des zweiten Jahres trat volle Genesung ein[1]).

Ein 52jähriger Mann rauchte stark, nämlich 60 g Shag wöchentlich, nahm aber keinen Alkohol. Vor zwei Monaten konnte er noch lesen. Jetzt war

$$SR = {}^{6}/_{60},\ SL = {}^{6}/_{60},\ \text{Jäg. } 13,\ +\ 2{,}0\ \text{D.}$$

Die Papillen erschienen normal. Es bestand ein Skotom für Rot.

Nach drei Monaten erfolgte trotz Aussetzens des Tabaks noch keine Besserung. Nach vier Monaten begann sie.

$SR = {}^{6}/_{36} + 1{,}0$ D. ${}^{6}/_{36} + 3{,}0$ Jäg. 8, $SL = {}^{6}/_{36} + 2{,}5$. ${}^{6}/_{36} + 4{,}5$, Jäg. 8

Die Besserung hielt an. Nach zehn Monaten war die Sehschärfe beiderseits $= {}^{6}/_{6}$.

Hier war also die Heilung nach dreimonatigem vergeblichem Bemühen erst sieben Monate später erfolgt[1]).

Es kann sich auch nur das zentrale Sehen bei fortschreitender Einengung des Gesichtsfeldes bessern.

Ein 42jähriger Mann hatte 500 Burmah-Zigarren der billigen und schweren Sorte im Monat geraucht. Das Sehvermögen war nur ${}^{4}/_{60}$ und Jäg. 18. Das Gesichtsfeld hatte einen zentralen Defekt und eine Einschränkung für Weiß auf beiden Augen. Außerdem bestanden verschiedene unregelmäßige Skotome. Unter Entziehung von Alkohol und Tabak wurde Strychnin, Eisen und Pilokarpin gegeben. Dadurch wurde das zentrale Sehvermögen in der Zeit von vier Monaten wieder normal, aber die Außengrenzen hatten sich noch mehr verengt, und die multiplen Skotome waren zu einem Ringe zusammengeschmolzen. Auch die Farbenempfindung war mangelhaft[2]).

d) Der ophthalmoskopische Befund.

Ophthalmoskopisch ist derselbe typische Befund wie bei der Alkoholneuritis, nämlich die Abblassung eines temporalen Abschnittes der Papille feststellbar. Daneben werden wiederum für die Anfangsstadien Hyperämie, Netzhautödem, kupferige Färbung um die Papille, verengte Arterien erwähnt, mit späterem Uebergange in Verengerung aller Gefäße und weißliche Verfärbung der Papille. Von einem Beobachter wird angegeben, daß sich im Frühstadium in 20 Fällen zarte Veränderungen fanden, nämlich Rötung der äußeren Papillenhälfte und eine eben merkliche Trübung derselben. Die Grenzen waren nicht ganz scharf, und an den Reflexstreifen der Gefäße fehlte der normale Glanz und Schärfe[3]) Auf die Dehnbarkeit der physiologischen Grenze bezüglich der Färbung und sonstigen eben merklichen Befunde haben wir bereits hingewiesen. Hierdurch dürfte zu erklären sein, daß andere solchen Zuständen viel seltener begegnen.

Einmal wurde beiderseits eine sehr bedeutende Stauung der Retinalvenen neben porzellanartiger Blässe der äußeren Papillenhälfte bei einem stark rauchenden und viel schwarzen Kaffee trinkenden Manne beobachtet.

Ein anderer Kranker wies eine auffällige Enge der Arterien und eine Erweiterung der Venen auf[4]).

1) Thompson, Ophthalm. Hosp. Rep. 1897. Vol. XIV. p. 406.
2) Kincaley, Klin. Monatsbl. f. Augenheilk. 1904. Bd. I. S. 183.
3) Bernheimer, Ophthalm. Gesellsch. Heidelberg 1901.
4) Buxton, The Lancet. 1888. Vol. I. p. 367.

Vereinzelt fanden sich kleine, gelbweiße Flecke zwischen Papille und Macula bei leichter Blässe der temporalen Hälfte[1]).

Blutungen sind wiederholt angegeben. So waren unter 61 Kranken mit Netzhautblutungen 5 Tabakamblyopen[2]).

Nicht selten ist, namentlich in den Frühstadien, der Befund ganz normal.

Die Möglichkeit der Entstehung von Sehnervenatrophie durch Tabakwirkung kann nicht mehr bestritten werden, nachdem eine ganze Reihe solcher Fälle bekannt gegeben worden ist.

In 92 Fällen von Tabak-Alkoholamblyopie, unter denen sich 31mal eine reine Tabak-Amblyopie fand, stellte man 4mal totale, 17mal partielle Atrophie fest. Auch sonst sind solche Kranke mit Atrophie gesehen worden, z. B. eine Krankenwärterin, die sich das Rauchen angewöhnt hatte. In weiteren neun Fällen konnte die markierte Sehnervenatrophie ausschließlich auf Tabakmißbrauch zurückgeführt werden. Weder die Enthaltung, noch die Anwendung von tonischen und nervinen Stoffen vermochte eine Besserung zu erzielen. Im Gegenteil, das Gesicht wurde immer schlechter[3]). Wir haben ferner bereits jene drei Fälle von Sehnervenatrophie bei drei Tabak rauchenden Brüdern erwähnt, bei denen vielleicht eine hereditäre Anlage für das Entstehen des Leidens mitsprach, der Tabak aber wohl der direkte Veranlasser war.

2. Der Zustand der Pupillen.

Die Angabe findet sich häufig, daß die Pupillen bei der Tabakamblyopie verengt sind, was der Wirkung des Nikotins bei direkter Einträufelung in das Auge entsprechen würde. Einmal wird sogar angegeben, daß Atropin bei solchen Kranken eine ungenügende und nur kurz dauernde Wirkung erzeugte[4]). Andere wollen allerdings diese Miose der Raucher nur ausnahmsweise gesehen haben, selbst bei Leuten, welche das 40. Lebensjahr überschritten hatten[5]). Hieraus ergibt sich schon, daß ein typisches Verhalten der Pupille, welches sich diagnostisch verwerten ließe, der Tabakamblyopie nicht eigentümlich ist, zumal an ca. 1000 in Tabakfabriken beschäftigten erwachsenen und jungen Arbeitern meistens Pupillenerweiterung festgestellt wurde. Zuweilen bestand Anisokorie und mäßige Reaktionsträgheit[6]).

Reflektorische Pupillenstarre ist bei chronischer Nikotinvergiftung ebenfalls beobachtet worden.

Ueber die örtliche Wirkung des Nikotins auf die Pupille weiß man, daß Vögel, Reptilien und Säugetiere unter diesem Einflusse stärkste Miosis bekommen, die nach 15—30 Minuten in Mydriasis mit Starre übergeht. Die Wirkung setzt vermutlich am Sphinctermuskel selbst an, da an getöteten Tauben, wo nach einiger Zeit die galvanische

1) Bickerton, Ophthalm. Soc. of the Unit. Kingd. 1902. 14 March.
2) Griffith, Ophthalm. Soc. of the Unit. Kingd. 28. July 1905.
3) Lawford, Brit. med. Journ. 1890. Vol. I. p. 1072. — Widmark, Mitt. a. d. Augen-Klinik zu Stockholm. 1905. H. 6 u. 7. Weitere zahlreiche Fälle von reiner Tabakamaurose mit Sehnervenatrophie finden sich bei Dickinson, Weekly Med. Review. 1891. p. 380.
4) Hirschler, Arch. f. Ophthalm. Bd. XVII. Abt. 1.
5) Sachs, Arch. f. Augenheilk. Bd. XXVII. S. 161.
6) v. Frankl-Hochwart, Deutsche med. Wochenschr. 1911. No. 49.

Reizung der Irisnerven (Oculomotorius- und Ciliarnerven) bereits völlig versagte, Nikotin noch stärkste Miosis hervorrief[1]). Träufelt man auf das enukleierte Cephalopodenauge eine 0,01—0,1 proz. Nikotinlösung, so erweitert sich die Pupille stark infolge einer isolierten Reizung des Dilatator. Aufträufeln auf den Ciliarmuskel bringt denselben zur stärksten Kontraktion und zwar entsprechend der Stelle der Aufträufelung.

Bei Reptilien macht eine $^1/_2$ proz. Lösung einen stundenlang anhaltenden Ciliarmuskelkrampf, der $^1/_2$ - 1 Minute nach der Aufträufelung beginnt[2]).

3. Die Störungen der Augenbewegungen.

Auch der Tabak wird als Ursache von Augenmuskellähmungen angeschuldigt, doch sind die angeführten Beispiele nicht sehr überzeugend. So wird in einem Falle für eine in vier Wochen heilende Oculomotoriuslähmung Tabakmißbrauch als Ursache angenommen, nur weil eine andere nicht zu finden war[3]). Bei einem Manne, der seit mehreren Jahren als Zigarrenarbeiter tätig war und an doppelseitiger progressiver Ophthalmoplegie, verbunden mit Akkommodationsstörungen litt, wurde ebenfalls eine Nikotinvergiftung für möglich gehalten[4]).

Am häufigsten zitiert wird eine Beobachtung, wonach bei einem Manne, der stark rauchte, seit einiger Zeit aber auch im Uebermaße trank, sich plötzlich beim Erwachen links eine Lähmung sämtlicher vom Oculomotorius innervierter äußeren Muskeln eingestellt hatte, einschließlich des Levator palpebrarum. Rechts bestand eine Lähmung des Rectus internus. Die Pupillen waren beiderseits verengt und von träger Reaktion. Durch Verminderung des Rauchens soll eine wesentliche Besserung eingetreten sein, doch bleibt es zweifelhaft, ob es sich um eine reine Nikotinwirkung gehandelt hat[5]). Ebenfalls um Oculomotoriuslähmung soll es sich in einem anderen Falle mit temporaler Abblassung und einem ventralen Rot- und Grünskotom gehandelt haben[6]).

Mitunter scheint auch ein Augenmuskelzittern vorzukommen[7]).

4. Die Prognose der Tabak-Amblyopie.

Aus dem in den vorhergehenden Kapiteln und unter „Alkohol" Erörterten geht schon das über die Prognose Feststellbare hervor. Im allgemeinen läßt sich von der Enthaltung des Tabakgebrauches ein günstiger Erfolg erwarten. Wir haben aber schon Erfahrungen mitgeteilt, nach denen auch die absolute Abstinenz an dem bestehenden Uebel unter besonderen, nicht näher erkennbaren Verhältnissen nichts änderte.

Die Prognose ist jedenfalls um so besser zu stellen, je früher sich die Kranken in die Behandlung geben. Bezüglich der prognostischen

1) Zeglinski, Arch. f. Anat. u. Physiol. 1885. S. 1. — Harnack u. Meyer, Arch. f. exp. Pathol. u. Pharmak. Bd. XII. S. 382. — Braun, Arch. f. Ophthalm. Bd. V. S. 124. — Weber, Klin. Monatsbl. f. Augenheilk. 1863. S. 357.

2) Heß, Arch. f. Augenheilk. 1909. Bd. LXII u. LXIV.

3) Jan, Zentralbl. f. Augenheilk. 1885. S. 184.

4) Strümpell, Neurol. Zentralbl. 1886. No. 2.

5) Fontan, Recueil d'Ophthalm. 1883. p. 309. — Ebenso zweifelhaft ist ein Fall von Hammer (Zeitschr. f. Nervenheilk. 1905. S. 323), wo früher Lues bestand.

6) Wilkinson, Ophth. Record. 1904. p. 189.

7) Burella, Bullet. de la Soc. méd. belge de tempérance. Févr. 1900.

Bedeutung der Gesichtsfeldgrenzen stimmen wir der Meinung bei, daß eine mäßige Einengung der Schwarz-Weißgrenze die Prognose nicht ungünstig macht, daß selbst die Amblyopie mit ziemlich starker Gesichtsfeldbeschränkung keineswegs immer eine schlechte Aussicht auf Genesung gibt, daß aber eine sehr starke Einengung der Außengrenzen die Prognose trübt. Auch das gänzliche Fehlen von Grün oder Rot, oder selbst noch dazu von Gelb und Blau schließen eine Wiederherstellung nicht aus. Zweifelhaft soll sie sein, wenn gleichzeitig die Außengrenzen eingeengt sind.

Als mehr als unsicher sind die Angaben zu bezeichnen, daß das Sinken der Sehschärfe unter $^1/_{10}$ bei nasalwärts fortschreitendem Skotom bedenklich sei, oder daß die Prognose günstig wäre, so lange Amylnitrit hilft.

Zuverlässige Anhaltspunkte für die Prognose lassen sich aus dem vorhandenen Zahlenmateriale nicht gewinnen, weil es nicht immer feststellbar ist, ob eine reine Tabakneuritis vorgelegen hat, ja, in manchen derartigen Aufstellungen, wie in der folgenden[1]), zweifellos der Alkohol als Schädiger bei dem größeren Teil der Kranken in Frage kam.

Unter 64 Fällen erfolgte 48 mal (75 pCt.) Wiederherstellung oder große Besserung. Bei 31 dieser 48 Kranken war die Heilung vollständig. Die übrigbleibenden 17 waren nur in kurzer Behandlung, so daß eine vollständige Heilung nicht erwartet werden konnte. In 4 Fällen blieb die Krankheit während der Behandlung stabil, und 7 Fälle wurden schlechter. Von den 48 Kranken, deren Behandlung einen Erfolg hatte, hörten 26 ganz mit dem Rauchen auf und 13 rauchten weniger. Die 11 Kranken, die nicht gebessert wurden, hatten den Tabakgebrauch gleichmäßig während der Kur fortgesetzt. Daß aus dieser Erfahrung kein allgemein gültiger Schluß auf absolute Hülfe durch das Unterlassen des Rauchens gezogen werden darf, haben wir schon oben betont, wo der Nachweis geliefert wurde, daß von 11 nicht geheilten Kranken 5 das Rauchen ganz aufgegeben hatten.

Die Empfindlichkeit gegen das Gift scheint nach erlangter Wiederherstellung eine sehr verschiedene zu sein. Nicht selten liest man, daß nachher der Tabakgenuß, wenn auch vielleicht in mäßigerem Grade wieder aufgenommen wurde, ohne daß sich nachteilige Folgen einstellten. Von 26 geheilten Tabakamblyopen rauchten sechs ohne erneute Schädigung ihrer Gesundheit nach der Wiederherstellung weiter. Andere wollen eine ganz auffallende Empfindlichkeit gegen das Gift beobachtet haben, so daß sogar nur durch das Einatmen von Tabakrauch ein Rückfall entstanden sei[2]).

Beleuchtet wird die Bedeutung der Abstinenz und der in ihr vorkommende Rückfall durch die folgende Selbstbeobachtung. Während des Rückganges der Krankheit wurde einmal eine Havannazigarre geraucht. Es trat für ein bis zwei Stunden eine zwar bescheidene, aber subjektiv unzweifelhafte und auch am Perimeter nachweisbare Besserung des Sehvermögens in und um den Fixierpunkt ein, welcher dann aber eine deutliche Verschlechterung folgte. Ebenso wirkte für die gleiche Zeit ein viertel Liter Wein oder ein halber Liter Bier, zumal bei gleichzeitigem

1) Hutchinson, Ophthalm. Hosp. Rep. Vol. VIII. p. 458.

2) Galezowski, zit. bei Nuel in de Wecker-Landolt, der die Richtigkeit der Beobachtung, wie wir glauben, mit Unrecht bezweifelt.

Essen, während dies allein, ohne Alkohol, keine Besserung hervorrief. Die nachfolgende Verschlechterung war um so stärker und andauernder, je mehr Alkohol genommen wurde. Eine subkutane Injektion von Strychnin, gleichviel ob in der Schläfe oder am Beine veranlaßte eine Besserung, welcher eine evidente Verschlechterung folgte[1]).

Die Zeit, in der eine Besserung oder Heilung erfolgte, war in den bisher mitgeteilten Fällen eine außerordentlich verschiedene. Durch Verbinden eines erkrankten Auges soll schon nach 24 Stunden Besserung erfolgt sein. Ein 36jähriger Matrose, der täglich acht bis zehn Pfeifen rauchte, aber sehr mäßig im Trinken war, war amblyopisch geworden und hatte ein Skotom für Blau und Grün. Durch Abstinenz wurde er in zwölf Tagen wieder hergestellt. Die Heilung einer Frau erfolgte in 17 Tagen und die einer anderen, 51jährigen, dem Tabak fröhnenden, in vier Wochen.

In der Mehrzahl der Fälle vergehen zwei bis drei Monate, bis ein teilweises oder vollkommenes Heilungsresultat erzielt ist.

5. Die durch Tabak erzeugten Allgemeinstörungen.

Die Allgemeinerscheinungen der chronischen Nikotinvergiftung sind weniger schwer, als die des Alkoholismus, doch finden sie sich oft mit ihnen vereinigt. Die Hauptrolle spielen wieder Verdauungsbeschwerden, Appetitlosigkeit, träger Stuhl, Rachenkatarrh, ferner gelegentlich Leukoplakia buccalis, Schlaflosigkeit, sehr häufig Störungen der Herztätigkeit, asthmatische Beschwerden, Bronchitis, Laryngitis, Muskelschwäche und -Zittern, Verminderung des Geschlechtstriebes, selten epileptiforme Zustände, aber öfter Kopfdruck, Schwindel, Kopfschmerzen und Präcordialangst, ferner Fehlen der Kniephänomene, Lähmungserscheinungen an Fingern und Zehen mit Vertaubung und Kriebelgefühl und Unsicherheit in den Bewegungen, die einen tabesartigen Charakter haben können. Unter 65 Fällen von Tabak- und Alkoholamblyopie fand sich 11 mal diese sogenannte Pseudotabes mit blitzartigen Schmerzen und Fehlen des Patellarreflexes[2]). Bisweilen stellt sich eine lähmungsartige Schwäche der Sphincteren ein. Aeußerlich ist oft eine blaßgelbe Färbung und ungewöhnliche Trockenheit der Haut bemerkbar, sowie Bräunung der Zähne.

Daß manche von diesen Störungen, insbesondere die der Verdauung für die Entwickelung der Sehstörung eine ätiologische Bedeutung haben, ist an anderer Stelle erörtert worden. Sehr selten leidet das Gehör[3]) und die Psyche.

Ein starker Raucher und Trinker hatte eine blasse Färbung der Papille und ein zentrales Skotom. Gleichzeitig soll Alexie bestanden haben — vielleicht eine nur scheinbare in Folge des Skotoms[4]).

6. Die Behandlung der Tabakamblyopie.

Im wesentlichen können die im Kapitel „Alkohol“ auseinandergesetzten Grundlagen der Behandlung der Sehstörungen auch auf Tabak

1) Filehne, l. c.

2) Eperon, Revue méd. de la Suisse romande. 1890.

3) In 17 Fällen wurde Taubheit auf Tabakvergiftung zurückgeführt. Dabei bestand 12 mal zugleich Rotblindheit. (Wingrave, Med. Press and Circular. 11. Febr. 1903.)

4) Weymann, Amer. med. and surg. Bullet. Oct. 1. 1895.

Anwendung finden, trotzdem der Mechanismus des Entstehens der Krankheit bei beiden ein verschiedener ist. Außer der Abstinenz handelt es sich in letzter Linie um die gleichen Aufgaben: Entlastung von Resten des am kranken Orte etwa noch vorhandenen Giftes, Abschwemmen von nicht mehr lebenskräftigem Gewebe, Antreiben der Regenerativkräfte im ganzen Körper, besonders aber an dem kranken Organteile, oder Stimulieren des funktionslahmen oder funktionslosen Organs zu erneuter Tätigkeit.

Ueber die Bedeutung der Abstinenz haben wir uns auf den vorhergehenden Blättern mehrfach ausgelassen.

Die gute Wirkung des Strychnins, innerlich oder subkutan angewendet, gab sich auch hier oft kund, am besten, wenn sich eine volle Entziehung damit verband.

Ein 42jähriger stark rauchender Mann bekam Sehstörungen zuerst am rechten Auge: SR = $^{20}/_{70}$ und Jäg. 10, SL = $^{20}/_{20}$ und Jäg. 1.

Jodkalium innerlich und Atropin eingeträufelt lieferten keine Besserung. Nach ca. sechs Monaten wurde auch das linke Auge schlecht. Das Rauchen war nicht ausgesetzt worden. Nach ca. neun Monaten war

SR = $^{20}/_{100}$. Jäg. 19 in sieben Zoll. SL = $^{20}/_{200}$. Jäg. 16 in sieben Zoll.

Der Fundus war normal, ebenso das Gesichtsfeld für Weiß. Es bestand ein Skotom für Rot und Grün, vom Fixationspunkt bis über den blinden Fleck hinaus und ca. 15° nach oben und unten. Innerhalb dieses Bezirks nannte der Kranke Rot Gelb und Grün Weiß; außerhalb desselben erkannte er die Farben gut. Es bestand kein Skotom für Blau. Silber und Gold wurden verwechselt. Am Abend wurde besser wie bei hellem Tageslicht gesehen.

Tinct. Strychni und Tinct. ferri und Entziehung von Tabak wurden verordnet. Es trat Besserung ein. Elf Tage später war

SR = $^{20}/_{50}$, SL = $^{20}/_{100}$.

Nach ca. $3^1/_2$ Wochen wurde R. Jäg. 1, L. Jäg. 10 schlecht gelesen. Nach weiteren $1^1/_2$ Monaten war die Sehschärfe beiderseits = $^{20}/_{20}$ und Jäg. 1[1]).

Wir haben auch schon bezüglich der Pilocarpin-Kur das allgemein Grundlegende für eine Heilwirkung bei solchen amblyopischen Zuständen auseinandergesetzt. Die folgende Beobachtung, die den günstigen Ablauf einer ziemlich starken Tabakamblyopie in auffallend kurzer Zeit, in 13 Tagen, lehrt, und der noch andere zur Seite stehen, kann als ein, wenn vielleicht auch nicht absolut beweisender, so doch immerhin lehrreicher Beitrag gelten.

Ein 27 Jahre alter Mann, starker Raucher, mäßiger Trinker, klagte seit sechs Wochen über Sehstörungen. Man stellte fest am:

30. Mai. SR = $^{1}/_{24}$, SL = $^{6}/_{36}$.

Nach der Einspritzung von 0,01 Pilocarpin am Arm erschienen reichlicher Speichelfluß und mäßiges Schwitzen. Nach 40 Minuten war

SR = $^{1}/_{18}$, SL = $^{6}/_{24}$ und am

31. Mai SR = $^{6}/_{18}$, SL = $^{6}/_{24}$.

Am 1. Juni wurde wiederum eine Injektion von 0,015 g Pilocarpin gemacht. Reichlicher Schweiß, weniger Salivation und Präcordialangst folgten danach. Nach 30 Minuten war: SR = $^{6}/_{12}$, SL = $^{6}/_{18}$.

Am 2. Juni betrug beiderseits die Sehschärfe $^{6}/_{18}$.

Am 3. Juni wurden 0,02 g Pilocarpin injiziert und nach einer Stunde festgestellt: SR = $^{6}/_{12}$, SL = $^{6}/_{18}$.

---

1) Hutchinson. Ophthalm. Hosp. Rep. 1887. Vol. XI. p. 188.

Am 5. Juni war beiderseits die Sehschärfe $^1/_{12}$ und nach einer erneuten Injektion von 0.02 g Pilocarpin wurden: SR = $^6/_{18}$, SL = $^9/_{12}$.

Am 6. Juni betrug die Sehschärfe beiderseits $^1/_{12}$.

Am 9. Juni war SR = $^9/_{18}$, SL = $^9/_{12}$.

Eine neue Injektion von 0.02 g Pilocarpin ließ nach 35 Minuten die Sehschärfe beiderseits $^6/_6$ werden und am 11. Juni betrug sie beiderseits 1. Die Heilung erfolgte demnach in 13 Tagen[1]).

Auch allerhand unchemische Mischungen sind mit angeblichem Erfolge gegen die Tabakamblyopie gebraucht worden. So führte ein Arzt ein: 1. eine Lösung von Sublimat, der Jodkalium zugesetzt wurde — also Quecksilberbijodid, und 2. Pillen aus Extr. Strychni und Extr. Hyoscyami. Die Besserung ist wohl allein auf Strychnin zurückzuführen.

Neuerdings will man durch subkutane Verabfolgung von Lecithin günstige Wirkungen erzielt haben[2]).

Von Interesse ist die Tabelle S. 360—363[3]), welche teils die Wirkung der Therapie, teils verschiedene andere Verhältnisse erläutert.

Für die prophylaktische Therapie sind die folgenden Maßnahmen beim Genuß des Tabaks zu empfehlen. Es ist zweckmäßig, nicht bei leerem Magen zu rauchen, da das Rauchen unmittelbar nach der Mahlzeit am besten vertragen wird. Besonders soll nicht vor der Hauptmahlzeit geraucht werden, um das Hungergefühl zurückzudrängen, oder spät abends, um den Schlaf zu verscheuchen. Die Verschiedenheit der Wirkung vor und nach der Mahlzeit läßt sich dadurch erklären, daß der Tabak das Großhirn anämisch macht, wie die Blässe des Gesichtes bei Anfängern beweist. Diese Wirkung ist in geringerem Maße zu befürchten, wenn die Gefäßzirkulation lebhafter vor sich geht, wie es im Stadium der Verdauung der Fall sein muß. Wenn man zwischen den Mahlzeiten raucht, ist es auch zu empfehlen, etwas Nahrung (Zwieback, Schokolade) zu nehmen, um die Magensaftsekretion anzuregen. Die Zigarre soll nicht unnötig im Munde gehalten und nicht bis zum letzten Ende geraucht werden. Das Kauen und Durchfeuchten des oberen Endes und Verschlucken des Speichels soll vermieden werden. Das besonders bei den romanischen Völkern übliche häufige Ausspucken während des Rauchens soll nützlich sein[4]). Zigarrenspitzen sind anzuraten, obschon sie dem Feinschmecker einen Teil des Genusses rauben[5]). Ebenso wird eine zweckmäßige Einrichtung der Pfeifen gewünscht, und schließlich hat man auch die Zigarre mit Chemikalien imprägniert, welche den Genuß nicht beeinträchtigen, aber die üblen Folgen verhüten sollen.

III. Pathologisch-Anatomisches und Pathogenese.

Sektionsbefunde von Alkoholabstinenten, welche lediglich durch Tabak eine Schädigung ihres Sehvermögens erlitten, liegen bis jetzt nicht vor. Die Uebereinstimmung der klinischen Erscheinungen gestattet aber kaum einen Zweifel, daß es sich um denselben Prozeß wie bei dem Alkohol handelt. Dies wird bestätigt durch die mikroskopische Unter-

1) Coursserant, Soc. franç. d'Ophthalm. 1885. p. 263.

2) de Waele, Arch. d'Ophthalm. Mai 1911.

3) Shears, The Brit. med. Journ. 1884. 21. June. p. 1199.

4) Das Letztere bezweifeln wir, da der Speichelverlust an sich die Verdauung schädigt.

5) Laqueur, Klin. Therap. Wochenschr. 1899. No. 23 u. 24.

Lfd. No.	Alter Jahre	Dauer der Amblyopie	Sehschärfe bei der ersten Untersuchung	Größe der gebrauchten Tabakmenge	Aenderung in der gebrauchten Tabakmenge
1.	54	4 Monate	R $^{20}/_{100}$ L $^{20}/_{200}$	15 g Twist täglich. Kaut auch	Fast aufgehört zu rauchen. Kaut
2.	57	—	R nicht $^{20}/_{200}$ Jäg. 16 L $^{20}/_{200}$ Jäg. 16	Ueber 30 g täglich	Fast aufgehört
3.	41	—	R $^{20}/_{70}$ 2 Jäg. 16 L $^{20}/_{70}$ Jäg. 16	120 g wöchentlich	Fast aufgehört
4.	57	6 Monate	R $^{20}/_{70}$ 1 Jäg. 16 L $^{20}/_{70}$ Jäg. 16	15 g Twist täglich 20 Jahre lang	Ganz aufgehört
5.	49	12 Monate	R $^{20}/_{200}$ L $^{20}/_{200}$	30 g Twist täglich	30 g milden Tabak wöchentlich
6.	44	12 Monate	R $^{20}/_{200}$ Jäg. 1 L $^{20}/_{200}$ Jäg. 1	15 g Twist täglich	Ganz aufgehört
7.	58	Gesicht in letzter Zeit schnell schlecht	R $^{20}/_{200}$ L $^{10}/_{200}$	15 g Twist täglich	Rauchte noch 4 Mon. hörte dann auf
8.	34	3 Monate	R $^{20}/_{200}$ Jäg. 16 L $^{20}/_{200}$ Jäg. 16	15 g Twist täglich 15 Jahre lang	Fast aufgehört
9.	39	4 Monate	R $^{20}/_{70}$ Jäg. 12 L $^{20}/_{70}$ Jäg. 14	30 g täglich seit 15 Jahren	Fast aufgehört
10.	52	–	R $^{20}/_{40}$ Jäg. 6 L $^{20}/_{50}$ 3 Jäg. 12	15 g täglich. Kaut	Kaut wöchentlich 15 g
11.	53	2 Monate	R $^{20}/_{40}$ Jäg. 10 L $^{20}/_{50}$ 2 Jäg. 10	15 g Twist täglich	Ganz aufgehört
12.	41	5 Wochen	R $^{20}/_{70}$ Jäg. 10 L $^{20}/_{70}$ Jäg. 10	15 g Twist täglich	Fast aufgehört
13.	53	—	R $^{20}/_{70}$ 1 L $^{20}/_{270}$ 2	45 g wöchentlich	Fast aufgehört
14.	56	—	R $^{20}/_{40}$ Jäg. 8 L $^{20}/_{50}$ Jäg. 8	30 g wöchentlich. 40 Jahre lang. Kaut	Kaut noch ein wenig
15.	46	3 Monate	R nicht $^{20}/_{200}$ Jäg. 16 L $^{20}/_{200}$ Jäg. 16	15 g Twist täglich	Fast aufgehört
16.	53	—	R $^{20}/_{200}$ L $^{20}/_{200}$	15 g Twist täglich	—
17.	50	6 Monate	R $^{20}/_{200}$ Jäg. 16 L $^{20}/_{200}$ Jäg. 16	15 g Twist täglich 30 Jahre lang	—
18.	57	1 Woche	R $^{20}/_{100}$ Jäg. 16 L $^{20}/_{100}$ 1 Jäg. 16	15 g täglich	—

Sehschärfe nach der Behandlung	Ophthalmoskopische und andere Veränderungen	Art der Behandlung	Alkoholgebrauch	Lfd. No.
In 4 Monaten: R $^{20}/_{30}$ 2 Jäg. 1 L $^{20}/_{40}$ Jäg. 1	Temporale Papillenhälften blaß	Strychnin	Mäßiger Trinker	1.
In 6 Monaten: R $^{20}/_{30}$ 2 Jäg. 1 L $^{20}/_{30}$ 1 Jäg. 1	Papillen bleich	Strychnin	Trinkt exzessiv	2.
In 9 Monaten: R $^{20}/_{20}$ Jäg. 1 L $^{20}/_{20}$ Jäg. 1	—	Strychnin	Mäßiger Trinker	3.
In 3 Monaten: R $^{20}/_{20}$ Jäg. 1 L $^{20}/_{30}$ Jäg. 1	—	Strychnin	Mäßiger Trinker	4.
In 5 Monaten: R $^{20}/_{20}$ 1 Jäg. 1 L $^{20}/_{20}$ Jäg. 1	—	Strychnin	Trinkt exzessiv	5.
In 6 Monaten: R $^{20}/_{20}$ 2 Jäg. 1 L $^{20}/_{20}$ 2 Jäg. 1	—	Strychnin	—	6.
In 6 Monaten: R $^{20}/_{30}$ 5 Jäg. 1 L $^{20}/_{50}$ Jäg. 1	Nebel in der linken Cornea	Strychnin	Mäßiger Trinker	7.
In 1 Monat: R $^{20}/_{30}$ Jäg. 1 L $^{20}/_{30}$ Jäg. 1	Zentrales Skotom	—	Trinkt exzessiv	8.
In 2 Monaten: R $^{20}/_{40}$ 3 Jäg. 14 L $^{20}/_{20}$ Jäg. 1	Temporale Hälften der Papillen blaß	Strychnin	—	9.
In 2 Monaten: R $^{20}/_{20}$ 5 Jäg. 1 L $^{20}/_{20}$ Jäg. 1	—	Strychnin	Trinkt übermäßig	10.
In 3 Monaten: R $^{20}/_{20}$ 4 Jäg. 1 L $^{20}/_{20}$ 4 Jäg. 1	—	Strychnin	Mäßiger Trinker	11.
In 5 Monaten: L $^{20}/_{20}$ Jäg. 1	R blind durch alte Chorioiditis. L nichts	Strychnin	Mäßiger Trinker	12.
In 3 Monaten: R $^{20}/_{40}$ Jäg. 1 L $^{20}/_{50}$ Jäg. 1	—	—	—	13.
In 12 Monaten: R $^{20}/_{20}$ 2 Jäg. 1 L $^{20}/_{20}$ 4 Jäg. 1	Papillen blaß	Strychnin	—	14.
In 1 Monat: R $^{20}/_{70}$ L $^{20}/_{40}$	Zentrales Skotom	—	Abstinent seit 5 Jahren	15.
In 5 Wochen: R $^{20}/_{50}$ L $^{20}/_{50}$	Papillen blaß	Strychnin		16.
In 1 Monat: R $^{20}/_{70}$ 2 Jäg. 10 L $^{20}/_{70}$ 2 Jäg. 10	Papillen blaß. Kein Skotom	Strychnin	Trinkt im Exceß	17.
In 3 Wochen: R $^{20}/_{40}$ L $^{20}/_{40}$	—	Bromid	Trinkt im Exceß	18.

Lfd. No.	Alter Jahre	Dauer der Amblyopie	Sehschärfe bei der ersten Untersuchung	Größe der gebrauchten Tabakmenge	Aenderung in der gebrauchten Tabakmenge
19.	46	Einige Monate	$^{20}/_{70}$ Jäg. 14	Starker Raucher	Ganz aufgehört
20.	28	—	R $^{20}/_{70}$ L nicht $^{20}/_{200}$	30 g Twist täglich. Kaut	Kaut nur ein wenig
21.	41	5 Wochen	R $^{20}/_{200}$ Jäg. 16 L $^{20}/_{200}$ Jäg. 16	15 g täglich	—
22.	48	8 Monate	R $^{20}/_{200}$ Jäg. 12 L nicht $^{20}/_{200}$ Jäg. 16	—	Fast aufgehört
23.	60	3 Monate	R nicht $^{20}/_{200}$ Jäg. 16 L nicht $^{20}/_{200}$ Jäg. 18	60 g wöchentlich. 30 Jahre lang	—
24.	59	—	R nicht $^{20}/_{200}$ Jäg. 16 L $^{20}/_{100}$ 1 Jäg. 16	Starker Raucher	—
25.	26	2 Monate	R nicht $^{20}/_{200}$ Jäg. 16 L nicht $^{20}/_{200}$ Jäg. 10	15 g täglich	—
26.	45	3 Monate	R nicht $^{20}/_{200}$ Jäg. 16 L nicht $^{20}/_{200}$ Jäg. 14	60 g wöchentlich. 20 Jahre lang	—
27.	49	4 Monate	R $^{20}/_{200}$ Jäg. 16 L $^{20}/_{200}$ Jäg. 16	15 g Twist täglich 10 Jahre lang	—
28.	45	2 Monate	R nicht $^{20}/_{200}$ Jäg. 18 L nicht $^{20}/_{200}$ Jäg. 20	15 g Twist täglich. Kaut	—
29.	38	18 Monate	R $^{20}/_{100}$ Jäg. 16 L $^{20}/_{70}$ 1 Jäg. 16	Raucht stark seit 20 Jahren	Ganz aufgehört
30.	46	5 Monate	R $^{20}/_{100}$ Jäg. 10 L $^{20}/_{70}$ Jäg. 8	120 g milden Tabak wöchentlich	—
31.	33	10 Wochen	R nicht $^{20}/_{200}$ Jäg. 16 L nicht $^{20}/_{200}$ Jäg. 16	15 g Twist täglich 30 Jahre	—
32.	46	9 Monate	R $^{20}/_{200}$ Jäg. 16 L $^{20}/_{200}$ Jäg. 16	15 g Twist täglich	—
33.	48	3 Monate	R nicht $^{20}/_{200}$ Jäg. 16 L $^{20}/_{200}$ Jäg. 16	15 g Twist täglich seit 30 Jahren	—
34.	60	5 Monate	R nicht $^{20}/_{200}$ Jäg. 16 L nicht $^{20}/_{200}$ Jäg. 16	15 g täglich seit 30 Jahren	—
35.	37	—	R nicht $^{20}/_{200}$ Jäg. 16 L nicht $^{20}/_{200}$ Jäg. 16	Starker Raucher	—
36.	42	—	R $^{20}/_{50}$ Jäg. 12 L $^{20}/_{50}$ Jäg. 12	Starker Raucher	—
37.	43	7 Wochen	R nicht $^{20}/_{200}$ Jäg. 16 L nicht $^{20}/_{200}$ Jäg. 16	15 g Twist täglich	—
38.	44	8 Monate	R nicht $^{20}/_{200}$ Jäg. 16 L nicht $^{20}/_{200}$ Jäg. 16	Starker Raucher	Trinkt und raucht übermäßig
39.	29	2 Wochen	R nicht $^{20}/_{200}$ Jäg. 16 L nicht $^{20}/_{200}$ Jäg. 16	7 g täglich	Fast aufgehört
40.	59	—	R nicht $^{20}/_{200}$ Jäg. 18 L nicht $^{20}/_{200}$ Jäg. 18	60 g wöchentlich. Kaut	Trinkt und raucht übermäßig

Sehschärfe nach der Behandlung	Ophthalmoskopische und andere Veränderungen	Art der Behandlung	Alkoholgebrauch	Lfd. No.
In 3 Monaten: $^{20}/_{50}$ Jäg. 6	—	Strychnin	Mäßig	19.
In 2 Monaten: R $^{20}/_{50}$ L $^{20}/_{100}$	Beide Corneae trüb	Strychnin	Trinkt im Exzeß	20.
In 3 Monaten: R $^{20}/_{70}$ L $^{20}/_{70}$		Strychnin	Nicht nachweisbar	21.
In 3 Monaten: R $^{20}/_{40}$ Jäg. 8 L $^{20}/_{40}$ Jäg. 8	—	Strychnin	Mäßig	22.
In 2 Wochen: R und L $^{20}/_{200}$	Zentrales Skotom	—	Mäßig	23.
In 6 Monaten: Gute Besserung	—	Strychnin	—	24.
In 2 Wochen: R $^{20}/_{200}$ Jäg. 14 L $^{20}/_{200}$ Jäg. 8	Papillen hyperämisch	Strychnin	Uebermäßig	25.
—	Zentrales Skotom	—	Abstinent seit 22 Jahren	26.
In 7 Monaten: Viel besser	Temporale Papillenhälfte blaß	Strychnin	Uebermäßig	27.
In 2 Monaten: $^{20}/_{200}$ Jäg. 16	Papillen blaß	Strychnin	Mäßig	28.
In 1 Monat: R $^{20}/_{70}$ 2 L $^{20}/_{50}$ 3	—	—	Uebermäßig	29.
In 1 Monat: Unverändert	—	Strychnin	—	30.
In 1 Monat: Keine Veränderung	Papillen hyperämisch. Zentrales Skotom	Bromid	Uebermäßig	31.
—	Kein Skotom	—	—	32.
	Tempor. Hälfte der Pap. blaß. Kein Skotom	Strychnin	Uebermäßig	33.
In 2 Wochen: Keine Veränderung	—	—	—	34.
In 2 Wochen: Unverändert	—	—	—	35.
—	—	Strychnin	—	36.
In 1 Woche: Unverändert	—	Strychnin	—	37.
In 9 Monaten: Keine Veränderung	9 Monate später Papillen sehr blaß	Strychnin	Uebermäßig	38.
In 3 Monaten: Unverändert	Tempor. Hälfte der Pap. blaß. Zentrales Skotom	Bromid	Uebermäßig	39.
In 2 Monaten: Unverändert	Papillen sehr blaß	Bromid und Nux vomica	Uebermäßig	40.

suchung eines Falles, bei dem zwar der Alkohol nicht gänzlich aus dem Spiele war, aber doch wohl der toxische Einfluß des Tabaks in erster Linie in Betracht kam.

Ein 51 jähriger Invalide war länger als sieben Jahre wegen Nikotinamblyopie behandelt worden. Er war seit seiner Jugend dem Tabak in jeder Form ergeben: zuletzt rauchte er täglich etwa zehn Zigarren und kaute etwas. Mäßiger Schnapsgenuß wurde zugegeben. Die Sehschärfe war beiderseits $^6/_{100}$. Es bestand ein relatives Rotgrünskotom. Die Peripherie war normal. Eine geringe Abblassung der temporalen Papillenhälfte ließ sich feststellen. Die Behandlung bestand in Abstinenz. Jodkalium und Strychnin. Die Abstinenz wurde aber nicht strenge eingehalten. Die Sehschärfe besserte sich nur vorübergehend einmal bis $^6/_{10}$. Nach sechs Jahren war sie $^6/_{36}$. Das zentrale Skotom und der ophthalmoskopische Befund waren unverändert. Der Tod erfolgte durch Oesophaguskrebs.

Die pathologisch-anatomischen Ergebnisse haben in diesem Falle ein besonderes Interesse. Auf dem Sehnervenquerschnitt fand sich eine Herderkrankung, deren Lage fast völlig übereinstimmte mit der bei Alkoholikern gefundenen. Die Degeneration war am stärksten dicht hinter dem Bulbus in Gestalt eines keilförmigen Herdes. Ein Teil der Fasern war erhalten. Zentralwärts wurde die Stelle sichelförmig und rückte etwas von der Peripherie ab, und zugleich nach unten. Bis zur Gegend des Foramen opticum hatte sie eine zentrale Lage und rundlich ovale Gestalt angenommen. Chiasma und Tracti optici waren normal. Die erkrankten Nervenbündel waren sehr verschmälert, einige abgeplattet, buchtig begrenzt oder sichelförmig. Die noch erhaltenen Fasern fanden sich zum Teil mehr im Zentrum, zum Teil in der Peripherie des Bündels. In dem stärkst erkrankten Bezirke des peripheren Endes handelte es sich um hochgradigere Veränderungen als bei einfacher Atrophie, selbst nach Jahre langem Bestande. Die temporale Abblassung beruhte wesentlich auf einem Schwunde der Nervenfasern.

Die Bindegewebssepta waren nicht nur verbreitert, sondern auch von sehr unregelmäßiger Gestalt. Kein auffallender Kernreichtum war feststellbar, nirgends Wanderzellen oder junge Bindegewebszellen wie bei entzündlichen Prozessen. Vielleicht war aber das entzündliche Stadium abgelaufen. Es fanden sich auch nicht verdickte Bindegewebsfasern; doch zeigten diese einen geschlängelten, oft korkzieherartigen Verlauf. Dieses, sowie zum Teil auch die Verdickung der stärkeren Septen beruhte auf elastischer Kontraktion. Die Gefäße waren zahlreich und blutreich, ob aber eine Neubildung stattgefunden hatte, oder ob nur ein starkes Hervortreten durch die Spannungsherabsetzung bestand, blieb fraglich. An den Wandungen fand sich weder Verdickung, noch Wucherung, auch nicht an der Vena centralis posterior.

Die Gliafasern waren vermehrt und unregelmäßig verflochten, die Kerne gleichfalls zahlreicher. Dies kann, wie bei Tabes nachgewiesen wurde, die Folge eines primären Nervenzerfalls sein, vielleicht aber auch einer entzündlichen Proliferation. An den Ganglienzellen bestanden noch keine postmortalen Veränderungen, obschon die Sektion vier Stunden nach dem Tode stattfand.

Die Nervenfaserschicht war an der temporalen Seite der Papille bis zur Maculagegend verschmälert, die Ganglienzellen nach allen Seiten, besonders temporal an Zahl vermindert. Nirgends bestand doppelte

Schichtung; auch die einfache Reihe war mehrfach unterbrochen. Neben degenerierten Zellen fanden sich ganz normale. Die Chromatinkörnchen erschienen verwaschen und unscharf. Als weitere Veränderungen sind zu verzeichnen: Schrumpfung des Zellenleibes, Vakuolenbildung im Protoplasma, Schrumpfung des Kerns und des Nucleolus und völliger Kern- und Zellzerfall, aber nur an wenigen Stellen. Ob Ganglienzellen oder Nervenfasern zuerst erkrankten, war nicht zu entscheiden. In den übrigen Schichten und den Gefäßen waren keine Veränderungen erkennbar. Es fanden sich also keine Anhaltspunkte für eine primäre interstitielle Entzündung, dagegen sprach manches für eine primäre Affektion des nervösen Apparates[1]).

Nach älteren Ansichten über die Tabakwirkung sollte ein Gefäßkrampf durch das Nikotin entstehen. Die hierdurch hervorgerufene Ischämie müsse die nachteiligsten Folgen auf die zwischen Macula und blindem Flecke gelegene Stelle hervorrufen, weil hier die wenigsten Gefäße vorhanden seien[2]). Andere meinten im Gegenteil, daß eine Paralyse der Gefäße durch Nikotin bewirkt werde[3]). Die Einigkeit in diesen Differenzen wird erzielt, wenn man sie auf verschiedene Wirkungsstadien bezieht. Diese Hypothesen finden aber nicht einmal eine Stütze in dem ophthalmoskopischen Befunde, da bisher niemand einen solchen Zustand der Gefäße gesehen hat. Ebenso wenig läßt sich noch die Annahme verteidigen, daß die Ursache im Zentrum zu suchen sei. Dem widerspricht schon die Tatsache, daß es sich nicht um homonyme Defekte handelt, sondern um solche, die in derselben Seite der Gesichtsfelder liegen. Das papillo-makuläre Faserbündel wird ergriffen. Die Annahme, daß die Erkrankung durch Unterbrechung der Leitung in den Ganglienzellen zustande komme[4]), ist unwahrscheinlich.

Dem Wesen nach handelt es sich bei der ganzen Tabakkrankheit um Ernährungsstörungen, die funktionell sehr ausgeprägt sein können, ohne immer anatomisch erkennbar zu sein. Ihr Charakter ist bei den meisten Stoffwechselgiften der gleiche. — Die greifbaren Unterschiede werden immer nur abhängen von individuellen Verhältnissen, oder von einer größeren oder geringeren spezifischen Wirkungsenergie der einzelnen Stoffe, beziehungsweise von ihrer chemischen Wahlverwandtschaft zu den Geweben des Sehapparates.

IV. Tierversuche.

Schon in den vierziger Jahren des vorigen Jahrhunderts fand man, daß, wenn Hunde mit der Nahrung größere Mengen Tabak bekommen hatten (13—32 g), Blindheit eintrat, nachdem sie marastisch geworden waren und Intermittenz des Herzschlages und Lähmung der Hinterläufe bekommen hatten. Die Blindheit, die mit Pupillenerweiterung einherging, trat, ebenso wie eine gangränöse Ulzeration der Lider, gegen das Ende des Lebens ein.

In gewissen Distrikten von Neu Süd-Wales am Darling-Fluß sind recht viele Pferde (25 pCt. der Bestände) blind oder sehen schlecht, weil sie Nicotiana suaveolens fressen. Anfangs vermeiden die Tiere bei vollem

1) Birch-Hirschfeld, Arch. f. Ophthalm. Bd. LIII. Abt. 1.

2) Baer, Volkmann's Samml. klin. Vorträge. No. 246. — Parsons, Ophthalmic Review. 1901. p. 181.

3) Ponti, Annal. di Ottalmol. 1873. T. III. p. 107.

4) Fisher, The Ophthalmic Review. 1901.

Tageslichte die grossen Hindernisse, die sie infolge von Nachtblindheit in der Dämmerung und in der Nacht nicht zu erkennen vermögen. Später scheinen sie den Lichtsinn ganz verloren zu haben und stoßen an die Objekte an. Die Krankheit ist und bleibt auch dann unheilbar, wenn man das Pferd in einen Distrikt bringt, wo die Pflanze nicht wächst. Außer den Sehstörungen besteht noch oft eine Lähmung der Hinterglieder. Abkochungen der Pflanze erzeugen bei Pferden den Tod. Anatomisch fand man eine Degenerierung des Nervus opticus; die Nervenfasern waren atrophisch, die Axenzylinder verschwunden, aber eine Sklerose fehlte[1]). Eine andere Untersuchung ergab an einem solchen Opticus fibröse Wucherungen mit Atrophie der Nervenfasern[2]). In der Pflanze findet sich nach zuverlässiger Feststellung ein giftiges Alkaloid, das alle Eigenschaften des Nikotins besitzt.

Die Pflanze vergiftet auch Schafe in großer Zahl. In einer Massenvergiftung von 300 Stück fand man, daß sie die Köpfe hängen ließen, ein schwaches Auge bekamen und die Zunge anschwoll. Einige Stunden vor dem Tode trat Lendenlähmung ein.

Eine große Toleranz für Tabak besitzen die Ziegen, die davon recht beträchtliche Mengen ohne Schaden verzehren können. Ebenso soll sich der Virginiahirsch verhalten.

Versuche an Hunden und Kaninchen, denen im Verlaufe von fünf Monaten kleine Dosen Nikotin subkutan beigebracht wurden, ergaben Nervenstörungen (Zittern, Zuckungen) und Pupillenerweiterung. Dieselben Folgen hatte der Aufenthalt eines Tieres in einem mit Tabakstaub erfüllten Käfig[3]). Die mikroskopische Untersuchung der Netzhäute von chronisch mit Nikotin vergifteten Tieren ergab an der Retina folgende Veränderungen: Erweiterung der Gefäße, Oedem des Endothels und Vermehrung der Kerne. In den Ganglienzellen und der inneren Körnerschicht war das Protoplasma getrübt und in allen Schichten und der Papille bestand Oedem[4]). Andere Gifte erzeugen ganz analoge Zustände, so daß dieselben nicht als charakteristisch für Nikotin angesehen werden können.

Einige Beobachter konnten am Opticus keine Veränderungen hervorrufen. Die inneren Netzhautschichten wurden hierbei nicht untersucht[5]).

Vergiftung von Hunden per os erzeugte eine Verengerung der Netzhautgefäße und temporale Abblassung der Papille, doch ließ sich anatomisch keine Veränderung am Sehnerven nachweisen[6]). Wurden ausgeschnittene Sehnerven von Hunden in Nikotinlösung getaucht, so zeigte das papillomakulare Bündel Zerfall und Schwund der Nervenfasern, während die übrigen Teile, sowie auch andere Nerven intakt blieben[7]).

Daß man durch Nikotin auch an anderen Stellen des Nervensystems Veränderungen erzeugen kann, ist bekannt. Die großen Vorderhornzellen des Rückenmarkes von Kaninchen, die je acht Wochen mit Nikotin behandelt worden waren, zeigten sich degeneriert. Die Chromatinstruktur wies entweder partielle Degeneration, oder eine auf den ganzen Zellenleib sich erstreckende homogene Schwellung auf. Aehnlich verändern sich die großen Spinal- und die großen sympathischen Ganglienzellen. Auch hier war das Homogenwerden der Chromatinstruktur das Charakteristische. Aber auch dies wird nicht als spezifische Giftwirkung, sondern nur als Folge der allgemeinen Ernährungsstörung betrachtet, welche sich außer in Gewichtsabnahme auch in einer beträchtlichen Abnahme des Hämoglobingehaltes des Blutes und der Verminde-

1) Barrett, Melbourne intercolonial Med. Journ. of Australasia. 1897.
2) de Schweinitz, l. c.
3) Walitzkaja, Arbeiten a. d. Labor. von v. Anrep. Lief. 2.
4) Popow, Revue génér. d'Ophthalm. 1898. T. XVII. p. 170.
5) de Schweinitz, l. c.
6) Marchi, Boll. del osped. oftalm. di Roma. 1904. II. 9.
7) Forti, Arch. di Ottalm. 1909. p. 331.

rung der roten Blutkörperchen zu erkennen gibt. Die letztere zeigt sich nicht bei der chronischen Alkoholvergiftung[1]).

Ein Kaninchen, das in 36 Tagen 1,27 g Nikotin in rasch steigenden Einzeldosen subkutan injiziert erhalten hatte, starb, nachdem es 180 g an Gewicht verloren hatte. Die mikroskopische Untersuchung des Nervensystems ergab, daß sich die Ganglienzellen intensiv färben und eine charakteristische sklerotische Veränderung eingehen. Die Nervenfasern sind in weit höherem Grade von der Degeneration befallen. Die Markscheide färbt sich überall nur blaßrot, der Axenzylinder hypertrophiert und nimmt dann den Farbstoff viel intensiver auf, oder er schrumpft, wird blaß und verschwindet aus der rosenrot gefärbten Markscheide. Diese Auflösung geht in Form eines Zerfalles zu sandartigen Körnern vor sich.

Auffallend ist die Veränderung des Rückenmarkes, welche den Hinterstrang betrifft. Auf der Schnittfläche ist daselbst ein keilförmiger blässerer Streifen zu sehen, welcher von der Peripherie gegen den Zentralkanal fortschreitet und sich im ganzen dorsalen Marke im Zusammenhang erhält. Im lumbalen Teile reicht die Degeneration zu beiden Seiten des Septum posticum vom Canalis centralis nach hinten bis zu einer Linie, welche durch den Winkel der Hörner gezogen wird. Der degenerierte Teil verschmälert sich symmetrisch zu beiden Seiten des Septum posticum gegen den Zentralkanal zu, ohne ihn zu erreichen, nach hinten zu dehnt er sich keilförmig bis zur Peripherie aus und nähert sich an höheren Stellen des Rückenmarkes immer mehr der Spitze der Hörner[2]).

V. Veränderungen an den äußeren Augenteilen.

Sowohl die innerliche Aufnahme von Nikotin enthaltenden Präparaten, als auch die örtliche direkte Einwirkung solcher auf das Auge kann entzündliche oder nur funktionelle Störungen an den äußerlichen Augenteilen veranlassen. Einnehmen von reiner Nikotinlösung rief, wie wir bereits anführten, Augentränen hervor. Chronische Tabakgebraucher leiden nicht selten an Bindehaut- und Lidrandentzündungen, vereinzelt auch an Photophobie und einem ganz besonderen Krampf des Musculus orbicularis. Diese Störungen sind an sich bedeutungslos und durch Einschränkung, eventuell gänzliches Aufheben der Schädlichkeit und die übliche Behandlung leicht zu beseitigen.

Bei inveterierten Schnupfern fand man Tränenträufeln und angeblich auch ulzeröse Blepharitis, chronischen Bindehautkatarrh, partielles Ektropion und randständige Hornhautgeschwüre, Infiltrate oder deren Spuren[3]).

Einbringen von Schnupftabak in das Auge eines Schlafenden erzeugte heftige Entzündung der Conjunctiva, Cornea und Sklera.

Im Gewerbebetriebe kommen bei Zigarren- oder Zigarettenarbeitenden, Tabaksortierern, Entrippern u. A. Augentränen und Juckgefühl, Rötung der Bindehaut, eventuell sogar stärkere entzündliche Erscheinungen an ihr vor. Bisweilen exazerbieren unter sehr ungünstigen Verhältnissen die allgemeinen und Augensymptome. Zu einem bohrenden Schmerz in der Stirngegend kommen: heftiges Brennen in den Augen mit Aufwulstung der Lidränder und Auflockerung der stark geröteten Conjunctiva mit Tränenfluß.

1) Vas, Arch. f. exper. Pathol. u. Pharmak. 1894. Bd. XXXIII. S. 141.
2) Pandi, Med. chir. Presse. 1893. S. 782.
3) Kolinski, Zeitschr. f. Augenheilk. 1900. Bd. IV. S. 237.

Bei Tieren, denen Nikotin in das Auge gebracht wird, erhöht sich der intraokuläre Druck und das Kammerwasser vermehrt sich. Das erstere soll nicht nur eine Folge der durch die Aetzung hervorgerufenen Reizung sensibler Nerven, und dadurch bedingter reflektorischer Erregung des Gefäßzentrums, sondern auch auf gefäßerweiternde oder sekretorische Nerven zurückzuführen sein, welche in der Bahn des gereizten Trigeminus liegen[1]).

Unseren Erfahrungen nach erzeugt jede freie Base, besonders aber die flüchtigen, den gleichen Zustand, wie wir meinen, wesentlich durch den übermäßigen, über den Ort der Anwendung hinausgehenden Reiz. Als begründend für diese Auffassung kann angegeben werden, daß auch andere starke Reizmittel z. B. Kreosot das Gleiche erzeugen. Neben der Erhöhung der intraokulären Spannung und der bereits besprochenen starken Miosis kann auch Trübung der Cornea entstehen[2])

Eine Lösung von Nikotin auf das obere Cervikalganglion eines Kaninchens geträufelt, lähmte dasselbe. Es traten auf: Tränenfluß, Miose, Schwellung der Nickhaut, Gefäßerweiterung an Lid- und Bindehaut derselben Seite[3]).

B. Die akute Vergiftung durch Tabak.

1. Sehstörungen.

Die akute Vergiftung mit Nikotin enthaltenden Präparaten kann durch Resorption von jeder Körperstelle aus zustande kommen. Aus diesem Grunde haben der Gebrauch der Tabakaufgüsse als Klystiere, das Aufstreuen von Tabakpulver auf den grindigen oder läusigen Kopf, die Einreibung des Tabakschmergels bei Hautleidenden, das Rauchen von Neulingen usw. Schaden und oft auch einen tödlichen Ausgang veranlaßt. Sehstörungen sind bei dieser Form der Vergiftung keine Seltenheit. Fast immer weichen sie mit der Wiederherstellung des Individuums, weil das einmal eingeführte Gift ziemlich schnell ausgeschieden wird, und eine funktionelle Kumulation nicht leicht zustande kommen kann.

Eine vorübergehende Amaurose bei einem an einem eingeklemmten Bruche leidenden Mädchen, dem ein Tabakklystier verabfolgt worden war, berichtete schon Cooper. Es gibt noch viele andere derartige Beobachtungen:

Eine 48jährige Frau machte sich zur Abtreibung von Madenwürmern eine Eingießung eines Tabak-Aufgusses aus 15 g Tabak in den Mastdarm. Nach zwei Minuten begann sie zu erbrechen und zu purgieren; der Körper wurde bleich, die Arme hingen schlaff herab. Puls 60, klein, aussetzend. Die Pupillen waren weit, reaktionslos, die Augenbindehaut unempfindlich. Es bestand vollständige Amaurose auch für Hell und Dunkel. Diese wich in vier Stunden. Die Mydriasis blieb 12 Stunden, die Nausea drei Tage[4]).

Ein mit Pediculi pubis behafteter Mann wandte gegen sein Leiden äußerlich eine Abkochung von 200 g Tabak in 2 l Wasser an. Die ganze Körper-

1) v. Hippel und Gruenhagen, Arch. f. Ophthalm. Bd. XVI. S. 277.
2) Schulten, Arch. f. Ophthalm. Bd. XXX. 3. S. 53.
3) Cosmettatos, Arch. d'Ophthalm. Juillet 1904.
4) Wilkinson, The Med. Chronicle. 1889.

haut wurde damit zweimal, morgens und am Nachmittag, eingerieben. Sehr bald nach der letzten Einreibung wurde ihm übel, schwindelig und dunkel vor den Augen. Die Haut war kalt. Zittern der Glieder. Er sah wie durch einen Nebel und unterschied schlecht die Konturen der Gegenstände; die Pupillen waren etwas erweitert und reagierten. Brechreiz und Herzverlangsamung bestanden, wie die übrigen Symptome, zirka drei Stunden und nahmen dann allmählich bis zum nächsten Tage ab[1]).

Ein Dienstmädchen brachte sich zur Beseitigung von Zahnschmerzen Tabaksjauche aus dem Wassersacke einer Pfeife in einen hohlen Zahn. Bald darauf fiel sie um und bekam eine tiefe Ohnmacht. Nach einem Aderlasse und Anwendung von Reizmitteln kam sie wieder zu sich, doch bestand eine erhebliche Einschränkung des Gesichtsfeldes, welche erst am dritten Tage wieder beseitigt war[2]).

2. Der Zustand der Pupillen.

Die Pupillen sind meistens bei jeder Art der Vergiftung verändert. Die akute Vergiftung durch Tabakrauchen bei nicht daran Gewöhnten oder besonders Empfindlichen schafft eine solche Veränderung, wie auch der Pfeifenausguß, der auf die Haut gebracht wird. Eine Konstanz in der Pupillenweite ist nicht feststellbar. Die Schwere und der Charakter der jeweiligen Erkrankung scheint hierfür bestimmend zu sein. Etwas häufiger kommt die Verengerung als die Erweiterung vor.

a) Miosis.

Ein Irrsinniger, der mindestens einen Mund voll Tabak verschluckt hatte, wurde komatös, empfindungs- und besinnungslos; der Puls war kaum fühlbar, die Pupillen sehr verengt. Es folgten Zuckungen, Tetanus und Trismus. Nach einer halben Stunde ließen die Krämpfe nach und die Pupillen erweiterten sich. Es bestand unregelmäßige Herztätigkeit. Die Pupillen kontrahierten sich wieder und wurden gegen Licht unempfindlich. Der Tod erfolgte nach sieben Stunden[3]).

Ein 13jähriger Knabe hatte viele und starke Zigaretten geraucht, bekam danach Erbrechen und wurde bewußtlos. Es gesellten sich Krämpfe dazu; die Conjunctiva war reflexlos, die Pupillen eng, der Puls klein, aussetzend. Der Tod erfolgte nach einigen Stunden trotz Exzitantien[4]).

Wegen eines juckenden Ausschlages auf dem Rücken ließ sich ein Mann den Pfeifenschmergel einreiben. Schon wenige Minuten nachher befiel ihn Angst, Schwindel, Benommensein, Zittern, Erbrechen usw. Die Pupillen waren sehr verengt. Durch Beseitigen des Giftes und Kaffeetrinken milderten sich die Symptome nach einer halben Stunde und waren am nächsten Tage verschwunden.

b) Mydriasis.

Ein siebenjähriger Knabe, welcher wegen Askariden am Abend zwei Klystiere aus je 1,2 g Tabak erhalten hatte, erwachte nach einigen Stunden

1) Auché, Journ. de Méd. de Bordeaux. 1891.
2) Kosminski, Warschauer Klinik. Bd. VIII. S. 12.
3) Skae, Edinburgh Med. Journ. 1855—1856. p. 642.
4) Broomhead, Med. Chronicle. 1889.

mit Erbrechen, Zittern des Körpers, Sinnesverwirrung, stierem und starrem Blick und erweiterten, auch gegen Licht reaktionslosen Pupillen[1]).

Ein vierjähriges Mädchen bekam ein Tabakklystier gegen Darmwürmer. Erbrechen und Tenesmus, schwere Konvulsionen, unterdrückte Atmung, sehr schneller Puls und Pupillenerweiterung folgten. Genesung trat ein nach Anwendung von Seifenklystieren, Sinapismen usw.

Einem vierjährigen Mädchen wurde wegen Grind der Kopf mit Tabakpulver bestreut. Nach zirka acht Stunden erschienen: Schwindel, Erbrechen, Schweiße, Zittern, Sopor, stierer Blick, erweiterte Pupillen. Es erfolgte Wiederherstellung.

c) Ungleichheit der Pupillen.

Ein 19jähriger Mann, der erst seit zwei Tagen das Tabakrauchen lernte und $1^1/_2$ Pfeifen geraucht hatte, wurde plötzlich von einer heftigen Ohnmacht und Erbrechen befallen. Nachdem er sich erholt hatte, ging er nach Hause und fing an röchelnd und mühsam zu atmen. Die Augen waren glanzlos, die Conjunctivae injiziert, die rechte Pupille sehr stark verengt, die linke weiter wie gewöhnlich und eckig, beide aber unempfindlich gegen Lichtreiz. Nach einer durch Aderlaß, Brechmittel und Abführmittel veranlaßten, zeitweiligen Besserung erschienen am nächsten Tage von neuem: Ohnmacht, heftige Kopf- und Augenschmerzen, Röte der Augen und Lider, die mit Blut unterlaufen waren. Am dritten Tage folgten Kopfschmerzen, Uebelkeit und Atmungsstörungen. Erst nach dem vierten Tage trat Besserung ein.

Die Pupillenstarre kann auch ohne Weitenveränderung eintreten, wie es scheint, besonders in Verbindung mit schweren Krämpfen.

Ein Eßlöffel voll von in einer Tasse aufbewahrtem Tabakschmergel wurde von einem vierjährigen Knaben verschluckt. Danach traten ein: Uebelkeit, Beängstigungen, Bewußtlosigkeit, Konvulsionen und Unempfindlichkeit der Pupillen. Nach 24 Stunden schwanden diese Symptome unter geeigneter Behandlung[2]).

3. Tierversuche.

Zehn Kaninchen wurde subkutan Nikotin in wäßriger Lösung eingeführt in Dosen von 0,0005—0,03 g. Sie lebten drei bis sechs Monate. Es entstand starke Miose, Rollen der Augen nach oben und außen. Anfangs fand sich eine Hyperämie des Fundus, später Blässe. Die Ganglienzellen der Netzhaut zeigten Vakuolenbildung und feinkörnige Degeneration des Protoplasmas. Die Körner- und Zwischenkörnerschichten waren ödematös durchtränkt, die Netzhaut vom Pigmentepithel abgehoben, die Wandungen der Arterien verdickt[3]). Etwas Charakteristisches spiegeln diese Versuche nicht wieder. Analoge Befunde lassen sich durch viele zerebral stark wirkende Alkaloide erzielen.

1) Krauss, Med. Korrespondenzbl. 1840. Bd. X. S. 82.
2) Düsterberg, Med. Zeitung. 1843. Bd. XII. No. 32.
3) Modestow, Inaug.-Dissert. Petersburg 1896.

5. Kaffee, Tee, Kampfer usw.

Coffein. Kaffee.

Kaffee, im Uebermaß akut oder chronisch aufgenommen, kann verschiedenartige Funktionsstörungen des Auges hervorrufen. Ob diese seltener wie beim Tee sind, läßt sich nicht entscheiden. Wir glauben es nicht. Würde man häufiger in dem Nachforschen nach der Aetiologie von Krankheiten auch an Gifte denken, so würde man von der Entstehungsweise mancher Krankheiten ein ganz anderes Bild erhalten. Flimmern vor den Augen und Amblyopie kommen sicher gelegentlich nach Coffein oder Kaffee vor. Wir betonen hierbei, daß wir die Röstprodukte des Kaffees, die in Aufgüsse übergehen, fast für ebenso geeignet zum Erzeugen solcher Störungen halten, als das Coffein selbst.

Die Kaffee-Amblyopie ist, besonders bei Mißbrauch dieses Genußmittels, gewiß nicht so selten wie es den Anschein hat. Schon vor etwa 150 Jahren berichtete man vom Kaffeeaufguß: „Oculos debilitat. Virum novimus qui hora prima diei ante prandium hausit tres Coffeae cyathos, vacuo ventriculo, post quadrantem horae, relationes lecturus publicas, facultatem videndi fere desideravit, albo quasi reticulo sive linteo poroso oculis praetenso.“ Auch aus neuerer Zeit ist mehrfach eine Amblyopie durch Kaffee festgestellt worden[1]).

Daß auch vorübergehende Blindheit durch Coffein erzeugt werden kann[2]), scheint uns trotz des Fehlens vieler spezieller Angaben sichergestellt. Auch Rotblindheit und Metamorphopsie wurden nach zu viel Kaffee bei einem Kinde beobachtet. In 2 Fällen bestand ein typisches Rotskotom, das eine Mal ein-, das andere Mal doppelseitig zugleich mit temporaler Abblassung. Es folgte schnelle Besserung[3]).

Ein Selbstversuch, bei dem täglich 12 Tassen starken Kaffees getrunken wurden, mußte nach 2 Wochen aufgegeben werden wegen Schlaflosigkeit und Verdauungsstörungen. Es waren asthenopische Beschwerden eingetreten und die Sehschärfe herabgesetzt, mit Einengung der Gesichtsfelder, aber ohne Skotome. Letztere wurden dagegen in 2 Fällen beobachtet mit Kopfschmerzen, Lichtscheu, Verengerung des Gesichtsfeldes und Sehen von Flecken. Die Papille zeigte in dem einen Falle eine Verschleierung ihrer Grenzen und temporale Abblassung. Heilung durch Abstinenz, Schwitzkur, Jodkalium und Strychnin[4])

Einbringen von Coffeinlösung in den Conjunctivalsack er-

1) Wing, Ann. of Ophthalm. Vol. XII. p. 232. — Nepper, Ophth. Record. 1909. p. 190.
2) Hutchinson, Brit. med. Journ. 1887. 16. July. p. 127.
3) Widmack, Hygica. 1907. S. 6.
4) Bulson, Amer. journ. of Ophthalm. 1905. XXII. p. 55.

zeugt nach einer halben bis dreiviertel Stunden eine mäßige, drei bis vier oder angeblich sogar 24 Stunden anhaltende Mydriasis unter Brennen und Conjunctivitis[1]). Dabei soll schon durch eine 2prozentige wässerige Lösung eine mäßige Anästhesie von Cornea und Conjunctiva erzeugt werden[2]).

Tee.

Ein übermäßiger, chronischer Teegenuß kann zweifellos an den Sinnesorganen, vorzugsweise am Auge, Funktionsstörungen erzeugen. Ungleich anderen erregenden Stoffen, die gelegentlich einmal akute Vergiftungen und dann Sehstörungen erzeugen, sind die coffeinhaltigen insofern unter Umständen schädlicher, als bei einer geeigneten Empfindlichkeit der betreffenden Organe die kleinen, kaum wahrnehmbaren Störungsimpulse im Laufe von Jahren kumulativ zu großen auswachsen. Nicht nur das Zentralnervensystem, sondern auch andere Organe werden, freilich auf eine uns bis jetzt unbekannte Weise, in Mitleidenschaft gezogen. Wir sind der Ueberzeugung, daß gerade beim Tee nicht nur das Coffein, sondern noch andere Xanthinbasen an dem Zustandekommen solcher Störungen beteiligt sind.

In den bisherigen Beobachtungen handelt es sich ausschließlich um Erkrankungen, die auf Grund einer übermäßigen chronischen Teeaufnahme zustande kamen.

Die Sehstörungen sind, soweit danach gefahndet worden ist, immer noch selten. So wurden unter 1000 Kranken, die sich in eine Anstalt zur Untersuchung begaben, 100 herausgefunden, deren Leiden man auf übermäßigen Teegenuß — $2\frac{1}{2}$—$7\frac{1}{2}$ l täglich — zurückführen zu müssen glaubte. Darunter klagten 80 über Kopfschmerzen, 92 über Neuralgien des Kopfes, 36 über Schwindel, 16 über Halluzinationen, 55 über Schlaflosigkeit, 52 über Angstzustände, 28 über „Aufregung“[3]) usw., aber keiner über Sehstörungen. Gelegentlich werden erweiterte Pupillen und Gesichtstäuschung erwähnt. Trotzdem kommen jene vor und gewiß nicht gar so selten. So nahm das Sehvermögen eines 46 Jahre alten Mannes seit sechs Monaten ab. Beiderseits betrug die Sehschärfe = $^3/_{60}$ und wurde durch Gläser nicht verbessert. An Retina und brechenden Medien waren keinerlei Veränderungen wahrnehmbar. Es bestand eine leichte Hypermetropie. Die Sehfelder waren für Weiß normal, doch war ein partielles Skotom für Rot vorhanden, d. h. der Kranke überlegte es sich eine Zeit lang, ehe er gezeigtes Rot als Rot bezeichnete. Keine Besserung erfolgte trotz Verabfolgung von Nux vomica. Der Kranke rauchte und trank sehr wenig, trank aber in den letzten vier Jahren zwölf große Tassen Tee täglich. Enthaltung von diesem Getränke schaffte Besserung des Sehvermögens. Die Sehschärfe hob sich auf $^6/_{36}$, $^6/_8$ und vier Monate nach dem Aussetzen des Tees betrug sie $^6/_5$[4]).

Bei einem anderen, 57jährigen Manne, welcher übermäßig Tee genoß, besserte sich das Sehvermögen ebenfalls nach dem Verbote des Tees[5]).

1) Robertson, Brit. med. Journ. 1885. 3. Jan. p. 17.
2) Pierd'houy, Gaz. med. Ital.-Lombardia. 1885. 7. Marzo. No. 10. p. 95.
3) J. Wood, Med. News. 1894. 3. Nov. p. 486.
4) Kenneth Campbell, The Lancet. 12. March 1898. p. 717.
5) Wallace, Ophthalm. Review. 1900. p. 331.

Die Schädigung der Gesundheit, die der Tee bei chronischem, übermäßigem Gebrauche veranlassen kann, tritt am deutlichsten und umfangreichsten bei den professionellen Teekostern zu tage.

Der Grundcharakter dieser Störungen seitens des Nervensystems besteht in einer zunehmenden Depression. An dieser nimmt auch das Sehvermögen teil. Das Sehen wird schwach. Bisweilen erscheint Diplopie. Geruch und Geschmack leiden ebenfalls und auch manche zerebrale Funktionen, wie z. B. das Gedächtnis, werden schwächer. Schon vorher können Magen und Leber, die letztere unter dem Bilde der Zirrhose erkranken.

Der psychische Erethismus, den zweifellos ein übermäßiger Teegenuß erzeugt, kann auch Halluzinationen des Gesichts[1]) und Gehörs hervorrufen. Dies wird um so mehr verständlich, wenn man hinzufügt, daß sogar ein akuter Exzeß im Teetrinken und Teekauen eine dem akuten Alkoholismus ähnliche Teetrunkenheit veranlassen kann. Derartiges kann man in Teestuben von Samarkand garnicht so selten beobachten.

Ganz allein steht die Mitteilung, daß ein reichlicher Teegenuß Erweichung des Glaskörpers mit flottierenden Pigmentpartikelchen bei Minenarbeitern, Waschfrauen, Fabrikmädchen usw., besonders australischer Herkunft, erzeugt habe[2]). Hier liegt wahrscheinlich ein ätiologisch-diagnostischer Irrtum vor.

Schließlich sei noch auf eine eigentümliche örtliche Wirkung der Teeblätter hingewiesen. Kataplasmen von Teeblättern veranlaßten eine mit Schwellung und Rötung der Lidränder und Augapfelbindehaut einhergehende Conjunctivitis mit schleimig-eitriger Absonderung. Die Karunkel und die Plica semilunaris zeigten sich geschwollen und hatten ein eigentümlich glänzendes Aussehen[3]).

Kakao.

Im Kakao findet sich das Theobromin, ein Dimethylxanthin, während Coffein Trimethylxanthin ist. Bei einer geeigneten individuellen Empfindlichkeit kann die Zubereitung des Kakao, die man als Schokolade bezeichnet, amblyopische Zustände erzeugen. So wurde schon vor zirka 90 Jahren mitgeteilt, daß eine Frau jedesmal amaurotisch wurde, wenn sie Schokolade getrunken hatte.

Erklärlich ist es nicht, weshalb solche Störungen nicht durch Kakao, sondern gelegentlich nur durch Schokolade erzeugt werden sollen. So bekam ein 54jähriger, zeitweilig gichtischer Mann, anfallsweise migräneartige Kopfschmerzen mit eigentümlichen flimmernden Bewegungen vor den Augen, die dazu führten, daß auch große Gegenstände nicht gesehen wurden. Fingerzählen war nur auf kurze Entfernung möglich. Restitution erfolgte gewöhnlich nach etwa einer halben Stunde. Man schrieb die Anfälle von Flimmerskotom allen möglichen Ursachen von der Gicht bis zum Alkohol zu. Viele Aerzte Amerikas und Europas bemühten sich vergeblich um die Heilung des Mannes. Man erkannte schließlich zufällig, daß es Schokolade war, die die Anfälle verursachte. Kakao erzeugte nicht die Anfälle,

1) Wood, Med. News. 1894. 3. Nov.
2) Wolfe, Brit. med. Journ. 30. Aug. 1879. p. 328.
3) Way, Ophthalm. Soc. of the Unit. Kingdom. 12. Dec. 1889.

auch nicht Vanille und andere Gewürze. Dieses Resultat bestätigt die Annahme, daß Schokolade gelegentlich die Sehzentren affiziert[1]).

Kaffee-Surrogate. In jenem Zeitraum, da der Kaffee streng verboten war, wurde der Augenarzt häufig wegen einer Gesichtsschwäche zu Rate gezogen, die einzig und allein von dem häufigen Genusse des Zichorien-Kaffees herrühren sollte, und die bloß durch die Vermeidung des Getränkes wieder verschwand[2]). Später wurden solche Sehstörungen angeblich auch nach anderen Röstprodukten, wie Getreidekörnern, Mohrrüben, Schwarzwurzeln u. a. m. neben Uebelkeit, Schwindel, Zittern und Muskelschwäche beobachtet.

Vielleicht sind es die brenzlichen Körper, beziehungsweise Pyridinbasen, denen eine solche Wirkung zugeschrieben werden muß.

Kampfer.

Zwei Wirkungen liegen dem Vergiftungsbilde durch Kampfer zugrunde: die starke Erregung des Zentralnervensystems und die Erregung des Herzmuskels. Die Störungen in den Sinnesorganen, besonders den Augen, kommen immer in dem Zeitraum der Erregung und nicht in dem darauffolgenden der Depression zustande, ja sie entstehen sogar nicht selten bei erhaltenem Bewußtsein.

In mehreren Selbstversuchen erschienen nach 0,12—0,6 g Kampfer ein drückender Schmerz über und hinter beiden Augäpfeln oder auch Brennen in den Augenlidern. Sehr große, vergiftende Dosen, z. B. 8 g Kampfer oder 120 g Kampferspiritus veranlaßten Flimmern vor den Augen für $1\frac{1}{2}$ Stunden neben Ohrensausen usw., oder Funkensehen mit zeitweiligem Dunkelwerden vor den Augen bei Schwindel und Angstzuständen, aber erhaltenem Bewußtsein.

Die Pupillen sind nur selten unverändert, meist erweitert und starr, vereinzelt auch verengert. Aus Spielerei aß ein Mann in einigen Minuten ca. 4 g Kampfer. Dieselben bewirkten zerebrale Erregung mit Alienation des Bewußtseins, schnellen Puls, Injektion der Conjunctiven, Erweiterung und Unempfindlichkeit der Pupillen gegen Licht. Die Respiration war beschleunigt und zuweilen erschwert. Stecknadelkopfgroß wurden dagegen die Pupillen bei einer Frau, die zu Abtreibungszwecken 15 g Kampfer, mit Wasser angerieben, eingenommen hatte. Es hatten sich zuerst Kopfschmerzen, dann Krämpfe und nach $2\frac{1}{2}$ Stunden Koma mit kräftigem Puls ausgebildet[3]).

Bei erhaltenem Bewußtsein stellten sich auch nach großen Dosen nicht selten Sehstörungen in verschiedener Ausdrucksweise ein. Die individuellen Verhältnisse sind bestimmend für die Art und den Umfang derselben. In einem Selbstversuche waren über 2 g Kampfer genommen worden. Unter anderen Symptomen traten im Beginne der Vergiftung Sehstörungen auf. Beim Versuche zu lesen bildeten die Buchstaben bloß einen verwirrten Haufen zitternder Bilder[4]).

Noch unangenehmer waren die Symptome bei einem Manne, der die Wirkung großer Dosen von Kampfer kennen lernen wollte und davon 2 g in Oel gelöst genommen hatte. Sein Kopf wurde wirr, er schwankte

1) Casey Wood, Med. Record. N. York. 14. Dec. 1895. p. 843.
2) Beer, Lehre v. d. Augenkrankheiten. Wien 1817. Bd. II. S. 445.
3) Berkholz, Petersb. med. Wochenschr. 1897. S. 51.
4) Aran, Bullet. génér. de Thérap. 1851. T. XLI. p. 165.

beim Gehen und eine dunkle Wolke schien sich über seine Augen zu legen. In der frischen Luft minderten sich die Symptome und waren nach einigen Stunden verschwunden.

Dosen von 0,6—2 g erzeugten häufig nach $^1/_2$—2 Stunden Schwindel, auch eigentümlicher Weise Gesichtsblässe und Trübung des Gesichts. Zeitweilige Blindheit bei normalen Pupillen entstand einmal nach Verschlucken einer spirituösen Kampferlösung, die ungefähr 1,2 g Kampfer enthielt. Außerdem bestanden Delirien und schwere Atmung.

Unter bestimmten Verhältnissen der Vergiftung können auch die Augenmuskeln in Mitleidenschaft gezogen werden. Es scheint aber, als wenn dies nur immer bei Vorhandensein von Krämpfen der Fall wäre. So erschienen nach einem Klystier von 4 g Kampfer schon nach zwei Minuten Verlust des Bewußtseins, Konvulsionen und Cyanose. Die Augen waren halb geöffnet, starr und die Augäpfel rollten unter den Lidern[1]).

Ein 20 Monate altes Kind verschlang eine kleine Menge Kampferöl. Nach einer Stunde erschienen: Benommenheit, Blässe, Unempfindlichkeit, Rigidität und Cyanose, und sodann Strabismus nach innen. Die Pupillen waren kontrahiert und unempfindlich gegen Licht. Das Kind wurde wiederhergestellt.

Kinder, die größere Mengen von Kampferpulver als Wurmmittel erhalten hatten, bekamen Schwindel und Krämpfe mit Bewußtlosigkeit. Der Blick war starr. Die Augäpfel standen nach oben und außen.

Thiosinamin. Nach der innerlichen Verabfolgung von Thiosinamin können starkes Kopfweh und Schwindel, Ohrensausen, Farbensehen, ohne Veränderung der Pupillen, neben Uebelkeit und Erbrechen entstehen.

1) Alexander, Medizinische Versuche und Erfahrungen. Leipzig 1773. S. 99.

6. Krampfgifte.

Strychnin.

Der Nachweis ist für den normalen Menschen erbracht worden, daß das Strychnin, das ja auch eine erhöhte Empfindlichkeit des Geruchs und der Tastnerven hervorruft, eine Vergrößerung des Gesichtsfeldes überhaupt, besonders aber des blauen Farbenfeldes erzeugt, sowie es beschleunigte Adaptation, eine vorübergehende Erhöhung der Sehschärfe und eine Verschärfung der Unterschiedsempfindlichkeit in mehr oder weniger erheblichem Grade, besonders für die schwachen farbigen Lichtreize für viele Stunden veranlassen kann[1]). Die Sehschärfe war angeblich gesteigert und ebenso die Lichtempfindlichkeit des dunkel adaptierten Auges ohne Bevorzugung des Auges der injizierten Seite. Man konnte dies noch nach 2—24 Stunden nachweisen, doch ergaben sich große individuelle Unterschiede[2]). Es soll sogar bei Hunden Hyperästhesie der Netzhaut entstehen. Die daran leidenden Hunde flohen das Licht und suchten schattige Stellen auf[3]). In Strychninvergiftungen, sowie in gewissen pathologischen Zuständen ist die Zunahme der Sehschärfe und der peripherischen Farbengrenzen durch Strychnin vielleicht noch bedeutender. Durch die Einspritzung des Alkaloids unter die Schläfenhaut soll, entgegen der bisherigen Annahme, eine regionäre Wirkung auf das benachbarte Auge nicht zu erzielen sein[4]). Auch wir halten dies für durchaus richtig, weil ein Eintritt der injizierten Strychninmengen in den Kreislauf notwendig zustande kommen muß: dagegen kann sehr wohl die in einen Bindehautsack eingeträufelte Lösung Besserung an dem Augeninnern durch direkte Diffusion erzeugen. Der Uebergang von Strychninnitrat in das Kammerwasser nach reichlicher Einträufelung einer einprozentigen Lösung wurde nachgewiesen[5]).

Die Einträufelung einer einprozentigen Strychninsalzlösung macht nach 30—40 Minuten Mydriasis; doch wurde hierbei auch Miosis und angeblich eine Anämie des Augenhintergrundes veranlaßt[6]). Während der Strychninkrämpfe besteht bei Menschen und Tieren fast ausnahms-

1) v. Hippel, Ueber die Wirk. des Strychnins auf das normale u. kranke Auge. Berlin 1873. — Basevi, Ann. di Ottalm. T. XVIII. 6. p. 475. — Dreser, Arch. f. exper. Path. 1894. Bd. XXXIII. S. 251. — Degenkolb, Tübingen 1894.
2) Wölfflin, Arch. f. Ophthalm. 1907. Bd. LXV. S. 302.
3) Falck, Vierteljahrsschr. f. gerichtl. Med. Bd. XXI. S. 45.
4) Filehne, Arch. f. d. ges. Physiol. 1901. Bd. LXXXIII. S. 369.
5) Lilienfeld, Monatsbl. f. Augenheilk. 1873. Bd. XI. Beilage.
6) Galezowski, Recueil d'Ophthalm. 1878. p. 211.

los Pupillenerweiterung, die bei künstlicher Atmung ausbleiben soll. (?) Wir kennen nur einen Fall, in dem trotz des Bestehens von Trismus die Pupille eng war[1]).

Die Pupillen können reaktionslos sein. Kleine Dosen, die keine Krämpfe erzeugen, scheinen Miosis hervorzurufen. Das Auge ist stier, meist nach vorn aus der Höhle gedrängt und nicht selten auch nach oben oder nach der Seite extrem gedreht. Entsprechend angeordnete Tierversuche ergaben, daß, sobald die Strychninwirkung beginnt, die assoziierten Funktionen der Augenmuskeln nicht mehr regelrecht zustande kommen, ja sogar bald völlig ausbleiben[2]).

Eine vorübergehende Blindheit bestand einmal bei einem Kranken nach dreister Anwendung der Brechnuß. Mehrfach wurde bleibende Blindheit nach Selbstmordversuchen sowohl mit Brechnuß als auch mit Strychnin beobachtet.

Brucin.

Da das Brucin nur $^1/_6$, oder nach neueren Angaben sogar nur $^1/_{40}$ bis $^1/_{58}$ der Giftigkeit des Strychnins besitzt, so würde es praktisch bedeutungsvoll sein, wenn demselben Wirkungen auf die Sehschärfe und die Ausdehnung des Gesichtsfeldes zukämen, wie sie das Strychnin hat.

Selbstversuche ergaben in dieser Beziehung nach subkutaner Beibringung des Brucins folgendes: Die Unterschiedsempfindlichkeit für Helligkeits- und Farbendifferenzen wird dadurch erhöht. Die minimale, zum Erkennen von Helligkeits- und Farbendifferenzen notwendige Beleuchtungsintensität kann herabgesetzt werden. Der für Wahrnehmung von Licht, Farben und distinkten Punkten befähigte peripherische Netzhautbezirk wird vergrößert. Die Sehschärfe wird vorübergehend gesteigert und auch die Lichtempfindlichkeit des dunkel adaptierten Auges: vielleicht werden die Gesichtswinkel für die einzelnen Farben verkleinert. Die Ermüdungseinschränkung des Gesichtsfeldes fällt fort. Die exzitierende Wirkung soll auf das Auge der Injektionsseite beschränkt bleiben können bei Einspritzung in die Schläfengegend. Somit stünde dem Gebrauche des Brucins als Ersatz für Strychnin nichts im Wege.

Unter den Erregungssymptomen, die nach Brucin beobachtet wurden, finden sich auch Schwachsichtigkeit, Sehen wie durch einen Nebel, Ohrenklingen, Kopfschmerzen usw.[3]).

Sanguinaria Canadensis L. Das kanadische Blutkraut erzeugte zu 0,6—1,2 g Herzklopfen, Schwindel und Abnahme der Sehkraft. Wahrscheinlich ist das Chelerythrin der Bestandteil, dem diese Wirkungen zuzuschreiben sind.

Ameisensäuremethylester. Die Einatmung der Dämpfe rief neben tetanischen Krämpfen bei Kaninchen auch Nystagmus horizontalis hervor.

1) Die Angabe fehlt nicht, daß die Pupille bei der Strychninvergiftung weit, in dem Krampfstadium aber eng werde. Wir haben die Pupillenenge nur nach dem Tode der Tiere eintreten sehen.

2) Högyes, l. c. S. 97.

3) Singer, Arch. f. Ophthalm. Bd. L. Abt. 3.

Guanidin. Guanidin erweitert sowohl bei örtlicher Anwendung als auch nach allgemeiner Vergiftung von Tieren die Pupille. Selbst an dem ausgeschnittenen Froschauge kann man Mydriasis erzeugen.

Methylguanidin macht bei damit vergifteten Tieren die Pupillen weit und reaktionslos. Auch **Amidoguanidin** und **Benzalamidoguanidin** lassen diese Wirkung nicht vermissen.

Phloridzin. Dieses Glykosid, das in hohen Dosen Konvulsionen erzeugt, läßt, wenn es mehrfach subkutan bei Kaninchen injiziert wird, ein Exsudat zwischen Netzhaut und Pigmentepithel entstehen[1]).

1) Best, Ophthalm. Gesellsch. Heidelberg 1906.

7. Oertliche Miotica.

Physostigmin.

1. Einleitung.

Die Gottesurteilsbohne oder Calabarbohne, die von Physostigma venenosum, einem von den Eingeborenen Esere genannten Baume stammt, wurde toxikologisch zuerst im Jahre 1855 untersucht. Schon damals erkannte man, daß die Vergiftung damit die Pupille verengere. Einige Jahre später wurde entdeckt, daß die örtliche Anwendung eines Extr. Fabae Calabaricae am Auge ebenfalls die Pupillenverengerung bewirke[1]) und daß diese kaum je fehle[2]). Viele Jahre hindurch sind mit einem solchen alkoholischen oder alkoholisch-glyzerinhaltigen Extrakt Versuche angestellt und auch therapeutische Erfolge erzielt worden. Die wissenschaftlichen Feststellungen über die Zeit des Eintritts der Wirkung, ihre Dauer usw. haben jedoch nur einen untergeordneten Wert, weil das Calabarextrakt keine alkaloidische Einheit darstellt.

Das ophthalmologisch in Frage kommende Alkaloid Physostigmin oder Eserin bildet Salze, von denen das salizylsaure offizinell ist, aber auch das schwefelsaure gebraucht wird. Versuche, die wir mit zimmtsaurem und benzoesaurem Physostigmin machten, ergaben, daß beide sehr kräftige Miotica sind. Das erstere erzeugt ein kurzes, etwas unangenehmes Brennen. Die Lösungen der Salze werden nach kurzem Stehen am Lichte rot. Trotzdem wirken sie noch. Die Angabe, daß eine solche Lösung durch Kochen und Versetzen mit einer Borsäure- und Karbollösung nicht rot wird, ist irrig.

Die durch Physostigmin hervorgerufenen Sehstörungen beruhen teils auf unangenehmen Empfindungen am Sehorgane, teils auf den Veränderungen der Pupille und der Akkommodation. Auch noch nach erfolgtem Tode sah man beim Menschen Wirkungen auf die Pupille eintreten[3]).

Ueber das Verhalten der intraokularen Gefäße unter Physostigmin besteht keine Uebereinstimmung. Mit manchen experimentellen Ergebnissen[4]) läßt sich die Annahme einer Verengerung allein vereinigen. Man will jedoch auch eine Erweiterung der Irisgefäße festgestellt haben[5]).

Auch mit dem rein dargestellten Gifte sind bisher keine überein-

---

1) Fraser, Edinb. med. Journ. 1863. Vol. II. Aug.—Oct. p. 36. 123. 200. — Robertson, ibid. 1863. Vol. I. p. 815.

2) Nunnely, The Lancet. 1863. 31. Oct.

3) Laqueur bei Leber, Graefe-Saemisch, Handbuch. 2. Aufl. Kap. XI. S. 378. — S. a. Groenouw, bei Atropin.

4) Grönholm, Arch. f. Ophthalm. Bd. XLIX. S. 27.

5) Ulrich, Arch. f. Augenheilk. Bd. XII. S. 161.

stimmenden Ergebnisse erzielt worden. Unbestritten und sehr deutlich ist die Wirkung auf die Pupille. Es bestehen hier nur unwesentliche Differenzen bezüglich des zeitlichen Ablaufs der Veränderungen: dagegen unterscheiden sich die Angaben sehr erheblich bezüglich des Einflusses des Eserins auf die Akkommodation, insbesondere die Akkommodationsbreite, wie aus der weiter unten gegebenen Darstellung der wichtigeren Beobachtungen ersichtlich ist.

Die Wirkung des Physostigmins auf das Auge ist eine örtliche. Sie tritt auch an einem enukleierten Auge ein.

Durch örtliche Anwendung von Eserin ließ sich, ähnlich wie bei Homatropin, Astigmatismus hervorrufen. Derselbe trat schneller auf und war beträchtlicher, als bei dem letzteren Gifte bis zu 2,5 D. Die Linsenkrümmung wird in dem betreffenden Meridian stärker[1]).

Der Uebergang des Mittels in das Kammerwasser vollzieht sich sicher[2]). Ein so alkaloidisiertes Kammerwasser besitzt unter anderem miotische Eigenschaften. Der Beweis ist nicht schwer zu führen, wenn man, wie Donders es tat, nach wiederholter starker Einträufelung des Physostigmins die entleerte Flüssigkeit lange Zeit mit dem Auge, in das sie eingeträufelt wurde, in Berührung läßt. Nach Abtragen der oberflächlichen Hornhautschichten tritt die miotische Wirkung schneller ein — ein weiterer Beweis für das Eindringen in die Vorderkammer.

2. Die Pupillenverengerung.

Die Miosis nach Physostigmin ist nicht bei allen Tieren gleich. Katzen und Hunde reagieren stark, Kaninchen, Amphibien, Fische nur wenig, beziehungsweise garnicht auf das Mittel. Abweichend hiervon gab v. Graefe an, daß Kaninchen stärker als Hunde davon beeinflußt werden. Ein Tropfen einer Lösung von 0,5 : 100 Physostigminsalicylat erzeugt bei Katzen eine hochgradige Miosis; aber selbst bei diesen Tieren läßt sich die Pupille nicht bis zur Berührung der Irisränder verkleinern. Wendet man bei Tauben sehr kleine Mengen des genannten Salzes an, so merkt man nur ein lebhaft gesteigertes Oscillieren der Iris mit verstärkter Neigung zur Kontraktion, die aber immer wieder verschwindet; erst bei stärkerer Giftwirkung gewinnt der Sphincter die Oberhand und bringt die Pupille zu maximaler Kontraktion ($1\frac{1}{2}$ mm Durchmesser). Im Verlaufe einiger Minuten gibt diese etwas nach, die ein wenig weiter gewordene Pupille reagiert aber nicht auf Lichtwechsel[3]).

Bei Menschen sah man nach Einbringen des Calabarextraktes die Pupillen sich in acht bis vierzehn Minuten verengern und zwei bis drei Tage so bleiben.

Eine Physostigmin-Lösung von 1 : 12800 ist die schwächste, die auf die Iris wirkt[4]). Ein Tropfen einer 0,5prozentigen Lösung läßt

1) Brandes, Arch. f. Augenheilh. 1904. Bd. XLIX. S. 255.

2) Die Absonderungsgeschwindigkeit der intraokulären Flüssigkeit wird durch Physostigmin auf etwa die Hälfte herabgesetzt. Auch die Blutmenge des behandelten Auges sinkt um $\frac{1}{4}$—$\frac{1}{2}$ des normalen Auges. Ursache dieser Veränderungen kann nicht die Miosis sein, weil zeitliche Differenzen bestehen (Grönholm, l. c.).

3) Meyer, Arch. f. exper. Pathol. Bd. XXXII. 1893. S. 113.

4) Jaarsma, Inaug.-Dissert. Leiden 1881.

nach wenigen Minuten die Pupille sich verengern. Das Minimum erscheint nach einer Stunde. Die Pupillendifferenz ist noch meßbar nach drei Tagen. Zwei Tropfen einer 0,5prozentigen Lösung im Zwischenraume von einer Minute eingeträufelt, erzeugten fast unmittelbar danach Verengerung. Der Eintritt des Minimums erfolgte etwa nach 50 Minuten, die Dauer betrug mehr als eine Stunde[1]).

Ein Tropfen einer einprozentigen Lösung veranlaßte nach 15 Minuten eine stärkste Miosis, die bis zu 72 Stunden anhielt.

Nach Einträufluug eines Tropfens einer zweiprozentigen Lösung erschien nach 10 Minuten eine Verengerung der Pupille, der bei manchen Menschen eine minimale Erweiterung vorangeht. Die Miosis erreichte zwischen 15 und 20 Minuten ihr Maximum[2]).

Es wirkt schneller als eine Atropinlösung gleicher Konzentration, indem es schneller diffundiert. Träufelt man gleichzeitig von jeder einen Tropfen ein, so zeigt sich zuerst die Eserinwirkung. Dagegen dauert die Wirkung nur etwa halb so lang als die des Atropins[3]).

Auf die folgende Art sieht man die Verengerung eintreten[4]):

Man bemerkt zuerst eine etwas stärkere Verengerung, die aber sogleich wieder zurückgeht. Nach kurzer Zeit folgt eine ebenso starke Verengerung, die auch bald wieder nachläßt, und so fort mit immer stärkeren Kontraktionen. Die kleinen Schwankungen des Pupillendurchmessers (Unruhebewegungen), welche man am normalen Auge sieht, sind dabei nicht aufgehoben. Die Wirkung erfolgt also stoßweise, und ebenso verhält es sich mit dem Ciliarmuskel, wie man an den schmerzhaften Akkommodationsimpulsen und den rasch wechselnden Zerstreuungskreisen fixierter naher Objekte merkt. Es steht dieser Vorgang in einem Gegensatze zu den Mydriaticis, deren Wirkung viel gleichmäßiger erfolgt.

v. Graefe[5]) beobachtete in einer gewissen Periode hippusähnliche Schwankungen der Pupille von geringer Exkursion, welche so schnell sind, daß ein fremder Beobachter sie leicht übersieht. Am besten könne man sie selbst beobachten bei entoptischer Betrachtung des Pupillarbildes. Die Form der Pupille ist anfangs oval mit größter Achse vertikal. Erst bei maximaler Wirkung wird sie rund.

Die Angabe liegt vor, daß sehr große Gaben z. B. 0,01 g Physostigmin den Sphincter lähmen, also die Pupille erweitern. Ebenso wie Atropin soll es auf die Froschpupille gerade umgekehrt wirken, wie auf die menschliche. Eine Nachprüfung hat dies nicht bestätigen können, obgleich eine zehnprozentige Lösung und zuletzt 0,01 g trockenes Physostigmin verwendet wurden, sodaß eine starke Keratoconjunctivitis mit seröser Chemose entstand[6]).

Bei starker Focalbeleuchtung wollte man eine Erweiterung der Pupille in ovaler Form gesehen haben, welche danach sich wieder verengerte. Dieses rätselhafte Phänomen findet sich auch am Kaninchenauge bei mittleren Graden der Wirkung. Die Beobachtung kann des-

1) Zehender, Klin. Monatsbl. f. Augenheilk. 1880. No. 7.
2) Mohr, Arch. f. Ophthalm. Bd. XXIII. H. 2. S. 161.
3) Kanngießer, Arch. f. Augenheilk. 1909. Bd. LXIII. S. 78.
4) Laqueur, Arch. f. Augenheilk. Bd. XXXVIII. Heft 2.
5) Graefe, Arch. f. Ophthalm. Bd. IX. Abt. 3. S. 91.
6) Krenchel, Arch. f. Ophthalm. Bd. XX. Abt. 1. S. 143.

wegen nicht berücksichtigt werden, weil sie nach Einträufluug eines alkoholischen Extraktes gemacht wurde.

Die Lichtreaktion der Pupillen ist fast immer, wenn auch schwach, erhalten, und zwar sowohl die direkte, wie die konsensuelle.

Auch die innerliche Vergiftung mit Calabarbohnen oder Physostigmin kann Pupillenverengerung erzeugen. Diese ist aber sicher weniger häufig als die unter entsprechenden Verhältnissen zustande kommende Atropinerweiterung. In einer Massenvergiftung von 46 Menschen, meist Kindern, mit Calabarbohnen, wurden 10 Fälle auch auf eine Pupillenverengerung untersucht. Sie trat nur dreimal ein[1]). Von zwei anderen Knaben, die die üblichen allgemeinen Symptome: gastrische Beschwerden, Muskelschwäche, Pulsverlangsamung, Prostration aufwiesen, hatte einer Miosis[2]). Neben dieser erschienen bei einigen der Vergifteten Schwindel und Doppeltsehen und in einem Selbstversuche Trübung des Gesichts.

Die subkutane Anwendung zu therapeutischen Zwecken verursachte neben sonstigen Vergiftungserscheinungen auch Pupillenverengerung.

Bei stark mit Physostigmin vergifteten Tieren kann man in dem Stadium der Respirationsstörungen bei Exophthalmus gar nicht selten Pupillenerweiterung beobachten.

Es gibt Fälle, in denen die Atembeschwerden nicht so schwer gewesen zu sein scheinen, daß die paradoxe Pupillenerweiterung sich daraus erklären ließe, und um so weniger, als sie noch über das Stadium der akuten Vergiftung hinaus mehrere Tage anhielt. Zwei Mädchen von 18 und 24 Jahren nahmen in selbstmörderischer Absicht je 0,05 g Eserin. Es traten darauf ein: Starkes Erbrechen, vorübergehende Bewußtlosigkeit, Rötung des Gesichtes, voller und stark gespannter Puls. Die Respiration war flach und sehr beschleunigt. Bei der einen Erkrankten bestand außerdem vorübergehend gänzliche Bewegungsunfähigkeit. Die Pupillen waren bei beiden ad maximum erweitert und ohne Lichtreaktion. Es wurde über starke Leibschmerzen geklagt. Die Erscheinungen dauerten bei dem einen Mädchen nur 24 Stunden, die andere klagte noch einige Tage über Leibschmerzen. Erweiterung und träge Reaktion der Pupillen bestanden bei beiden noch mehrere Tage lang[3]).

Wie bei den Versuchen, die Wirkungen anderer Stoffe auf die Pupillenweite zu erklären, so gehen auch hier die Meinungen so auseinander, daß an eine Vereinigung nicht zu denken ist. v. Graefe sah in der Miosis eine krampfhafte Erregung des Sphincter pupillae mittelst der Ciliarnervenäste des Oculomotorius. Von den beiden in Betracht kommenden Nerven befinden sich zweifellos die Endigungen des Oculomotorius in einem Erregungszustande, wie der gleichzeitig vorhandene Krampf des Sphincter und der Akkommodation beweist. Es fragt sich nur, ob und in wie weit auch der Sympathicus beeinflußt wird. Vollständig gelähmt wird er nicht, da bei Kaninchen und Hunden eine Reizung des Sympathicus, auch am stark kalabarisierten Auge immer noch einige Erweiterung der Pupille hervorruft. Auch nach langsamem Tode durch Vergiftung mit eingeträufeltem Calabar bleibt der Sympathicus noch erregbar. Hiermit übereinstimmend ist nach einseitiger

1) Evans and Cameron, Med. Tim. and Gaz. 1865. 15. Oct. p. 406.
2) Young, Edinb. med. Journ. 1865. Aug. p. 192.
3) Leibholz. Vierteljahrsschr. f. ger. Med. 1892. 3. Folge. Bd. III. H. 2.

Durchschneidung des Sympathicus vor oder nach Anwendung des Calabar auf beiden Seiten, die Pupille auf der durchschnittenen Seite enger.

Auch bei vollständiger Lähmung des Oculomotorius fand Donders noch eine ebenso starke Calabarwirkung wie gewöhnlich. Die peripheren Nervenendigungen des Oculomotorius blieben somit erregbar. Wenn indessen eine Lähmung des Sympathicus auch nicht anzunehmen ist, hält es Donders doch für wahrscheinlich, daß seine Erregbarkeit herabgesetzt wird, weil ihm eine so kräftige und so lange dauernde Kontraktion, wie sie durch Calabar erreicht wird, ohne Herabsetzung der Wirksamkeit des Dilatator kaum erklärlich sei.

Für eine Sympathicuslähmung haben sich mehrere Stimmen erhoben, da man sogar unter der Wirkung des Calabar eine progressive Abnahme seiner Erregbarkeit und bei schwindender Vergiftung seine allmähliche Wiederherstellung festgestellt haben wollte.

Schließlich ist auch noch die dritte Möglichkeit durch Versuche gestützt worden. Nicht die Oculomotoriusendigungen, sondern der Sphinctermuskel selbst soll durch Physostigmin erregt werden[1]).

Die Verengerung der Atropinpupille durch Physostigmin, die stets gelingt, auch wenn man gleiche Dosen von beiden Substanzen zur Anwendung bringt, wird als ein zwingender Beweis hierfür angesehen. Sind die Endigungen des N. oculomotorius durch Atropin ganz gelähmt, so könnte die Pupille durch nichts anderes als durch die direkte Reizung des Sphincter verengt werden; das Physostigmin muß also den Muskel selbst treffen, d. h. wenigstens Teile, die peripherischer gelegen sind, als diejenigen, auf welche das Atropin einwirkt[1]).

Dagegen wurde festgestellt, daß nach intrakranieller Durchschneidung des Oculomotorius die Physostigminmiose geringer sei als sonst, im Gegensatz zum Pilocarpin. Nach Degeneration der kurzen Ciliarnerven errege Physostigmin den entnervten Sphincter nicht mehr, wohl aber Pilocarpin. Hieraus wurde geschlossen, daß Physostigmin nur die Nervenendigungen angreife, Pilocarpin dagegen den Muskel. Nach einigen Wochen oder Monaten beginnt der entnervte Sphincter auf Physostigmin wieder zu reagieren[2]).

Man sieht, daß eine absolute Entscheidung nicht getroffen werden kann. Unserer Meinung nach handelt es sich nicht ausschließlich um eine Einwirkung auf die Oculomotoriusendigungen, aber auch nicht allein um eine solche auf den M. sphincter. Bei dem wahrscheinlich synergetischen Eingreifen mehrerer Systeme für die Pupillenweite wird überhaupt nicht ein einziges als ausschließliche Wirkungssphäre des Physostigmins oder ähnlicher Stoffe in Frage kommen.

3. Der Einfluß auf die Akkommodation.

Das Verhalten der Akkommodation war in einer Versuchsreihe[3]) sehr schwankend, ebenso wie die Wirkung auf das Allgemeinbefinden. Die Akkommodation blieb zwar niemals ganz unbeeinflußt von einer ein- bis zweiprozentigen Lösung, doch war die Veränderung mehr-

1) Harnack, Arch. f. exper. Path. u. Pharmak. 1880. Bd. XII. S. 337.
2) Anderson, Journ. of Physiol. Febr. 1906.
3) v. Reuß, Arch. f. Ophthalm. Bd. XXIII. Abt. 3.

mals nur minimal. So wurde z. B. einmal aus Emm. nur Myop. $^1/_{60}$ bis $^1/_{50}$, beziehungsweise aus H $^1/_{20}$ nur H $^1/_{30}$. In anderen Fällen zeigte sich Myopie höchsten Grades, besonders nach mehrmaligem Einträufeln.

Meist tritt in den ersten fünf bis zehn Minuten vor der Miose Akkommodationskrampf ein, spätestens erst nach 35 Minuten. Derselbe nimmt rasch zu und bald wieder ab; nach wiederholtem Einträufeln dauerte er einmal 80 Minuten. Sein Maximum lag zwischen 20 und 40 Minuten. Der größte Refraktionszuwachs betrug je einmal $^1/_{60}$, $^1/_{50}$, $^1/_{20}$, $^1/_{10}$, $^1/_9$, $^1/_7$, $^1/_{5\,1/2}$, $^1/_{4\,1/2}$, $^1/_4$, $^1/_{3\,1/2}$, $^1/_3$ und zweimal $^1/_{2\,1/2}$.

Der Nachlaß erfolgte immer langsamer, als das Ansteigen. Die Dauer hing natürlich ebenfalls ab von der Art der Applikation. In einem Falle war noch nach 15 Stunden Sehstörung vorhanden.

Die Abspannungszeiten der Akkommodation verlängern sich durch Eserin, die Anspannungszeiten verkürzen sich[1]).

Exakter scheinen uns die folgenden Ergebnisse zu sein. Ein Tropfen einer zweiprozentigen Lösung ließ den Fernpunkt sich nähern nach 5 Minuten. Das Maximum war erreicht in 20 Minuten, die Dauer betrug 15 Minuten und die Kontraktionswirkung in der Akme 5,0 D. Nach zwei Stunden war die Wirkung beendet. Die Brechkraft des Auges schien jetzt sogar etwas abzunehmen. Während der Akme machte sich die Stärke der Kontraktion durch Linsenschlottern bemerkbar.

Der Nahepunkt rückte in den ersten fünf Minuten um 0,5 D. hinaus. Die Akme des Hereinrückens lag zwischen 25 und 30 Minuten und betrug gleichfalls 5,0 D. Während der ersten 25 Minuten verkürzte sich die Akkommodationsbreite durch schnelleres Hereinrücken des Fernpunktes. Beim Nachlassen rückte der Nahepunkt zuerst ab. Von der 40. Minute ab blieb die Akkommodationsbreite etwas vergrößert, durchschnittlich um 0,75 D, im Vergleiche zu dem anfänglichen Zustande[2]). Umgekehrt fand man die Wirkung auf den Fernpunkt bei einer einprozentigen Lösung nach einer Stunde fast aufgehoben, während der Nahepunkt noch herangerückt war. Nach 48 Stunden hatte erst der Nahepunkt wieder seine normale Lage[3]).

Viel unbestimmter lauten die folgenden Angaben:

Ein Tropfen einer 0,5 prozentigen Lösung von Physostigminum salicylic. wurde je einem Gesunden in ein Auge gebracht. Danach erschienen bei dem einen heftige Schmerzen bei der Akkommodation, so daß die Lage des Nahepunktes sehr schwer zu bestimmen war. Eine gesteigerte Akkommodation ließ sich mit Sicherheit nicht feststellen. Bei zwei Versuchen erschien der Nahepunkt etwas abgerückt. Später wurde er angenähert gefunden. Die Akkommodationsstörung hielt mit der Pupillenverengerung ungefähr gleichen Schritt.

Zwei Tropfen einer 0,5 prozentigen Lösung, in einer Zwischenzeit von einer Minute eingeträufelt, ergaben ebenfalls keine deutliche Beeinflussung der Akkommodation. In einer dritten Beobachtungsreihe mit denselben Dosen wurde der Nahepunkt anfangs etwas hereingerückt, später wieder etwas weniger nahe gefunden, aber näher als vor der Ein-

1 Grönholm. Arch. f. Augenheilk. 1910. Bd. LXVII.
2) Mohr, l. c.
3) Königstein, Wiener med. Presse. 1877. No. 38.

träufelung. Nach diesen Ergebnissen wurde die Wirkung des Physostigmins auf die Akkommodation für zweifelhaft gehalten[1]).

Fünfzehn Minuten nach Einbringung einer einprozentigen Lösung in ein Auge mit:

Nahepunkt 8,0 D und Fernpunkt ∞ war:
„ 12,5 D „ „ 5,0 D und nach $1^1/_2$ Stunden:
„ 12,8 D „ „ wieder normal.

Der stärkste Spasmus der Akkommodation dauerte nie länger, als $1^1/_2$ Stunden. Bei schwachen Gaben äußerte sich die Wirkung zunächst in einer Vergrößerung der Akkommodationsbreite durch Anrücken des erreichbaren Nahepunktes. Der Fernpunkt begann ebenfalls sich anzunähern bei einer Lösung 1 : 800[2]).

Die erhöhte Erregbarkeit des Ciliarmuskels bei kleinen Dosen gibt sich auch dadurch zu erkennen, daß bei binokulärem Sehen das eingeträufelte Auge immer auf einen näheren Punkt eingestellt ist, als das andere, zu einer Zeit, wo beim Blick in die Ferne noch keine Akkommodationsanspannung bemerkbar ist[3]).

Dieses von Donders und seinen Schülern schon mit Calabarextrakt gewonnene Ergebnis, daß nämlich zuerst der Nahepunkt hereingerückt wird, ohne daß Myopie entsteht, also der Fernpunkt unverändert bleibt, wurde auch weiterhin für das Physostigmin bestätigt[4]).

Gegenüber dem ähnlich wirkenden Muscarin besitzt das Physostigmin eine leichtere Einwirkung auf die Pupille, und eine geringere, erst in größeren Dosen auftretende auf die Akkommodation, und während Physostigmin zunächst nur eine Steigerung der Akkommodationsleistung und erst in stärkeren Mengen einen Spasmus hervorruft, wirkt auch hier Muscarin umgekehrt[4]).

Wir selbst fanden, in Uebereinstimmung mit anderen, die Wirkung auf die Akkommodation derjenigen auf die Pupille vorausgehend. Nach einem Tropfen einer einprozentigen Lösung trat dieselbe nach etwa vier Minuten ein, gleichzeitig mit einem unangenehmen spannenden Gefühle im Bulbus. Das erste Anzeichen war ein vorübergehendes Verschwinden entfernter Gegenstände. Die Pupille zeigte zu dieser Zeit noch keine Veränderung, sondern es trat die erste Spur von Verengerung erst mehrere Minuten später ein und zwar zunächst auch nur vorübergehend. Umgekehrt verhält sich die Dauer der Wirkung. Die Miose kann noch mehr als 24 Stunden fortbestehen, nachdem die Lage des Fernpunktes wieder normal ist.

Das Ergebnis dieser sich vielfach widersprechenden Beobachtungen ist wohl dahin zusammenzufassen, daß das Physostigmin schon in schwächerer Dosis auf die Pupille wirkt, als auf die Akkommodation, daß aber bei genügender Dosis die Beeinflussung der Akkommodation sich in der Regel früher bemerkbar macht, als die ersten Veränderungen der Pupille[5]).

Die Zweifel bezüglich der Einwirkung des Physostigmins auf den Nahepunkt, der oft wegen schmerzhafter Akkommodation gar nicht be-

1) Zehender, l. c.
2) Jaarsma, Inaug.-Dissert. Leiden 1880.
3) Donders, Ophthalm. Gesellsch. 1863.
4) Krenchel, Arch. f. Ophthalm. Bd. XX. H. 1. Vergl. oben Jaarsma.
5) v. Reuß und Mohr, l. c.

stimmbar ist, oder sogar abgerückt erscheint, sind neuerdings gewachsen. Man fand nämlich bezüglich des Nahepunktes nur eine scheinbare Annäherung um 1,5 D, welche auf die Verengerung der Pupille zurückgeführt wurde. Der wirkliche Nahepunkt, mit verschiedenen Methoden bestimmt, blieb dagegen die ganze Zeit genau an der gleichen Stelle. Es wurde also durch das Eserin keine stärkere Wölbung der Linse herbeigeführt als beim normalen Akkommodationsvorgange[1]). Gegenüber diesem Ergebnisse versteht man nicht die ebenfalls mitgeteilten ungeheuerlichen Werte, wonach ein Hereinrücken des Nahepunktes bis zu 13.89 D bei jugendlichen, sogar um 18.57 D bei presbyopischen Augen gefunden sein soll[2]).

Die Durchschnittswerte aus Versuchen, welche an sechs teils emmetropischen, teils ammetropischen Augen von 17—32 Jahre alten Personen, sowie an sechs presbyopischen und in geringem Grade hypermetropischen Augen angestellt wurden, ergeben sich aus der folgenden Tabelle. Benutzt wurde eine $^1/_2$—1 prozentige Physostigminlösung.

	Fernpunkt		Nahepunkt		Pupille		Zunahme d. Akkommodationsbreite		Abnahme d. Akkommodationsbreite	
	Presbyopie	nicht Presbyopie	Presbyopie	nicht Presbyopie	Presbyopie	nicht Presbyopie	Presbyopie	nicht Presbyopie	Presbyopie	nicht Presbyopie
Beginn d. Wirkung	5,83 Min.	7,33 Min.	5 Min.	4,33 Min.	5,55 Min.	4,83 Min.				
Zeit der Maximalwirkung	20 Min.	15,67 Min.	22.22 Min.	26.17 Min	15 Min.	20,83 Min.	51,87 Min.	52,67 Min.		
Maximaler Betrag d. Wirkung in Dioptrien	3,58	5,85	10.38	9.15			9,24 D = 2,16 der normalen Akkommodationsbreite (4,28)	6,89 D = 0,77 der normalen Akkommodationsbreite (8,95)	1,09 D = 0,33 der normalen Akkommodationsbreite	2,26 D = 0,25 der normalen Akkommodationsbreite

Wie diese Tabelle zeigt, rückt der Nahepunkt früher heran als der Fernpunkt, allein die maximale Annäherung tritt früher ein für Fernpunkt als Nahepunkt. Die Verengerung der Pupille erfolgt später als die Wirkung auf die Akkommodation, doch hört die letztere früher auf. In der ersten Stunde ist die Wirkung ungleich, sodaß klonische Spasmen der Akkommodation auftreten. Die Hornhautkrümmung änderte sich nicht. Bei Presbyopen wird der Fernpunkt nicht so stark angenähert, der Nahepunkt aber in demselben absoluten, also in größerem relativem Maße. Solche Augen zeigten aber große Verschiedenheiten[3]).

1) Heß, Arch. f. Ophthalm. Bd. XLIX. Abt. 2. S. 245.
2) Lang und Barret, Ophthalm. Hosp. Rep. 1887. Vol. XI. p. 130 ff.
3) Lang und Barrett, l. c.

Durch ophthalmometrische Messungen wurde eine geringe Verkleinerung des Hornhautradius gefunden, welche dem Maximum der Akkommodationsspannung nachfolgt. Es wird vermutet, daß dieselbe durch die Kontraktion des Ciliarmusels hervorgerufen werde[1]).

4. Anderweitige Augenstörungen durch Physostigmin.

a) Muskelgleichgewicht.

Eine Störung des Muskelgleichgewichts kommt vor. Zur binokulären Fixation bedurfte es einer vermehrten Willensanspannung auf den Musculus internus, und vertikal brechende Prismen ergaben eine Insuffizienz. In einem Falle erschien eine präexistierende Insuffizienz weit größer als vorher. Es handelt sich hier aber nicht um eine direkte Wirkung auf die Muskeln, sondern die Erklärung ist durch die Akkommodationsstörung gegeben, indem infolge der verminderten Akkommodationsanstrengung die Kontraktion der Interni eine weniger energische ist[2]).

b) Sehstörungen durch Veränderungen von Pupille und Akkommodation.

Zur Erklärung der Sehstörungen müssen verschiedene Wirkungen des Physostigmins in Betracht gezogen werden. Zunächst die Miose. Dieselbe vermindert den Lichteinfall in das Auge. Es war schon den älteren Beobachtern aufgefallen, daß hierdurch die Helligkeit der Objekte vermindert wird. Bowman berichtet, daß ihm alles in gedämpfter Beleuchtung wie bei einer Sonnenfinsternis erschienen sei. Man erhält denselben Eindruck, wenn man durch ein Diaphragma mit kleiner Oeffnung blickt. v. Graefe stellte fest, daß diese Verdunkelung bei einem irislosen Patienten ausblieb. Diese Erscheinung dauert in der Regel nicht länger als einen Tag infolge der allmählichen Adaptation der Netzhaut. Eine wesentliche Herabsetzung der Sehschärfe wird hierdurch nicht bedingt.

Das miosierte Auge zeigt aber eine Abnahme der Sehschärfe bei geringeren Beleuchtungsgraden. Während bei Tageslicht keine Differenz festzustellen ist, kann die Sehschärfe im Vergleiche zu derjenigen des zweiten Auges auf $^2/_3$, $^1/_2$ und darunter sinken.

Diese Angabe von Graefe's hat bei den späteren Autoren wenig Berücksichtigung gefunden[3]). Auf Grund von Nachprüfungen, welche wir anstellten, können wir dieselbe vollkommen bestätigen. Bei heller Tagesbeleuchtung fanden wir die Sehschärfe nicht wesentlich beeinträchtigt, obschon die einzelnen Vierecke auf den Punkttafeln[4]) weniger hell erschienen als dem nicht eingeträufelten Auge und einen mattgrauen Ton annahmen, waren die einzelnen Punkte immer noch erkennbar. Nahm nun die Beleuchtung ab, zum Beispiel bei eintretender Dämmerung, so sank die Sehschärfe auf dem eingeträufelten Auge auffallend rasch, zum Beispiel wurde auf demselben eine Sehschärfe von $^1/_{16}$ festgestellt,

1) v. Reuß, l. c. — Ueber die Befunde an Durchschnitten von Eserinaugen s. b. Atropin.

2) v. Graefe, Arch. f. Ophthalm. Bd. IX. Abt. 3. S. 95 u. 110.

3) Hummelsheim (Arch. f. Ophthalm. Bd. XLV) fand sogar das Gegenteil.

4) Guillery, Sehproben. 1891.

bei Sehschärfe = 1 auf dem anderen, also bei einer Beleuchtung, welche beim normalen Auge noch keine Herabsetzung der Sehschärfe bedingt. Nach einer Weile war die Sehschärfe = $^1/_{32}$, beziehungsweise = $^1/_8$. Als zuletzt nur noch der einer Sehschärfe von $^1/_{200}$ entsprechende Punkt mit dem eingeträufelten Auge soeben wahrgenommen werden konnte, war auf dem andern die Reihe $^1/_{16}$ noch deutlich. Wurden die Proben nunmehr durch künstliches Licht wieder stärker beleuchtet, so war das ursprüngliche Verhältnis wiederhergestellt. Bei allmählicher Herabsetzung der Helligkeit ließ sich leicht wieder eine solche finden, bei der die Sehschärfe auf dem eingeträufelten Auge schon auf $^1/_{16}$ gesunken war, während sie auf dem anderen noch = 1 blieb und so fort. Die durch die Akkommodationsspannung entstandene Myopie wurde selbstverständlich durch ein entsprechendes Konkavglas korrigiert. Es handelt sich hier um keine spezifische Eserinwirkung, sondern die Erscheinung beruht lediglich auf der Miosis. Ein Versuch mit einer feinen, vor das Auge gehaltenen Diaphragmaöffnung ergibt ganz dasselbe. Wir sahen auch hier bei abnehmender Beleuchtung auf dem betreffenden Auge die Sehschärfe verhältnismäßig viel rascher sinken, als auf demjenigen, welches mehr Licht erhält.

Weit erheblicher wird die Sehschärfe durch die Akkommodationsstörung beeinträchtigt. Nicht nur kann ein anhaltender sehr schmerzhafter Akkommodationskrampf entstehen, sondern derselbe auch vorübergehend durch jeden Versuch, die Akkommodation anzuspannen hervorgerufen werden, wodurch ein scheinbares Abrücken des Nahepunktes bedingt werden kann. Auch das Spannungsgefühl im Auge, welches zeitlich mit dem Beginne der Wirkung auf den Ciliarmuskel zusammenzufallen scheint, ist schon sehr lästig und für manche geradezu beunruhigend. Eine Kranke von Bowman sprach von einem eigentümlichen, hüpfenden Gefühle in der Ciliargegend, welches bei jedem Versuche zu lesen eintrat.

Die Sehschärfe für die Ferne nimmt ab, besonders bei Emmetropen. Im Beginn der Störung bemerkt man häufig ein plötzliches Verschwinden und wieder Deutlichwerden entfernter Gegenstände.

v. Graefe beobachtete ein vorübergehendes Sinken der Sehschärfe auf $^1/_2$ für mehrere Minuten. Die Buchstaben erschienen in unruhigen Umrissen und verschwommen, und zwar zeigte sich dieses in der Entwicklungsperiode der Akkommodationsstörung, während bei erreichter Höhe die Sehschärfe sich fast wiederhergestellt hatte. Er führt dies auf eine mangelhafte Stabilität im Brechzustande zurück analog den in jener Periode vorhandenen Schwankungen der Pupillargröße. Ein Beobachter konnte durch eine ganz besondere, aber schmerzhafte Anstrengung die Objekte für einen Augenblick zur Klarheit und die Sehschärfe zur Höhe bringen. Die hierzu erforderliche Anstrengung verminderte sich allmählich.

Durch die Calabarwirkung sollte auch ein gewisser Grad von Astigmatismus entstehen können. Beim Vergleiche von horizontalen und vertikalen Linien fand man vor der Einträufelung den Nahpunkt für erstere in neun, für letztere in zehn Zoll. Achtzehn Stunden nach der Einträufelung war bei sehr schmaler Pupille beiderseits der Nahepunkt für horizontale Linien in sieben, für vertikale in neun Zoll. Es

hatte sich also der Astigmatismus gesteigert, was auf Veränderungen an der Linse zurückgeführt wird[1]).

Durch Selbstbeobachtungen konnten wir uns von irgend welchen Wandlungen eines vorhandenen Astigmatismus nicht überzeugen.

Die Akkommodationstörung ist auch die Ursache der Makropsie. Sie entsteht aus analogen Gründen, wie die Mikropsie beim Atropin. Sie ist demnach hier am deutlichsten in der Gegend des Fernpunktes, also bei dem Bestreben, den Sphincter möglichst zu erschlaffen. Verfährt man ebenso wie es beim Atropin angegeben worden ist, nämlich, daß man sich allmählich einem Gegenstande nähert, bis man ein klares Bild erhält, so ist die Erscheinung unverkennbar, aber immerhin finden wir sie bei weitem nicht so aufdringlich, wie die Mikropsie beim Atropin.

Gelegentlich kommt Doppeltsehen vor, welches man geneigt war, ebenfalls auf die Akkommodationsstörung zurückzuführen[2]).

Eine eigentümliche Art von Sehstörung, welche auch bei den Mydriaticis geschildert wurde, finden wir nirgends erwähnt und doch ist dieselbe vielleicht nicht weniger belästigend, als eine der bisher besprochenen. Man bemerkt auf dem eingeträufelten Auge beim Eintreten der Akkommodationsspannung, sowie dieselbe eine gewisse Höhe erreicht hat, eine Empfindung, als ob irgend welche Fremdkörper an den Wimpern hingen und ist fortwährend in Versuchung, dieselben fortzuwischen, bis man merkt, daß es die Wimpern selbst und zwar hauptsächlich die des Oberlides sind, deren Bild sich zeigt. Gleichzeitig wird die ganze unmittelbare Umgebung des Auges viel deutlicher, der Nasenrücken springt mehr vor als sonst und es drängt sich immer das Bild derjenigen Seite der Nase auf, welche dem eingeträufelten Auge entspricht, selbst wenn diese dunkel und die andere nach dem Lichte gewandt ist. Es dauert eine ganze Weile, bis man sich an diese neuen Eindrücke gewöhnt hat, und die Störung abnimmt.

Dieselbe beruht zum Teil auf der durch die starke Akkommodationsanspannung herbeigeführten Erweiterung des Gesichtsfeldes. Daß eine solche stattfindet, konnten wir am Perimeter deutlich feststellen. Dieselbe betrug 4^0—5^0 auf der Höhe der Wirkung. Selbst die stärkste Miose kann diese Erweiterung des Gesichtsfeldes nicht verhindern, wie sich aus den in Betracht kommenden optischen Verhältnissen leicht ableiten läßt[3]). Indem nun die dem Auge benachbarten Teile ihr Bild in größerem Umfange auf die Netzhaut werfen, als unter normalen Verhältnissen, entstehen jene ungewohnten und belästigenden Eindrücke. Es besteht also die paradoxe Erscheinung, daß eine Erweiterung des Gesichtsfeldes durch ihr plötzliches und einseitiges Auftreten nicht einen Vorteil darstellt, vielmehr eine entschiedene Sehstörung verursacht.

Abgesehen hiervon erhält man aber auch durch die fortwährende Akkommodationsanspannung, namentlich beim Blick in die Ferne, auf dem eingeträufelten Auge viel schärfere Bilder von den dem Auge nahen Gegenständen als auf dem anderen. Deshalb ist hier die Störung deutlicher beim Blicke in die Ferne, bei den Mydriaticis verhält es sich aus dort angeführten Gründen umgekehrt.

1) Bowman, Klin. Monatsbl. f. Augenheilk. 1863. S. 370.
2) v. Zehender, Klin. Monatsbl. f. Augenheilk. 1880. S. 242.
3) Guillery, Arch. f. Augenheilk. Bd. XXXVI. S. 272.

Die Akkommodationsanspannung ist aber nicht die einzige Ursache dieser Störung. Am Morgen nach dem Versuche fanden wir die Akkommodation wieder normal, aber die Erscheinung doch noch, wenn auch schwächer, vorhanden. Das Einzige, was von der Physostigminwirkung übrig geblieben war, war eine noch recht erhebliche Miose. Die durch diese herbeigeführte Verminderung der Zerstreuungskreise genügt also, ein so viel deutlicheres Bild der Wimpern hervorzurufen, daß dasselbe störend auffällt, namentlich, wenn man einmal darauf aufmerksam geworden ist. Dieser Einfluß der Pupillenenge ist ganz frappant, wenn man in das miotische Auge ein Mydriaticum einträufelt. Die Störung schwindet dann allmählich, und wenn sie ganz beseitigt ist, kann man sich im Spiegel überzeugen, daß die Pupillen gleich sind. Bei fortschreitender Mydriasis unter Mitwirkung der Akkommodationslähmung geht sie alsdann auf das nicht eingeträufelte Auge über, wie unter Atropin auseinandergesetzt worden ist.

c) Der Augenhintergrund.

Eine Untersuchung des Augenhintergrundes läßt sich wegen der Enge der Pupillen nur schwer vornehmen. An iridektomierten Augen wollte man wurmförmige Bewegungen der Retinalgefäße auf der Papille und in deren nächster Nähe beobachtet haben, die ganz unabhängig von den Herzkontraktionen verliefen. Diese Bewegungen wiederholten sich acht- bis zehnmal in der Minute[1]). Mit dem Cornealmikroskope konnte man am Limbus corneae des menschlichen Auges in einzelnen Fällen Pulsation kleinster Arterien feststellen, ähnlich wie auf der Froschschwimmhaut nach Aufträufeln von Physostigmin in 35 Minuten Pulsationen der kleinsten Arterien entstehen.

Die Retinalvenen wurden gegenüber den Arterien etwas verengt gefunden. Pulserscheinungen vermißte man ganz. Die Ciliarfortsätze schwollen an und rückten vor, so daß sie sich in dem Zwischenraum eines Koloboms nach Iridektomie nach außen umschlugen und so über das Niveau der Irisfläche sich vorwölbten. Hierdurch wurden nachteilige Blutungen bei Glaukom befürchtet[2]).

Andere sahen niemals Zeichen von Hyperämie des Ciliarkörpers oder von Blutungen nach Anwendung des Physostigmins. An einem irislosen Kranken wurde eine Veränderung an den sehr deutlich sichtbaren Ciliarfortsätzen vermißt[3]). Ein Vorrücken derselben wurde an Iridektomierten beobachtet[4]).

d) Intraokularer Druck.

Bezüglich der Einwirkung des Physostigmins auf den intraokularen Druck ist nur in so weit wissenschaftlich eine Einigung erzielt worden, als die Druckherabsetzung bei Glaukom anerkannt ist. Ausnahmen kommen indessen auch von dieser Regel vor.

Die Differenz des normalen von dem durch Physostigmin herabgesetzten intraokularen Druck beträgt bei Kaninchen und Katzen 4—10 mm

1) Mohr, l. c.
2) Weber, Arch. f. Ophthalm. Bd. XXII. S. 221.
3) v. Graefe, l. c.
4) Heß, Arch. f. Ophthalm. Bd. XLII. Abt. 1.

Quecksilber. Bei Katzenaugen geht der Druckminderung eine vier bis neun Minuten nach der Einträuflung beginnende und fünf bis elf Minuten anhaltende Druckerhöhung voraus, die bei dem Kaninchen bestritten wird, nach neueren Versuchen aber doch vorhanden sein soll[1]).

Die Drucksenkung kann ohne Miosis erfolgen. Beim Menschen wurde sie auch nach Iridektomie und bei kongenitaler Aniridie beobachtet[2]).

Die Blutmenge des Kaninchenauges wird durch Physostigmin um $^1/_4$ bis $^1/_2$ des Normalen herabgesetzt, und zwar allein durch Kontraktion der intraokularen Gefäße[3]).

Demgegenüber wurde behauptet, daß eine Druckminderung im normalen Menschen- und Kaninchenauge nicht nachweisbar sei. Eine Druckminderung sollte in der vorderen Kammer, aber eine Drucksteigerung im Glaskörper zustande kommen[4]). Noch andere glaubten, daß Physostigmin den Kammerdruck um ein Bedeutendes erhöhen kann, daß dies aber durch den druckherabsetzenden Einfluß der Miosis überkompensiert werde[5]). Durch manometrische und tonometrische Messungen wollte man auch eine kurzdauernde Erhöhung mit nachfolgender Verminderung des Druckes festgestellt haben, und schließlich wird dem Physostigmin allgemein eine Drucksteigerung zugeschrieben[6]).

Glaukomanfälle scheinen mehrfach durch Physostigmin ausgelöst worden zu sein[7]). Nach einer Glaukom-Iridektomie sah man durch Eseringebrauch wiederholt einen akuten Anfall mit Aufhebung der vorderen Kammer entstehen, der jedesmal durch Atropin zur Heilung gebracht wurde[8]).

Nach versehentlicher Einträuflung einer Mischung von Eserin und Cocain trat ein heftiger Glaukomanfall ein. Jahre lang war bei dem Kranken ein Glaukom mit Mioticis ohne Nachteil behandelt worden. Auch sonst ist festgestellt worden, daß Physostigmin bei Glaukom reizend und drucksteigernd wirken kann[9]).

e) Gesichtsfeld, Amblyopie, Muskeln.

Das durch funktionelle Leiden konzentrisch eingeengte Gesichtsfeld wird durch Eserin noch mehr eingeengt, ebenso wie bei der Akkommodation durch Willensimpuls, aber in höherem Maße[10]). Erwähnt wurde bereits der Fall einer vollständigen Erblindung nach Anwendung von Physostigmin zur Beseitigung einer Atropinmydriasis.

Krämpfe im Orbicularis treten nicht selten auf. Die erste Zusammenziehung erfolgt in der Regel bei Gelegenheit des unwillkürlichen Lidschlages. Das Auge bleibt eine Weile geschlossen und kann nicht

1) Wessely, Naturforscher-Versammlung. 1910.
2) Schiötz, Arch. f. Augenheilk. 1909. Bd. LXII.
3) Grönholm, Arch. f. Ophthalm. Bd. XLIX. Abt. 3.
4) Weber, Arch. f. Ophthalm. Bd. XXII. Abt. 4. S. 218.
5) Höltzke, Arch. f. Ophthalm. Bd. XXIX. Abt. 2. S. 1.
6) Pflüger, Ophthalm. Gesellsch. 1882.
7) Schnabel, zit. bei Pflüger. l. c. — Ischreyt, Arch. f. Ophthalm. 1910. Bd. LXXIII. — Schmidt-Rimpler, Graefe-Saemisch Handb. Bd. VI. 1. S. 223.
8) Leplat, La clinique ophthalm. 1908. p. 43.
9) Landsberg, Arch. f. Augenheilk. Bd. IX. S. 65. — Knapp, Ibid. Bd. VII. S. 257.
10) Groenouw, Arch. f. Ophthalm. Bd. XL. Abt. 2. S. 213.

so schnell wieder geöffnet werden, wie das der anderen Seite. Dies wiederholt sich alsdann eine Zeit lang bei jedem weiteren Lidschlage. Außerdem stellt sich ein zuckendes Gefühl in einzelnen Teilen des Orbicularis ein, und es werden fibrilläre Zuckungen an den betreffenden Stellen sichtbar. In einem Selbstversuche bemerkte man dieselben sogar an dem nicht eingeträufelten Auge[1]).

Auch Nystagmus soll nach Eserineinträuflungen gelegentlich vorkommen. Er wird durch eine Reizung der Trigeminusendigungen erklärt, wobei das hintere Längsbündel den Reflexbogen herstellt[2]), und ist auch nach anderweitiger Conjunctivalreizung beobachtet worden[3]).

f) Störungen an der Bindehaut und dem umgebenden Teile des Auges.

Unmittelbar nach der Einträufelung entsteht bei den meisten Menschen ein Gefühl von Brennen. Daß dies nur dann eintreten sollte, wenn die Lösung durch Pilze oder Staub verunreinigt ist, ist unrichtig. Wir haben uns vielmehr des öfteren überzeugt, daß auch durch frisch bereitete und gekochte Lösungen dasselbe Gefühl hervorgerufen wird. Es tritt auch viel zu unmittelbar nach der Einträufelung ein, als daß es auf Pilze zurückgeführt werden könnte, denen man zur Entfaltung ihrer Wirkung doch eine gewisse Inkubationszeit zubilligen muß. Es ist die Annahme pilzlicher Ursachen für Conjunctivalveränderungen hier ebenso unhaltbar, wie bei vielen anderen Veränderungen, die nach Arzneimittelanwendung auf Schleimhäuten oder im Unterhautgewebe auftreten. In erster Reihe ist das Medikament anzuschuldigen und mit um so größerer Berechtigung, wenn demselben auch anderweitig erkennbare Reizwirkungen zukommen. Wenn gewissen peripherischen Nerven ein Einfluß auf die Blutfülle oder die Sekretion an Schleimhäuten zukommt, so wird die Feststellung einer mit ihnen in Berührung kommenden, Nerven reizenden Substanz den Schluß zulassen, daß auch sie durch ein solches Mittel getroffen werden, und dadurch Funktionsstörungen eintreten.

An der Bindehaut bemerkt man objektiv als erste Wirkung eine deutliche Blässe, welche indessen der durch Cocain hervorgerufenen nicht gleichzukommen pflegt. Diese Blässe ist eine Folge von Kontraktion der Gefäße der Conjunctiva. Sie ist indessen nur vorübergehend; man sieht nach etwa zehn Minuten eine Erweiterung der sichtbaren Gefäße des vorderen Bulbusabschnittes. Die primäre Verengerung kommt nicht nur an den Gefäßen der Conjunctiva, sondern auch an denjenigen der Aderhaut zustande, während eine Verengerung der Retinalgefäße nicht sicher feststellbar ist. Bei iridektomierten Menschen sah man, wie schon erwähnt wurde, eigenartige wurmförmige Bewegungen der Retinalgefäße auf der Papille und deren Umgebung.

Die Fähigkeit des Physostigmins, die Gefäße der vorderen Augenteile zu erweitern, wurde in einem Falle, in dem das Mittel übermäßig lange eingeträufelt worden war, als Ursache einer reichlichen Gefäßbildung an der vorderen Fläche der Iris angesehen[4]).

1) Zehender, l. c.
2) Bernheimer, Ophthalm. Gesellsch. 1901.
3) Bär, Arch. f. Augenheilk. Bd. XLV. S. 5.
4) Holmes Spicer, Ophth. Soc. of the Unit. Kingd. 1902. Vol. XXII. p. 306.

Es entsteht zuweilen ein der Atropin-Conjunctivitis ähnlicher Zustand[1]) oder ein Follicularkatarrh[2]), für den ebenfalls pilzliche Verunreinigungen verantwortlich gemacht werden. Wir haben die Ueberzeugung, daß die beste sterilisierte Physostigminlösung gelegentlich so einen Katarrh erzeugen kann, wie es von einer ebensolchen Atropinlösung erwiesen ist, können aber am wenigsten es richtig finden, in ein Auge eine Physostigminlösung zu bringen, die nicht nur gekocht, sondern auch noch mit einer vierprozentigen Borsäurelösung und einer Carbollösung von 1 pM. versetzt ist.

Ausnahmsweise bemerkt man stärkere Reizungen, angeblich leichter durch schwefelsaures als durch salicylsaures Physostigmin.

Infolge von langem Physostigmingebrauche wurde einmal ein Ekzem der Bindehaut und Lider beobachtet[3]).

Leichte iritische Reizungen sind nach Physostigmin selten, ebenso die gelegentlich beobachtete Reizung der Tränendrüse.

Längerer Gebrauch von Mioticis soll häufig Pigmentniederschläge auf der Descemet'schen Membran und Wanderung von Pigment durch die Hornhaut zur Folge haben[4]).

5. Resorptive Physostigmin-Symptome.

Es ist auffällig, wie schnell sich Uebelkeit bei einzelnen Individuen einstellt. Wir selbst bemerkten zuweilen nach einmaliger Einträufelung einiger Tropfen einer einprozentigen Lösung innerhalb weniger Minuten gleichzeitig mit den ersten Orbicularkrämpfen und dem eintretenden Spannungsgefühl im Auge, ein Gefühl von Uebelkeit, noch bevor die ersten Veränderungen an Pupille und Akkommodation wahrnehmbar waren. Andere sahen Erbrechen nur nach Verwendung von vier- bis fünfprozentigen Lösungen. Nach einmaliger Einträufelung einer Lösung von 0.24 g Physostigminsulfat zu 30 g Wasser entstand Uebelkeit, und als die Einträufelung nach vier Stunden wiederholt wurde, Erbrechen[5]).

Die allgemeine Empfindlichkeit gegen Physostigmin ist zweifellos sehr verschieden. Bei einzelnen beschränken sich die Beschwerden auf Zucken im Auge, während in der Regel verschiedengradiger Schmerz in der betreffenden Stirnhälfte, oder auch in anderen Teilen des Kopfes, vorhanden ist. Bei anderen tritt bedeutendes Unwohlsein mit Uebelkeit und Erbrechen nach den Einträufelungen ein[6]).

Nach einem drei Jahre lang andauernden Gebrauche einer einhalbprozentigen Physostigminlösung, welche zweimal täglich eingeträufelt wurde, entwickelte sich bei einem älteren Manne ein der Trunkenheit ähnlicher Zustand mit Gesichtshalluzinationen, welche Erscheinungen nach Aussetzen des Mittels unter weiterem Gebrauche von Pilocarpin schwanden[7]).

1) Galezowski, Recueil d'Ophthalm. 1875. p. 158.
2) Cohn, Berl. klin. Wochenschr. 1895. No. 21. S. 455. — Jany, Ophthalm. Gesellsch. 1878 u. a. — Saemisch, l. c. (s. Atropin).
3) Pflüger, Ophthalm. Gesellsch. 1882. S. 150.
4) Augstein, Klin. Monatsbl. f. Augenheilk. 1912. Bd. I. S. 1.
5) Solomon, Brit. med. Journ. 1887, 3. Sept. p. 510.
6) v. Reuß, Arch. f. Ophthalm. Bd. XXIII. Abt. 3.
7) Roubinowitsch, Ann. d'Oculist. T. CXXIII. p. 138.

Isophysostigmin. Aus der Calabarbohne läßt sich neben Physostigmin eine in Aether unlösliche Base, das Isophysostigmin, darstellen. Die miotische Wirkung des schwefelsauren Isophysostigmins tritt schneller ein, ist intensiver und hält länger an, als die des schwefelsauren Physostigmins, läßt sich aber durch Atropin leichter aufheben[1]).

Pilocarpin.

Die Jaborandiblätter enthalten, der bisherigen Annahme nach, die Alkaloide Pilocarpin und Pilocarpidin. Jaborin und Jaboridin sind deren Zersetzungsprodukte. Die letzteren werden auch als Isopilocarpin und Isopilocarpidin bezeichnet.

Therapeutisch kommt bis jetzt nur das Pilocarpin in Frage, das bei örtlicher Anwendung auf Pupille und Akkommodation dem Physostigmin ähnlich wirkt. Ehe man dasselbe kannte, wurden mit dem Extrakt aus den Jaborandiblättern dieselben Symptome, nämlich Miosis, Akkommodationskrampf und Abnahme der Sehschärfe, wahrscheinlich durch die Miosis bedingt, hervorgerufen[2]). Dieselben Symptome können auch als sekundäre auftreten, wenn von irgend einem Resorptionsorte aus Pilocarpin in die Blutbahn gelangt ist.

1. Die Pupillenverengerung.

Die Pupillenverengerung durch Pilocarpin erreicht nicht den Grad und die Dauer, wie durch Physostigmin; es ist jenes aber doch als ein sicher und rasch wirkendes Myoticum anzusehen.

Ein Extr. Jaborandi spirituosum und aquosum kann unter Umständen nur Reizerscheinungen am Auge machen, aber keine Pupillen- oder Akkommodationswirkung. Es rührt dies dann nur von einem schlechten, zu wenig Pilocarpin enthaltenden Präparate her. Solche minderwertigen Produkte sind noch heute im Handel.

Die Pilocarpin-Miosis ist gar nicht bei Tauben und Schildkröten herbeizuführen. Bei den letzteren bildet sich stets eine konvergierende Schielstellung des vergifteten Auges heraus. Bei Kaninchen fehlt die Pupillenverengerung, oder ist doch unbedeutend. Bei Hunden erscheint sie wenige Minuten nach der Einträufelung von drei bis vier Tropfen einer zweiprozentigen Lösung des salzsauren Salzes, wird noch etwas stärker und dauert sechs bis acht Stunden. Bei der Katze entsteht nach den gleichen Dosen etwas später eine Miosis, die an Grad und Dauer derjenigen des Menschen gleichkommt[3]).

Die miotische Einwirkung bei Menschen wird durch die folgende Tabelle illustriert[4]). Sie erschien in zwei Versuchsreihen bei 40 Kranken 32 und bei 20 Kranken 17 mal, d. h. in 80, beziehungsweise 85 pCt.

1) Ogin, Ther. d. Gegenw. 1904. S. 492. — Behrens, Inaug.-Diss. Gießen 1906. — Nikanorow, Petersb. ophthalm. Gesellsch. 14. Dez. 1906.

2) Tweedy, The Lancet. 1875, 30. Jan. — George, Ein Beitrag zur Wirkung der Jaborandi. Greifswald 1875.

3) Rampoldi, Annal. di Ottalmol. T. VII. p. 375 et 503. — Albertoni, Arch. f. experim. Path. 1879. Bd. XI. S. 417. — Meyer, l. c.

4) Jaarsma, l. c. — Koenigstein, Wiener med. Presse. 1878. No. 40. — Scotti, Berl. klin. Wochenschr. 1877. S. 141. — Just, Wiener med. Wochenschr. 1879. S. 841. — Albertoni, l. c. — Koenigshöfer, Klin Monatsbl. 1878. S. 257. — Weber, Zentralbl. f. d. med. Wissensch. 1875. S. 769. — Lang und Barrett, Ophthalm. Hosp. Rep. Vol. XI. p. 182.

Stärke der Pilocarpin-Lösung	Beginn der Miosis nach	Maximum der Miosis	Dauer des Maximums	Dauer der miotischen Wirkung
0,0025 pCt. — die schwächste, noch wirkende Lösung	—	30 Minuten	—	26 Stunden
1 pCt.	10—15 Minuten	30 Minuten	—	$^3/_4$ Stunden??
2 pCt.	10 Minuten	20—30 Minuten	3 Stunden	24 Stunden
2 pCt.	10 Minuten	—	—	—
Einige Tropfen 1—2 pCt.	Nach wenigen Minuten	30 Minuten	—	8 Stunden
2 pCt.	5—10 Minuten	—	—	24 Stunden
2 pCt.	3—5 Minuten	15—20 Minuten	—	nach 1 Tropfen 2—3 Stunden, nach mehreren Tropfen 24 Stund.
2,5 pCt.	—	30 Minuten		stundenlang, noch am nächsten Tage träge Pupillenreaktion

Die erhaltenen Wirkungswerte stimmen, wie man sieht, bis auf eine Ausnahme gut überein.

Nach innerlicher oder subkutaner Beibringung des Pilocarpin verengern sich die Pupillen beim Hunde nach kleinen Dosen nicht. Ist die resorbierte Menge dagegen tödlich oder fast tödlich, so erscheint immer eine Pupillenerweiterung, die als eine asphyktische aufzufassen ist.

Auf die nach innerlicher Anwendung von Folia Jaborandi bei Menschen auftretenden Veränderungen, die die Pupille und die Akkommodation erfahren, wurde bereits aufmerksam gemacht. Unter 54 Fällen erschienen dieselben 17mal, also in 31 pCt., begannen 25 Minuten bis 3 Stunden nach Darreichung des Mittels und dauerten 5 Minuten bis 18 Stunden, also im Durschschnitt 4 Stunden.

Aehnlich liegen die Erfahrungen mit dem subkutan gebrauchten Pilocarpin. Gegenüber ganz vereinzelten Angaben, wonach übergroße Dosen keine Miosis erzeugten, gibt es eine große Zahl von Fällen, in denen dieses Symptom relativ häufig gesehen wurde. Es entstand z. B. unter 50 Kranken, denen das salzsaure Pilocarpin beigebracht worden war, 23mal nach 15—50 Minuten, und hielt 30—60 Minuten an, und kam noch häufiger, wenn das reine Alkaloid gegeben wurde, nämlich acht Mal bei zwölf Kranken. Nach einer einzigen subkutanen Einspritzung von 0,002 g erschien eine Miosis, die zwölf Stunden länger anhielt, als alle übrigen Folgeerscheinungen[1]).

Die Miosis tritt am atropinisierten Auge nicht ein, und kann durch Atropin auch sofort aufgehoben werden. Die Verengerung kann deswegen nicht durch eine direkte Reizung des Musculus sphincter pupillae

1) Stumpf, Deutsch. Arch. f. klin. Med. 1875. Bd. XVI. S. 255. — Scotti, l. c. — Albertoni, l. c.

bedingt sein. Während des Maximums der Miosis kann man durch Reizung des Halssympathicus stets eine erhebliche Dilatation der Pupille erzielen, sodaß man die Pupillenverengerung durch Pilocarpin auf Reizung des Oculomotorius zurückführen muß[1]).

Meistens entsteht bei Tieren und Menschen nach dem Verschwinden der Miosis eine mäßige, bald vorübergehende Erweiterung der Pupille[2]). Die Mydriasis erschien bei Menschen:

Nach subkutaner Anwendung von Pilocarpin. hydrochl. 3mal in 8 Fällen
" " " " " " 8 " " 23 "
" Einträufelung " " " 15 " " 17 "

Diese sekundäre Mydriasis kann 1—24 Stunden anhalten.

Zwei Anschauungen über die Ursache dieses Symptomenwechsels bestehen. Nach der einen soll die nachfolgende Mydriasis durch eine Reizung der thorazischen und abdominalen Fasern des Sympathicus bedingt sein, welche in den meisten Fällen die anfängliche Oculomotoriusreizung überdauert: denn die Erweiterung bleibt aus, wenn zuvor die Sympathici durchschnitten sind. Nach der anderen Meinung handelt es sich um die Wirkung eines zweiten, als Verunreinigung im Pilocarpin enthaltenen Alkaloids. Neuerdings meint man, wie uns scheinen will, etwas zu emphatisch, in dem Jaborin, oder, da man dies nicht gelten lassen will, im „Isopilocarpin" und „Isopilocarpidin" die mydriatischen Faktoren gefunden zu haben[3]). Nach unserer Ansicht hat diese nicht sehr ausgesprochene und relativ flüchtige Pupillenerweiterung weder eine unangenehme Bedeutung, selbst nicht für Glaukomatöse, noch glauben wir, daß sie sich je wird vermeiden lassen.

Bei Kaninchen entsteht Pupillenstarre. Dasselbe sah man auch bei Menschen, aber auch ganz oder teilweise erhaltene Lichtreaktion.

Durch Pilocarpin entsteht bei Tieren ein Sinken des Augendruckes, dem eine leichte Erhöhung vorangeht, und zwar nicht nur an dem behandelten, sondern auch durch Resorption an dem normalen Auge[4]).

Träufelt man bei Hunden oder Kaninchen eine 10—20prozentige Lösung von salzsaurem Pilocarpin in das Auge oder bringt man sie zu 1—2 mg pro kg. bei Hunden, zu 1—2 cg bei Kaninchen in die Venen, so tritt eine beträchtliche Vermehrung der Eiweißstoffe des Humor aqueus ein[5]).

2. Die Akkommodation.

Hand in Hand mit der Pilocarpin-Miosis und vielleicht noch häufiger wie diese ist der Akkommodationskrampf. Er läßt früher als die Pupillenverengerung nach: ja es kann sich eine Akkommodationsparese leichteren Grades einstellen, während eine geringe Verengerung der Pupille noch besteht. Die Akkommodationsveränderung zeichnet sich

1) Galippe u. Bochefontaine, Gaz. méd. de Paris. 1875. p. 92, 122, 134. — Albertoni, Gaz. méd. Veneta. 1878. — Ueber das Verhalten des Muskels s. Physostigmin.

2) Man sah sie auch nach einem Inf. fol. Jaborandi in 7 von 8 Fällen länger und hochgradiger als die Miosis, die nur 5mal der Mydriasis voranging: Tonoli, Gaz. med. ital. lombard. 1878. No. 34. p. 208.

3) Lilienfeld, Zentralbl. f. pr. Augenheilk. 1901. S. 129 u. 165.

4) Höltzke, l. c. — Graser, Manom. Untersuch. usw. Erlangen. 1883. — Stocker, l. c. — Schlegel, Arch. f. exp. Pathol. Bd. XX. S. 271.

5) Mawas, Compt. rend. de la Soc. de Biol. T. LXIX. p. 521.

mehr durch die Annäherung des Fernpunktes aus, doch sind die Angaben hierüber, wie über den Grad der Wirkung nicht frei von Widersprüchen.

Nach Einträufelung einer ein- bis zweiprozentigen Pilocarpinlösung wird das Auge myopisch. Der Nahepunkt ist etwa um die Hälfte näher ans Auge gerückt, von 14 auf 7 und von 16 : 8 cm (!). Der Fernpunkt ist ebenfalls stark genähert und fällt beinahe mit dem Nahepunkt zusammen. Eine zweiprozentige Lösung von Pilocarpinum hydrochl. läßt den Fernpunkt entsprechend der Wirkung eines Konvexglases von $^1/_{40}$—$^1/_{36}$ sich nähern.

Nach Einträufelung einer zweiprozentigen Lösung entstanden noch die folgenden Veränderungen:

Fernpunkt vorher ∞; in $^1/_4$ Stunde 1,25: nach $2^3/_4$ Stunden ∞.
Nahepunkt „ 9,5 „ „ „ 10,5; „ „ „ 10,2.

Einbringen einer 2,5prozentigen Lösung veranlaßte schon nach drei Minuten eine vermehrte Akkommodationsspannung, die nach $^3/_4$ Stunden einen Grad erreichte, der einem Konvexglase von 40 Zoll entsprach. Der Nahepunkt war um einen Zoll hereingerückt. Nach $1^1/_4$—$1^1/_2$ Stunden war die Akkommodationsspannung ganz beseitigt.

Die Wirkung einer reichlich eingeträufelten Pilocarpinlösung von 1 pCt., an sechs Augen, worunter ein presbyopisches, zeigt die folgende Tabelle.

		In Minuten	Durchschnitt in Minuten
Beginn der Annäherung für	Nahepunkt	10—20	13,33
	Fernpunkt	10—25	15
Maximum erreicht für	Nahepunkt	20—35	28,33
	Fernpunkt	15—35	26,67
Dauer der Wirkung für	Nahepunkt	60—80	70
	Fernpunkt	50—85	67
			Durchschnitt
Wirkung in Dioptrien für	Nahepunkt	1,11—7,06	3,51
	Fernpunkt	2,22—4,74	2,7

Die Zunahme der Akkommodationsbreite begann in 10—15 Minuten, das Maximum war in 10—90 Minuten erreicht, der Grad betrug 0,35 bis 7,07 Dioptrien. Die bezüglichen Durchschnittswerte sind 11,25 Minuten, 60,9 Minuten, 2,72 Dioptrien. In zwei Fällen ging eine Abnahme der Akkommodationsbreite voraus, welche ihr Maximum in 20, beziehungsweise 25 Minuten erreichte, entsprechend 2,11, beziehungsweise 3,82 D.[1]).

Eine Einwirkung auf die Akkommodation kann auch nach subkutaner Pilocarpinanwendung zustande kommen. Nach Injektion von 1 ccm einer Lösung von 2,5 pCt. stellte sich nach 10 Minuten gleich-

1) Lang und Barrett, l. c.

zeitig mit dem Beginne der Schweißsekretion ein Akkommodationskrampf ein. Derselbe erreichte sein Maximum in 30—40 Minuten. Sein optischer Effekt entsprach einem Konvexglase von 16 Zoll, war also stärker, als ihn derselbe Beobachter[1]) bei örtlicher Anwendung fand. Das Heranrücken des Nahepunktes betrug 1—$1^1/_2$ Zoll. Gleichzeitig verengten sich die Pupillen etwas, unter geringer Beschränkung ihrer Lichtreaktion. Nach 1—$1^1/_4$ Stunden waren sämtliche Veränderungen wieder verschwunden. Eine Verminderung der Akkommodationsbreite durch Abrücken des Nahepunktes bei noch vorhandenem Einrücken des Fernpunktes wurde bei subkutaner Anwendung gefunden, nachdem die Miosis geschwunden war[2]).

Selbst der Gebrauch eines Jaborandi-Aufgusses kann die Akkommodation beeinflussen und die Pupille freilassen. Er wurde in einer Stärke von 6,0 : 110,0 auf einmal genommen. Eine viertel bis eine halbe Stunde später, kurz nach dem Beginne der Schweißabsonderung wurde zuerst eine leichte Anspannung der Akkommodation bemerkt, welche allmählich mit den übrigen Symptomen zunahm, bis sie ihre Akme nach etwa einer Stunde erreichte. Der Fernpunkt wurde hereingerückt, entsprechend einem Konvexglase $^1/_{36}$—$^1/_{40}$. Gleichzeitig wurde der Nahepunkt um $^3/_4$—1 Zoll hereingerückt. Nach $^3/_4$—1 Stunde begann die Spannung wieder nachzulassen, war aber erst nach 12 Stunden, oder noch länger ganz beseitigt[3]).

Bezüglich des zeitlichen Verlaufes der An- und Abspannung der Akkommodation zeigt Pilocarpin dasselbe Verhalten wie Eserin.

3. Anderweitige Sehstörungen.

Sehstörungen durch Veränderung des intraokulären Druckes sind bisher beim Pilocarpin nicht beobachtet worden. Es wird bekanntlich, ebenso wie das Physostigmin, therapeutisch verwendet zur Bekämpfung des Glaukoms. In bezug auf das normale Auge lauten die Angaben ziemlich übereinstimmend. Man fand eine langsame Druckherabsetzung, nachdem primär zirka eine halbe Stunde lang die Höhe der Spannung stark ins Schwanken geraten war unter allgemeiner Körperaufregung. In der Periode der Druckschwankungen war der mittlere Druck erhöht. Das Pupillenspiel stand mit den Druckverhältnissen in keinem ursächlichen Zusammenhang[4]). Diese Ergebnisse sind mehrfach bestätigt worden[5]).

Ueber eine Minderung des Sehvermögens wurde zuerst nach Anwendung des Jaborandi-Extraktes und eines Jaborandi-Infuses berichtet. Das letztere soll unter 114 Kranken 42mal dieses Symptom, mit Akkommodationsstörung vergesellschaftet, erzeugt haben[6]). Man bezog diese Amblyopie auf eine Herabsetzung der Netzhautempfindlich-

1) Koenigshöfer, l. c.
2) Falchi, Gaz. d. clinica. Torino. 1885. T. XXI. p. 226.
3) Koenigshöfer, l. c.
4) Stocker, Arch. f. Ophthalm. Bd. XXXIII. Abt. 1. S. 150. — Schiötz, Arch. f. Augenheilk. 1909. Bd. LXII.
5) Pflüger, Ophthalm. Gesellsch. 1882. — Golowin, Inaug.-Diss. Moskau 1895.
6) Fronmüller, Memorabilien. 1876. Bd. XXI. S. 151.

keit, wobei aber übersehen wurde, daß die Buchstaben in Zerstreuungskreisen erschienen. Uns will scheinen, daß dieses Symptom nicht immer, wie man dies auch tat, durch die eintretenden Reizsymptome oder die vermehrte Tränensekretion zu erklären ist; denn auch ohne vermehrte Tränenabsonderung geben Kranke bisweilen an, schlechter zu sehen, weil es ihnen wie ein Schleier oder Nebel vor den Augen läge. Diese Sehstörung kann so stark sein, daß große Druckschrift, $^1/_2$ Fuß vom Auge entfernt, nicht zu lesen ist. Bei einem an Bleikolik leidenden Manne, der Pilocarpin erhalten hatte, entstand Dunkelsehen. Vielleicht war hier das Pilocarpin nur das auslösende Moment für eine Bleiamblyopie. Bei einer syphilitischen Papillo-Retinitis erschien nach subkutaner Einspritzung von 0,01 g Pilocarpin eine Amblyopie[1]).

Bei manchen Kranken traten nach dem Gebrauche von Jaborandi-Infusen vor der Akme eigentümliche Sehstörungen auf. Die Gegenstände erschienen dunkler, und die Buchstaben der Leseproben begannen zu zittern, ebenso alle fixierten Gegenstände. In der Akme wurden zickzackförmige blitzartige Erscheinungen bemerkt, welche ganz die Eigentümlichkeiten des Flimmerskotoms darboten. Diese Störungen waren nach ca. 25 Minuten wieder verschwunden, während die Akkommodationsspannung noch anhielt. Die äußeren Muskeln zeigten während der Zeit ein normales Verhalten[2]). Etwas Aehnliches scheint nach dem Gebrauche des Extr. Jaborandi fluidum beobachtet worden zu sein. Die Kranken klagten über Flimmern und Lichterscheinungen[3]).

Nach längerem Pilocarpingebrauche soll sich eine Katarakt entwickeln können. So wurde in vier Fällen von Netzhautablösung und in einem Falle von seröser Chorioiditis mit konsekutiver Netzhautablösung kürzere beziehungsweise längere Zeit nach Beendigung der Kur eine Trübung der bis dahin völlig intakten Linse beobachtet, die rasch fortschreitend zu Katarakt führte. Bei zwei Kranken mit Netzhautablösung waren 17 subkutane Pilocarpininjektionen von 0,03 g gegeben worden. Nach drei, beziehungsweise sechs Monaten begann die Katarakt. In einem dritten Falle waren 15 Injektionen gemacht worden und die doppelseitige Linsentrübung trat nach fünf Monaten ein. Ein weiterer Kranker bekam schon in der fünften Woche nach der Entlassung eine Trübung der Linse und ein an Chorioiditis und Netzhautablösung Leidender, der Extr. Jaborandi fluid. in täglichen Dosen von einem Eßlöffel genommen hatte, bekam nach vier Wochen das gleiche Leiden[4]).

Obschon Trübungen der Linse nach Netzhautablösung oder infolge von Erkrankungen des Uvealtraktus kein seltenes Vorkommnis sind, so ist der Verdacht nicht ungerechtfertigt, daß Pilocarpin ätiologisch in den mitgeteilten Fällen eine Rolle gespielt hat, zumal auch bei einem an Irido-Chorioiditis mit Glaskörpertrübung leidenden, und mit Pilocarpin behandelten Pferde in der vierten Woche der Behandlung eine Trübung der bis dahin klaren Linse aufgetreten war.

1) Fuhrmann, Wiener med Wochenschr. 1890. No. 34. S. 1445.
2) Koenigshöfer, l. c.
3) Landesberg, Arch. f. Augenheilk. Bd. VIII. S. 248.
4) Landesberg, Klin. Monatsbl. f. Augenheilk. 1882. Bd. XX. S. 48.

Wir glauben, daß die gewaltige Verschiebung der Wasserverteilung in den Geweben, die durch Pilocarpin hervorgerufen wird, als befördernde Ursache dieser Nebenwirkung anzusprechen ist.

Als störende Nebenwirkung des Pilocarpins ist noch die Vermehrung der Tränenabsonderung hervorzuheben, die nach Anwendung von Jaborandi oft gesehen wurde, z. B. unter 114 Fällen 46mal, in einer anderen Reihe 27mal unter 46 Kranken.

Arecolinum hydrobromicum.

Das Arecolin ist eines der in den Nüssen der Areka-Palme enthaltenen Alkaloide. Die wässerige Lösung des bromwasserstoffsauren Salzes reagiert neutral, oder sehr schwach sauer. Es besitzt das Arecolin eine starke, aber kurze miotische Wirkung.

Ein Tropfen einer wässerigen einprozentigen Lösung erzeugt am Auge eine Wärmeempfindung, Tränenlaufen und Lidkrampf, aber nur für eine Minute. Darauf folgen Hyperämie der Conjunctiva bulbi und eine leichte pericorneale Injektion, die einige Minuten später wieder verschwinden. Nach weiteren zwei Minuten entstehen heftige klonische Iris-Kontraktionen mit Pupillenverengerung. Die letztere ist nach fünf Minuten schon bemerkenswert, nach zehn Minuten maximal und hält 25—30 Minuten an. Dabei besteht Makropsie.

Die durch Atropin erweiterte Pupille soll sich durch Arecolin nicht verengern, aber auch das Umgekehrte nicht stattfinden.

Eine nicht geringere Wirkung ist auch von einer 0,5prozentigen Arecolinhydrobromat-Lösung angegeben worden. Ohne ciliare oder conjunctivale Injektion und nur nach voraufgegangenem Stechen und Jucken beginnt nach 2—3 Minuten die Pupillenverengerung, erreicht ihr Maximum in 10—12 Minuten und hält ca. 30 Minuten an, um allmählich zu verschwinden.

Das Arecolin wirkt auf den Ciliarmuskel verschieden, nicht nur je nach der Art des Brechungszustandes, sondern auch bei Individuen, die die gleiche Refraktion haben. Die Ciliarkontraktion geht immer derjenigen des Sphincter iridis voraus, ähnlich wie bei dem Physostigmingebrauch. Aber das Arecolin wirkt schneller als dies letztere, während seine Wirkung weniger andauert. Der Nahepunkt rückt näher, d. h. die Akkommodation nimmt um 3 – 5 D zu. Die Akkommodationsbeschränkung schwindet in etwa einer Stunde.

Der intraokulare Druck wird durch Arecolin herabgesetzt. Bei Glaukom erweist es sich in dieser Beziehung dem Physostigmin überlegen. Man sah bei Glaukomatösen noch Miosis eintreten, wo Physostigmin versagte[1]).

---

1) Lavagna. XII. Congr. intern. de Méd. T. VI. p. 178. — Chetwood-Aiken. Brit. med. Journ. 1899. 14. Jan. p. 82. — Bietti, Arch. di Ottalm. Vol. V. Fasc. 1—2. — Maximoff. Zeitschr. f. Augenheilk. Bd. III. S. 549.

Tetramethylcyanpyridon.

Eine $^1/_2$prozentige Lösung in das Auge gebracht, macht nach 4 bis 5 Minuten Miose, welche nach 20—30 Minuten ihren Höhepunkt erreicht, 10—12 Minuten auf demselben bleibt und nach ca. 3 Stunden schwindet. Der Pupillarreflex bleibt lebhaft. Nach Beseitigung der Wirkung tritt eine halbe Stunde lang eine leichte Erweiterung ein. Der Fernpunkt scheint sich nicht zu ändern, dagegen nähert sich der Nahepunkt, wodurch die Akkommodationsbreite um etwa 2 D vergrößert wird. Es wirkt schwächer und kürzer als Physostigmin und Pilocarpin, länger als Arecolin[1]).

Oleum Cajeputi. Das Cajeputöl verengt die Pupille. Die durch Hyoscyamus erweiterten Pupillen wurden nach Einreibung dieses Oeles in die Augenlider normal.

Herzgifte, die der Digitalis ähnlich wirken.

Seit langem kennt man die Tatsache, daß Digitalin, direkt in das Auge gebracht, primär eine Verengerung der Pupille erzeugt[2]). Man erkannte aber auch durch Versuche an Vögeln, daß diese Miosis bald in Mydriasis übergeht, daß also in verschiedener Zeitfolge eine Reizung von Sphincter und Dilatator erfolgt[3]). Diese letztere Angabe ist etwas weiter verfolgt worden[4]), und hat durch Prüfung von:

Digitoxin in schwach alkoholischer Lösung von 1 : 1000, **Digitalin** in derselben Konzentration, **Helleborein** in 1prozentiger wässeriger Lösung. **Convallamarin** in 1prozentiger wässeriger Lösung, **Scillain** in schwacher Sodalösung, **Evonymin** in wässeriger 1prozentiger Lösung, **Strophantin** in wässeriger Lösung von 1 : 1000, **Erythrophlaeinum hydrochlor.** in 2prozentiger wässeriger Lösung an dem Vogelauge zu dem mehr als wahrscheinlichen Schlusse geführt, daß alle digitalinartig wirkenden Stoffe auf die beiden Muskeln der Iris verschieden wirken. Der Sphincter wird anfänglich bis zur krampfhaften Kontraktion gereizt, und dann für lange Zeit gelähmt. Der Dilatator wird keinenfalls gelähmt.

An Tauben und Hühnern tritt 10—15 Minuten nach Einbringung des Giftes in das Auge starke, bis maximale Miosis ein, auch dann, wenn die Pupille vorher durch Curarin weit und starr gemacht worden war. Nach einer halben bis einer Stunde beginnt der Sphincterkrampf zu schwinden, die immer noch reaktionslose Pupille erweitert sich mehr und mehr und ist nach einer weiteren Stunde auf 4—5 mm erweitert. Diese Mydriasis hält 2—3 Wochen, mitunter noch länger an.

Bei Schildkröten bleibt die primäre Digitalinmiosis über 3 Tage lang bestehen. In allen Versuchen trübte sich ferner die Cornea bis zur Undurchsichtigkeit.

Hydrastinin. Die Einträufluug einer neutralen oder schwach alkalischen dreiprozentigen Lösung von Hydrastininsulfat bewirkt bei

1) Bajardi, Giorn. di Reale Accad. di Med. di Torino. 1900. p. 241.
2) Braun, Arch. f. Ophthalm. Bd. V. Abt. 2.
3) Weber, Klin. Monatsbl. f. Augenheilk. 1863. S. 377.
4) Meyer, Arch. f. exp. Pathol. u. Pharmak. Bd. XXXII. 1893. S. 115.

Tauben nach wenigen Minuten maximale Miosis von etwa halbstündiger Dauer[1]).

Formaldehyd.

Eine wässerige Lösung von Formaldehyd verengt die Pupille der Taube, macht sie reaktionslos, später aber, wenn auch nicht maximal, wieder weit.

Bei experimenteller allgemeiner Formaldehydvergiftung entstand dagegen Mydriasis und zuweilen eitrige Conjunctivitis[2]).

Ein Mensch, der durch Verwechslung Formaldehyd getrunken hatte und danach bewußtlos, blaß und kalt geworden war, ließ schon in der Besserung nach etwa 24 Stunden Rötung der Augenlider und ziemlich starkes Tränenlaufen erkennen.

1) Meyer, l. c.
2) Jagolkowski, Inaug.-Dissert. Petersburg 1902.

Stoffe, welche chemisch oder physikalisch in die Umsetzung des lebenden Eiweisses eingreifen.

1. Metalloide, Metalle, Säuren.

Jod und Jodsalze.

Freies Jod.

Freies Jod ist ein Zellgift. Es geht mit dem Zelleiweiß eine Verbindung ein, und kann deswegen Funktionsstörungen an Organen hervorrufen, mit denen es in direkte Berührung kommt. Gelangt es in Substanz oder als Dampf in das Auge, so entsteht eine Ophthalmie. Dies kann geschehen, wenn Jod im Gesicht arzneilich stark angewendet wird oder bei Arbeitern in Jodfabriken. Ein Lupuskranker, der viermal täglich mit einer glycerinhaltigen Jodjodkaliumlösung im Gesicht gepinselt wurde, brachte etwas von der Lösung mit seinen Fingern in die Augen: außerdem konnte der Joddampf, da der Kranke den Kopf stützte, und sich nicht hingelegt hatte, in das Auge gelangen. Es entstand eine Ophthalmie. Ihre charakteristische, weinrote Farbe besteht aus einer Injektion des conjunctivalen Bindegewebes am Tarsus und Bulbus, aber ohne Beteiligung des subconjunctivalen Gewebes, der Hornhaut und tieferer Organe. Das ganze Auge ist dabei glänzend, weil die durch den Reiz des Jods abgesonderte Tränenflüssigkeit nie hinreichend abgeleitet werden kann. Es bleibt meistens bei der Injektion und Hypersekretion, ohne eiterige Absonderung, doch kann auch, wie man dies nach Einbringung von zwei Tropfen reiner Jodtinktur in das Auge feststellte, neben anderen entzündlichen Symptomen an der ganzen Conjunctiva bulbi et palpebrarum schon nach einer halben Stunde eine mäßige Schleimabsonderung sich einstellen.

Zu diesen objektiven Erscheinungen treten oft infolge des ungleichmäßigen Schwimmens in Tränen Gesichtstäuschungen, und infolge der Schmerzen Lidkrampf.

Eine andere eigentümliche Folge des Hineingelangens von einem Tropfen Jodtinktur in das Auge, nämlich eine Mydriasis, bestand bei einem jungen Manne vier Tage lang.

Bringt man eine Lugol'sche Lösung (Jod 0,05, Jodkalium 0,12, Wasser 30) in das Auge, so entsteht bisweilen eine etwas intensive Reizung mit Röte, die nicht lange bestehen bleibt, oder eine kaum merkliche Kongestion. Nimmt die Konzentration zu — z. B. 0,12—0,3 g

Jod, 0.24—0.6 g Jodkalium und 30 g Wasser — so entsteht stärkere Reizwirkung und bei den höheren Dosen Entzündung mit Phlyctänenbildung und immer mit Hornhauttrübung. Es kann auch zu einem Hornhautgeschwür bei starkem, pericornealem Gefäßkranz kommen. Die Vernarbung desselben erfolgt, wenn das Gift nicht von neuem einwirkt, in einigen Tagen.

Die Injektion von drei bis sieben Tropfen Jodtinktur in den Glaskörper von Hunden hatte in 83 pCt. der Fälle mehr oder minder ausgedehnte Netzhautablösung zur Folge. Einmal entstand ein chorioiditisches Exsudat zwischen Chorioidea und Retina. Die mit dem Glaskörper verklebte Retina war entweder in ihrer ganzen Dicke abgehoben oder es trat eine Spaltung ein, so daß die äußeren Schichten an der Chorioidea haften blieben und nur die inneren abgelöst waren. Der Glaskörper wurde geschrumpft, in anderen Fällen verflüssigt gefunden, außerdem bestanden Iridochorioiditis, Cyklitis und Trübung der hinteren Linsenschichten[1]).

Außer Verflüssigung des Glaskörpers wurde hämorrhagische Papillitis neben Netzhautablösung nach Einbringen von zwei bis drei Tropfen Jodtinktur in das Augeninnere beobachtet[2]).

Die Einbringung von drei bis sechs Tropfen Jodtinktur oder der Lugol'schen Lösung in das Augeninnere von Menschen, die an Netzhautablösung leiden, hat eine Fülle von unangenehmen Folgen gezeitigt, die dem Verfahren ein Ende bereiteten. Man nahm von demselben Abstand wegen der starken, in Gestalt einer Iridochorioiditis auftretenden Reaktionssymptome, Schmerzen, Hyperämie und Chemosis der Conjunctiva, Glaskörpertrübungen, Vermehrung der Netzhautablösung u. a. m. wurden ebenfalls beobachtet.

Jodsalze.

Bringt man Jodkalium in Lösung auf die Conjunctiva, so läßt es sich im Kammerwasser nachweisen, im Glaskörper erst nach Einbringen in den Kreislauf. Nach innerlichem Gebrauch ist es in $5\frac{1}{2}$ Minuten, nach subkutanem in drei, und nach Instillation in sechs Minuten im Kammerwasser von Tieren zu finden. Nach subkutaner Injektion ist es nach 30—40 Minuten in die vorderen Teile des Glaskörpers gelangt[3]).

Angeblich soll die subconjunctivale Injektion von 1 ccm einer fünfprozentigen Jodkaliumlösung das Mittel nicht bis zu Glaskörper, Retina und Opticus gelangen lassen[4]). Aus elementaren pharmakologischen Gründen, aber auch weil eine solche Menge tatsächlich bei einer geeigneten Behandlung im Gehirn von Tieren, denen Jodkalium subkutan beigebracht wurde, erkennbar ist, halten wir diese Angabe für nicht richtig.

Bei Tieren und bei Menschen bedingt das Einbringen einer Jodkaliumlösung von 0,3 : 30,0 g Wasser oder einer Jodkaliumsalbe von 0.4—0.8 : 15 g Fett Rötung der Conjunctiva mit vermehrtem Tränenfluß und Lidkrampf. Höhere Konzentrationen machen eine starke Reizung,

1) Wolf, Arch. f. Ophthalm. Bd. XL. Abt. 2.
2) Baduel, Arch. di Ottalmol. 1893—1894. T. I. p. 364.
3) Vergl. die Einleitung. — Hilbert, Schrift. der physik.-ökon. Gesellsch. Königsberg. 1883. Bd. XXIV. — Leplat, Annal. d'Oculistique. T. XCVII. p. 75.
4) Vogel, Arch. f. Ophthalm. Bd. XLIX. Abt. 3. — Vergl. die Einleitung.

die mehrere Stunden anhält und bei Tieren mit reichlicher schleimiger Absonderung einhergeht. Gelegentlich entsteht bei den letzteren unter diesen Verhältnissen auf der Conjunctiva bulbi auch eine Blase, deren Inhalt von selbst eintrocknen kann. Immer wird eine Trübung des Hornhautepithels beobachtet.

Nach Einspritzen einer Lugol'schen Lösung (5 pCt. Jod und 10 pCt. Jodkalium) in die vordere Kammer von Kaninchen nach vorhergehender Entleerung des Kammerwassers trat Hornhautnekrose ein. Die Augen wurden nach ca. $1^1/_2$ Monaten phthisisch[1]).

Einspritzen von 5 prozentiger Jodkaliumlösung in die Linse trübt dieselbe, ebenso wie Kammerwasser und Hornhaut unter Drucksteigerung. Die Linsenfasern sind bröcklig zerfallen, z. T. wie angenagt und von Vakuolen durchlöchert[2]).

Als resorptive Jodsymptome, die auf Grund einer individuellen Empfindlichkeit nach jedem Jodsalz, sowie nach Aufnahme von freiem Jod an den Augen auftreten können, sind diejenigen zu erwähnen, die erscheinen

a) an den Conjunctiven, der Hornhaut und den Lidern.

Es entsteht[3]) selten allein, meist in Verbindung mit Katarrh der Nase, eine katarrhalische Reizung der Bindehaut sowie der Auskleidung des Tränensackes und des Tränenkanals. Periorbitale Schmerzen oder eine schmerzhaft drückende Empfindung in der Supraorbitalgegend an der Austrittsstelle des Nervus supraorbitalis leiten bisweilen diesen Zustand ein und begleiten ihn. Die Augenlider schwellen ödematös an, und können durch übergelagerte ödematöse Beutel vollkommen geschlossen werden. In manchen Fällen sehen sie erysipelasartig aus. Auch bis auf die Stirn kann sich die Schwellung erstrecken und Lidkrampf den Zustand subjektiv noch verschlimmern. Eine solche Lidschwellung kann jede Jodverbindung erzeugen, die Jod abspaltet, und man sah sie demnach auch nach arzneilichem Gebrauch von Jodeisen[4]).

Die Angabe[5]), daß Bindehaut und Tränenflüssigkeit durch einen Gehalt an Rhodan aus Jodkalium Jod frei mache und dadurch den Augen-Jodismus erzeuge, ist eine irrtümliche. Auch nicht rhodanhaltige Gewebe spalten Jod ab.

Die Gefäße der Conjunctiva palpebrarum und der Conjunctiva sclerae erscheinen gewöhnlich an beiden, aber auch nur an einem Auge stark injiziert, die Schleimhaut selbst geschwollen und aufgelockert. Es besteht Tränenfluß und bisweilen auch Lichtscheu. Bei manchen Menschen bildet sich eine vollkommene Chemosis serosa heraus, wie sie auch sonst bei Blutstauungen in den Venen der Lider und Orbita entsteht. Aus der geschlossenen Lidspalte sickert dünne, wässerig-seröse Flüssigkeit hervor, die aber auch aus dünnem, bald zu Krusten eintrocknendem Eiter bestehen kann. In einem Falle soll eine auf diesem Wege entstandene Kerato-Conjunctivitis den Verlust des Sehvermögens an einem

1) Bentzen, Arch. f. Ophthalm. Bd. XLI. Abt. 4. S. 61.
2) v. Pflugk, Arch. f. Ophthalm. Bd. LXVII. S. 274.
3) L. Lewin, Die Nebenwirkungen der Arzneimittel. 1899. 3. Aufl.
4) Hewkley, Brit. med. Journ. 1888.
5) Muck, Münch. med. Wochenschr. 1900. S. 1168 u. 1732.

Auge bedingt haben[1]). Gelegentlich erscheinen auch subconjunctivale und episclerale Blutaustritte.

Gleichzeitig mit einer Jodakne scheinen auch Eruptionen im Bereiche der Conjunctiva bulbi und der Cornea vorzukommen. Bei einem Syphilitiker entstand gleichzeitig mit einem Jodpemphigus eine Hornhauttrübung. Beide Erscheinungen wurden anfangs auf die Syphilis zurückgeführt. Aussetzen des Mittels ließ auch die Störungen an der Hornhaut schwinden.

Am dritten Tage nach dem Gebrauche von 2 g Jodkalium täglich bekam ein Kranker einige Bläschen (plaques erythémato-vésiculeuses) zugleich mit einer Irido-Conjunctivitis derselben Seite und neuralgischen Schmerzen im Gebiete des Facialis. Dieser Herpes zoster soll schon früher einmal bei demselben Kranken durch Jodkalium entstanden sein[2]).

Auch Phlyktänen wurden beobachtet. Einmal erschienen Pusteln am Hornhautrande, welche Xerosebazillen und Staphylokokken enthielten, und in einem Falle soll durch das Medikament ein Abszeß in einer alten Hornhautnarbe entstanden sein[3]).

Diese Nebenwirkungen des Jodkaliums können, je nach der spezifischen Disposition des Individuums, nach ein- oder mehrmaligen Dosen eintreten und nach dem Aussetzen des Mittels innerhalb einiger Tage spontan verschwinden, ohne Residuen zu hinterlassen, schneller noch, wenn leicht adstringierende Lösungen zu Umschlägen benutzt werden.

Auch bei Tieren kommen nach Resorption von Jodkalium katarrhalische Erkrankungen des Auges und der Nase vor. Bei einem Stier sah man eintreten: Lidschwellung, starkes Tränen, rote Flecke an der Nasenschleimhaut, Albuminurie, Strangurie usw.

b) in den Funktionen der Augenmuskeln.

Die Pupillen können bei dem Jodismus erweitert oder verengt sein. Allgemeine Schlüsse, die das Auftreten des einen oder des anderen Zustandes erklären könnten, lassen sich nicht ziehen.

Die Akkommodationsbreite war in einem Falle eingeengt, und die Sehschärfe dabei vermindert.

Schwerere zerebrale Jodwirkungen verbanden sich gelegentlich mit deutlichen Bewegungsstörungen des Auges. Bei einem Kranken, der fünf Monate lang wegen einer Acne indurata Jodkalium erhalten hatte, entstanden Schwindel, Unsicherheit in den Bewegungen, Gliederzittern und lebhafte Wärmeempfindung in den Füßen, die bald in Schmerz überging. Nachdem dies mehrere Wochen gewährt hatte, wurden die Muskeln beider Gesichtshälften gelähmt, die Sprache sakkadiert, und das Sehvermögen war getrübt. Alle Gegenstände erschienen oft doppelt und einer rotierenden Bewegung unterworfen. Es bestand leichter Strabismus divergens. Auch das Gehör und das Gedächtnis nahmen ab. Zuletzt trat Verblödung ein. Vielleicht lag in diesem Falle, wie in einigen wenigen anderen, welche paralytische Zufälle mit Störung der Intelligenz aufwiesen, eine erbliche Belastung vor, durch welche ein so schlimmer Ausgang in eine Geisteskrankheit veranlaßt wurde.

---

1) Hallopeau, L'Union médicale. 1882. No. 82.
2) Jaquet, Société des hôpitaux. 1898.
3) Gifford, Ann. of Ophthalm. 1905. p. 232.

Doppeltsehen sah man auch bei einem Syphilitiker neben Kopfschmerzen, Schwindel, Herzklopfen u. a. m. entstehen, nachdem er 29 g Jodkalium an einem Tage (!) verbraucht hatte.

Ein Kranker, der wegen tuberkulösen Syphilids größere Dosen von Jodkalium nahm, wurde von einem Anfall von Bewußtlosigkeit heimgesucht, aus dem er mit Paraplegie und rechtsseitiger Lähmung des M. orbicularis erwachte.

Nicht nur Lähmungen, sondern auch Krampferscheinungen, Augenmuskelzittern und Nystagmus kann Jodkalium, als seltenes Vorkommnis, hervorrufen. So bekam ein an tuberösem Syphilid erkrankter Mann, der Jodkalium unregelmäßig und in großen Mengen nahm, erweiterte Pupillen. Seine Augen waren in fortwährender Bewegung, ähnlich derjenigen, welche man bei Kindern mit angeborener Katarakt bemerkt. Er war nicht imstande, die Augen auf einen Gegenstand zu fixieren; er hielt stets seine Hand über ihnen, als wollte er sie vor dem Lichte schützen und doch schien es nicht, als wenn das Licht ihn besonders reizte. Später stellte sich auch halbseitige Lähmung ein. Allmählich schwanden die paralytischen Zufälle und die Augen fingen an, ruhiger zu werden.

c) als intraokulare Erkrankungen.

Von anderweitigen Sehstörungen kam bisher vereinzelt eine Hyperästhesie der Retina als Photophobie vor. Eine an Struma leidende Frau nahm Jodpräparate. Neben der Abnahme des Kropfes stellte sich eine ungemein erhöhte Empfindlichkeit der Retina, eine Art von Photophobie ein, so daß am Tage die Gesichtsobjekte in einer flammigen, feuerroten und das Auge blendenden Beleuchtung erschienen und abends das künstliche Licht gar nicht vertragen wurde. Mit dem Aussetzen des Jods schwanden diese Symptome, aber die Struma nahm auch wieder zu.

Nur einmal wurde unseres Wissens bisher über eine eitrige Iritis nach Jodgebrauch Mitteilung gemacht. Einem Alkoholiker wurde Jodnatrium und Bromnatrium zu gleichen Teilen verschrieben (10 : 300, dreimal täglich ein Löffel voll zu nehmen). Nach vier Tagen folgten: tiefe Ciliarinjektion, Eiter in der vorderen Kammer, Lichtscheu als Sehvermögen, enge Pupillen und Beschläge auf der Linsenfläche. Nach weiteren zwei Tagen erzielte man durch Scopolamin und Auflegen von Empl. Hydrargyri auf die Stirn fast vollständige Wiederherstellung. Als nach zwei Monaten wieder die gleiche Lösung zur Anwendung kam, erschienen wieder Entzündung des Corp. ciliare und Hypopyon[1]).

Ganz ausnahmsweise scheint die Linse durch Jod leiden zu können. So hatte ein 43Jähriger Jodsalz in der üblichen Dosis sieben Tage lang eingenommen, als sich zeigten: Tränenfluß, Lichtscheu, Blepharospasmus, Miosis und im vorderen Teile der Linse eine mehrschichtige Trübung. Nach dem Aussetzen des Mittels trat Heilung ein[2]).

Vorübergehend erschienen auch Amblyopie[3]) und Amaurose.

Die Gefäßwirkung, die Jod und Jodsalze zu äußern vermögen, kann, wenn die Verhältnisse ungünstig liegen, auch ernstere Störungen

1) Westhoff, Zentralbl. f. pr. Augenheilk. 1898. Aug. S. 245.
2) Corda, Annal. di Ottalm. 1903. p. 277.
3) Dorval, Gaz. des hôp. 1856. Juin. — Corlieu, Gaz. des hôp. 1856. No. 56.

am Augenhintergrunde hervorrufen. Genau so wie halbseitige Lähmung beobachtet wurde, die sehr wahrscheinlich durch Blutungen im Mittelhirn bei schon vorher vorhanden gewesener Jodpurpura entstanden, können Blutungen an der Retina durch Jodkalium bedingt werden. Ein an Chorioretinitis syphilitica leidender Mann bekam gleich nach den ersten Jodkaliumgaben starke Conjunctivitis, Kopfschmerzen, sowie eine Verschlimmerung seiner Augen. Die am nächsten Tage vorgenommene ophthalmoskopische Untersuchung ergab frische Hämorrhagien in die Retina.

In 2 Fällen trat unter Jodgebrauch Rötung der Papille auf, welche nach Aussetzen wieder schwand[1]).

Jodoform.

Sobald Jodverbindungen im menschlichen Körper Jod abspalten, kann dieses, je nach der geringeren oder größeren chemischen Beziehung zu einzelnen Organen und deren funktioneller Wertigkeit Störungen erzeugen, die in letzter Reihe als protoplasmatische Giftwirkungen aufzufassen sind. Bei dem Jodoform kommt sicherlich ein Teil der Wirkungen auf die Rechnung der ganzen Substanz; dahin gehören wahrscheinlich auch die am Auge beobachteten[2]). Dieselben sind im ganzen selten. Man sah sie sowohl bei innerlichem Gebrauche gegen Tuberkulose und Syphilis, als auch bei der äußerlichen chirurgischen Verwendung, z. B. für die Nachbehandlung von Hüftgelenkresektionen, ausgedehnten Verbrennungen, Hirnabszeß u. a. m. entstehen. Das Aufstreuen des Pulvers auf Wunden kann sie ebenso wie die Injektion des Jodoformöls oder die Verwendung anderer pharmazeutischer Herstellungen erzeugen.

Es kann jetzt keinem Zweifel mehr unterliegen, daß Jodoform den Sehnerven anzugreifen und eine Amblyopie ohne oder mit zentralen Skotomen hervorzurufen vermag. Die Ausbildung eines solchen Zustandes kann Wochen oder viele Monate (3—12) in Anspruch nehmen, und mehr oder minder lange oder mehr oder minder umfangreich von anderweitigen zerebralen, gastrointestinalen oder kutanen Störungen eingeleitet oder begleitet sein. Aber auch ohne solche kann eine Jodoform-Amblyopie entstehen und bestehen. Es handelt sich meist um ein relatives, selten absolutes zentrales Skotom mit dem Befunde der Neuritis mit nachfolgender Heilung oder auch Atrophie. Vereinzelt sind Netzhautblutungen vermerkt. Die Sehschärfe ist entweder nur wenig herabgesetzt, oder bis auf Fingerzählen, oder es besteht völlige Erblindung. Wahrscheinlich handelt es sich bei allen diesen verschiedenen Formen um retrobulbär-neuritische Zustände. In einigen der folgenden Fälle wurden Farbenskotome in verschiedener Ausdehnung und auf einem oder beiden Augen festgestellt.

1. Die Sehnervenerkrankung durch Jodoform.

Wir geben zunächst einige Beispiele, in denen das Vorhandensein eines zentralen Skotoms nicht festgestellt wurde. In den Fällen

1) Pick, Zeitschr. f. Augenheilk. 1909. Bd. XXI. 4. S. 302.

2) Bringt man Menschen innerlich Jodoform ein, so kann man nach zwölf Stunden, subkutan nach 15 Minuten, Jodreaktion im Kammerwasser bekommen.

dieser Art handelte es sich lediglich um eine Herabsetzung der Sehschärfe mit oder ohne eine geringe Gesichtsfeldbeschränkung und wenig auffallenden Veränderungen an den Papillen.

Ein 32 Jahre alter Tuberkulöser hatte $3^1/_2$ Monate lang 0.46—1,8 g Jodoform täglich in drei Dosen in Pillen genommen. Nachdem die stärkste Dose 22 Tage lang eingeführt worden war, begann er über sein Sehvermögen zu klagen. Die Sehschärfe war auf $^6/_{18}$ gefallen.

Allein durch das sofortige Aussetzen des Medikaments stellte sich das normale Sehvermögen in vier Monaten wieder her. Die Sehschärfe betrug beiderseits $= {}^6/_5$.

Ein anderer 26jähriger Tuberkulöser hatte drei Monate lang Tagesdosen von 0,18—1,8 g Jodoform eingenommen, als Sehstörungen eintraten.

Die Pupillen reagierten normal. Sehschärfe beiderseits $^5/_{20}$. Das Farbensehen war normal, ebenso das Sehfeld mit einer kleinen linksseitigen Einschränkung. Die Papillen waren blaß, aber ohne atrophische Zeichen. Ohne Medikamente schwanden die Sehstörungen nach drei Monaten[1]).

Infolge eines einjährigen Gebrauches von Jodoform und Kreosot in Pillen entstand Amblyopie mit weißgrauer Verfärbung des Sehnerven. Heilung erfolgte nach Aussetzen des Mittels und Strychnininjektion[2]).

Das Auftreten zentraler Skotome ist die häufigste Folge der Jodoformeinwirkung auf den Sehnerven.

Veränderungen am Augenhintergrunde können fehlen, sind aber gewöhnlich in verschieden starker Weise vorhanden. Man kann es als feststehend ansehen, daß nur ein übermäßiger ungerechtfertigt lange ausgedehnter Jodoformgebrauch den Sehnerven so erkranken läßt.

Ein 16jähriges schwächliches Mädchen klagte über hochgradige Sehstörung. Das rechte Auge zählte Finger nur auf zehn Fuß Entfernung, das linke auf sechs Fuß. Sehschärfe $= {}^1/_{20}—{}^1/_{30}$. Das rechte Auge las mit $+$ 6 D. Sn V, das linke Sn VII$\frac{I}{II}$ mühsam in vier bis fünf Zoll. Die Untersuchung ergab ein zentrales Skotom von 4—8° Radius bei sonst ganz normalem Gesichtsfelde. Der Augengrund war ganz normal, die Pupillen eher weit.

Die Vorgeschichte ergab, daß die Amblyopie während der Nachbehandlung einer Hüftgelenksentzündung entstanden und daß der Jodoformverband in Anwendung gekommen war. Auf Grund des angenommenen Zusammenhanges mit der Jodoformeinwirkung wurde die Prognose günstig gestellt. Nach acht Tagen war die Sehschärfe $> {}^1/_2$, so daß wieder feinste Schrift gelesen wurde[3]).

Nach Punktion eines Hirnabszesses wurden innerhalb 3 Wochen 300 g 10prozentigen Jodoformglycerins injiziert. Vier Tage nach der letzten Injektion entstanden Sehstörungen und es entwickelte sich ein absolutes Skotom. In 5 Wochen Wiederherstellung[4]).

Häufige, während dreier Jahre fortgesetzte Verbände mit Jodoform bei einem carcinomatösen, 65jährigen Fräulein schufen plötzlich Amblyopie.

1) Russell, The Lancet. 1897. 12. june. p. 1608.
2) Hutchinson, New York med. Journ. 1886. Vol. XLIII. p. 16.
3) Hirchberg, Zentralbl. f. Augenheilk. 1882. März. S. 93.
4) Sarasoff, Wiener klin. Wochenschr. 1907. No. 48.

Beim Blicken in den Spiegel sah sie sich neblig. Es war SR $< {}^{6}{}_{60}$ Sn; SL $< {}^{6}{}_{60}$ Sn.

Die äußere Hälfte einer jeden Papille war leicht blaß und die Innenbegrenzung einer jeden Macula zeigte eine geringe gelbe Körnung. Das Gesichtsfeld für Weiß war erhalten. Der Farbensinn war sehr geschädigt. Die einzige Farbe, welche erkannt wurde, war Blau. Sie nannte Rosa, Blau und Grün. Es bestand rechts ein zentrales Skotom für Blau, links sah sie Blau nur sehr beschränkt. Nach dem Aussetzen des Jodoforms stellte sich Besserung im Farbensehen ein, insofern Grün und Rot erkannt wurden. Für letzteres bestand aber ein Skotom, ebenso wie für Gelb und Blau. Gold und Silber wurden schwierig unterschieden. Die Sehschärfe blieb aber, trotz einer leichten Besserung noch schlecht[1]).

Einem Knaben mit spondylitischer Kyphose in dem unteren Brustwirbel und einem Senkungsabszeß im linken Oberschenkel wurde regelmäßig ein zehnprozentiges Jodoformöl oder Jodoformglycerin eingespritzt. Nach Verbrauch von ungefähr 50 g Jodoform in vier Monaten erschienen folgende Sehstörungen: Verminderte Sehschärfe mit absolutem zentralem Skotom auf dem linken und einem relativen Farbenskotom auf dem rechten Auge. Die Außengrenzen der Gesichtsfelder waren normal. Außerdem bestanden Kopfschmerzen, Erbrechen und Strabismus convergens mit Nystagmus. Besserung erfolgte durch Beseitigen des noch erlangbaren eingespritzten Jodoforms und Vermeiden eines Weitergebrauches[2]).

In einem anderen Falle von kaltem Inguinalabszeß, der mit Jodoformglycerininjektionen behandelt war, traten nach 10 Tagen allgemeine Vergiftungserscheinungen und nach 6 Wochen eine doppelseitige Papillitis auf. Der Befund wurde wieder normal, doch blieb ein zentrales Skotom für Rot, Grün und Blau, Gesichtsbeschränkung und Minderung der Sehschärfe[3]).

Ein 31 jähriger Mann, der an tuberkulöser Pleuritis und Peritonitis litt, erhielt dagegen Jodoform — etwa vier Wochen lang dreimal täglich 0,12 g und 10 Tage lang 0,24 g achtmal täglich. In der angegebenen Zeit wurden insgesamt ungefähr 65 g Jodoform verbraucht. Als Amblyopie eintrat, setzte man das Mittel aus. Es erschienen weiter: Kopfschmerzen, Schwindel, Diarrhoe, ein dauernder Jodoformgeschmack, allgemeine Depression und Zittern der Hände. Am dritten Tage nach dem Aufhören der Medikation stellten sich Coma und linksseitige Ptosis ein. Die Augenuntersuchung am vierten Tage ergab eine normale Refraktion und normale brechende Medien. Der Rand der Papille war in beiden Augen verwischt: eine eigentliche Papillitis bestand nicht. Die Sehschärfe war sehr vermindert; beiderseits bestand ein zentrales absolutes Skotom für Weiß. Für Rot waren die Skotome größer, als man sie gewöhnlich bei der Nikotinamblyopie findet.

Am siebenten Tage nach dem Fortlassen des Jodoforms war die Papillartrübung noch ausgesprochener. Nach vier Wochen bestand ein zentrales Skotom für Farben und ein kleines für Weiß unter dem Fixationspunkt. SR $= {}^{6}{}_{36}$. SL $= {}^{6}{}_{24}$. Unter Strychninbehandlung waren nach drei Monaten die Skotome geschwunden. Sehschärfe beiderseits $= {}^{6}/_{8}$ [4]).

Die im vorstehenden Falle aufgetretenen Sehstörungen wollte man als Folge einer Tuberkulose des Sehnerven auffassen, weil der Kranke

1) Critchett, Transact. Ophth. Soc. Unit. Kingd. 1898. Vol. XVIII. p. 383.
2) de Vries, Ned. Tijdschr. v. Geneesk. 1900. No. 25.
3) Rochon-Duvigneaud, Soc. d'Ophthalm. de Paris. 1908. Oct.
4) Priestley Smith, Ophthalm. Review. 1893. April.

an hochgradiger Tuberkulose litt[1]. Selbst wenn es gar keinen anderen Fall einer Jodoform-Amblyopie gäbe, wodurch die Möglichkeit eines solchen Vorkommnisses erwiesen wäre, so würde dieser Fall dafür als beweisend angenommen werden können, und zwar weil die Begleitsymptome echte Jodoformsymptome darstellten.

Besonders schwer und hartnäckig erwies sich die Erkrankung der Augen in denjenigen Fällen, in denen Jodoform zu Verbänden bei ausgedehnten Verbrennungen angewendet wurde. Hier fand man zuweilen ganz akut auftretend ausgesprochene Neuroretinitis, und eine in einem Falle schon drei Wochen nach dem Jodoformgebrauche, in anderen erst später erscheinende Sehnervenatrophie. Auch hier versuchte man die Erkrankung des Sehapparates von der Verbrennung und nicht vom Jodoform abzuleiten, da die erstere unter Umständen auch eine Neuritis optici erzeugen kann[2]. Wir schuldigen auch in diesen Fällen das Jodoform als Ursache an. Die besondere Schwere der Erkrankung erklärt sich ungezwungen durch die unverhältnismäßig viel stärkere Resorption von einer stark entzündeten Wundfläche. Unter keinen sonstigen Verhältnissen, selbst nicht von Körperhöhlen aus, kann in der Zeiteinheit so viel von dem an und für sich schwer löslichen Mittel in die Lymphbahnen, wie hierbei eintreten. Ob nebenher die bei Verbrennungen sich bildenden eiweißartigen Zersetzungsgifte, als Schädigungen in realer Konkurrenz am Auge wirken, entzieht sich der Beurteilung. Die Wahrscheinlichkeit spricht dagegen, weil Jodoform die Bildung solcher Produkte an der Brandwunde, wenn auch vielleicht nicht ganz verhindert, so doch sehr einschränkt.

Eine ausgedehnte Verbrennung von Rumpf und Extremitäten war drei Wochen lang mit Jodoformgaze behandelt worden. Nach dieser Zeit trat Erblindung innerhalb 24 Stunden ein und zwar als schon $^3/_5$ der Wundfläche vernarbt waren. Die Papillen waren geschwollen, die Venen gefüllt, die Pupillen weit und starr. Nach Fortlassen des Jodoforms kehrte das Sehvermögen langsam zurück. Nach zwei Jahren war es aber erst auf $^{15}/_{100}$ gestiegen. Es war ein zentrales absolutes Skotom nachweisbar und temporale Blässe der Papillen, welche sich nach Zurückgehen der Schwellung ausgebildet hatte[3].

Ein 12jähriges Kind, dem große Körperflächen verbrannt waren, wurde mit Jodoform verbunden. Es stellte sich Eiterung mit Fieber von 37—39° ein. Nach sieben Monaten erschienen Erbrechen, Durchfälle, Kopfschmerzen und Minderung des Sehvermögens, die in einigen Tagen zur absoluten Amaurose führten. Das Fortlassen des Jodoforms ließ alle krankhaften Symptome bis auf die Amaurose schwinden. Man stellte elf Monate nach dem Beginn der Sehstörung das Folgende fest: Die Pupillen reagieren gut. Rechts werden Finger auf 10 cm gezählt, links auf 20 cm. Farben werden nicht wahrgenommen. Die Gesichtsfelder sind normal.

Ophthalmoskopisch erkennt man eine doppelseitige weiße Atrophie. Die Gefäße sind wenig verengt[4].

1) Michel, Ophthalm. Jahresber. 1893. S. 469.
2) Mooren, Hauteinfl. und Gesichtsstörungen. Wiesbaden 1884. S. 16.
3) Brose, Arch. of Ophthalm. Bd. XXIX. S. 289.
4) Valude, Annales d'Oculistique. 1893. Ann. LVI. T. CIX. p. 378.

Eine 48jährige Frau, die sich stark verbrannt hatte, wurde mit Jodoformgaze verbunden. Nach drei Wochen trat ohne Zeichen einer Jodoformintoxikation eine sukzessive Herabsetzung des Sehvermögens ein. Beide Sehnerven erschienen atrophisch, besonders in der temporalen Hälfte[1]).

2. Augenmuskelstörungen durch Jodoform und das Verhalten der Pupillen.

Eine linksseitige vorübergehende Ptosis, welche am 3. Tage nach dem Aussetzen des Mittels auftrat, wurde einmal beobachtet und auch bei einem anderen Kranken eine leichte Ptosis verzeichnet, häufiger indes eine Lähmung der Mm. interni oder eines Externus[2]). Der Strabismus convergens verband sich in einem Falle mit Nystagmus.

Die Lähmung kann auch einseitig auftreten. Doppeltsehen, ohne nähere Angabe wird ebenfalls erwähnt. In der Bewußtlosigkeit, die oft mit Unruhe der Muskeln, Zähneknirschen usw. einhergeht, beobachtet man Rollen der Augäpfel und Zuckung derselben selbst für drei Wochen.

Ein 13jähriger Knabe bekam wegen eines kalten Abszesses des Hüftgelenkes zweimal je 50 g Jodoformglycerinemulsion injiziert, in Zwischenräumen von neun Tagen. Nach sechs Tagen stellten sich Erbrechen und Appetitlosigkeit ein. Sechs Tage später wurde abermals eine Injektion von 20 g in einen neuen Abszeß gemacht. Im Laufe der nächsten sechs Wochen folgten noch mehrfache Injektionen von 30—50 g, im Ganzen wurden 23 g reines Jodoform eingebracht; doch wurde nicht alles resorbiert, sondern ein Teil entleerte sich wieder. Sechs Tage nach der letzten Einspritzung erschien eine Trübung des Sehvermögens und Schwindel bis zum Hinstürzen. In den nächsten Tagen wurde festgestellt: Sehschärfe = Finger in 0,5 m. Pupillen normal, mäßige Schwellung der Papillen (1,5—2,0 D), Grenzen verwischt, Venen erweitert, geschlängelt. Rechtsseitige Abduzensparese. Sprachstörungen, Irrereden. Pulsbeschleunigung. Fehlen der Kniereflexe, große Erregung.

Nach acht Tagen waren die Außenwender normal, und die Sehschärfe hatte sich gebessert. Drei Wochen später bestand eine Parese der Interni; die Papillenschwellung war zurückgegangen, die temporale Hälfte erschien blaß. Im Harn fand sich stets Jodoform. Sieben Wochen später stellte man als letzten Befund fest: Beiderseits Verfärbung der Papille; Arterien und Venen rechts eng, links normal. Bewegungen frei. SR = $^5/_{10}$, SL = $^5/_7$ + 1,0 Hm beiderseits.

Das Gesichtsfeld war in seiner oberen Hälfte für Weiß, Blau und Rot eingeengt, für ersteres um 20—30°, für die Farben um 15° bis 20°[3]).

---

1) Terson, Annales d'Oculistique. T. CXVIII. p. 387.

2) Priestley-Smith, l. c. — de Vries, l. c. — Elischer, Zentralbl. f. Chirurgie. 1887. S. 234.

3) Mohr, Arch. f. Augenheilk. Bd. XLV. H. 3. In einem anderen Falle war ein Blutaustritt an der linken oberen Vena temporalis und grauweißes Exsudat an den Arterien. — Weitere Fälle sind beobachtet von Snyder, Ophth Rec. 1904. No. 3, Sauvineau, Soc. d'Ophth. de Paris. 1909, 6. Avril. In diesem letzteren Falle bestand auch ein zentrales Skotom für Weiß und ein Skotom für Grün. Alle Symptome schwanden schließlich.

Die Pupillen wurden in den leichten amblyopischen Zuständen anfangs eng, später mittelweit gefunden. In schweren Fällen mit anderweitigen, auch zerebralen Jodoform-Vergiftungssymptomen sah man sie eng oder weit, verbunden mit Starre[1]).

3. Anderweitige Störungen.

Nach der Operation eines Altersstars wurde Jodoform auf die Wunde gestreut. Am anderen Morgen war die vordere Kammer etwa zu $^2/_5$ ihres Inhaltes mit Jodoform erfüllt, und der Humor aqueus trübe. Nach und nach wurde das Jodoform resorbiert, so daß nach 14 Tagen nichts mehr davon zu sehen war[2]).

Für die Desinfektion tieferer Teile des Augapfels, speziell des Glaskörpers, wurde das Einbringen von Jodoform empfohlen. In drei Fällen von komplizierten Verletzungen mit Eröffnung des Glaskörperraumes ließ man komprimiertes Jodoform mittelst eines gläsernen Troicarts in den Glaskörper gelangen. Tierversuche hatten ergeben, daß reines Jodoformpulver vom Glaskörper reaktionslos vertragen wurde, während Stäbchen oder Jodoformblättchen regelmäßig zu Abkapselung, bindegewebiger Umwandlung im Glaskörper, oder auch zu Netzhautablösung führten. Es entstanden hiernach in zwei Fällen partielle Glaskörpertrübungen. Das herabsinkende Jodoform hinterließ schon sofort eine streifige, graue, bandartige Trübung, genau seiner Bewegungsrichtung entsprechend. An der Einführungsstelle, wo Jodoform liegen geblieben war, machten sich erst nach sieben Wochen feine, streifige Trübungen bemerkbar, die sich innerhalb der nächsten Monate zu einer weißen kompakten Trübung verdichteten, ebenso wie eine kompakte Trübung am Boden des Glaskörpers, wo das Jodoform sich hingelegt hatte, entstand.

Im dritten Falle blieb der Glaskörper klar. Möglicherweise entstanden die Trübungen, weil die Glaskörper nicht mehr normal waren. Es wird unserer Ansicht nach immer darauf ankommen, ob der Chemismus an einem solchen Organ das Abspalten von Jod aus dem Jodoform begünstigt. Die Wahrscheinlichkeit spricht dafür, daß an einem kranken Gewebe diese Zerlegung leichter zustande kommt als an einem gesunden, doch ist besonders hervorzuheben, daß kleine Mengen von Jod sich durch normale Körpergewebe und Körpersäfte abspalten.

Eine weitere Nebenwirkung bestand in zweien der Fälle in dem Auftreten einer Bindegewebsentwicklung vor der Retina, beziehungsweise der Papille, also einer Art Retinitis proliferans. Bei Tieren erschien ähnliches, nämlich am 12. Tage nach der Einführung einige kleine weiße Streifen in der Netzhaut unterhalb der Papille[3]).

Tierversuche, die mit dieser Methode der Jodoformanwendung angestellt wurden, ergaben, daß, wenn man Kaninchen das Mittel in Stäbchen- oder Pulverform in die vordere Kammer brachte, das Cornealendothelium da litt, wo es von dem Mittel berührt wurde. Die Ursache

1) Schwarz, Berl. klin. Wochenschr. 1885. S. 99. — Czerny, Wiener med. Wochenschr. 1882. S. 149. — Hayes, Dublin Journ. 1883. Vol. LXXVI. p. 105.
2) Berry, Annal. d'Oculist. 1892. T. CVIII. p. 430.
3) Wokenius, Zeitschr. f. Augenheilk. 1902. Bd. VIII. S. 241.

wurde in den entzündlichen, durch die Verwundung geschaffenen Verhältnissen gesucht, da auch Gelatinestäbchen ohne Jodoform das Gleiche erzeugten. Ebenso beurteilt werden die sonstigen, bei der Einbringung beobachteten Veränderungen der Hornhaut, wie z. B. die Leukozyteninfiltration an ihrer hinteren Fläche, die Hypertrophie und Nekrose einiger fixer Zellen und die Veränderungen an der Iris, z. B. die multiplen interstitiellen Hämorrhagien[1]). Wir glauben demgegenüber annehmen zu müssen, daß auch diese Veränderungen echte örtlich toxische sind, die durch Jod entstehen, das in statu nascendi aus dem Jodoform bei der innigen Berührung mit Geweben sich abspaltet.

Wenn Jodoform Hautausschläge erzeugt, so können diese auch das Gesicht, beziehungsweise die Augen befallen. Hierbei handelt es sich immer um eine besondere, individuelle Empfindlichkeit. Die Ausschläge erscheinen nicht selten mit Nachschüben, die eine andere Gestalt haben, wie die zuerst aufgetretenen, und können auch auf Körperteile springen, die weit entfernt von dem ersten Anwendungsorte liegen. So entstanden an den Augen Bläschen, Lidekzem und Vereiterung der Meibom'schen Drüsen.

Nach Einstreichen von Vaselin, Adeps lanae ana 3,0, Jodoform 0,5, Cocain 0,05 in den Bindehautsack trat hochgradige Rötung der Stirn und des Gesichtes mit Fieber auf. Nach acht Tagen erfolgte Heilung[2]).

Joduret.

Ein 15jähriger Maurer hatte eine große Knochenweichteilwunde infolge von Osteomyelitis des rechten Oberschenkels und wurde mit dem als gefahrloses Antisepticum empfohlenen Joduret verbunden. Nach 3 Wochen bestanden Sehstörungen beiderseits. Die Sehschärfe betrug ca. $^1/_{13}$. Rot- und Grünempfindung waren verloren, Blau erhalten, die Gesichtsfeldgrenzen für Weiß waren fast normal, aber es bestand eine beträchtliche Einengung für Blau und ein absolutes zentrales Skotom. Ophthalmoskopisch fand sich Hyperämie der Papille. Da die Ursache nicht erkannt wurde, blieb die Behandlung die gleiche noch etwa drei Wochen lang.

Sechzehn Tage nach Entlassung und Aussetzung des Mittels war die Blaugrenze beträchtlich erweitert, die Skotome wenig verändert. Die Sehschärfe blieb dieselbe. Fast ein Jahr später bestand keine Aenderung. Die Papille erschien grünlich-weiß, besonders temporal mit durchscheinender Lamina cribrosa[3]).

Thiuret.

Ein 16jähriges Mädchen wurde wegen ausgedehnter Verbrennung mit Thiuret verbunden. Nach etwa vier Wochen mußte eine Untersuchung wegen Sehstörungen vorgenommen werden. Sehschärfe = Finger auf kaum 1 m bei exzentrischer Fixation. Grün und Rot wurden nicht erkannt, Blau mangelhaft. Die Außengrenzen waren normal. Ein zentrales Skotom ließ sich noch nicht genauer aufnehmen. Die Papille war hyperämisch. Thiuret wurde ausgesetzt auf Grund der Erfahrung mit Joduret. Nach Strychnininjektionen hob sich die Sehschärfe auf $^1/_{10}$, die Blauempfindung besserte sich. Sechs Wochen nach Aussetzen des Mittels wurde Atrophie der Papille festgestellt, besonders temporal. Dieser Zustand blieb unverändert[3]).

1) Ricchi, Arch. d'Ophthalm. 1904. T. XXIV. p. 25.
2) Baulai, La clinique ophthalm. 1899. p. 64.
3) Baas, Das Gesichtsfeld. Stuttgart 1896. S. 173.

Es wird für möglich gehalten, daß das schädliche Agens sowohl von Thiuret wie Joduret in der aus ihnen abspaltbaren Hofmann'schen Base enthalten ist.

Jodmethyl.

Die Aehnlichkeit der Symptome in den folgenden Vergiftungsfällen, die durch Aufnahme von Jodmethyldämpfen zustande kamen, mit den Brommethylvergiftungen ist so auffallend, daß auch hier an eine wesentliche Beteiligung des Radikals Methyl gedacht werden muß.

Ein Arbeiter, der in einer chemischen Fabrik bei der Darstellung des Jodmethyls beschäftigt war, bemerkte mit Ausnahme einer leichten Betäubung, welche beim Nachsehen der Apparate hier und da auftrat und ihn die Gegenstände verschwommen, undeutlich erkennen ließ, keinerlei Störung. Die Betäubung wich, wenn er an die freie Luft ging.

Schwerer waren die Einwirkungen bei einem anderen mit Jodmethyl in der Fabrik arbeitenden Manne. Er bekam bei dieser Beschäftigung Benommenheit und Schwindel. Die Gegenstände erschienen ihm doppelt, und die neben ihm stehenden erkannte er nicht und stolperte über sie. Am Morgen war der Schwindel am geringsten, am Abend am stärksten. Beim Gehen wurde der Arbeiter zeitweilig so schwach, daß er sich hinsetzen mußte; in diesem Augenblick verlor er auch das Sehvermögen. Die beim Gehen auftretenden Doppelbilder standen entweder neben- oder übereinander. Die Köpfe der betrachteten Personen sah er bisweilen auch schräg stehen. Die Augen waren gut beweglich, die Pupillen normal. Im Krankenhause wechselten depressive mit Erregungszuständen. Es kamen Delirien und völlige geistige Verwirrung. Im Harn war Jod. Nach ca. 14 Tagen erlangte der Kranke das Bewußtsein wieder. Nach acht Wochen noch wurde über Schwindel und Flimmern geklagt. Diplopie war nicht nachweisbar, der Augenhintergrund normal. Es blieben Defekte in der intellektuellen Sphäre zurück[1]).

Arsen.

A. Anorganische Arsenverbindungen.

1. Entzündliche Veränderungen.

Jedes Arsenpräparat, auch Auripigment, Schweinfurter Grün, und die Kakodylverbindungen, können in jeder Form der Anwendung Reiz- beziehungsweise Entzündungserscheinungen an den Augen, vorzugsweise der Conjunctiva, erzeugen. Die Stärke dieser Störungen ist proportional der einwirkenden Giftmenge, der Dauer der Berührung und der subjektiven Empfindlichkeit. Wie an der Haut, die längere Zeit mit arseniger Säure in Berührung war, brennende, irradiierende Schmerzen oder auch Bläschen oder Pusteln hervorbrechen und Brandschorfe entstehen, die sich erst nach zwei bis drei Wochen abstoßen, so können auch Schleimhäute unter den angegebenen Bedingungen fast bis zur Zerstörung verändert werden.

Unter zwei Bedingungen können die Augen durch Arsen entzündet werden, nämlich: a) nach direktem Hineingelangen, und b) auf resorptivem Wege.

a) Die schlimmsten Veränderungen werden naturgemäß durch ver-

1) Jaquet, Deutsches Arch. f. klin. Med. 1901. Bd. LXXI. S. 370.

sehentliches Einstäuben der arsenigen Säure erzeugt werden müssen. In einem solchen Falle entstand eine eitrige Conjunctivitis und Keratitis[1]).

Arbeiter, die arsenhaltige Tapeten, z. B. solche, die mit Schweinfurter Grün gefärbt sind, abreißen, erkranken mit langwierigen Bindehautentzündungen, ebenso Arbeiterinnen, die mit demselben Farbstoff versehene Papiere zu künstlichen Blumen verarbeiten. Gerade bei solchen jugendlichen Arbeiterinnen, die grüngefärbte Blätter ausschlugen und verpackten, machte man derartige Beobachtungen. Die Haut der Lider war entzündet, geschwollen und mit Schüppchen bedeckt. Auf der Conjunctiva der unteren Lider, nahe am Rande, entstanden in einigen Fällen rundliche, graugelbe Flecke, welche nach dem Abstreifen eine etwas vertiefte, blutende Stelle zurückließen. Auch die Haut um die Nasenlöcher wies bei mehreren dieser Mädchen Rötung und Schuppenbildung auf.

Durch Aufenthalt in einem mit grünem arsenhaltigem Papier tapezierten Zimmer und Aufnahme des Staubes nach Abreißen der Tapete bekam ein Mann als Krankheitssymptome: Depression, heiseres Gefühl im Halse, Reizung und Schmerzhaftigkeit der Augen. Die Conjunctivae der Lider waren tief rot gefärbt entlang dem Tarsalrand und an den Augenwinkeln: die Lider waren leicht geschwollen und hatten die Neigung zum Umklappen. Das Sehen war schmerzhaft.

Einbringen eines kleinen Arsenikkörnchens auf die Vorderfläche der Iris von Tieren rief nur nekrotische und Regenerationsvorgänge in weiter Ausdehnung um den toxischen Fremdkörper hervor. Größere Arsenstückchen verursachen bei anhaltenderer Einwirkung eitrig-fibrinöse Exsudation, anfangs in beträchtlichem Abstande von dem Orte des Entzündungsreizes und erst allmählich den letzteren erreichend. Auch eitrige Hornhautperforation kann dadurch zustande kommen.

b) Die resorptive Arsen-Conjunctivitis kann bei dem arzneilichen Gebrauch, sowie nach Arsenvergiftungen durch eine Ausscheidung des Metalloids mit den Tränen auftreten. Sie ist meistens leicht und scheint nicht zur Eiterung zu führen. Gewöhnlich erscheint sie am zweiten bis dritten Tage, trifft aber nicht alle Vergifteten. In einer Massenvergiftung von 60 Personen erschien sie nur neunmal.

Oedem der Lider kann fehlen, oder sich auch nur auf ein Lid erstrecken. Bisweilen umgibt die Lider zirkulär eine förmlich erysipelatöse Röte, die später unter Abschuppung heilt. Bei einer Kranken, welche wegen maligner Lymphome lange mit Arsen behandelt war, trat ein Herpes zoster ophthalmicus gangraenosus auf[2]). Es entstehen ferner Jucken und starkes Brennen in der Bindehaut, meistens des unteren Lides; sie rötet sich, und mit dieser Rötung verbinden sich Augentränen und Lichtscheu. Auch eine Entfärbung der Haut kann eintreten[3]).

Bei einem Manne, der 8 g Arsenik verschluckt hatte, erschien nicht lange danach eine reichliche Absonderung von so scharfen Tränen, daß, wie der alte Beobachter angibt, Augenlider und Wangen dadurch angegriffen wurden. Nach dem Ueberstehen der Vergiftung blieb eine Disposition zu Ophthalmien zurück.

---

1) Piéchaud, Journ. d'Ophthalm. T. I. p. 561.
2) Bettmann, Arch. f. Dermatol. 1900. Bd. LVI. S. 203.
3) Owen, Brit. med. Journ. 1886. p. 985.

In England sind vor wenigen Jahren in reicher Zahl Arsenvergiftungen mit Bier zustande gekommen, die unter dem Bilde der peripherischen Neuritis mit Hautausschlägen verliefen. Solche Kranke hatten auch tränende Augen und Schwellung der Lider und der Augenumgebung. Die Conjunctivae waren chemotisch und wiesen bisweilen Hämorrhagien auf. Dabei schmerzten die Augen besonders beim Versuche zu lesen.

Ebenso wie die Blepharitis, kann auch die Conjunctivitis einseitig auftreten.

So beobachtete man z. B. bei einem 22jährigen Manne nach chronischem Arsengebrauche gegen Ekzem[1]) eine papilläre Conjunctivitis am oberen linken Lide und namentlich am oberen Rande des Tarsus. In manchen Fällen verbinden sich die Schwellung und Entzündung am Auge mit Schwellung und exanthematischer Veränderung anderer Körperteile.

Nach Einatmung von Arsenwasserstoff — aber auch nach der Vergiftung mit anderen Arsenverbindungen — kann, gleichzeitig mit bräunlicher Verfärbung der Körperdecke, eine braunrote Verfärbung der Conjunctiva entstehen. Hämoglobinurie oder Hämatinurie, beziehungsweise Methämoglobinurie, Schwindel, Uebelkeit u. a. m. begleiten diesen Zustand. Im weiteren Verlaufe der Erkrankung wird die Hautfarbe blasser und geht ebenso wie die der Conjunctiva in eine rein ikterische über. Die Conjunctiva bulbi kann aber auch von vornherein mehr oder minder stark ikterisch gefärbt sein, und im weitern Verlaufe der Vergiftung an Gelbfärbung zunehmen. Gallenfarbstoff wurde hierbei nicht im Harne gefunden. Es handelt sich hier unserer Auffassung nach um eine Blutvergiftung mit Zugrundegehen von Blutkörperchen und weitgehender Veränderung des Blutfarbstoffes — jene bei echten Blutvergiftungen so häufige Erscheinung, die auf den Zusammenhang von Gallen- und Blutfarbstoff besser wie irgend eine chemische Beweisführung hinweist.

Eigentümlich ist die Beobachtung, daß bei einem Manne nach Touchierung von syphilitischen Zungenplaques mit Atoxyl (10 pCt.) jedesmal heftige Injektion des Auges derselben Seite auftrat[2]).

2. Muskelstörungen.

Im Verlaufe der akuten oder subakuten Arsenvergiftungen werden relativ selten Veränderungen an den Pupillen wahrgenommen. Gegen das tödliche Ende hin erweitern sie sich aus den bekannten Gründen, wenn Krämpfe, Beängstigungen, Unregelmäßigkeit des Pulses und Atemstörungen eintreten. Es läßt sich auch nachweisen, daß in denjenigen Fällen akuter Vergiftung, in denen die Mydriasis früher erscheint, Störungen in der Herztätigkeit vorhanden waren. Der Puls war dann klein und häufig unregelmäßig oder gar nicht wahrnehmbar.

Ebenso verhält es sich gewöhnlich mit der Reaktionslosigkeit der Pupillen, die schon einige Stunden vor dem Tode bei mehr oder minder ausgesprochener Pulsstörung erscheinen kann. Indessen werden auch aus alter Zeit Fälle berichtet, in denen nach großen arzneilichen

1) Es waren zwei Monate lang täglich 24 Arsenpillen (!) genommen worden (Bronner, Ophthalm. Record. 1895. p. 38).

2) Coppez, Intern. Ophthalm. Kongr. 1909.

oder giftigen Mengen von arseniger Säure „Augenstarre" beobachtet wurde, welcher Ausdruck allerdings nicht eindeutig ist.

Die chronische Vergiftung kann gelegentlich maximale Mydriasis mit Reaktionsverlust schaffen. Dies war bei einer Arsenvergifteten der Fall, bei der monatelang die Erkrankungsursache verkannt worden war. Trotz hochgradiger Kachexie und fast totaler Paralyse gelang es, sie sowie eine andere derartig Erkrankte der Heilung zuzuführen.

Aus einer eigentümlichen Veranlassung entstand bei einem Arsenvergifteten Doppeltsehen. Vier Tage nach der Vergiftung erschien, nachdem schwerere Symptome des Arsenizismus vorangegangen waren, eine Entzündung und Geschwulst der linken Parotis und innerer Mundteile, an denen auch geschwürige Veränderungen sich herausbildeten. Nach 7 Tagen war die Parotidengeschwulst so bedeutend, daß der Apfel des dadurch verkleinerten linken Auges schief stand und Doppeltsehen veranlaßt wurde, wenn beide Augen geöffnet waren. Es muß somit auch eine Entzündung des orbitalen Gewebes vorgelegen haben. Der Kranke starb bald darauf.

Nach dem Gebrauche einer Patentmedizin, welche Arsenik enthielt, bekam eine Frau Ptosis, die nach Fortlassen des Medikamentes wieder schwand[1]).

In einigen Fällen ließ die akute Arsenvergiftung gleich im Beginn Exophthalmus entstehen. Die Pupillen waren dabei erweitert, und einmal auch die Conjunctiven entzündet. Es handelte sich um Kinder, die gleichzeitig die üblichen choleraartigen Symptome des Arsenizismus nebst den Schmerzzuständen aufwiesen. Man könnte der Meinung sein, daß das heftige Erbrechen die Prominenz der Augäpfel veranlaßt habe — dann müßte dieses Symptom aber häufiger erwähnt werden als es bis jetzt geschehen ist. Nur einmal bestand in einem solchen Falle erschwerte Atmung.

Vereinzelt ist nach längerem Gebrauche von Arsen ein horizontaler Nystagmus mit Flimmern bei längerem Fixieren beobachtet worden. Nachdem ein 23jähriger Mann wegen eines Hautausschlages 31 g Sol. Fowleri verbraucht hatte, erschienen Durchfälle und Schnupfen. Nach 69,9 g folgten große Mattigkeit, und trotz leichter Verringerung der Dosis nach Verbrauch von 112.3 g der Lösung Kriebeln und Zittern am ganzen Körper. Es zeigten sich weiterhin Schwindel und Lähmung, und nach Verbrauch von 134.6 g horizontaler Nystagmus, Flimmern bei längerem Fixieren, Fehlen der Patellarreflexe u. a. m.[2]).

3. Anderweitige Sehstörungen durch Arsen.

a) Amblyopie und Amaurosis.

Bereits aus dem 17. Jahrhundert liegen einzelne Berichte über akute, beziehungsweise subakute Arsenvergiftungen vor, in denen u. a. Schwäche des Sehens neben gastrointestinalen oder zerebralen Symptomen auftrat. Aus dem 18. Jahrhundert kennt man einen Fall, in dem Gesichts- und Verstandesschwäche als Nachkrankheit einer solchen Vergiftung sich ausbildeten. In späterer Zeit mehrte sich die Zahl derartiger Angaben, die,

1) Stevens, Ophthalm. Record. 1902. p. 654.
2) Krehl, Arch. f. klin. Med. 1889. Bd. XLIV. S. 325.

wenn auch verhältnismäßig selten im Vergleich zu den über andere Arsensymptome gemachten, doch als zuverlässige Tatsachen angesprochen werden müssen. Die nach dem Krankheitsverlaufe als Kollapswirkungen aufzufassenden Amblyopien scheiden wir selbstverständlich aus der Zahl dieser Beobachtungen aus. Es bleiben, auch von den neueren abgesehen, immer noch genügend übrig, um feststellen zu können, daß die Arsenverbindungen, sobald sie einmal in den Kreislauf übergehen — und auch alle in Wasser unlöslichen werden vom Körper in Lösung gebracht — unter bestimmten, unbekannten individuellen Verhältnissen die Funktionen des Opticus schädigen können, gleichgültig von welcher Körperstelle aus sie den Eingang in den Körper gefunden haben. Es kann dies schon im ersten Ansturm derselben bei der akuten Vergiftung erfolgen, geschieht aber häufiger als spätere Folge einer solchen, oder bei dem chronischen Eindringen kleiner Arsenmengen. Immer ist hierbei in Berechnung zu ziehen, daß gewisse Mengen des Metalloides im Körper, besonders den Röhrenknochen, wochen- und monatelang verharren können. Schon von diesem Gesichtspunkte aus sollten besonders Dermatologen es sich reiflich überlegen, ob es richtig ist, wochenlang Arsen gegen Psoriasis und andere Hautleiden zu reichen. Die leider verbreitete Annahme, daß die Toleranz des Organismus für Arsenik in geradem Verhältnis zu der Intensität der Krankheit steht, und wenn diese schwindet, sich auch jene verringert, hat der eine von uns bereits früher zurückgewiesen[1]).

Die durch Arsen veranlaßten Sehstörungen, die man in vorophthalmoskopischer Zeit als Abnahme des Sehvermögens, oder undeutliches Sehen, oder Dunkelheit vor den Augen bezeichnete, sind oft u. a. von Schwindel begleitet. In einigen Fällen traten auch gleichzeitig Störungen am Gehör auf. Die Affektion befiel bisher fast stets beide Augen, wenn auch ungleich stark. Die Dauer ihrer Ausbildung und ihres Bestehens schwankt. Nach der akuten Vergiftung kann sie sich schon in Stunden oder Tagen bemerkbar machen, und schnell wieder schwinden, oder als Nachkrankheit erscheinen und bleiben, während sie z. B. in einem Falle von chronischer Vergiftung durch arsenhaltigen Wein etwa drei Monate zunahm und den Kranken dann beinahe blind sein ließ, und etwa drei Monate zu ihrer Rückbildung brauchte. Die Pupillen können dabei normal oder erweitert sein; sie reagieren gewöhnlich gut.

Berichte aus älterer Zeit, bei denen allerdings eine genaue ophthalmologische Untersuchung fehlt, lassen schon erkennen, wie verschiedenartig Entstehen und Verlauf der Arsen-Amblyopie sich gestalten können, die man im Beginn des 19. Jahrhunderts, als die Behandlung des Wechselfiebers mit Arsen aufkam, öfters zu sehen Gelegenheit hatte. Vielfach gestattet allerdings die Unbestimmtheit der Angaben[2]) nicht, zu erkennen, um was es sich gehandelt hat. Mit Rücksicht auf neuere Erfahrungen mit Arsenverbindungen muß jedoch der größere Teil der berichteten Augenstörungen nach Arsenanwendung auf diese zurückgeführt werden.

Ein 38jähriger Mann wurde mit Arsenik vergiftet. Er erkrankte für ca. zehn Tage mit Erbrechen, Darmschmerzen, allgemeiner Schwäche, Durst,

1) Lewin, Die Nebenwirk. d. Arzneimittel. 1899. 3. Aufl. S. 359.

2) Kaiser, Zeitschr. f. Staatsarzneikunde. 1827. Bd. XIII. H. 2. S. 266. — Tardieu, Ann. d'hyg. publ. T. XXXVIII. p. 390. — Stachow, Zeitschr. f. Staatsarzneikunde. 1833. S. 143, 146, 181, 184.

Eingenommensein des Kopfes, Brausen in den Ohren, Schlaflosigkeit, pelzigem Gefühl, Zittern der Glieder und Gesichtsverdunkelung. Später kam noch Anästhesie der Beine, Angst, Unruhe, Betäubung hinzu und der Tod erfolgte unter Krämpfen.

Ein 24 jähriger Mann vergiftete sich mit Arsenik. Gastritische Schmerzen und Konvulsionen folgten bald, und nach ca. 24 Stunden verstörter Blick und Schwächung des Sehvermögens. Nach einer vorübergehenden Besserung kam ein Rückfall in Konvulsionen und gastrische Symptome. Schließlich erfolgte die Wiederherstellung nach ca. vier Wochen, nachdem noch ein gelblicher Teint und deutliche Gelbfärbung der Conjunctiva aufgetreten waren.

Ein 16 jähriger Bursche, der aus Irrtum Arsenik aufgenommen hatte, bekam Erbrechen, Präkordialangst, Schmerzen im Magen, Gesichtsblässe, entzündete Conjunctivae, erweiterte Pupillen, „Dunkelwerden und Flimmern der Augen" bei zunehmender Körperkälte und Sinken des Herzschlages, sowie Schwere und Kälte der Gliedmaßen. Das Bewußtsein war bis zu dem Tags darauf erfolgenden Tode erhalten geblieben.

Unter den 32 Opfern der Giftmörderin Gottfried in Bremen, von denen 15 durch Arsenik starben und 17 genasen, waren auch zwei, die neben anderen Symptomen Sehstörungen hatten. Die eine klagte über undeutliches Sehen, die andere über „Dunkelheit vor den Augen" neben Schwindel und Taubheit in den Fingern, die angeblich noch Jahre lang anhielt. Die erstere starb, die letztere verließ das Zimmer nach sieben Wochen.

Eine 18 jährige Frau nahm zum Selbstmord Arsenik. Als Symptome folgten: Erbrechen, Magenschmerzen, Diarrhoe, Anurie, später Unruhe, Schläfrigkeit, die aber nicht zum Schlafe führte und vollständiger Verlust der Sehkraft. Das Bewußtsein war klar, Extremitäten und Gesicht kühl, der Puls anfangs ruhig, nach fünf Stunden klein und frequent, und erst lange nach dem Eintritt der Sehstörung — sieben Stunden vor dem Tode — nicht fühlbar.

Ein Mädchen von 11 Jahren verschluckte ein Päckchen arsenige Säure. Danach erschienen: Schmerzen im Epigastrium und Erbrechen. Nach acht Tagen folgten: häufiges Nasenbluten, Gefühl von Trockenheit im Rachen, Eingenommensein des Kopfes, ein Schleier vor den Augen, geschwächtes Gedächtnis, Erbrechen und ein Puls von 76. In den nächsten Tagen stellte man fest: Abnahme des Erbrechens, trotzdem aber fortschreitender Verfall der Körperkräfte, Krämpfe, Pupillenerweiterung, Stimmlosigkeit und Sehnenhüpfen. Der Tod erfolgte am 12. Tage.

Erst gegen das Ende der achtziger Jahre des vorigen Jahrhunderts wurde in einigen Fällen chronischer Arsenvergiftung eine ophthalmologische Untersuchung vorgenommen, als die Kranken über Sehschwäche klagten. In einem oder dem anderen derartigen Falle war der Befund negativ. Wo er positiv ausfiel, da waren relative Skotome für Farben neben einem absoluten Skotom vorhanden, oder es ließ sich vereinzelt eine geringe einseitige Hämorrhagie am Rande des Opticus neben Neuritis optici oder nur Blässe von Teilen, z. B. der Umgrenzung der Papillen mit oder ohne Erweiterung der Venen, oder Oedem der Retina,

oder wie in drei Fällen von Vergiftung durch den gleichen arsenhaltigen Wein Retinalhyperämie nachweisen. In diesen Fällen, wie in manchen anderen analogen schwand die Amblyopie langsamer oder schneller, meistens vollständig, gewöhnlich nach Maßgabe des Schwindens der anderweitigen Vergiftungssymptome.

Ein an Gastralgie leidender 48jähriger Morphinist erhielt dagegen drei Monate lang Solutio Fowleri. Schon im letzten Teile des dritten Monates bildete sich eine Lähmung aller Extremitäten aus, nachdem Brennen in den Fingern, Zehen, Fußsohlen und Jucken an den Augen vorangegangen waren. Es bestand eine Ataxie mit Verminderung des Muskelgefühls. Die Patellarreflexe fehlten. Die ophthalmoskopische Untersuchung ergab eine Neuritis optici. Die Pupillarreflexe waren normal. Ueber Sehstörungen fehlen Angaben. Wiederherstellung erfolgte nach fünf Monaten.

Ein 44jähriger Arbeiter, Trinker, bekam infolge des Genusses von arsenhaltigem Wein Angina, Uebelkeit, Erbrechen und Diarrhoe, Fieber, Gesichtsschwellung, Augenröte, Hautausschläge in Miliariaform am Halse und der Brust, die beim Auftrocknen schwarz wurden und langsam mit Abschuppung endigten, Phlyktänen an den großen Zehen, anästhetische Paresen von kurzer Dauer und Amaurose, zunehmend und abnehmend in gleichem Schritte mit dem vorhandenen Ameisenlaufen während fünf Monaten.

Ein 49jähriger Gepäckträger, der arsenhaltigen Wein öfter aufgenommen hatte, bekam dadurch Erbrechen, Durchfall, Koliken, Tenesmus, allgemeine Körperschwäche, später Schmerzen in den Beinen, Ameisenlaufen in den Fingern und Zehen, einen bronzefarbenen Ausschlag auf den Beinen und Amaurose mit dem Befunde von Oedem der Retina[1]).

Ein 30 Jahre alter Mann bemerkte seit vier Wochen eine Verschlechterung seines Sehvermögens. SL = CC in 15 Fuß Sn VII$\frac{I}{II}$ mühsam, SR = Finger in 8 Fuß Sn XVI mühsam. Die Pupillen waren normal, die Pupillarreaktion gut.

Ophthalmoskopischer Befund: Sektorenförmige Abblassung der temporalen Papillenhälften. Das Gesichtsfeld war in der Peripherie frei, aber beiderseits bestanden parazentrale relative Skotome für Rot und Grün. Rechts fand sich nahe am Fixierpunkte ein kleines absolutes Skotom. Alkoholmißbrauch und Syphilis wurden geleugnet. Bis vor vier Wochen rauchte der Kranke 4—5 Zigarren täglich.

Seit $3^1/_2$ Jahren regelmäßig wurden täglich Arsenikpillen gegen Psoriasis genommen. Dieselben wurden vor etwa sechs Wochen verstärkt, Die genommene Dosis war nicht feststellbar. Seit acht Tagen hatte der Kranke die Pillen ausgesetzt wegen heftiger Kopf- und Leibschmerzen und häufigen Erbrechens. Eine andere Ursache als der Arsenik war nicht zu finden. Sie genügt aber vollauf. Ueber den Ausgang wurde nichts mitgeteilt[2]).

Ein 26jähriger Jurist hatte ein chronisches Ekzem und bekam Gesichtsverdunkelung und -Verschleierung beim Versuche zu lesen. Ophthalmoskopisch wurde nur eine sehr geringe Hämorrhagie am Rande des

1) Die Details dieser und der folgenden Krankengeschichte von Marquez verdanke ich der Güte des Herrn Prof. Brouardel in Paris, der mir die ministerialen Originalakten der Affaire von Hyères übersandte. L.

2) Liebrecht, Klin. Monatsbl. f. Augenheilk. Mai 1891.

rechten Opticus, die Papille leicht überschreitend, gefunden. Unbedeutende Myopie bestand beiderseits. SR = $^{4}/_{10}$, SL = $^{8}/_{10}$.

Nach zehn Tagen war SR = $^{1}/_{10}$ und die Hämorrhagie verschwunden. Nach 26 Tagen betrug die Sehschärfe rechts $^{1}/_{25}$, und links $^{5}/_{10}$. Beiderseits bestand eine leichte Neuritis optici. Die Nerven waren wenig geschwollen mit nicht verschleierten Umrissen, die Gefäße normal weit. Der Kranke hatte viel Kopfschmerzen. Er bekam Jodkalium.

Nach etwa fünf Wochen war SR = $^{1}/_{20}$, SL = $^{2}/_{10}$. Der rechte Opticus war blaß, der linke geschwollener. Nach ca. $5^{1}/_{2}$ Wochen betrug SR = $^{1}/_{10}$ und SL = $^{4}/_{10}$.

Im Harn wurde später Arsenik gefunden. Das Bibliothekzimmer, in dem der Kranke die meiste Zeit zubrachte, hatte arsenikhaltige Tapeten. Nach Entfernung derselben trat Besserung ein. Nach $3^{1}/_{2}$ Monaten war SR = $^{5}/_{10}$, SL = $^{7}/_{10}^{15}$.

b) Hyperästhesie des Auges durch Arsen.

Fast so lange wie die Arsen-Amblyopie ist der Arsen-Erethismus des Auges bekannt. Er stellt sich gewöhnlich dar als übergroße Empfindlichkeit gegen das Licht, Lichtscheu oder als Funkensehen. Während für das letztere nicht nur zentrale, sondern wohl auch vorübergehende Veränderungen an Opticus oder Retina verantwortlich gemacht werden müssen, sind die recht häufig nach der akuten Vergiftung beobachteten Halluzinationen des Gesichts als zerebraler Herkunft anzusprechen.

Einer Frau wurde auf eine inzidierte Brustgeschwulst Arsen gebracht. Sehr bald bekam sie galliges Erbrechen, das am nächsten Tage in Blutbrechen überging, blutige Diarrhoe, später geräuschvolle Atmung und Rötung der Augen. Sie klagte über bläuliche Funken vor den Augen. Etwa 24 Stunden später starb sie[2]).

Nach Verschlucken von etwa 4 g Arsenik in einem Glase Wasser bekam eine Frau neben den Symptomen der akuten Arsenvergiftung in langsamer Entwickelung Lähmung der Extremitäten mit Anästhesie. Die Augen waren so überempfindlich, daß nur ein halbdunkeles Zimmer vertragen wurde. Aehnlich verhielt es sich mit dem Gehör.

Gelegentlich klagten Kranke auch über Gelbsehen. Bei einer Schwangeren, der Arsenik zu Abortivzwecken gereicht worden war, erschien es schon nach einer Viertelstunde im Verein mit Erbrechen.

c) Veränderungen von Linse und Glaskörper.

Es liegen bisher nur drei Beobachtungen über Linsentrübungen vor, die durch Aufnahme arsenhaltigen Weines zustande gekommen sind. Bei einem dieser Arsenvergifteten, einem Maurer von 40 Jahren, entwickelte sich die doppelseitige Katarakt sehr schnell bis zur Reife im Laufe von 3 Monaten. Auch zwei Frauen wiesen diese beginnende toxische Katarakt auf, die sich aber mit dem Verschwinden der Vergiftungssymptome wieder zurückbildete. Durch langen Gebrauch von Arsenlösungen bei Hautleiden soll auch Glaskörpertrübung entstanden sein.

1) Derby, Boston med. Journ. Vol. CXXIV. 1891, 18. June. p. 602. — Auch in einem anderen Falle wurde eine Amblyopie auf arsenikhaltige Tapeten zurückgeführt. Widmark, Hygiea. 1907. S. 6.

2) Vitry, Annales d'Hygiène publ. 1846. T. XXXVI. p. 141.

B. Organische Arsenverbindungen.

Waren Beobachtungen, wie die mitgeteilten, bisher immer noch als seltene anzusehen, so hat sich ihre Zahl in geradezu erschreckender Weise vermehrt, seit die organischen Arsenpräparate in die Therapie eingeführt worden sind. Man glaubt jetzt die elementare Kenntnis pharmakologischer Tatsachen entbehren zu können und ohne weiteres irgend einem arsenhaltigen Analogiestoff nur Tugenden zuschreiben zu dürfen. Ununterrichtete meinen auch, daß einem organischen Arsenkomplex der Arsen-Giftcharakter genommen werden könne. Dies ist ganz unmöglich, weil aus ihm im menschlichen Körper das wirkende Arsen so frei werden muß, wie z. B. aus jeder wirkenden organischen Quecksilber- oder Antimonverbindung[1]). Die ausgedehnte Anwendung der organischen Arsenverbindungen nicht nur in der Dermatologie, sondern besonders auch zur Bekämpfung von Trypanosomen, Spirillen, Spirochäten, teils bekannten, teils supponierten, bot zu Vergiftungen reichlich Gelegenheit. Am verheerendsten waren die Wirkungen des Atoxyls. Aber auch alle Ersatzpräparate, welche die Erfahrung über die Giftigkeit dieses Mittels hat entstehen lassen, können gelegentlich ebenso wirken. Was die Art der Wirkung betrifft, so führen diese Präparate oft in kürzester Zeit zur Sehnervenatrophie und Erblindung, während die anorganischen meist nur eine retrobulbäre Neuritis mit günstiger Prognose hervorrufen.

Atoxyl.

Schon R. Koch erwähnt in seinem Berichte über die Bekämpfung der Schlafkrankheit, daß bei der jetzt freilich als völlig nutzlos erkannten und schon abgetanen Behandlung mit Atoxyl 22 Fälle von beiderseitiger Erblindung unter 900 Schlafkranken vorgekommen seien. Den Befallenen war 1 g Atoxyl im Zwischenraume von 7—10 Tagen injiziert worden. Nach kurzer Dauer der Kur traten die Sehstörungen auf. Nachdem auf Dosen von einem halben Gramm zurückgegangen war, wurden sie nicht mehr bemerkt. Eine Zusammenstellung aus dem Jahre 1910 ergibt bereits 46 Fälle von Erblindung[2]). Mehrfach lagen andere Erkrankungen vor, wie Lues oder Alkoholmißbrauch. Doch zeigte weder die Schwere des Grundleidens, noch Alter, noch Geschlecht irgend einen Einfluß auf den Verlauf des Leidens. Die Erblindung ist eine unheilbare. Nur ganz ausnahmsweise wird eine Besserung erwähnt.

Der Beginn ist meistens eine rasch, besonders auf der nasalen Hälfte zunehmende Gesichtsfeldbeschränkung. Dieselbe kann soweit gehen, daß nur ein zentraler Bezirk von wenigen Graden erhalten bleibt, so daß ein röhrenförmiges Gesichtsfeld wie bei der Retinitis pigmentosa entsteht. Ausnahmsweise ist ein zentrales Skotom beobachtet.

In wenigen Tagen entwickelt sich eine vollständige Erblindung, oder es bleibt ein gewisses Sehvermögen erhalten mit verschiedenen Störungen des Farbensinnes, wobei besonders eine Verminderung der Empfindung für Blau und Gelb auffiel. Der ophthalmoskopische Befund kann anfangs negativ sein. Allmählich entwickelt sich immer deutlicher das

1) L. Lewin, Internat. med. Kongreß. Budapest 1909.
2) Birch-Hirschfeld und Köster, Arch. f. Ophthalm. 1910. Bd. LXXVI.

Bild der Sehnervenatrophie ohne ausgesprochen entzündliches Stadium. Als seltene Befunde sind vermerkt: Netzhautblutungen, feine runde teils isolierte, teils zu mehreren gruppierte blaßgelbe Fleckchen, die nach einem Monate schwanden, und feine Glaskörpertrübungen.

Die Pupillen werden zuweilen lichtstarr gefunden. Meist ist aber ihre Reaktion erhalten, was auf das Erhaltenbleiben der Zapfenkörner zurückgeführt wird.

Von Begleiterscheinungen werden Gehörstörungen öfter erwähnt.

Die Giftmengen, welche solche Wirkungen hervorbringen, schwanken in sehr weiten Grenzen. Wenn in einem Falle 50 g, über mehrere Monate verteilt, erforderlich waren, genügte in einem anderen schon eine Dosis von 0,05 um Amblyopie, und 5 solche Injektionen, um unheilbare Erblindung herbeizuführen. Als besonders gefährlich wird die tägliche Injektion selbst kleiner Dosen angesehen, sowie bei wöchentlicher Verabreichung die Ueberschreitung von 0,4—0,5[1]).

In einem Falle war nach vorübergehender Besserung eine Verschlimmerung eingetreten. Als trotzdem ein schwerer Rückfall des Allgemeinleidens (Pemphigus) zur Fortsetzung der Injektionen zwang, wurde das Sehvermögen dadurch nicht weiter geschädigt.

Wenige Fälle waren bisher einer anatomischen Untersuchung zugänglich. Dieselbe ergab im Sehnerven einen Schwund der Nervenfasern ohne entzündliche Veränderungen mit sekundärer Wucherung der Glia. Dieser Befund war zentralwärts bis in das Corpus geniculatum externum, peripherisch bis in die Nervenfaser- und Ganglienzellenschicht der Netzhaut nachweisbar. An den Gefäßen hyaline Veränderungen. Ferner zeigten die Stäbchenkörner eine Degeneration im Gegensatze zu den erhaltenen Zapfenkörnern.

Etwas reichlicher sind die Befunde an Tieren. Injektion von 0,1 ccm einer 20 prozentigen Lösung in die vordere Kammer eines Kaninchens ergab eine bald vorübergehende Hornhauttrübung; an Netzhaut und Sehnerven nichts. Vom Glaskörper aus ließ sich durch 0,2 ccm einer 0,1 prozentigen Lösung Degeneration an Opticus und Sehnerven hervorrufen. Bei größeren Mengen konnte auch ophthalmoskopisch Zerfall der Markflügel, Gefäßveränderungen, Blutungen und Netzhautablösung festgestellt werden. Das Ganglion retinae war in einigen Versuchen ganz untergegangen, das Ganglion optici stark degeneriert, der Sehnerv selbst intakt. Außerdem erhebliche Pigmentdegeneration.

Subconjunctivale Injektion verursachte hochgradigen Zerfall des Sehnerven bei intakter Netzhaut.

Subkutane Injektion machte bei Katzen außer allgemeinen nervösen Erscheinungen, besonders motorischen Störungen, anfangs Miose, dann Mydriasis und Starre, später wieder Miose. Es fanden sich schwere

1) Bornemann, Münch. med. Wochenschr. 1905. No. 22. — Beck, Zentralblatt f. Augenheilk. 1909. No. 5. — Oppenheim, Ibid. 1910. No. 5. — Nonne, Med. Klin. 1908. S. 757. — Igersheimer, Arch. f. Ophthalm. 1909. Bd. LXXI. — v. Krüdener, Zeitschr. f. Augenheilk. 1906. S. 47. — Greeff-Lesser, Ver. f. innere Med. 1. Juli 1907. — Herford, Gesellsch. d. Charité-Aerzte. 13. Febr. 1908. — Knopf-Fabian, Berl. klin. Wochenschr. 1909. No. 3. — Schwarz, Petersb. med. Wochenschr. 1909. No. 16. — Kalaschnikow, Petersb. ophthalm. Gesellsch. 15. Jan. 1909. — Rosenfeld, Terap. Obosr. 1909. S. 258. — Herxheimer, Münch. med. Wochenschr. 1909. S. 1045 u. 1352. — Heller, Arch. f. Dermat. u. Syph. Bd. XCVIII. S. 163. — Schirmer, Arch. of Ophthalm. 1910. Vol. XXXIX. No. 5 u. a.

Veränderungen im Hirn und Rückenmark, besonders dem Thalamus. Am Opticus und in der Ganglienzellenschicht geringe Degenerationserscheinungen. Die Bulbi enthielten Arsen. Ratten erblinden durch Atoxyl. Sie zeigen Atrophie der Stäbchen und Zapfen, sowie der äußeren Körner am hinteren Pol mit mäßiger Degeneration im Sehnerven.

Hectin. Bei einer alten Lues und Tabes wurden 5 Injektionen von je 20 cg Hectin (Benzosulfoatatoxyl) gemacht. Es trat vollständiger Verlust des peripheren Gesichtsfeldes und Taubheit ein. Ersterer endigte nach 6 Monaten in Opticusatrophie, letztere ging allmählich zurück. Es waren schon ein Jahr vorher 10 Injektionen von 10 bzw. 20 cg Hectin gemacht worden[1]).

Arsacetin.

Das Krankheitsbild ist das gleiche wie beim Atoxyl. Die Giftigkeit scheint geringer zu sein, doch kann die Sehstörung schon nach einigen Gaben von 0.5—0.7 g auftreten und in wenigen Wochen bis zur Erblindung fortschreiten. Von 134 Schlafkranken, die mit Arsacetin behandelt wurden, erblindeten drei, von 104 Rekurrenskranken einer und von 114 anderen wurden zwei amblyopisch. Die Vergiftung trat auch ein bei einem Kranken, der bereits mehrfach Arsenkuren ohne Nachteil durchgemacht hatte.

In einem Falle ließ sich durch sorgfältige Ueberwachung der Augen rechtzeitig ein zentrales relatives Skotom für Grün und Rot erkennen. Nach Aussetzen des Mittels schwand die Sehstörung, trat aber nach Wiederaufnahme der Behandlung ein zweites Mal ein[2]).

Gelegenheit zur anatomischen Untersuchung bot eine Frau, bei welcher das Krankheitsbild allerdings durch das Grundleiden kompliziert war. Sie litt an perniziöser Anämie und erhielt dagegen in 31 Tagen 4,8 g Arsacetin in 8 Dosen à 0,6 g intramuskulär. Der Augenhintergrund war zu Beginn der Kur normal. Sechs Wochen nach Einleitung der letzteren zeigten sich Sehstörungen mit Abblassung der Papille. Nach weiteren sechs Wochen bestand beiderseits absolute Amaurose unter dem Bilde der genuinen Sehnervenatrophie. Außerdem waren im Hintergrunde Blutungen und weiße Flecke, wie auch sonst bei perniziöser Anämie. Die Sektion, 5 Wochen spater, ergab ausgedehnte Degeneration, ohne entzündliche Erscheinungen an den Ganglienzellen und dem Sehnerven, nach dem Traktus abnehmend. Die zentralen Bündel hatten am wenigsten gelitten. Einzelne Kerne der inneren Körnerschicht zeigten mäßige Degeneration[3]).

Bei der Trypanosomenbehandlung von Ratten mit Arsacetin entstand ebenfalls Opticusatrophie.

Spirarsyl. Ein 18jähriges Mädchen erhielt innerhalb 3 Wochen drei Spirarsylinjektionen zu je 0,3 gegen Lues. Es traten schwere Allgemeinerscheinungen auf. Die Papillen waren beiderseits gerötet und verwaschen, die Gefäße gefüllt. Eine Sehstörung ließ sich nicht nachweisen. Im Urin waren Eiweiß, granulierte Zylinder, Gallenfarbstoff. Die Vergiftete starb. Es fanden sich entzündliche Erscheinungen im Opticus, aber keine Degeneration[4]).

Soamin. Nach 10 Injektionen von Soamin trat bei einem Manne Sehschwäche ein. Als nach weiteren 4 Monaten noch 5 Injektionen gemacht

1) Valude, Ann. d'Oculist. 1911. Octobre. T. CXLVI.

2) Pflughöft, Münch. med. Wochenschr. 1910. S. 1395. — Iversen, Ibid. 1909. No. 35 und Weinstein, Petersb. ophthalm. Gesellsch. 23. April 1909. — Ruete, Ibid. 1909. S. 718. — Eckard, Arch. f. Schiffs- u. Tropenhyg. Bd. XIII. — — Wendelstadt, Berl. klin. Wochenschr. 1908. No. 51. — Hammes, Deutsche med. Wochenschr. 1910. No. 6. — Blessig, Petersb. med. Wochenschr. 1909. S. 372. — Judin, Wochenschr. f. Therap. u. Hyg. d. Auges. 1909. No. 5.

3) C. H. Sattler, Arch. f. Ophthalm. 1912. Bd. LXXXI. S. 546.

4) Hegner, Klin. Monatsbl. f. Augenheilk. 1910. Bd. II.

worden waren, folgte Sehnervenatrophie. In einem anderen Falle war schon in 9 Tagen vollständige und bleibende Erblindung die Folge dieser Therapie[1]).

Orsudan. Mit diesem Stoffe sind ähnliche Erfahrungen wie mit dem vorstehend genannten gemacht worden. In einem Falle trat nach 9 Injektionen à 0,5 Sehnervenatrophie ein mit Veränderungen an der Macula[2]).

Indarsol. In dem Bestreben, ein ungiftiges Präparat zu finden, hat man Versuche mit Indarsol an Katzen und Kaninchen gemacht. Außer schweren allgemeinen Vergiftungserscheinungen fanden sich erhebliche degenerative Veränderungen an der Netzhaut und dem Sehnerven[3]).

Salvarsan.

Ueber die Bedeutung dieses Mittels als Augenschädiger sind die Ansichten geteilt. Eine sehr erhebliche Vergiftung ist bisher für das Sehorgan noch nicht mitgeteilt worden. Es werden aber solche schon noch überreich bekannt werden.

Die am Auge beobachteten Schädigungen sind Conjunctivitis, pericorneale Injektion, Iritis, Erkrankungen der tieferen Teile, insbesondere des Sehnerven mit Ausgang in Atrophie und Augenmuskellähmungen. Man meint, um diesen Stoff zu entlasten, daß es sich hier nicht um Giftwirkungen des Salvarsans handelt, sondern um Luesrezidive. Das Mittel spiele dabei nur eine auslösende Rolle, indem Spirochäten in den Kreislauf gelangten, oder nicht vollständig abgetötet, eine erhöhte Toxinmenge von sich gäben, oder auch, daß das Salvarsan die Eigenschaft besäße, der Lues eine Entwickelung zu geben, wie sie sonst nur den späteren Stadien zukommt oder daß das benutzte destillierte Wasser Schuld habe usw. Sollten diese völlig unberechtigten Annahmen Geltung haben, dann kämen sie ja auch dem Quecksilber und dem Jod zugute. Dies ist aber absolut auszuschließen. Das Arsen als solches hat die Fähigkeit, u. a. auch Störungen am Auge von Gesunden und Kranken zu erzeugen, wie die vorher berichteten Fälle beweisen. Eine Umdeutung dieser Giftwirkung oder einer Arsen-Peroneuslähmung heißt den offenkundigen Tatsachen Gewalt antun und Unkundige bewußt oder aus Unkenntnis irreführen. Weder ist Salvarsan imstande die Syphilis zu bekämpfen, noch im Körper sich harmlos zu verhalten. Die ganze Salvarsananwendung mit allem was daran hängt ist wissenschaftlich unerfreulich und sicherlich nur episodisch.

Es gibt Fälle, in denen das Salvarsan, ohne die Möglichkeit einer Ableugnung, z. B. Lähmung des linken Obliquus superior und Abducens erzeugte. Der Urin war 6 Wochen lang arsenhaltig[4]). Drei Stunden nach einer intravenösen Injektion wurde eine Ophthalmoplegie gesehen, die auf eine Blutung zurückgeführt wurde[5]). Bei einem anderen Kranken bestand ein für Lues ganz ungewöhnliches Krankheitsbild und zwar monatelang nach Schwund aller syphilitischen Erscheinungen. Es fand sich eine ausgesprochene Neuritis rechts. Eine Quecksilberkur blieb ohne Einfluß, Jodkalium ebenfalls. Es entwickelten sich flottierende Glas-

1) Henderson, Amer. Journ. of Ophthalm. 1910. Vol. XXVII. S. 336.
2) Clarke, Ophthalm. Soc. of the Unit. Kingd. Juni 1910. In der Diskussion werden noch mehrere Fälle erwähnt.
3) Birch-Hirschfeld und Inouye, Arch. f. Ophthalm. 1911. Bd. LXXIX.
4) Stern, Deutsche med. Wochenschr. 1911. No. 1.
5) Pfalz, Deutsche ophthalm. Gesellsch. 1911.

körpertrübungen, starkes Netzhautödem, im unteren Teile zahlreiche kleine weiße Herde. Nach wenigen Tagen war die Eintrittsstelle der Papille unkenntlich. Temporal unten bestand eine große Blutung, nach oben eine runde klumpige weißgraue Trübung. Dazu kam später eine Maculablutung und Iritis. Nachdem die letztere zurückgegangen war, sah man die ganze Netzhaut als verschwommene gelbliche Masse mit helleren und dunkleren Stellen. Schließlich zeigten sich Beschläge auf der Descemetis[1]). Eine Schädigung durch Salvarsan entstand auch in zwei Fällen, in denen sich ein zentrales Skotom entwickelt hatte, welches bei der Neuritis optici syphilitica selten ist[2]). Ebenso war in anderen Fällen das Krankheitsbild, insbesondere eine hochgradige sulzige Papillenschwellung für Syphilis ungewöhnlich[3]).

Mehrfach wurde Photopsie festgestellt. Tierversuche ergaben folgendes: Bei Kaninchen verursachten therapeutische Gaben, selbst 7 bis 11 mal wiederholt, keine nennenswerten mikroskopischen Veränderungen am Auge. Ebenso negativ waren die Befunde beim Hund nach subakuter Vergiftung. Katzen dagegen zeigten bei subakuter Vergiftung, wie auch nach chronischer mit Dosen von 0,025 g erhebliche Zelldegenerationen der Netzhaut, am Sehnerven ausgeprägte Marchireaktion und mäßige Marchidegeneration. Haarausfall bestand an verschiedenen Körperstellen[4]).

Phosphor.

Funktionelle Störungen am Auge sind nach der Phosphorvergiftung, im Gegensatze zu der Arsenvergiftung, nur selten beobachtet worden. Es stellt diese Tatsache einen weiteren Beleg dafür dar, daß diese beiden Stoffe, die sich chemisch so sehr nahe zu stehen scheinen, biologisch bedeutende Differenzen aufweisen. Ein Ergebnis dieser Wirkungsverschiedenheit kann auch ophthalmologische Bedeutung gewinnen, nämlich das Vorhandensein von übermäßigem Fett in Organen, Gefäßwandungen usw. Noch immer wird dies, auch in ophthalmologischen Berichten, als Folge einer Fettdegeneration angesehen — ein Irrtum, der aus der Unzulänglichkeit rein pathologisch-anatomischer Betrachtungsweise resultiert, die ätiologisch in solchen und ähnlichen Fällen über den Befund nichts auszusagen vermag. Der Anteil des Fettes, der vielleicht einer Gewebsdegeneration — oder, um es verständlich auszudrücken, einer Umwandlung von Gewebseiweiß in Fett — sein Entstehen verdankt, ist so gering, daß er verschwindet gegenüber dem von anderen fettreichen Körperstellen in Leber, Herz, Gefäßwände usw. hineingeschwemmten. Eine solche Deponierung importierten Fettes kann zweifellos eine mehr oder minder große Insuffizienz, oder eine Verminderung der Widerstandsfähigkeit der Gefäße herbeiführen. So können auch die Retinalgefäße leiden, und dadurch Blutungen und anderweitige Retinalerkrankungen entstehen, die aus einer gestörten Funktion kleiner und kleinster Gefäße, oder aus Ernährungsstörungen an der Retina selbst, entstanden durch eingeschwemmtes Fett, sich ableiten lassen.

1) Reissert, Deutsche med. Wochenschr. 1911. No. 38. — Nachträglich wurde die Lues wieder in den Vordergrund gestellt (Ibid. 1912. No. 3. S. 118).
2) Cohen, Berl. klin. Wochenschr. 1911. No. 49.
3) Fejér, Berl. klin. Wochenschr. 1912. No. 15.
4) Igersheimer, Deutsche ophthalm. Gesellsch. 1911.

Die ersten Versuche, die darauf hinzielten, an Tieren Retinalblutungen durch Phosphorvergiftung zu erzeugen, waren erfolglos. Bei Kaninchen konnte man nur eine ziemlich bedeutende Injektion der Retinalgefäße hervorrufen[1]).

Nach akuter, subchronischer und chronischer Vergiftung von Hunden mit Phosphor ergaben sich ebenfalls nur relativ geringfügige ophthalmoskopische Veränderungen, nämlich nicht mehr als eine mehr oder minder ausgesprochene Hyperämie der Gefäße.

Die mikroskopische Untersuchung der Retina ließ nach der akuten Vergiftung eine Hyperämie und eine leichte Infiltration der inneren Gewebsschichten mit Leukozyten, sowie eine Blutüberfüllung der Chorioidea erkennen. Bei der subchronischen Vergiftung mit dem Todeseintritt am siebenten bis zwölften Tage fanden sich neben den eben genannten Veränderungen ein feinkörniger Zerfall der Zapfen- und Stäbchenschicht, kleine Blutungen per diapedesin und fibrinöses Exsudat im subretinalen Raum. Bei der chronischen Vergiftung (13—22 Tage) wirkte der Phosphor am stärksten ein. Es fanden sich sehr ausgesprochene Infiltration, teilweise im Glaskörper, Zerstörung der Stäbchen- und Zapfenschicht, Extravasationen, Verdickung der Gefäßwände und Erweiterung der Chorioidealgefäße. Die Ganglienzellen waren vergrößert oder geschrumpft, vakuolenhaltig. Auch Hämorrhagien wurden festgestellt[2]).

Neuere Versuche mit chronischer Fütterung von Hunden und Kaninchen mit Phosphor erzeugten als erste, schwächste, und bei manchen Tieren einzige Erscheinung nach einer oder vier bis fünf Gaben, oder erst noch später eine Stauungshyperämie, die in der Zeit ihres Auftretens von der individuellen Empfänglichkeit und nicht von der Zahl und der Größe der Dosen abzuhängen schien. Als weiteres ophthalmoskopisches Symptom trat in etwa 50 pCt. der Versuche Stauungspapille auf, Anschwellung der Papille bei engen Arterien, breiten, geschlängelten Venen und einem Verschwommensein der Grenzen der Papille.

In manchen Fällen erschienen zugleich mit der Stauungspapille, oder später, oder auch ohne diese eigentümliche Faltungen an der Retina, vornehmlich um die Papille gruppiert, später auch weiter greifend, mit einander zusammenfließend oder Netze bildend. Die Gefäßknickungen, die man an ihnen sah, machten es nicht zweifelhaft, daß man es hier mit kleinen Netzhautablösungen zu tun habe. Waren dieselben umfangreicher, so traten auch die entsprechenden Sehstörungen ein. Einmal sah man auch eine kleine Hämorrhagie dicht neben der Papille.

Bei zwei jungen Kaninchen wirkten kleine Phosphormengen nicht giftig, und größere töteten ohne Augensymptome. Mikroskopisch ließ sich feststellen, daß die Nervenfaserbündel am Sehnerv und der Papille durch Transsudat von einander getrennt waren. Die Größe der Anschwellung der Sehnerven hing von der Menge des Transsudates ab. Die Nervenfasern waren oft geschwollen, stellenweise varikös, manchmal auch durchgerissen. Das Pigmentepithel war zweimal verändert, die Pigmentkörner spärlich oder ganz verschwunden; auch das Protoplasma der pigmentfreien Zellen erschien aufgequollen und enthielt Vakuolen. Alle Netzhautschichten waren von Transsudat durchtränkt. Die Schicht der Stäbchen und Zapfen ließ eine lokale Abtrennung der Innenglieder von den Außengliedern und eine Ausfüllung der

---

1) Niederhäuser, Zur Aetiologie d. Retinal-Apoplexien. Zürich 1875. S. 43.

2) Joffrio, Revue génér. d'Ophthalm. 1895. T. XIV. p. 220. Es wurden die Versuche an 15 Hunden angestellt, die täglich 0,002—0,005 g Phosphor in öliger Lösung subkutan erhielten. Sie lebten 7—22 Tage, bis auf ein Tier, das nach 24 Stunden starb.

dadurch entstandenen Lücken mit Transsudat erkennen. Nicht minder hatten die übrigen Schichten und Zellgruppen durch das Transsudat gelitten[1]).

Unter diesen Ergebnissen halten wir für das Bedeutungsvollste den Nachweis, daß auch hier die individuelle Empfänglichkeit entscheidend für das Auftreten und den Umfang toxischer Wirkungen am Auge ist. Läßt sich auch bei allen Giftwirkungen und allen anderweitigen Erkrankungen dieser Umstand als das Entscheidende a priori annehmen, so ist doch jeder neue positive Nachweis in dieser Beziehung wertvoll. Er lehrt uns auch — freilich ohne uns den wahren Grund verständlich zu machen — weswegen bei Phosphorvergiftungen von Menschen nur selten Sehstörungen auftreten. Die wenigen positiven Beobachtungen, die aber vorhanden sind, zeigen uns die Fähigkeit des Phosphors, übereinstimmend mit dem ihm chemisch nahestehenden Arsen Sehstörungen zu veranlassen, die wahrscheinlich ihren Grund in ein- oder doppelseitigen Retinalveränderungen haben. Der Opticus kann bei langer Phosphoreinwirkung, oder auch infolge einer funktionellen Kumulativstörung ebenfalls leiden, wie dies des näheren die folgenden Berichte dartun.

Eine 27jährige Gesellschafterin hatte zu einem Selbstmord einen Aufguß von Phosphorzündhölzchen genommen, wodurch ein längeres Krankenlager mit typischen Erscheinungen einer akuten Phosphorvergiftung bedingt wurde. Eines Morgens fiel ihr das Lesen schwer. Beim Lesen mit verdecktem rechten Auge konnte sie nur immer das direkt angesehene, aber nicht das ebengelesene Wort sehen. Ein Nebel lag über dem linken Auge.

Ophthalmoskopischer Befund: Zwischen Papille und Macula und über dieselbe hinaus erstreckte sich eine milchweiße Trübung der Retina in dem Ausbreitungsbezirk einer kleinen fadendünn gewordenen Maculararterie, in welcher man im aufrechten Bilde recht deutlich eine unterbrochene Blutsäule wahrnehmen konnte. Nach oben schnitt diese Trübung haarscharf mit einer zu dieser Arterie parallel verlaufenden Vene ab, unten umgriff sie die kirschrot tingierte Fovea centralis. Ein absoluter Gesichtsfelddefekt bildete den genauen Abdruck dieser Trübung. SR = $^{6}/_{24}$—$^{6}/_{18}$. SL = $^{6}/_{36}$ (kongenitale Amblyopie). Innerhalb eines Monats bildete sich die Trübung vollständig zurück. Das Gesichtsfeld blieb defekt und die kleine Arterie dünn[2]).

Ein 22jähriger Rekrut zeigte folgenden Augenbefund: SR = $^{18}/_{40}$ (wird als normal bezeichnet!), SL = Finger in 1 m. Die Papille war von einer unregelmäßig dreieckigen, birnförmigen, glänzenden und schillernden, nicht vaskularisierten Membran bedeckt, welche ca. 2 mm über das Niveau des Fundus hervorragte, mit zarten konzentrischen Falten an der Oberfläche. Im übrigen Hintergrund bestand eine abgelaufene Chorioretinitis, weiße und gelbe Plaques, Pigmentanhäufungen, atrophische Herde. Der Zustand wurde als eine toxische Retinitis proliferans gedeutet. Der Mann hatte sich als Kind mit Rattengift vergiftet, war mehrere Wochen krank gewesen, wobei das linke Auge erblindete und das rechte schwachsichtig wurde[3]).

Die Untersuchung der Augen eines akut durch Phosphor zugrunde gegangenen Mannes, bei dem während des Lebens die ophthalmoskopische Untersuchung wegen der bedeutenden Pupillenenge

1) Steinhaus, Beitr. z. pathol. Anat. 1897. Bd. XXII. S. 466.
2) Seydel, Zeitschr. f. Augenheilk. 1899. Bd. II. S. 349.
3) Kossobudski, Ophthalm. Jahresber. 1899. S. 437.

erschwert war und sich nur auf die nähere Umgebung der Papille beschränkt hatte, wo keine Veränderungen vorhanden waren, hatte ein positives Ergebnis. In der Retina des einen Auges konnte der Austritt roter Blutkörperchen längs einer stark gefüllten Vene erwiesen werden. An einer Stelle war die Anhäufung der Blutkörperchen so mächtig, daß die ophthalmoskopische Untersuchung während des Lebens bei erweiterter Pupille sie jedenfalls hätte nachweisen lassen. Fast sämtliche Gefäße waren bis zu den Kapillaren stark gefüllt. Auch da und dort an den Gefäßen der Chorioidea, hauptsächlich an den Teilungsstellen, waren die Erscheinungen beginnender Diapedesis roter Blutkörperchen.

Gegenüber den eben berichteten, als Zirkulations- und Ernährungsstörungen sich charakterisierenden Veränderungen im hintersten Augenabschnitt verschwinden die folgenden, die bis auf die Gelbfärbung der Conjunctivae, auch als relativ seltene Vorkommnisse bezeichnet werden müssen.

Bei Katzen sieht man nach stomachaler oder rektaler Beibringung des Phosphors bisweilen Pupillenerweiterung bei voller Reaktionsfähigkeit der Pupillen entstehen. Starke Schleimsekretion und Lichtscheu können sich an die Mydriasis anschließen, oder ohne sie vorhanden sein.

Ein Mann, der in drei Tagen zuerst 0,03 g und dann 0,09 g Phosphor eingenommen und danach u. a. Uebelkeit, Erbrechen, Diarrhoe, Schwäche bekommen hatte, wies nach acht Tagen Trägheit der Pupillen gegen direktes Licht auf, und die Augen waren „trübe". Diese Amblyopie war unabhängig von der ikterischen Färbung der Conjunctivae.

An dem nach etwa 24 Stunden erscheinenden Ikterus nehmen die Conjunctivae fast immer teil.

Wenn bei Phosphorarbeitern der Oberkiefer erkrankt, so können die Wangengegend und die unteren Lider erysipelasartig sich entzünden.

Es ist selbstverständlich, daß der direkt in das Auge gelangte Phosphor Entzündung erzeugt. Meistens handelt es sich hier um eine kombinierte Wirkung von Verbrennung und örtlicher Reizwirkung durch Phosphor, in der Regel durch abspringende Teilchen beim Anzünden von Streichhölzern entstanden[1]). Alkalische Waschungen dürften wohltuend sein, um die Phosphorsäure zu neutralisieren.

Quecksilber.

1. Allgemeine Betrachtungen.

Störungen am Auge wie an anderen Körperteilen können eintreten durch eine angeborene oder erworbene besondere Empfindlichkeit für Quecksilber, oder durch zu große Dosen, oder zu langen Gebrauch seiner Präparate. Der innerliche und örtliche Gebrauch derselben hat solche erscheinen lassen, freilich im Vergleich zu Augenstörungen durch andere Stoffe selten. Es ist wichtig darauf hinzuweisen, daß allen Quecksilberverbindungen auch in sehr kleinen Mengen die Eigenschaft zukommt,

1) Cooper, On wounds and injuries of the eyes. 1859. p. 270. — Thirion, Thèse de Montpellier. 1891. p. 58.

Gewebe zu entzünden. Nicht immer muß dies erkennbar sein, oft ist es aber der Fall.

Am häufigsten zeigt sich noch eine unangenehme Reaktion der Haut, also auch der Lider auf eine direkte Berührung mit Quecksilber. Individuen, die eine solche Idiosynkrasie haben, reagieren meistens auf jedes an irgend einer Körperstelle angewendete Präparat in gleicher Weise. So bekam ein Kind, das schon früher auf Salbe mit Hydrargyrum oxydatum mit mehrtägiger Schwellung und Entzündung reagiert hatte, gegen eine leichte Conjunctivitis phlyctaenulosa eine Salbe, die neben Zinkoxyd noch weißes Präzipitat (1 : 15) enthielt. Eine geringe Menge davon wurde auf die exkoriierte Haut aufgestrichen mit dem Erfolge, daß die ganze Gegend der Nasenflügel und deren Umgebung nach einigen Stunden so stark geschwollen und gerötet erschien, daß das Kind entstellt war. Trotzdem wurde etwas Kalomel in den linken Conjunctivalsack eingestreut. Am nächsten Tage waren die Lider und die weitere Umgebung des linken Auges geschwollen und die Haut ödematös, die Conjunctiva aber nur injiziert. Nach 3 Tagen erfolgte die Wiederherstellung. Ein erneutes Einstreichen von ca. 0,1 g weißer Präzipitatsalbe nach einigen Wochen in die Haut des Schulterblattes ließ ödematöse Schwellung entstehen[1]).

Aus älterer Zeit liegt auch die Angabe vor, daß bisweilen nicht nur bei dem äußerlichen, sondern auch dem innerlichen Gebrauche von Quecksilber eine leichte Conjunctivitis um den Hornhautrand entsteht, „welche sich durch ein eigentümliches Lila auszeichnet". Sie sei nur von Druck im Auge begleitet und vergehe meistens schnell, wenn sich kurz nach ihrem Erscheinen Speichelfluß einstelle, was gewöhnlich geschehe[2]). Häufiger noch wurde darüber Klage geführt, daß bei blennorrhoischer Augenentzündung oder „syphilitischer Ophthalmie" unzeitig innerlich oder äußerlich angewendetes Quecksilber Verschlimmerung des Zustandes erzeuge, und deswegen dringend angeraten, diese Therapie nur einzuschlagen, wenn keine akuten entzündlichen Symptome mehr bestünden.

Nun kann es keinem Zweifel unterliegen, daß in irgend einer Weise beigebrachtes Quecksilber auch mit tieferen Augenteilen, wahrscheinlich als gelöstes Quecksilber-Albuminat, in Berührung kommt. Für das im Kreislaufe befindliche Quecksilber bedarf dieser Satz keiner weiteren Erhärtung, da bisher alle daraufhin mit guten Methoden untersuchten Körperteile eine bejahende Antwort gaben. Der Nachweis wurde aber auch erbracht, daß nach dem Einbringen z. B. von gelber Präzipitatsalbe (2—10 pCt.), oder Kalomel in den Conjunctivalsack sich nach 2 bis 48 Stunden Quecksilber im Glaskörper und Kammerwasser fand. Das auch angegebene Fehlen einer Quecksilberreaktion im Augeninnern nach subconjunctivaler Injektion von Quecksilberverbindungen (Sublimat, Quecksilbercyanat u. a. m.)[3]) kann nur auf Untersuchungsfehlern oder der Ver-

1) Peters, Zentralbl. f. Augenheilk. 1890. S. 293. — Nach Anwendung einer Salbe von 0,25 weißen Präzipitats auf 10 Vaselin gegen Blepharoconjunctivitis entstand eine enorme Schwellung der Lider mit Chemosis (Marer, Pester med.-chir. Presse. 1909. No. 20).

2) Aus neuerer Zeit liegt eine Beobachtung von Hallopeau vor über Conjunctivitis bei Merkurialismus (Rev. génér. d'Ophth. 1906. p. 16).

3) Vogel, Arch. f. Ophthalm. Bd. XLIX. Abt. 3. — Wenn nahe am Hornhautrande injiziert wurde, fand es sich im Augeninnern (Radzwitzky, Inaug.-Diss. Moskau 1896).

wendung zu kleiner, schnell mit dem Harn und durch die Darmdrüsen abgeschwemmter Quecksilbermengen beruhen.

Wenn aber biologisch so reaktive Körper wie die Quecksilberverbindungen resorptiv mit dem Augeninnern in Berührung kommen, so müßten, besonders wenn diese Teile erkrankt sind, häufiger als dies bisher bekannt gegeben wurde, unangenehme Störungen entstehen. Bei Syphilitikern könnte man manche als syphilitisch angesprochene Symptome, wie dies geschehen ist, eventuell als dem Quecksilber zukommende deuten. Wenn man indessen bedenkt, daß Quecksilber tausendfach auch für ganz andere Indikationen verwendet wird, wo die Möglichkeit eines derartigen Erklärungsbehelfes nicht gegeben ist, so wird man nach den Gründen der scheinbaren Seltenheit der akut einsetzenden Nebenwirkungen zu forschen haben. Hierbei stößt man zuvörderst auf die Tatsache, daß die Verhältnisse bei den anderen arzneilich benutzten Schwermetallen, die auch nur als Albuminate in den Säften enthalten sein können, ähnlich liegen. Sie alle, wie das Quecksilber, besitzen die Eigenschaft, zum größten Teile in den parenchymatösen Organen deponiert, lange im Körper zu verweilen. Ob nicht nun doch nach einer gewissen Latenzperiode durch Löslichwerden solcher Depots und Uebergang in den Kreislauf Augenstörungen auftreten können, die scheinbar zusammenhanglos mit dem weit zurückliegenden Quecksilbergebrauch sind, entzieht sich der Möglichkeit des Beweises. Die naheliegende Frage, warum Quecksilber nicht häufiger akut Nebenwirkungen erzeugt, wird durch diese Vermutung der Erklärung nicht näher geführt.

2. Die Quecksilber-Amblyopie und -Amaurose.

Ist somit die Seltenheit von schweren akuten Sehstörungen durch Quecksilbergebrauch auch zuzugeben, so irren doch diejenigen, die glauben derartiges überhaupt leugnen zu können. Das nicht häufige Vorkommen eines Leidens kann logisch nicht Anlaß geben, dasselbe überhaupt zu leugnen. Geht man so vor, dann dürfte man auch keine Morphin-Amaurose annehmen, weil eine solche erst nach Tausenden von Morphin- oder Opiumbehandlungen vorkommt, und alle anderen sehr seltenen Verlaufsarten von Vergiftungen oder Krankheiten würden dadurch angezweifelt werden.

Die ältesten Berichte über Quecksilber-Amblyopie beziehungsweise Quecksilber-Amaurose stammen aus dem Anfange des 17. Jahrhunderts. Eine Frau beging Diätfehler und bekam Leberschwellung und Oedem der Beine. Ein Nichtarzt verordnete Einreibungen von grauer Salbe. Danach stellten sich Speichelfluß, Schwellung des Gesichts, des Mundes und der Zunge ein, so daß die Kranke nicht sprechen und trinken konnte. Sie verlor das Gesicht und vermochte fast gar nichts zu unterscheiden. Regelung der Diät, Abführmittel und ein Haarseil stellten den Normalzustand wieder her. Gegen die Annahme, daß es sich hier um eine urämische Amaurose gehandelt habe, spricht vieles, vor allem die unmittelbar folgenden Quecksilberschwellungen, die Stomatitis usw., außerdem die Heilung sämtlicher vorhandener Symptome bis auf die Sehstörung.

Aus dem Ende des 17. Jahrhunderts wurde berichtet, daß ein Mann, der zur Bekämpfung eines alten Kopfschmerzes eine Quecksilber-Einreibung am Kopfe bekommen hatte, danach an Salivation und Blind-

heit erkrankt sei. Der ätiologische Zusammenhang zwischen Quecksilberanwendung und Blindheit erscheint in diesem Falle unwiderleglich.

Das achtzehnte Jahrhundert lieferte bereits mehrere solcher Berichte, von denen manche, wenigstens der Schilderung nach, nicht einen Irrtum in der Diagnose erkennen lassen. Die Auffassung, daß Quecksilber Blindheit erzeugen könne, wurde damals von Vielen geteilt, und am meisten von solchen, die in der vielfach für heilsam gehaltenen Salivation und anderen Quecksilbersymptomen nichts anderes wie unangenehme Nebenwirkungen erblickten. So schreibt ein alter Arzt jener Zeit über den Quecksilbergebrauch: „Blindheit derer Augen / ja dass die arme Leut nebst diesen zwey unverantwortlichen und erbärmlichen Zuständen spasmos cynicos also bekommen . .“ Aber nicht nur bei Syphilitikern, sondern auch bei anderen fand man gelegentlich solche Amaurosen. Ein Mann, der „zur Reinigung seines Körpers“ Kalomelpillen erhalten hatte, wurde blind und blieb es, bis nach Darreichung eines anderen Laxans Entleerung erfolgt war. Wie aus diesem, dem Jahre 1719 entstammenden Berichte weiter hervorzugehen scheint, hielt der Beobachter für die Ursache der Erblindung eine Verunreinigung des Kalomels mit Sublimat. Für die wissenschaftliche Beurteilung des Falles sind die beiden Stoffe gleichwertig.

Man sah zu Beginn des 19. Jahrhunderts das Wesen der Amaurosis mercurialis oder einer Amblyopia mercurialis, die man übrigens einseitig auch bei einem Spiegelbeleger feststellte, „in einer eigentümlichen Lähmung der Netzhaut mit tonischem Krampf mehrerer, unter dem Einflusse des Nervus ophthalmicus stehender Gebilde, und Verdunkelung und Exkoriation der Descemetischen Haut“. Sie sollte als ein Symptom des Mercurialismus, aber auch statt der Salivation oder durch Unterdrückung derselben entstehen[1]).

Mancher Bericht gibt Kunde von der Sicherheit der Annahme, daß Quecksilber auch ohne schwere Schädigung des Zentralnervensystems Sehstörungen erzeugen könne. So setzte man dies z. B. bei einem Mann voraus, der amblyopisch und dann blind geworden und es sieben Jahre lang geblieben war. Er hatte wegen Krätze vor seiner Erblindung 14 Tage lang graue Salbe eingerieben. Man nahm an, daß es sich um eine Quecksilber-Amaurosis handle und behandelte ihn deswegen mit Schwefelsalbe und auch innerlich mit Schwefel. Nach 24 Stunden konnte der Blinde wieder sehen und erlangte nach drei Wochen sein Sehvermögen wieder ganz[2]).

Will man eine richtige Vorstellung von der Fähigkeit des Quecksilbers, das Gehirn und die Sinnesorgane in extremster Weise zu beeinflussen, gewinnen, so muß man die beiden folgenden Fälle zugrunde legen. In ihnen tritt die Bedeutung der leichten Aufnahme und Verbreitung eines Giftes in dem Körper klar zutage. Das Methylquecksilber ist eine Flüssigkeit, deren Dampf direkt in das Blut eintreten und demnach auch direkt vergiften kann. Die Sinnesorgane zweier dadurch vergifteter Chemiker haben schwer funktionell gelitten — der beste Beweis dafür, daß dem Quecksilber amaurogene Eigenschaften unter äußerlich oder auch individuell ungünstigen Verhältnissen zu-

1) Haffner, Zeitschr. f. Ophthalm. 1835. Bd. IV. S. 333.
2) Dyes, Zeitschr. f. prakt. Heilk. 1865. Bd. II. S. 260.

kommen. Drei Monate arbeitete ein solcher Mann mit Methylquecksilber, atmete dabei dessen Dampf ein und erlitt hierdurch eine Verschlechterung des Sehvermögens, Taubheit in den Händen und allgemeine Schwäche. Er starb 14 Tage nach der Aufnahme in das Hospital. Ein anderer Chemiker, der nur 14 Tage mit Methylquecksilber gearbeitet hatte, mußte zwei Monate später in das Krankenhaus sich begeben. Er war idiotisch, wurde taub, bekam Zittern u. a. m.[1]).

Aber nicht nur klinisch-symptomatisch, sondern auch ophthalmoskopisch ist der Nachweis geliefert, daß Quecksilber eine Neuritis und Atrophia N. optici erzeugen kann[2]). Dieser Nachweis braucht nicht besser begründet zu sein, als es geschehen ist. Das, was an ihm, wie an der Bleiatrophie und vielen anderen ähnlichen Zuständen nicht erklärlich ist, wird für alle Zeiten unerklärlich bleiben, nämlich die individuelle Disposition für ihr Entstehen. So kann es kommen, daß z. B. im Gewerbebetriebe mit Giften der eine Arbeiter nur Koliken, der andere Muskellähmungen und ein dritter Muskel- und Sehstörungen bekommt.

Ein in einer Kalomel-Manufaktur beschäftigter Arbeiter gab an, seit fünf Wochen eine Abnahme seiner Sehkraft gemerkt zu haben, die sich so schnell verschlimmerte, daß er seit 14 Tagen ganz blind war. Vor vier Monaten empfand er Schmerzen in den Gliedern, Kopfweh, Tremor der Glieder und Bewegungsschwäche. Schließlich waren seine Pupillen dilatiert und unbeweglich. Die Papille erschien prominent, ihre Ränder verwaschen. Die Gefäße waren stellenweis unterbrochen und stark erhaben. Acht Tage später kamen Delirien und Verstärkung der Kopfschmerzen. Während die Allgemeinerscheinungen schwanden, blieb der Zustand des Sehvermögens der gleiche, schlechte. Der Rand der Papillen erschien gezackt[3]).

Schwere Sehstörungen können zweifellos auch gelegentlich eintreten, wenn Quecksilberverbindungen bei dazu disponierten Individuen Blutungen auf der Retina erzeugen. Es ist nicht allein Jodquecksilber, das in dieser Beziehung angeschuldigt werden muß, sondern auch jedes andere Präparat kann, falls die individuellen Bedingungen dafür vorhanden sind, das Gleiche hervorrufen. In manchen solchen Fällen stellen diese Blutungen eine Teilerscheinung von Blutergüssen dar, die auch sonst am Körper in Gestalt einer Purpura haemorrhagica sich finden. In ähnlicher Weise können sich zu einer Jodpurpura Blutungen in das Gehirn gesellen und apoplektiforme Zustände schaffen. Immer wieder und wieder muß betont werden, daß weder die Seltenheit solcher Vorkommnisse noch die Kleinheit der angewendeten Dosis irgend etwas gegen den kausalen Zusammenhang solcher Ereignisse mit dem gereichten Medikament beweist. Nachdem der eine von uns seit nunmehr über 20 Jahren diese Verhältnisse in seinem Handbuche der Nebenwirkungen klargelegt hat, kann und sollte ein Zweifel in dieser Beziehung nicht mehr erlaubt sein.

Ein 57jähriger, an Plaques muqueuses und syphilitischen Hautausschlägen leidender Mann erhielt wegen einer Iritis mit Verminderung der Sehschärfe

1) Stevenson Mac Adam, Edinb. med. Journ. 1866. Vol. XI. p. 718.

2) Watson, Ophthalm. Hosp. Rep. 1869. T. VI. p. 54. — Square, Ibid. — Galezowski, Recueil d'Ophthalm. 1879. p. 226.

3) Watson, Ophthalm. Hosp. Reports. 1869. Vol. VI. p. 54. (Fall von Wordsworth.

Einreibungen von grauer Salbe und innerlich Jodkalium. Die entzündlichen Symptome gingen dadurch schnell zurück. Da aber die Sehschärfe sich nicht besserte und flottierende Körper im Glaskörper vorhanden waren, wurden nach zwei Monaten acht subkutane Jodquecksilberöl-Injektionen gemacht. Einen Tag nach der achten Injektion war das Sehvermögen schlechter, besonders rechts, und eine Purpura haemorrhagica war sichtbar. Ophthalmoskopisch erkannte man Retinalblutungen. Die Purpura schwand in vierzehn Tagen, aber das Sehvermögen des rechten Auges war noch nach zwei Jahren schlechter als das des linken[1]).

Analoge Symptome können gelegentlich auch bei Tieren entstehen.

Bei zwei Kühen, bei denen durch Einreibung von 30 g grauer Salbe nach acht Tagen Vergiftung entstanden war, fand man schon während des Lebens Blutungen auf allen Schleimhäuten und innerhalb der Augenhöhlen, wobei die Bulbi hervorgetrieben waren.

Ein Quecksilberarbeiter, der während einer 17jährigen Arbeit zeitweilig nur an Salivation, Verdauungsstörungen und leichtem Tremor gelitten hatte, nahm zwei Jahre später, um das Zittern zu mäßigen, morgendlich 125 g Rum. Nach einem Monat schon mußte er das Krankenhaus aufsuchen. Es hatten sich motorische und sensible Lähmungssymptome eingestellt, neben intermittierenden Zuckungen. Nach weiteren drei Jahren erschienen psychische Ausfallserscheinungen neben außerordentlich leichter Erregbarkeit. Die Pupillen waren gleich, der Pupillarreflex normal. Man fand eine Diplopie, gekreuzt auf wenige Centimeter. Ophthalmoskopisch erkannte man eine Kongestion der Papillen. Es bestand ein zentrales Skotom für Grün und Gelb und leichte Einschränkung des Gesichtsfeldes. Minderung der Sehschärfe links. Es erfolgte Besserung durch Behandlung mit dem Magnet.

Die anatomische Untersuchung bei einem Mädchen, welches an 3,5 g Sublimat gestorben war, war außer geringer ödematöser Lockerung im Opticus negativ[2]).

3. Die Iritis mercurialis.

Die Frage, ob es eine merkurielle Iritis gibt, oder ob das, was dafür angesprochen wurde, nur eine syphilitische Erscheinung ist, war lange Gegenstand weitgehendster Kontroversen und ist auch heute noch nicht ganz entschieden. Es ist dies nur ein Teil der viel weitergehenden Frage, inwieweit unerwünschte Wirkungen des Quecksilbers Aehnlichkeit mit denen des syphilitischen Giftes haben? Man kann weit davon entfernt sein, Antimerkurialist zu sein, und man wird sich der Erkenntnis nicht verschließen dürfen, daß hier symptomatologisch sehr oft Unterschiede nicht feststellbar sind. Unangebracht ist ein doktrinäres Voreingenommensein, das empirische Wahrheiten umdeutet oder nicht zugeben will, nur weil es Aerzte gibt, die solche Erfahrungen in durchaus falscher Weise deuten oder auch verwenden. Es können Symptome des Merkurialismus, wie z. B. die Pharyngitis, neben oder ohne jegliche syphilitische Erscheinung bestehen und dadurch den einen veranlassen, einen merkuriellen, den anderen, einen syphilitischen Zustand anzunehmen. Das letztere geschieht leider häufiger als das erstere.

1) Guibert, Bull. et Mém. de la Soc. franç. d'Ophthalm. 1895. T. XIII. p. 351. Es findet sich dort noch ein ähnlicher Fall.

2) Hegner, Klin. Monatsbl. f. Augenheilk. 1910. Bd. II.

Das Verschwinden von Krankheitssymptomen durch Quecksilbergebrauch kann niemals Anlaß geben, diese Symptome sicher als syphilitische zu bezeichnen. Quecksilber ist bei längerem Gebrauch ein in den Eiweißumsatz tief eingreifendes Mittel. Hieraus können auch Heilungen nicht syphilitischer Krankheitsäußerungen resultieren.

Wenn es eine Iritis mercurialis gibt, so ist sie jedenfalls selten — so selten wie manche andere durch dieses Metall oder durch andere Arzneimittel erzeugte Nebenwirkungen. Solchen, die das Entstehen einer derartigen Iritis leugneten, standen andere gegenüber, die eine Iritis dann für möglich hielten, wenn die Wirkung des Quecksilbers bei der Syphilis gestört würde, z. B. durch eine Erkältung. Man bezeichnete eine solche Iritis als Iritis rheumatica mercurialis. Das Quecksilber sollte nur eine Disposition durch Schwächung der örtlichen Widerstandsfähigkeit erzeugen, damit eine rheumatische, gichtische, katarrhalische oder syphilitische Iritis entstände. Unter solchen Bedingungen sollten zwei Formen von Kongestionszuständen entstehen, eine, welche mehr die Descemet'sche Membran und eine, welche mehr die Iris beträfe — offenbar verschiedene Formen von Iritis, sogar mit Hypopyon.

Mancher der ältereren Beobachter beschreibt solche Zustände. So entstand angeblich in zwei Fällen, in denen Sublimat mißbräuchlich angewendet worden war, nur rechterseits eine Entzündung, die sich nicht nur auf die hintere Fläche der Cornea, sondern auch auf den „serösen Ueberzug" der Iris erstreckte. Die Pupille war „eckig", das Auge sehr schmerzhaft. Es trat Heilung nach Verabfolgung von je 0.03 g Pulv. fol. Belladonnae morgens und abends ein[1]).

Als letzte der resorptiven Quecksilberwirkungen am Auge ist eine Tenonitis zu erwähnen. Ein in einer elektrischen Glühlampenfabrik tätiger Arbeiter bekam durch Quecksilbereinfluß eine rezidivierende doppelseitige Entzündung der Tenon'schen Kapsel, die aufhörte, nachdem die Arbeit aufgegeben worden war[2]).

4. Sublimat.

Gelöstes Sublimat fällt in geeigneter Konzentration Eiweiß. Das zellulare und interzellulare Eiweiß der Gewebe, die mit solchen Lösungen in Berührung kommen, unterliegt demselben Einflusse, d. h. es geht aus dem organisierten lebenden in den unorganisierten toten Zustand über. Die Schnelligkeit und die Stärke dieser Umwandlung ist direkt proportional der angewendeten Konzentration, während die räumliche Ausdehnung der Wirkung von der Dauer der Berührung und dem Zustande des angewendeten Mittels abhängt. In bezug auf das letztere ist darauf hinzuweisen, daß nicht selten die konzentriertesten Lösungen oder die reine Substanz, weil sie durch grobe Eiweißfällung sich selbst einen Wall vorbauen, nicht so tief in die Gewebe eindringen, wie verdünnte Lösungen.

Es ist selbstverständlich, daß bei einer energischen Einwirkung von Sublimat in der eben angegebenen Richtung entzündliche Erscheinungen nicht fehlen werden. Was aber bei den Quecksilberverbindungen eine

1) v. Ammon, Zeitschr. f. Ophthalm. 1830. Bd. I. S. 120. — S. a. Soffner, Zeitschr. f. Veterinärk. 1904. S. 440.

2) Kipp, Med. Record. 1892. 13. August.

Besonderheit darzustellen scheint, und keinenfalls bei den anderen Eiweiß fällenden Metallen so offensichtlich hervortritt, ist die Eigenschaft, Gewebe zu entzünden, auch wenn Lösungen eingewirkt haben, die im Reagenzglase gelöstes Eiweiß unverändert lassen, oder wenn Quecksilbersalze, wie z. B. Quecksilbercyanat, einwirken, denen eine fällende Eigenschaft für Eiweiß überhaupt fehlt.

Ganz häufig bot sich bisher die Gelegenheit, beide Gruppen der geschilderten Wirkungen des Quecksilbers am Auge des Menschen zu erkennen. Die Erfahrung lehrte so, daß im allgemeinen, trotz sehr bedrohlichen Aussehens der verätzten Flächen Wiederherstellung erfolgt.

Nach der Berührung von Hornhaut und Conjunctiva mit Sublimat in Pulverform treten subjektiv heftige Schmerzen, und objektiv wahrnehmbar: Schwellung, Entzündung, streifige oder großfleckige, auch das ganze Auge einnehmende Aetzschorfe ein, die im weiteren Verlaufe eventuell zu Verwachsungen zwischen Lid und Augapfel führen können. Daß unter besonders ungünstigen Verhältnissen alle Gewebsschichten bis zu den gefäßführenden leiden können, geht aus der Tatsache hervor, daß nach einer solchen Verätzung blutige Stühle beobachtet wurden[1]).

Ein junger Mann trug Sublimat in einer Papierdüte. Als sie platzte, flog Sublimat in sein rechtes Auge. Er wusch das Auge mit Wasser; dadurch wurde das Sublimat auf den Lidern gelöst und ätzte Conjunctiva und Lider und bereitete unerträgliche Schmerzen. Nach einer Stunde wurde eine Mischung von Oel, Milch und Eigelb in Eis gekühlt in und auf das Auge gebracht. Nach 18 Stunden waren die Lider geschwollen und mit den Augäpfeln durch eine gallertartige Exsudatmasse verklebt. Es bestanden starke Schmerzen. Man leitete eine energische Antiphlogose ein. Danach folgte eine Minderung der Schwellung und Entzündung. Die Exsudationen längs der Lidränder waren nun weißlich. Die Adhäsionen zwischen Lidern und Augapfel mußten mit dem Scalpell getrennt werden, was unter einer mäßigen Blutung gelang. Man sah jetzt, daß die Exsudationen die ganze Oberfläche des Auges bedeckten. Sie bildeten sich von neuem, konnten aber nun leichter beseitigt werden. Die Cornea war transparent. Man machte Oeleinträufelungen. Nach 6 Wochen erfolgte völlige Heilung[1]).

Weniger heftig war die Einwirkung bei einem an Conjunctivitis lymphatica leidenden 9jährigen Mädchen, dem aus Versehen statt Kalomel eine sehr kleine Menge Sublimat in ein Auge gestreut worden war. Die Conjunctiva des unteren Lides erschien stark injiziert, geschwellt und besaß an der äußeren Hälfte einen ca. 2 mm breiten, grauen, schorfartigen Belag. Die Conjunctiva bulbi war stark injiziert, nach unten etwas chemotisch, die Cornea gegen den unteren Rand zu matt. Es bestand eine dicke Schleimabsonderung. Es traten durch Resorption blutige Stühle ein. Wiederherstellung erfolgte nach 14 Tagen[2]).

Mehrfach wurden gröbere Entzündung, Verätzung und Blutung der Conjunctiva und Cornea nach Einstreuen eines nachweislich Sublimat enthaltenden Kalomels beobachtet. Die Schorfe hinterließen Narben[3]).

Am lebenden Tierauge entsteht eine Quecksilbertrübung der Hornhaut erst nach längerer Einwirkung einer konzentrierten Sublimatlösung

1) Jaeger, Arch. d'Ophthalm. T. VI. p. 228.
2) Földessy, Wiener med. Wochenschr. 1889. No. 27. S. 1044.
3) Talko, Revue génér. d'Ophthalm. 1884. T. III. p. 14 et 304.

und zwar nur als zarte, graue, z. T. durchscheinende Trübung[1]). Es läßt sich aber am toten Auge in kurzer Zeit eine dichte Trübung erzielen, welche sich durch Einlegen des Auges in Chlorammoniumlösung wieder aufhellt. Gelangt aber Sublimat in Substanz oder in Form eines dünnen Breies ins Auge, so bilden sich sofort beim lebenden Kaninchen grauweiße Schorfe auf der Nick- und Bindehaut. Die Hornhaut zeigt eine grauweiße Trübung, welche nach spätestens 10 Minuten so dicht ist, daß sie sich von der Kalktrübung nicht unterscheidet[2]). So entstand denn auch bei einem an Phlyktänen leidenden Apotheker, welcher statt Kalomel Sublimat in Substanz einstreute, eine schwere Verätzung, welche zu totalem Leukom führte[3]).

Die schlechten Erfahrungen, die man mit verdünnten Sublimatlösungen am Auge machte, stehen, wenngleich sie andersartig sind, nicht gegenüber den beim chirurgischen Wundverbande gemachten zurück. Sind es bei dem letzteren die resorptiven Vergiftungssymptome, die zu einem Aufgeben dieses an sich auch minderwertigen Antisepticums nötigten, so zeigten selbst Lösungen von 1 : 5000—1 : 10000 so starke örtliche Wirkungen am Auge, daß es mindestens als unklug angesehen werden muß, auf ein Nichteintreten derselben zu hoffen. So beobachtete man nach Lösungen von 1 : 10000, welche in geringer Menge in die vordere Kammer eingespritzt worden waren, vorübergehend Schmerzen. Nach größeren Mengen entstanden lang anhaltende heftige Schmerzen und eine dichte, aus polygonalen Feldern bestehende Hornhauttrübung. In einzelnen Fällen ging diese gänzlich zurück, in anderen blieben mehr oder weniger getrübte Stellen bestehen. Stärkere Lösungen machten eine Verlötung des Kammerwinkels unter Drucksteigerung.

Bei einem Starkranken wurde versehentlich statt Quecksilbercyanat eine 1 promillige Lösung von Sublimat zur Ausspülung der vorderen Kammer und zur Reinigung benutzt. Nach fünf Tagen entstanden Schwellung und Rötung der Lider, die Vorderkammer schloß sich nicht und die Hornhaut infiltrierte sich. Erst nach drei Wochen merkte man den Irrtum und ließ das Sublimat fort. Jetzt schloß sich die Kammer. Wegen der Hornhautinfiltration mußte die optische Iridektomie gemacht werden[4]).

Auch bei zu reichlicher Berieselung mit einer Lösung von 1 : 5000 während der Extraktion zeigte sich zuweilen milchige Hornhauttrübung, die sich nicht immer zurückbildete[5]).

Gerade derartige Erfahrungen sollten auch dringend davon abmahnen, Sublimat als angebliches Antisepticum für Medikamente zugleich mit solchen in das Auge zu bringen. So sah man nach Injektion von Eserin und Pilocarpin mit schwacher Sublimatlösung in die vordere Kammer eine sehr gesättigte Trübung der ganzen Hornhaut entstehen. Sie war so dicht, daß Iris und Pupille tagelang unsichtbar blieben. Erst im Laufe einer Woche schwand sie wieder[6]).

Es ist nach dem Gesagten selbstverständlich, daß auch die prophy-

1) Zur Nedden, Arch. f. Ophthalm. 1906. Bd. LXIII. — Guillery, l. c.
2) Guillery, Arch. f. Augenheilk. 1907. Bd. LVIII. S. 84.
3) Cassimatis, Arch. d'Ophthalm. 1906. p. 642. — v. Hippel erwähnt in seinem Referate über diesen Fall im ophthalm. Jahresber., daß er durch dieselbe Verwechslung die Zerstörung beider Augen eines Kindes gesehen habe.
4) Prioux, Soc. française d'Ophthalm. 1903. 5. Mai.
5) Knapp, Ophthalm. Gesellsch. 1888.
6) Meyer, Ophthalm. Gesellsch. Heidelberg 1887.

laktische oder kurative Sublimatbehandlung der Augen der Neugeborenen, gleichgültig wo dies geschieht, dieselbe Gefahr laufen läßt.

Als gefährlich und jedenfalls sehr schmerzhaft müssen die subconjunctivalen Sublimatinjektionen bezeichnet werden. Bei so behandelten Augen bleibt nicht selten ein eigentümlicher Reizzustand. Eine charakteristische Injektion des Bulbus besteht nicht mehr; das Auge ist jedoch lichtscheu und tränt sehr leicht. Die Conjunctiva bulbi ist besonders an den Injektionsstellen deutlich verdickt, blaß-schmutzigrot, diffus verfärbt und von sulzigem Aussehen. Die Sensibilität ist hier herabgesetzt. Nach zwei subconjunctivalen Injektionen von je einem Teilstrich einer Pravaz'schen Spritze einer Sublimatlösung von 1 : 2000 mit $^1/_{10}$ pCt. Kochsalzzusatz, entstand ein solcher gefäßloser Herd von 4 mm Länge und 2 mm Breite. Derselbe ging nach sechs Wochen zurück mit Hinterlassung einer mattweißen Stelle.

Auch Trübung des der Injektionsstelle entsprechenden Hornhautsektors, Hyperämie der Iris und entzündliche Veränderungen im Kammerwinkel können eintreten, welche zahlreiche Synechien zwischen Iris und Hornhaut verursachten[1]). Oder es kam zu Chemose mit schwerer Iritis und Pupillarexsudat[2]).

Ferner beobachtete man Verwachsungen der Conjunctiva bulbi mit der unterliegenden Sclera im Bereiche der Injektionsstellen, so daß es unmöglich war, hier behufs Anästhesierung eine Cocaininjektion zu machen. Bei der Enukleation zweier Augen war die übliche Ablösung der Conjunctiva an diesem Orte unmöglich. Bei der mikroskopischen Untersuchung zeigten die betreffenden Stellen der Conjunctiva ein eigentümliches, homogenes, gelbliches Aussehen mit größeren und kleineren Hämorrhagien. Die tieferen Partien waren reichlich infiltriert und dem unterliegenden Scleralgewebe dicht angeschmiegt[3]).

Bei Tierversuchen sah man fetzige Abstoßung der Bindehaut, Hornhauttrübung, Schwellung und Blutungen in der Iris und Bindehaut, ausgedehnte Nekrosen, besonders an den Gefäßen.

Man hat geglaubt, den individuellen Zustand, soweit er bei der Reaktion auf gewisse Medikamente oder Gifte sich als solchen zu erkennen gibt, als einen krankhaften bezeichnen zu müssen. Man spricht von einer merkuriellen Hysterie und stellt sich vor, daß das eingeführte Gift eine latente Hysterie hat aktiv werden lassen. Dies ist sicherlich unrichtig, und ebenso unrichtig die anderweitige Annahme, daß das Gift direkt die Hysterie erzeuge. Es handelt sich nur um Nebenwirkungen, die auf einer nicht analysierbaren persönlichen Empfindlichkeit beruhen. Wirken mehrere chemische Schädlichkeiten auf ein so stigmatisiertes Individuum ein, so können die Symptome ein ganz anderes Gepräge bekommen, als nach Einführung nur einer Schädlichkeit. Die Ausfallssymptome im Sehvermögen können z. B. bei einem alkoholistischen Quecksilberarbeiter Formen annehmen, die nicht als eine Vereinigung von merkuriellen und alkoholischen aufzufassen sind, während

1) Geering, Inaug.-Dissert. Basel 1896. — Nach subconjunctivalen Sublimatinjektionen von 1 : 1000 mit Chlornatrium fand sich im Kammerwasser kein Sublimat, jedenfalls weniger als 1 : 100000 (Addario, Arch. f. Ophthalm. Bd. XLVIII. Abt. 2).

2) Gutmann, Arch. f. Augenheilk. Bd. XXIX. S. 250. — de Schweinitz sah nach Anwendung von Quecksilberoxycyanat einen akuten Glaukomanfall.

3) Mellinger, Zeitschr. f. Augenheilk. Bd. I. S. 23.

in anderen Körperfunktionen deutlich die störende Kraft des Quecksilbers erkannt werden kann.

Nach innerlicher Vergiftung mit Sublimat können, wenn Gehirnstörungen eintreten, auch Funktionsstörungen an den Augen, besonders Pupillenerweiterung sich einstellen. Ein $5\,^1/_4$ Jahr altes Mädchen verschluckte aus Versehen eine Sublimat-Glycerinlösung. Die genommene Sublimatmenge wurde auf etwa 0,6 g geschätzt. Trotz reichlichen Erbrechens folgten nach vier Stunden mit intermittierender Stärke Vergiftungssymptome. Das Gesicht war bleich, die Schmerzen in der Brust und Magengrube groß, und Delirien sowie zeitweise Zuckungen schlossen sich an. Die Pupillen waren weit und starr, die Augen wurden gerollt und nach oben fixiert. Der Tod kam nach 22 Stunden.

5. Kalomel.

In ziemlich ausgedehnter Weise wird ophthalmologisch Kalomel örtlich zu Einstäubungen gebraucht, aber zu allen Zeiten seines Gebrauches sind auch Klagen darüber laut geworden, daß dadurch bei manchen Menschen leichtere oder schwerere Verätzungen der Conjunctiva, beziehungsweise Cornea zustande kommen. Eine Fülle von Untersuchungen schloß sich an diese Erfahrung an, um ihre Ursache klar zu legen, und ihr wesentliches Resultat war — eine Fülle von Kontroversen. Die naheliegende Annahme, daß am Auge, wie sonst am Körper, Kalomel in Sublimat übergehe und dadurch auch schädlich wirken könne, wurde bekämpft, und u. a. die Vermutung ausgesprochen, daß der Schaden nur von einem unreinen, sublimathaltigen Kalomel herrühren könne. Dies wurde aber schon mangels einer besseren Erkenntnis vor zweihundert Jahren angenommen[1]), und läßt sich heute nicht mehr halten, wenn schon aus keinem anderen Grunde so deswegen, weil auch nachweislich ganz reines Kalomel Augenstörungen in der angegebenen Richtung erzeugen kann. Es verändert sich aber tatsächlich das Kalomel, wenn es mit Chloralkalien längere Zeit in Berührung kommt. Die ganze Anwendung dieses Stoffes in der Ophthalmologie wäre ja an sich sinnlos, wenn man nicht annehmen würde, daß das unlösliche und an Geweben biologisch reaktionslose Pulver an den tränenfeuchten Augengeweben teilweise in eine lösliche und biologisch aktive, d. h. reizende und dadurch die Ernährung der Augenhäute ändernde Verbindung überginge. Nur so läßt sich erklären, daß eine Macula corneae schwindet, weil durch das eigenartige Reizmittel der Antrieb zu einer örtlichen Stoffwechseländerung an der Hornhaut und damit eventuell zu einer Aufhellung oder Neubildung der erkrankten Partie gegeben wird.

Es kann sich wissenschaftlich überhaupt nur darum handeln, die Art der Umwandlung festzustellen. Es ist zweifellos, daß aus Kalomel Sublimat entstehen kann.

1. Kocht man z. B. die Chloride von Kalium oder Natrium mit Kalomel, so zersetzen dieselben die Verbindung teilweise unter Bildung von Quecksilber und sich lösendem Sublimat.

2. Man leugnete, daß eine solche Sublimatbildung z. B. aus Kalomel

1) Lewin, Die Nebenwirkungen d. Arzneim. 1899. S. 296.

und 0,75 proz. Kochsalzlösung, auch selbst bei einer 24 stündigen Berührung bei Körpertemperatur zustande käme. Diese Angabe ist irrig. Die Bildung von Sublimat erfolgt nur langsam, durch Wasser von Körperwärme allein, besser durch Wasser von 40—50° C., und rascher bei Körperwärme, wenn Kochsalz zugegen ist.

3. Unbestritten ist, daß eine nachweisbare Menge von Kalomel, die mit Wasser oder Tränenflüssigkeit in Berührung gehalten wird, verschwindet. Während dies aber von manchen Untersuchern aus einer Lösung beziehungsweise der Bildung einer leicht löslichen Doppelverbindung abgeleitet wird, meinen wir, daß selbst, wenn es sich um ein lösliches Doppelsalz aus Chlorquecksilber und Chloralkalien handeln sollte, Dissoziationsvorgänge, die in einer solchen gelösten Verbindung eintreten müssen, bald Sublimat entstehen und wirken lassen. Die nach Kalomelinjektionen in das Unterhautgewebe nicht selten entstehenden Abszesse enthalten, wenn sie spät geöffnet werden, kein Kalomel mehr, sondern ein lösliches Quecksilbersalz, dessen Natur nicht festgestellt ist, das aber sehr wahrscheinlich durch Chloralkalien der Gewebe gelöstes Quecksilberalbuminat darstellt.

4. Für die biologische Wirkung ist es im Grunde gleichgültig, welcher Art die lösliche Verbindung ist, in die sich das Kalomel umwandelt. Entstünde Sublimat, so würde alsbald aus ihm Quecksilberalbuminat sich bilden, und dieses durch immer genügend vorhandene Chloralkalien gelöst werden müssen. Sollte es aber ein anderes Produkt sein, so käme ihm in gleicher Weise eine Reiz- beziehungsweise Aetzwirkung zu, da alle Quecksilberverbindungen, wie dies bereits oben ausgeführt wurde, an sich die Eigenschaft besitzen, Gewebe in einen Reiz- beziehungsweise Entzündungszustand zu versetzen.

5. Die bisherigen Versuche, die das Schicksal des Kalomels im menschlichen Körper und an zugänglichen Schleimhäuten verfolgten, ließen einen Faktor in seiner vollen Wertigkeit nicht zur Geltung kommen, nämlich die Wirkung des lebenden Gewebes. Dieses vermag, wahrscheinlich auch ohne Beihilfe von Kochsalz, Kalomel in eine lösliche Verbindung überzuführen. Nimmt man dies aber an, so muß auch notwendig gefolgert werden, daß diese Fähigkeit durch eine angeborene oder zeitliche Besonderheit individuell in der Stärke in großer Breite wechseln wird — wie dies ja auch mit sehr vielen anderen chemischen Prozessen der Fall ist. So würde sich erklären, warum meistens unangenehme Aetzwirkungen bei dem arzneilichen Gebrauche des Kalomels am Auge fehlen und in der Regel nur die leichtesten chemischen Wirkungen des aus ihm entstandenen löslichen Produktes bei Hornhautflecken usw. sichtbar werden.

Es ist sehr möglich, daß besondere Krankheitszustände am Auge, z. B. Entzündungen, gleichfalls eine Prädisposition für eine unangenehme Kalomelwirkung schaffen. Der Verlauf einer solchen ist gewöhnlich gutartig. Die Aetzwirkung schwindet nach längstens drei Wochen.

Ein 38jähriger Mann bekam Lidschwellung, Rötung, Lichtscheu, Tränen. Nach fast 14tägigem Bestehen dieses Leidens wurde Kalomel in ein Auge gepudert. Sofort entstanden heftige Schmerzen und Vermehrung der Reizerscheinungen; unterhalb der Hornhaut zeigte sich ein großer weißer Fleck. Der Zustand machte den Eindruck einer Verbrennung. Die Augenlider waren geschwollen, die Lidbindehaut war gerötet und schwammig

und auch die Papillen geschwollen. Die Uebergangsfalten bildeten dicke, rote Wülste, und die Conjunctiva bulbi war so chemotisch, daß sie am Hornhautrande einen bedeutend überragenden Wulst bildete. In der unteren Hälfte dieser chemotischen Conjunctiva bulbi war ein großer, weißer Halbmond, dessen Konvexität bis an die untere Uebergangsfalte reichte, während sein konkaver Rand nach der Hornhaut sah. Die beiden Hörner dieses Halbmondes liefen um die seitlichen Ränder der Hornhaut herum und konnten bis in die obere Hälfte der Conjunctiva bulbi verfolgt werden. Die Oberfläche dieses weißen Fleckes war tiefer als das Niveau der ihn umgebenden Bindehaut und sah so trocken aus wie ein Brandschorf nach Verätzung durch Kalk oder Säure. Es bestand leichte Iritis. Die letztere besserte sich bald und der Brandschorf stieß sich ab. Nach drei Wochen erfolgte Wiederherstellung mit dicker, weißer Narbe unter der Hornhaut. Das angewendete Kalomel soll freie Salzsäure enthalten haben[1]).

Einem Rekruten wurde wegen phlyktänulärer Conjunctivitis 15 mal Kalomel eingestreut. Danach entstand an der Conjunctiva bulbi eine breite und fast die ganze Länge der Lidspalte einnehmende weiße, festsitzende Membran und dicht an den Cilien ebenfalls ein schmaler Saum von derselben Beschaffenheit. Schmerzen machten sich seit mehreren Tagen fühlbar. Der Reizzustand war nur mäßig, Lichtscheu und Augentränen gering. Die Membranen stießen sich allmählich in kleinen Fetzen ab, die völlige Lösung dauerte aber 16 Tage Auch nach dieser Zeit war die Schleimhaut noch stark gerötet[2]).

Nur ganz ausnahmsweise ist Mitteilung von Augenstörungen nach innerlichem Kalomelgebrauch gemacht worden. Durch Mißbrauch desselben sah man angeblich ein der Entzündung des Corpus ciliare sehr ähnliches, aber minder hartnäckiges Leiden entstehen, das in höherem Grade mit leichter Trübung der vorderen Augenkammer verbunden war.

Bei gewissen Konstitutionen soll man schon nach dem Gebrauche von 0,35 bis 0,72 g Kalomel eine eigentümliche ringförmige Rötung der Conjunctiva bulbi um die Cornea herum wahrnehmen können; diese nimmt zu, wenn man das Kalomel fortgibt, und ist dann ein sicherer Vorläufer des Speichelflusses, hört dagegen mit der Weglassung des Mittels bald auf[3]).

6. Kalomel und Jod.

Kalomel liefert bei direkter Berührung mit Jodverbindungen, innerhalb des Körpers wie außerhalb desselben, Quecksilberjodür, beziehungsweise Quecksilberjodid. Das letztere entsteht auch unter den gleichen Bedingungen, wenn Sublimat und Jodalkalien zusammentreffen. Kalomel und Jodoform setzen sich unter Bildung von Quecksilberjodür und Chloroform um. Die entsprechenden Bromverbindungen verhalten sich gegenüber Quecksilbersalzen analog. Diese chemische Wahlverwandtschaft zwischen Quecksilber und Jod kann praktisch bedeutungsvoll werden, wenn innerlich z. B. Jodkalium gegeben und in das Auge Kalomel gestäubt wird; denn die Jodquecksilberverbindungen stellen an und für sich starke Reizmittel für Schleimhäute dar, deren Wirkung unter geeigneten Verhältnissen sich bis zu einer intensiven Aetzung steigern

---

1) Hotz, Arch. f. Augenheilk. 1882. Bd. XI. S. 400.

2) Goldscheider, Berl. klin. Wochenschr. 1883. S. 651. — Weitere Fälle bei Inouye, Die ophthalm. Klin. 1901. S. 277.

3) v. Ammon, Magazin f. d. Heilkunde. 1830. Bd. XXX. S. 256.

kann. Die Sicherheit des Aufeinandertreffens von Quecksilber und Jod unter den geschilderten Bedingungen ist dadurch besonders groß, daß die Jodalkalien sich außerordentlich schnell im Körper verbreiten und in allen Geweben, Se- und Exkreten anzutreffen sind. Es bildet sich daher unter allen Umständen Jodquecksilber und wirkt in statu nascendi. Der Grad der örtlichen Wirkung wird von der gebildeten Menge und der Individualität abhängen. Wie immer spielt die letztere auch hier eine besonders große Rolle: sie läßt ihren Einfluß auch da erkennen, wo Aerzte unüberlegt, z. B. während einer Schmierkur, Jodkalium gebrauchen lassen, so daß sich aus zwei nicht maximal dosierten Medikamenten das maximal dosierte Quecksilberjodid bilden muß. Daß hier nicht in jedem einzelnen Falle grob sinnlich wahrnehmbare Störungen die Folge einer solchen Kur sind, berechtigt in keiner Weise, die Unzulässigkeit derselben zu bezweifeln.

Das Experiment am Tiere deckt sich hier vollkommen mit den klinischen Beobachtungen am Menschen.

Brachte man einem Kaninchen 0,25 g Jodkalium in Lösung in den Magen, so zeigte sich die erste deutliche Jodreaktion am Auge mit Hilfe einer Palladiumchloridlösung nach $7^1/_2$ Minuten, aber erst nach längerer Einwirkung des Reagens. Nach 17 Minuten war die Reaktion sofort erkennbar, nach $^3/_4$ Stunden nur noch beim Einfallen eines aufgesogenen Tropfens der Tränenflüssigkeit in die Lösung. Der letztere Zustand blieb bis gegen zwei Stunden nach der Aufnahme unverändert. Das Verhältnis des benutzten Jodkalium zum Körpergewicht war 1 : 7000.

In einem anderen Versuche mit derselben Dosis hatte das nach 6 bis 8 Minuten abgesogene Kammerwasser sehr deutliche Reaktion, ebenso die Tränen nach 10 Minuten. Nach $2^3/_4$ Stunden wurde eingestäubtes Kalomel im Conjunctivalsack noch verfärbt, in einem dritten Versuche noch nach neun Stunden. Parallelversuche mit Harn und Speichel ergaben immer eine weit stärkere Reaktion.

Beim Menschen sind die gebräuchlichen Gaben im Vergleich zum Körpergewicht viel kleiner; deshalb ließ sich auch mit Palladiumchlorid niemals Jod im Bindehautsack nachweisen, während Urin und Speichel noch am nächsten Tage deutlich reagierten. Beim Einstreuen von Kalomel erhielt man aber eine deutliche grünliche Verfärbung desselben. Nimmt man etwa 0,5 g Jodkalium zweimal täglich, so läßt sich ständig Jod in der Tränenflüssigkeit durch Kalomel nachweisen. Etwa 20 Stunden nach der letzten Dosis war noch eine Reaktion nach längerer Einwirkung bemerkbar[1]).

Die biologische Reaktion des im Auge sich bildenden Jodquecksilbers, wenn man innerlich Jodkalium bei Tieren einführt und in das Auge Kalomel streut, gleicht der beim Menschen so oft entstehenden. Ja, hierbei wurden außer entzündlichen Erscheinungen an den Bindehäuten sogar Trübungen der Cornea erzielt, welche in den klinischen Fällen, wohl wegen frühzeitiger Entfernung des Kalomels nicht bemerkt wurden. Unserer Auffassung nach ist der Status nascendi[2]) des Jodquecksilbers für die Intensität der durch dasselbe er-

1) Schlaefke, Arch. f. Ophthalm. Bd. XXV. Abt. 2. — Bellini, Lo Sperimentale. 1873. p. 634.

2) L. Lewin, Monatsberichte d. Akad. d. Wissensch. zu Berlin. 23. Juni 1878 und Arch. f. path. Anat. 1878. Bd. LXXIV.

zeugten Symptome maßgebend, da zwar fertiges Jodquecksilber am Auge von Menschen auch Schmerzen, Tränen und Conjunctivitis, aber nur in geringem Umfange und von sehr kurzer Dauer erzeugte.

Es ist schlimm, wenn immer noch aus Unkenntnis pharmakologischer Tatsachen die Möglichkeit der Jodquecksilberbildung u. a. dadurch als fernliegend begründet wird, daß Jodkalium schnell ausgeschieden wird. Es ist dies ein Irrtum. Die Dauer der Ausscheidung von Jodkalium beträgt bei einer Gabe von 0,5 g etwa 40 Stunden, und dieser Zeitraum steigt mit der Zahl der genommenen Dosen. Nach zwei innerhalb von fünf Stunden genommenen dauert die Ausscheidung 56 Stunden, nach drei innerhalb zehn Stunden genommenen Mengen 77 Stunden. Hiernach muß sich der Ophthalmologe bei der Kalomelanwendung richten.

Unter den eigentümlichsten Umständen können sich bei Menschen Jodquecksilberätzungen am Auge herausbilden. Einer der bemerkenswertesten Fälle betraf ein Kind, das wegen eines Leukoms mit Kalomel und rotem Präcipitat örtlich behandelt worden war, ohne daß Nebenwirkungen erschienen wären. Erst als das Kind die Milch seiner syphilitischen, Jodkalium gebrauchenden Mutter aufnahm, bekam es nach drei Tagen eine Kerato-Conjunctivitis, die nach dem Fortlassen der jodhaltigen Milch wich.

Die Symptome sind bei verschiedenen Menschen nur der Stärke nach verschieden. Meistens leiten Brennen oder Stechen die örtlichen Veränderungen ein. Die Pupillen können erweitert sein. Die Conjunctivae werden rot, entzündet, chemotisch. Neben Schwellung und Verfärbung kommen Schorfe an der Uebergangsfalte vor. Die örtlichen Veränderungen können ein diphtheroides Aussehen annehmen. Kalomelreste, die sich noch im Auge finden, sehen gelblich-grün aus. Pericorneale Injektion ist gewöhnlich, seltener Geschwüre oder Hornhauttrübungen. In einem derartigen Falle fand sich oberhalb der Cornea ein 1,5 cm breites und 0,5 cm hohes, trapezförmiges, zum Teil mit einem weißlichen Schorf, zum Teil mit Eiter bedecktes Geschwür. Es erstreckte sich über den oberen Rand der Hornhaut hin und umkreiste in einer schmalen Zone die Hornhaut fast in ihrer ganzen Ausdehnung. Nur die oberflächlichen Epithelschichten waren zerstört. Nach dem Zentrum der Hornhaut liefen streifige Trübungen. Es bestanden heftige Schmerzen.

Rötung und Schwellung können sich auf die Lider, die Wangen und die Nase fortsetzen. Lidkrampf, Lichtscheu und Tränenfluß begleiten bisweilen den Zustand. Die Wiederherstellung vollzieht sich meistens langsam. Die Behandlung hat zunächst in der Einträufelung von Mandelöl oder besser einer Emulsion daraus und kalten Umschlägen, natürlich nach vorgängiger Beseitigung des Kalomels aus dem Auge, zu bestehen.

Seit den dreißiger Jahren des vorigen Jahrhunderts sind die Augenentzündungen durch Jodquecksilberbildung im Auge bekannt[1]). Schon damals erkannte man den wahren Zusammenhang des Leidens mit den gereichten Medikamenten und sicherte denselben sogar durch einen

1) Friedenwald u. Crawford, Amer. Journ. of Ophthalm. 1893. p. 239. — Lange, Jahrb. f. d. ges. Med. 1835. Bd. XLVI. S. 163. — Fricke, Zeitschr. f. d. ges. Med. 1837. S. 296. — Lagarde, Gaz. des hôp. 1867. No. 129. p. 513.

Versuch an einem gesunden Auge. Man streute zu diesem Zwecke in das Auge einer Kranken, welche 22 Tage lang wegen eines syphilitischen Exanthems Jodkalium gebraucht hatte, Kalomel ein. Der Urin zeigte starke Jodreaktion. Nach einer halben Stunde empfand die Kranke heftiges Brennen, worauf sie eigenmächtig das Auge auswusch. Nach zwei Stunden war am Auge nichts Krankhaftes mehr zu entdecken. Nun wurde das Kalomel auch in das andere gesunde Auge eingestreut. Nach drei Stunden waren die Augenlider geschwollen. Es folgten: reichlicher Tränenfluß mit Schleimabsonderung, blasenartige Aufwulstung der Conjunctiva am unteren und Rötung derselben am oberen Segment. Das noch im Auge befindliche Kalomel zeigte eine gelbliche Farbe.

Ein Mann brauchte wegen einer sehr schmerzhaften Periostitis am Schädel 2 g Jodkalium täglich. Hierbei war Jod in den Tränen nachweisbar. In derselben Zeit stäubte man ihm wegen einer phlyktänulären Conjunctivitis Kalomel in ein Auge. Das Bild der Augenentzündung änderte sich in das der diphtherischen um, die sich jedoch auffällig schnell verzog, nachdem die schmutzig verfärbte Kalomelwurst aus dem Tränensack entfernt und dafür Eisumschläge in Anwendung gezogen waren[1]).

Auch schon die Einstäubung von Kalomel bei einem Mädchen, das wegen ausgedehnter nässender skrofulöser Ausschläge anhaltend in Kreuznacher Mutterlauge badete, ließ conjunctivitische Symptome hervortreten[1]).

Bei einem fünf- bis sechsjährigen Mädchen wurde wegen Bindehautgranulationen und skrofulösen Affektionen Lebertran mit Syrup. Ferri jodati usw. gereicht. Gegen die zurückbleibende Hornhauttrübung wandte man rote Präcipitatsalbe, Kalomel, Kupfersulfatlösung und alsdann innerlich Jodkalium 0,5 g pro die an. Nach 10 Tagen machte man wieder eine Einstäubung von Kalomel. Plötzlich entstand eine heftige Entzündung mit Lidödem. Nach Aussetzen des Kalomels und kalten Umschlägen trat Besserung ein. Es bildete sich in der Uebergangsfalte ein Schorf, der sich nach einigen Tagen abstieß. Schließlich entstand an dieser Stelle ein Symblepharon. Die Hornhauttrübung hellte sich vollständig auf[2]).

Aus der neuesten Zeit liegen ganz analoge Erfahrungen vor[3]), die beweisen, daß Quecksilber und Jod im menschlichen Körper, gleichgültig welches Rassenmerkmal derselbe trägt, Jodquecksilber bilden muß. In diesen Fällen wurde das Kaliumjodid gleichzeitig mit der Kalomelanwendung oder 19 beziehungsweise 60 Stunden vorher innerlich gebraucht.

Es scheint, daß auch die äußerliche Anwendung von Jodkalium an irgend einer Körperstelle genügend Jod in das Blut eintreten lassen kann, um den gleichzeitigen Gebrauch von Quecksilber am Auge gefährlich zu machen.

Wegen eines Hornhautgeschwürs wurde eine Salbe verordnet von weißem Präzipitat, Zinkoxyd und Vaselin. Gegen eine gleichzeitig vorhandene Hodenentzündung wurden angeblich warme Umschläge angewendet. Die Salbe machte von Anfang an Schmerzen und am Abend des zweiten Tages zeigte sich eine starke Schwellung der Lider, welche kaum geöffnet werden konnten, reichliches Tränen und starke Chemosis. Die Bindehaut war ange-

1) Rose, Arch. f. path. Anat. 1866. Bd. XXXV.

2) Hennequin, Gaz. hebdom. 1867. No. 7. p. 99. — S. a. Ann. d'Oculist. 1868. T. LIX. p. 51.

3) Mitsiyasu Inouye, Die ophthalmol. Klinik. 1901. S. 276.

ätzt, stellenweise verschorft: in dieselbe eingebettet fanden sich verschiedentlich kleine gelbe, schwach rötliche Klümpchen, welche entfernt wurden. Durch kalte Umschläge erzielte man Besserung. Mit einer neuen Salbe, die aus einer anderen Apotheke bezogen worden war, trat wieder eine neue Anätzung ein. Jetzt stellte sich heraus, daß gegen die Hodenentzündung auch Jodkaliumsalbe gebraucht wurde. Das Auge erholte sich nun bald und das Geschwür heilte schnell[1]).

7. Quecksilberbijodid.

Zu antiseptischen Verbandzwecken bei Kataraktextraktion wurde dringend eine Lösung von Quecksilberbijodid 1 : 25000 empfohlen. Die Verwendung in fünf solcher Fälle ergab durchweg nach Waschung der vorderen Kammer mit dieser Lösung eine Keratitis. Diese blieb aus, wenn die Waschung unterblieb. Es erschien in den erstgenannten Fällen Trübung der Cornea, auch streifig, ferner Infiltration und weiße Opazitäten in ihrem oberen Teil. Das Epithel war rauh und fein granuliert.

In die vordere Kammer von Tieren gebracht, erzeugt Quecksilberbijodid eine intensive nekrotisierende Entzündung.

Nach Einschmieren einer Salbe von Quecksilberbijodid in ein Auge sah man heftige Entzündung und eine furchtbare Ulzeration der Conjunctiva entstehen.

8. Quecksilberoxyd.

Schwere Entzündung der Conjunctiva mit beträchtlichen Abstoßungen wurde nach Einbringung von rotem Präcipitat in Pulverform in das Auge seitens eines Quacksalbers beobachtet. Leichtere örtliche Störungen kommen auf Grund einer besonderen individuellen Empfindlichkeit gelegentlich auch durch wenig Quecksilberoxyd zustande.

In die vordere Kammer gebracht, veranlaßt Quecksilberoxyd eine höchst intensive nekrotisierende Entzündung; in die Hornhaut injiziert, erzeugt es nach 24 Stunden Proliferation der Hornhautkörperchen und der Endothelzellen am Rande des nekrotischen Herdes, bei gerade entstehender eitriger Infiltration. Im Glaskörper ruft das gelbe Oxyd Eiterung hervor. Die Ausgänge stimmen in mehrfacher Beziehung mit der Chorioretinitis pigmentosa des Menschen überein. Während des Lebens der Tiere entstand eine der bandförmigen beim Menschen gleichende Trübung. Die anatomische Untersuchung ergab pigmentierte Bindegewebsneubildung an der Innenfläche der Aderhaut und verkalkte Katarakt[2]).

Die gelbe Quecksilberoxydsalbe kann auch zu 0,1 g auf 10 g Fett das Auge heftig reizen, oder sogar die Hornhaut schädigen. Mit Recht ist darauf hingewiesen worden[3]), daß die schlechte Verreibung des Oxyds mit dem Fett die Ursache hierfür sein kann. Streicht man von einer solchen schlechten Salbe in dünner Schicht auf weißes Papier, so erkennt man beim Durchsehen gegen das Licht kleine Pünktchen von Oxyd, die, wenn sie an die Gewebe gelangen, direkt reizen.

Nach längerem Gebrauch von Unguentum Hydrargyri oxyd. rubr. kann eine ähnliche Conjunctivitis entstehen, wie nach Atropin[4]).

1) Meurer, Arch. f. Augenheilk. Bd. XXII. S. 24.
2) Leber, Die Entstehung der Entzündung. 1891. S. 299 ff.
3) Knapp, Korresp.-Blatt f. Schweiz. Aerzte. 1903. No. 20.
4) Graefe-Saemisch, Handbuch. 2. Aufl. Bd. V. Kap. 4. S. 88.

Wismut.

Die Symptome, die durch innerliche Aufnahme von einmaligen großen oder fortgesetzten kleinen Wismutdosen entstehen, umfassen nicht Sehstörungen. Bei Menschen wurde nur vereinzelt während einer ziemlich schweren Vergiftung durch 8 g Wismutsubnitrat Nebligsehen am zweiten Tage beobachtet.

Bei Tieren, denen man subkutan eine ammoniakalische Wismutcitrat-Lösung einführte, wurden häufig die Augen rot und tränten, und die Conjunctiva entzündete sich. Nur einmal sah man an einer Hündin, die etwa vier Wochen lang recht häufig solche subkutanen Injektionen erhalten hatte, nachdem die übliche, auch beim Menschen vorkommende Bismutosis buccalis mit Geschwüren, Lockerwerden der Zähne usw., vorangegangen war, eine weißliche Trübung beider Hornhäute entstehen, die in Form eines Dreieckes ihre Basis oben hatte. Nur im unteren Dritteil waren die Corneae noch durchsichtig. Dabei waren die Augen rot, tränig und mit gelben Krusten an den Kommissuren versehen. Begleitet wurde dieser Zustand von Fieber, Schwäche und allgemeinen Ernährungsstörungen[1]). Ob und in wie weit die letzteren zum Entstehen der Cornealveränderungen beigetragen haben, läßt sich nicht feststellen.

Chromsäure.

Nach Einpinselung der Füße von Menschen mit einer 5 prozentigen Chromsäurelösung wurde mehrfach Gelbsehen beobachtet. Tränenfluß und Bindehautkatarrh, die ebenfalls entstanden, führte man irrtümlich auf die Unterdrückung der Fußschweiße zurück[2]). Es sind dies echte resorptive Symptome. Nach Vergiftung mit Chromaten ist mehrfach Icterus beobachtet worden.

Bei einem Kaninchen, das 1,8 g Kaliumbichromat in wässeriger Lösung in einer halben Stunde erhalten hat, entstand, neben Atembeschwerden und Mattigkeit, Trübung der Augen. Der Tod erfolgte nach $2\frac{1}{4}$ Stunden.

Die Chromsäure verätzt Haut und Schleimhäute proportional der Konzentration und der Dauer der Berührung. Ein Arbeiter in einer Velvet-Fabrik hatte eine Braunfärbung der vordersten Hornhautschichten in der Lidspaltenzone. Im Betriebe wurde Chromsäure verwendet. Bei einer chemischen Untersuchung des abgekratzten Hornhautepithels ergab sich, daß die Färbung von Chromsäure herrührte[3]).

Aehnliche Veränderungen wurden bei Arbeitern in einer Färberei gefunden in einem Raume, wo sich chromhaltige Dämpfe entwickelten. Die Leute hatten auch oberflächliche Hornhautgeschwüre[4]).

Ein Mann hatte durch Chromwasser oder einen Krystall von Kalium bichromicum eine Verätzung des Auges erlitten. Die untere Hornhauthälfte wölbte sich wie eine Blase vor. Nach 4 Wochen war sie wieder abgeflacht, blieb aber anästhetisch[5]).

---

1) Balzer, Compt. rend. de la Soc. de Biologie. Ser. IX. 1889. p. 538.
2) Deutsche militärärztl. Zeitschr. 1890. H. 5. S. 241.
3) Koll, Berl. ophth. Gesellsch. 1903. 17. Dez. — Zeitschr. f. Augenheilk. 1905. Bd. XIII. S. 220.
4) Bayer, Med. Klin. 1908. No. 51.
5) Thompson, The Ophthalmosc. Dec. 1903.

Blei.

I. Die Geschichte der Sehstörungen durch Blei.

Kein anderer schädlicher, chemischer Einfluß auf den Menschen war in alter Zeit so gut gekannt wie derjenige des Bleis. Selbst solche seiner Wirkungen, die nur selten in die Erscheinung treten, wie z. B. die Funktionsstörungen seitens des Genitalapparates, wurden richtig erkannt, ja sogar arzneilich verwertet. Dieser Grad der Erkenntnis kann nicht wundernehmen, wenn man daran denkt, daß selbst das Kupfer keine so umfangreiche technische oder andersartige Verwertung fand wie das Blei, und daß bei der aggressiven insidiösen Natur dieses Metalls, die Menschen sehr bald auf den ätiologischen Zusammenhang gewisser Erkrankungsformen mit ihm kommen mußten. Aber gerade deswegen ist es merkwürdig, daß von Sehstörungen durch Blei in jenen Zeiten nicht berichtet wird, und daß es viele Jahrhunderte gedauert hat, ehe sie in richtiger kausaler Beleuchtung zur Sprache kamen. Sie mußten in ägyptischer und römischer Zeit wie im Mittelalter und in der neueren Zeit zustande kommen, und vielleicht mehr noch damals wie in der neuesten Zeit, wo durch Gesetzesbestimmungen wenigstens einige der Möglichkeiten zur Erlangung des Saturnismus beseitigt sind. Wollte man sich auf das Rückwärts-Diagnostizieren einlassen, so würde es nicht schwer sein, in vielen alten Berichten über allmählich oder plötzlich zustande gekommene Erblindung, vorzüglich nach vorangegangenen Koliken, das Blei als Verursacher mit einer ziemlichen Sicherheit, trotz des Fehlens einer derartigen positiven Angabe festzustellen. Die treffendsten solcher Berichte sind die folgenden. Aus ihnen, die aus der Wende des 16. Jahrhunderts stammen, geht fast zweifelsfrei hervor, daß es sich um Bleiwirkungen gehandelt habe.

Eine Frau erkrankte infolge von, besonders in der Nähe des Nabels heftigen Schmerzen, an Verdunkelung des Gesichtes, die nicht einmal das Licht zu sehen gestattete, für drei Tage: „in visus obscurationem tantam devoluta est, ut neutro oculorum ne lucem quidem cernere posset per integrum triduum“. Um so sicherer ist hier Saturnismus anzunehmen, als die Frau später an Gliederlähmung erkrankte.

Aehnliche vorübergehende Sehstörungen mit Kolikschmerzen bekamen noch zwei Männer, darunter ein Glaser und Anstreicher und ein junger Mann, bei dem zu diesen Störungen sich noch Kopfschmerzen und Krämpfe gesellten, und eine Frau, die an einer schweren Kolik litt, wurde für drei Tage blind, gewann aber ihr Sehvermögen durch Purgieren wieder.

Aus der Mitte des 17. Jahrhunderts wird auch berichtet, daß eine Frau, die „infolge von Kolikschmerzen von Konvulsionen ergriffen wurde, das Gesicht vollständig verlor“. Nach drei Tagen konnte sie wieder sehen. Nach einigen Jahren und später noch häufig wiederholten sich Koliken und Konvulsionen mit Blindheit, denen die Kranke schließlich erlag[1]).

Wir können davon Abstand nehmen, mehr von solchem Material hier anzuführen, schon weil die Reihe der Fälle eine sehr große werden würde, müssen aber besonders darauf hinweisen, daß Tanquerel des Planches sich durchaus geirrt hat, als er aussprach, daß diejenigen Beobachter, die im 17. Jahrhundert Fälle von schweren Koliken mit Er-

1) Fel. Plateri, Observat. libri tres. Basileae 1641. p. 110.

blindung beschrieben haben, den Zusammenhang mit Blei überhaupt nicht kennen konnten. Es wird damals wie jetzt gewesen sein, daß die Wissenden ihr Wissen als auch vielen anderen bekannt voraussetzten, und deswegen nicht jede Kleinigkeit besonders betonten, die Unwissenden aber nicht in der Lage waren, Wissen kundzugeben. So ist in Monographien aus den Jahren 1656 und 1745 über die „Hüttenkatze", d. h. den Saturnismus der Berg- und Hüttenleute, die Bleiamaurose überhaupt nicht erwähnt, während sie schon sonst treffend genug beschrieben, oder überzeugend ätiologisch angedeutet worden war.

Zu Anfang des 18. Jahrhunderts wurde bei Gelegenheit der Besprechung der Kolik von Poitou darauf hingewiesen, daß bei Malern Amaurose durch Blei entstehen könne.

Aus dem Jahre 1751 wird ebenfalls bestimmt Stummheit und Blindheit als Folge einer „Metallkolik" bei Töpfern, die Bleiglasuren verwendeten, angesprochen. Dieselbe wurde durch ein Brechmittel beseitigt[1]).

Nicht viel später, im Jahre 1760, wurden Beobachtungen mitgeteilt, aus denen hervorgeht, daß nach dem Gebrauche von bleihaltigen Schminken Amaurose auftrat, und 1764 wurde das folgende berichtet:

Ein 40jähriger Sersche-Weber bekam eine Kolik, nach deren Weichen plötzlich völlige, durch Aderlässe, Vesikantien usw. nicht zu verändernde Blindheit eintrat. Durch Brech- und Purgiermittel erzielte man, daß er am vierten Tage Hell von Dunkel, am zehnten Tage Farben auf zehn Schritt unterschied, und am 20. Tage vollständig geheilt war. Das bleiche Aussehen des Kranken, der langsame Puls u. a. m. sprechen dafür, daß es sich hier um Saturnismus gehandelt habe.

Ein 40jähriger Mann bekam, nachdem Schmerzen in den Armen und Schenkeln vorangegangen waren, Kolikschmerzen in der Regio hypogastrica und umbilicalis, Harnverhaltung und Verdunkelung des Gesichtes bis zum Nichtsehenkönnen. Die Pupillen waren reaktionslos, der Puls hart und gespannt. Aderlässe und Purgantien schufen Besserung.

Prägnanter als es in diesem kurzen Bericht ausgedrückt wird, kann das Bleileiden nicht geschildert werden, und es ist besonders bemerkenswert, daß die Symptome verglichen werden mit denen der Kolik von Poitou, die ja tatsächlich nichts anderes als eine chronische Bleivergiftung darstellte.

Wie verbreitet doch schon gegen Ende des 18. Jahrhunderts die Kenntnis des Vorkommens einer Bleiamaurose war, geht aus dem folgenden Ausspruche eines augenärztlichen Spezialisten hervor: „Venena, praesertim saturnina, colicam Pictonum cui saepe, ut dicetur, se amaurosis jungit"[2]).

Ein kräftiger junger Mann, der in Bleiminen nur das Mineral loslöste, es aber weder reinigte noch schmolz, legte sich, ohne daß Koliken oder Bleilähmung vorangegangen waren, eines Abends mit ungestörtem Sehvermögen zu Bett und erwachte am anderen Morgen vollkommen blind. Nie zuvor sah der Beobachter eine so vollkommene Unempfindlichkeit der Retina[3]).

---

1) Dubois, Non ergo colicis figulis venae sectio? Paris 1751.
2) W. Trnka de Krzowitz, Historia amauroseos. Vindob. 1781. p. 171.
3) White, Med. and philosoph. Commentar. London. Vol. III. p. 74.

Obschon in diesem Falle über den weiteren Verlauf der Bleiamaurose nichts mitgeteilt wird, ist er doch besonders deswegen interessant, weil er einwandsfrei das Vorkommen der Sehstörung bei der Förderung des Rohbleies dartut.

Ein 37jähriger Maler und Farbenreiber bekam Bleiarthralgie und Bleikolik. Zeitweilig trat in den nächsten drei Tagen Amaurosis ein, um bald wieder spontan zu verschwinden. Es erfolgte durch entleerende Klystiere, Opium und Kampfer Heilung. Die beiden letzteren hält der Beobachter für die besten, auch soweit die Amaurose in Frage kommt.

Zu Beginn des 19. Jahrhunderts haben Augenärzte das Blei bereits als ein nicht unwichtiges ätiologisches Moment für das Entstehen von Amaurose dargestellt und darauf hingewiesen, daß die gewohnheitsmäßige, gewerbliche Beschäftigung mit Blei, Bleipräparaten oder Bleifarben, der Genuß bleihaltiger Weine oder mit Blei versetzter Arzneien Bleiamaurose hervorrufen könne, die sich mit Bleikolik oder mit Bleikontrakturen der Hände und Füße vergesellschaften könne[1]. Man unterschied von ihr zwei Stadien, nämlich die Kongestionsamaurose bei der akuten Bleivergiftung und darauf folgend, und besonders bei der langsamen Bleivergiftung, die Lähmungsform[2].

In Frankreich beginnt um diese Zeit die systematische Bearbeitung der Bleiamaurose auf Grund neuen und alten Materials. Die damals zutage geförderten Aufklärungen konnten, bis auf die ophthalmoskopische Untersuchung, nicht inhaltsreicher und richtiger dargestellt werden. Auch Farbensinnstörungen wurden festgestellt und der Ausgang in unheilbare Erblindung vermerkt[3].

Ein 23jähriger Mann, der vor 3 Jahren die Bleikolik überstanden hatte und während derselben 4 Tage lang taub und blind gewesen war, erkrankte noch zweimal an demselben Leiden. Beim zweiten Male waren die Pupillen sehr erweitert. Fünf Tage lang, nachdem er das Gesicht nach zwei Monaten wiedererlangt hatte, erschienen ihm alle Gegenstände, gleichgültig welche Farbe sie hatten, weiß. Außerdem hatte er vor dem Einschlafen Visionen. Das letzte Mal schlossen sich an die Koliken: Kopfschmerzen, Abnahme des Gesichts und Gehörs und dann vollständige Amaurose. Die letztere schwand spontan, kehrte aber alsbald wieder. Zu ihr gesellten sich leichte enzephalopathische Symptome. Eine mehrtägige Krankenhausbehandlung brachte alles zum Schwinden[4].

Auch den schlimmsten Ausgang der Bleiamaurose, nämlich in Atrophie beschrieb man[5].

Eine 36jährige Frau bekam infolge ihrer Arbeit in einer Bleiweißfabrik mehrmals Koliken. Als sie das letzte Mal eine solche im Krankenhaus überstanden hatte und entlassen werden sollte, bekam sie von neuem Kolikschmerzen und verlor plötzlich das Gesicht. Daran schlossen sich Delirien und Konvulsionen. Alle Symptome wichen der Behandlung (Blutentleerungen, Purgantien usw.), nur die Bleiamaurose blieb, trotz einer $1^1/_2$jährigen diesbezüglichen Behandlung in Krankenhäusern. Die Pupillen waren ungleich, erweitert; die rechte war etwas beweglich, die linke garnicht. Die

1) Benedict, Handb. d. prakt. Augenheilk. 1825. Bd. V. S. 98.
2) Rosas, Handb. d. theor. u. prakt. Augenheilk. Wien 1830. Bd. II. S. 564.
3) Montanceix, Arch. génér. de méd. 6me année. T. XVIII. 1828. — Duplay, Ibid. 1834. Sér. II. T. V. p. 5.
4) Montanceix, Arch. génér. de méd. 6me année. T. XVIII. 1828. p. 373.
5) Duplay, Arch. génér. de méd. Sér. II. T. V. 1834. p. 5.

Kranke konnte nur Tag und Nacht unterscheiden. Sie empfand schnelle Bewegungen, die man vor dem rechten Auge ausführte, konnte aber keine Objekte erkennbar wahrnehmen.

Soweit dies nach den bis zum Jahre 1834 bekannt gewesenen Tatsachen möglich war, wurden die folgenden allgemeinen Schlüsse über die Bleiblindheit gezogen:

1. Die auf die Bleikolik folgende Amaurose hat das Besondere, daß sie plötzlich und fast augenblicklich eintritt: in einigen Stunden haben die Kranken das Gesicht so vollständig verloren, daß sie Tag und Nacht nicht voneinander unterscheiden können.

2. Gewöhnlich tritt sie nach mehreren Kolikanfällen, zuweilen aber auch nach dem ersten ein, dergestalt, daß im letzten Falle die übrigen Störungen der Innervation ebenfalls eintreten.

3. Bei den meisten von Amaurose Ergriffenen sieht man zuweilen andere Störungen der Innervation vorhergehen: am häufigsten Schmerzen in den Armen oder Krämpfe, bei manchen einen Anfang von Paralyse der Handgelenke, am gewöhnlichsten aber epilepsieartige Anfälle und Delirium. Gelegentlich tritt sie aber auch ohne jeden anderen Zufall ein, und erst einige Zeit nachher kommen die anderen Störungen zum Vorschein.

4. Während der vollständigen Erblindung bietet das Auge außer einer beträchtlichen Erweiterung und vollständiger Unbeweglichkeit der Pupillen nichts Besonderes dar.

Als charakteristisch für Bleikolik wurde eine Turgeszenz der Blutgefäße der Conjunctiva und Sclerotica mit einem Gefühl von Völle im Auge angeführt. Dies trifft nicht zu.

5. Die der Bleikolik folgende Amaurose erreicht im Gegensatze zu anderen Amaurosen in einigen Stunden das Summum ihrer Intensität: der Kranke kann in sehr kurzer Zeit Tag und Nacht nicht unterscheiden.

6. Sie hat gewöhnlihh eine kurze Dauer; sie variiert von einigen Stunden bis zu mehreren Monaten, der mittlere Zeitraum scheint fünf bis sechs Tage zu sein. In einem einzigen Falle hat sie zwei Monate gedauert und in einem allen angewendeten Mitteln widerstanden.

7. Die Zahl der Rezidive der Kolik scheint auf die Schwere der Amaurose ohne Einfluß zu sein; denn man sah die letztere schnell schwinden bei Menschen, die schon mehrfach Bleikolik überstanden hatten, und sie andererseits zwei Monate oder für immer bestehen bleiben bei solchen, die die Kolik nur ein- oder zweimal gehabt hatten.

8. Die gewöhnliche Behandlungsweise der Kolik ließ auch die Amaurose schwinden. In dem Falle, wo sie nicht wich, waren viele Aderlässe gemacht worden.

Auch Trousseau teilte gelegentlich mit, daß er eine große Zahl von Fällen von Bleiamaurose gesehen habe, und im Jahre 1835 wurde in der Berner Poliklinik bei einem Maler, der Bleioxyd bereitet hatte, das seltene Trio von Symptomen: Gliederlähmung, Amaurose und Stimmlosigkeit festgestellt.

Schon im Jahre 1839 wurde durch Tanquerel des Planches[1]) auf Grund eines umfangreichen Materials wieder eine Revision der Anschauungen über die Symptome der Bleivergiftung und unter anderem auch der Bleiamaurose vorgenommen. Er hat die Krankheit zwölfmal

1) Tanquerel des Planches, Traité des maladies de plomb. Paris 1839. T. II.

in der Form der vorübergehenden Amaurose gesehen. Bis auf den natürlich fehlenden ophthalmoskopischen Befund ist seine Beschreibung so zutreffend, daß die späteren Beobachter dieselbe in allen wesentlichen Punkten bestätigt haben. In zehn von seinen Fällen trat die Amaurose mit einem Anfalle von Encephalopathia saturnina auf und zweimal ohne Begleitung von Gehirnerscheinungen. Sie kann, nach Tanquerel, der einzige symptomatische Ausdruck der Bleivergiftung sein, gewöhnlich aber erscheint sie vor, mit, oder nach der Entwickelung der übrigen Bleikrankheiten, oder auch nach völliger Heilung derselben. Am häufigsten fand er sie mit der Kolik und der Encephalopathia saturnina kompliziert. In 19 Fällen, die teils von ihm, teils von anderen Aerzten beobachtet wurden, war sie fünfmal als primitive, 14mal als konsekutive Form der Bleivergiftung aufgetreten. In sechs von diesen 14 Fällen handelte es sich um Rückfälle.

Tanquerel sah das Wesen der Krankheit in einer Anästhesie der Netzhaut. Abgesehen von dieser Deutung würde man die Mehrzahl seiner Fälle, der Beschreibung nach, den akuten Amaurosen der späteren Beobachter einreihen können. Es fehlten indessen Urinuntersuchungen und so bleibt es dahingestellt, ob es sich jedesmal um eine unmittelbare Bleiwirkung, oder um sekundäre Vorgänge, d. h. der allgemeinen Annahme nach um sogenannte urämische Zustände gehandelt habe. Wir nehmen immer aus toxikologischen Gründen das erstere an. Das Ergebnis der Beobachtung jener 19 Fälle war: Die stets doppelseitige Amaurose erschien 14 mal ohne alle Vorboten plötzlich; in vier Fällen ging Stirnkopfschmerz voran, und einmal war die Gesichtsabname eine allmähliche. In wenigen Stunden erreichte der Zustand meistens seinen Höhepunkt, so daß der Kranke Tag und Nacht nicht mehr unterscheiden konnte. Einmal brauchte die Affektion acht Tage zu ihrer Entwickelung. Bei vollkommener Amaurose war die Pupille erweitert, und die Iris unbeweglich auf jeden Lichtreiz. Trübungen waren nicht zu entdecken. Bei der selteneren, nicht absoluten Amaurose blieb die Iris noch etwas beweglich. Die Kranken sahen alsdann alle Gegenstände wie durch einen dicken Nebel, oder wie mit weißer Farbe überzogen. Häufig war der Grad der „Amaurose“ auf beiden Augen verschieden. Man sah alsdann an dem einen die Pupille ad maximum erweitert, an dem anderen nur um ein Drittel oder die Hälfte mehr als normal weit. Auch eine unregelmäßige Erweiterung einer Pupille kam vor, was von einem Augenblicke zum anderen wechselte. Bei doppelter Amaurose verschiedenen Grades bemerkte man nicht selten einen leichten Strabismus. Die Bewegungen waren nicht aufgehoben, Schmerzen nicht vorhanden.

Der weitere Verlauf vollzog sich ebenfalls sehr rasch. In einigen Tagen, ja Stunden konnte die Amaurose wieder verschwunden sein, selten dauerte sie bis zu einem Monate, nur einmal Jahre lang. Die mittlere Dauer wurde auf vier bis sechs Tage angenommen. Heftige Koliken verschwanden oder mäßigten sich meistens beim Eintreten der Blindheit, ebenso die saturnine Arthralgie.

Bei Wiederkehr des Sehvermögens, oder auch bei von Anfang an nur partiellem Verluste desselben, bemerkte man an der Iris ungleiche, von einem Tage zum anderen wechselnde Expansionen. Der Kranke glaubte, die Gegenstände seien entzwei geschnitten, da er entweder bloß

die Hälfte, oder den Mittelpunkt, oder die Peripherie unterscheiden konnte. Blickte der Kranke in ein Buch, so sah er nur die Buchstaben, welche ein Wort anfangen oder beschließen, aber nicht die in der Mitte befindlichen. Die Amaurose trat zweimal ohne ein saturnines Gehirnleiden auf: alsdann war der Verlauf weniger schnell. Rezidive kamen zweimal, auch ohne erneute Bleiwirkung. Eine unvollkommene Heilung wurde nie beobachtet. Die teilweise Blindheit verlief nicht schneller, als die vollkommene. Wenn Gehirnerscheinungen vorhanden waren, gestaltete sich der Verlauf meistens rascher.

In drei Fällen machte Tanquerel die Autopsie, fand aber weder in der Netzhaut, noch am Sehnerven, noch in dem Gehirne oder den Nieren irgend welche Veränderungen. Entsprechend der damals geübten endermatischen Methode empfahl er Strychnin so anzuwenden.

Nur wenige Fälle von Bleiamaurose sind nach der Tanquerel'schen Arbeit bis zur Erfindung des Augenspiegels mitgeteilt worden. Hierunter sind einige bemerkenswert, in denen das Leiden durch bleihaltige Haarfärbemittel entstanden war[1]).

Der erste Fall seit Erfindung des Augenspiegels scheint der von Rau[2]), indessen auch ohne ophthalmoskopischen Befund, veröffentlichte zu sein. Die plötzliche Amaurose wurde ebenfalls auf den Gebrauch eines bleihaltigen Haarfärbemittels zurückgeführt. Nach der Beschreibung ist es aber wahrscheinlicher, daß es sich um einen akuten Glaukomanfall, als um Bleiamaurose gehandelt hat. Einen mehr schleichenden Verlauf beobachtete Rau bei Männern aus derselben Veranlassung. Hier widerstand die Krankheit allen Heilversuchen. Eine nähere Beschreibung wurde nicht gegeben. Etwa um dieselbe Zeit beschäftigte sich Stellwag von Carion eingehend mit den durch das Blei hervorgerufenen Sehstörungen, wobei sein Hinweis auf die 30 Jahre später noch geleugneten Muskelaffektionen sehr beachtenswert ist[3]). Bei ihm findet man später im wesentlichen schon die Uebersicht der verschiedenen Krankheitsformen, welche von den meisten Darstellern auf Leber zurückgeführt wird.

„Es steht fest, daß die Bleivergiftung wahre schwarze Stare veranlassen könne. Man hat selbe ausnahmsweise nach vorausgängigen heftigen Kopfschmerzen bei Mangel sonstiger Nervensymptome entstehen und wieder znrückgehen, aber auch ständig werden sehen. In der Regel entwickelten sie sich erst nach wiederholten Anfällen von Kolik oder anderen Formen der Bleikrankheit. Sie bildeten sich dann bisweilen ganz allmählich aus und vergesellschafteten sich dann bald mit nachweisbarem Opticusschwunde. Häufiger traten sie plötzlich neben anderweitigen alarmierenden Nervensymptomen während eines akuten Anfalls von Bleikrankheit hervor und gediehen dann meistens rasch zur vollständigen vorübergehenden oder bleibenden Blindheit. Anämie des Gehirns mit oder ohne Gehirnödem scheint die Ursache zu sein[4])".

---

1) Sigmund, Oesterreich. med. Wochenschr. 1841. No. 11. S. 246. — Deutsch, Mediz. Zeitung. 1851. S. 128.

2) Rau, Arch. f. Ophthalm. 1855. Bd. I. Abt. 2. S. 205.

3) Stellwag von Carion, Ophthalmolog. 1855. Bd. II. S. 674.

4) Stellwag von Carion, Lehrb. d. pr. Augenheilk. 1870. S. 245.

II. Das klinische Bild der durch Blei hervorgerufenen Sehstörungen.

Die im Vorstehenden skizzierte Einteilung der verschiedenen, durch Blei hervorgerufenen Sehstörungen ist von den späteren Beobachtern im wesentlichen beibehalten, in einzelnen Punkten mit Hilfe der fortschreitenden ophthalmologischen Diagnostik noch ergänzt worden. Abgesehen von anderen Aeusserungen der Bleiwirkung lassen sich zunächst zwei Gruppen aufstellen, welche sich durch ihren Verlauf und ihre Bedeutung für das Sehvermögen sehr wesentlich unterscheiden.

Die erste Gruppe bilden die plötzlich auftretenden, aber auch rasch vorübergehenden Amaurosen, welche meist keine Folgen zurücklassen.

Die zweite Gruppe umfaßt die unter dem Bilde der Neuritis allmählich, selten auch plötzlich sich entwickelnde Form, deren Prognose eine viel ernstere ist, da sie häufig in vollständige Amaurose endigt unter dem Bilde der Atrophie.

Gemeinsam ist diesen beiden Formen, daß sie fast immer doppelseitig auftreten. Ausnahmen von dieser Regel wurden bisher nur bei der zweiten Gruppe beobachtet.

1. Die transitorische Amaurose.

Das Krankheitsbild derselben entspricht in seinen wesentlichen Zügen der von Tanquerel gegebenen Schilderung. Inmitten völligen Wohlbefindens, oder häufiger während eines Kolikanfalles entwickelt sich in der Zeit von wenigen Stunden, oder nahezu plötzlich eine Sehstörung bis zur vollständigen Amaurose, so daß selbst eine Lichtflamme nicht mehr bemerkt wird. Der Kranke muß seine Arbeit unterbrechen und sich nach Hause führen lassen, oder die Störung entwickelt sich über Nacht, so daß die Erblindung morgens beim Erwachen vollendet ist. Die Erkrankung ist, wie gesagt, doppelseitig, doch nicht immer der Grad auf beiden Augen der gleiche, so daß bei vollständiger Erblindung des einen, noch ein gewisses Sehvermögen des anderen erhalten sein kann. Die Chromatopsie, welche Tanquerel[1]) auf dem linken Auge beobachtete bei allmählicher Wiederkehr der Lichtempfindung, erinnert an die weiter unten gegebene Beschreibung.

Die Pupillen sind meistens sehr erweitert und unbeweglich auf Lichtreiz, daß sie eng und beweglich gefunden werden, ist ungewöhnlich; ein normales Verhalten wird aber mehrfach angegeben.

Der ophthalmoskopische Befund kann vollständig negativ sein[2]). Doch findet man meist mehr oder weniger ausgesprochene Veränderungen an Papille und Gefäßen. Die erstere zeigt eine leichte Trübung des Gewebes und verwaschene Grenzen: auch die angrenzende Netzhaut ist in geringem Umfange hauchig getrübt. Die Papillen erscheinen auch wohl graurot gefärbt, oder blaß und anämisch. Gleichzeitig mit Rötung der Papillen, oder als ausschließlichen Befund kann man eine abnorme

1) Der Kranke sah mit einem Auge gelbe Farben und kleine Flecke auf dem betrachteten Gegenstande.

2) Hirschberg, Berl. klin. Wochenschr. 1883. No. 35. — Günsburg, Arch. f. Augenheilk. Bd. XX. H. 3. — Pincus, Münch. med. Wochenschr. 1901. No. 33.

Füllung der Gefäße, besonders der Venen, und nur ausnahmsweise eine Verengerung feststellen[1]).

Das Auftreten von Sehstörung ist von dem Vorhandensein sonstiger Bleivergiftungssymptome unabhängig. Die angebliche Regel, daß diese flüchtige Amaurose erst nach langer Beschäftigung mit Blei auftritt, trifft nicht immer zu. Sie kann die erste und einzige Krankheitserscheinung sein; selbst der Bleisaum wird nicht immer erwähnt, doch ist wohl in der größeren Zahl der Fälle irgend ein Bleisymptom, besonders die Kolik oder eine Albuminurie — ein Symptom, das wir nicht, wie es oft geschehen ist, ohne Weiteres als beweisend für Urämie ansprechen — vorangegangen, oder zeitlich mit dem Bestehen der Bleiamaurose zusammengefallen[2]). Es wurde auch beobachtet, daß gewisse begleitende Bleisymptome mit dem Erscheinen von Sehstörungen verschwanden, oder in ihrer Stärke abnahmen.

Der Verlauf dieser Bleiamaurose kann zeitlich fast ebenso schnell sein wie ihr Auftreten. Schon in wenigen Stunden sah man das Sehvermögen, zuweilen unter Schwankungen, wiederkehren. Tanquerel fand dabei eigentümliche Störungen, welche auf partielle Gesichtsfelddefekte hindeuten. Bei anderen Beobachtern sind dieselben nicht erwähnt. In einigen Fällen zeigte sich bei der Wiederkehr des Sehvermögens ein eigentümliches gefleckes Aussehen der Gegenstände[3]). Gleichzeitig mit dem Sehvermögen pflegte sich auch die Pupillenreaktion wieder herzustellen und die Erweiterung nachzulassen. Wenn die Rückbildung auf beiden Augen sich nicht gleichmäßig vollzieht, wollte Tanquerel auf dem besseren auch eine engere und beweglichere Pupille gesehen haben. Besonders betonte er ein wechselndes Verhalten an dem Zustande der Iris. Auch dies ist späteren Beobachtern nicht aufgefallen.

Die Prognose dieser Fälle ist im Gegensatze zu der großen Beunruhigung, welche bei dem Betroffenen entsteht, eine günstige, da die Wiederherstellung bei abwartender Behandlung die Regel ist. Dieses Verhalten legt es natürlich dringend nahe, nicht in irgend einem angewendeten Medikament ein Wundermittel zu erblicken. So wurde von einem Maler berichtet, der in wenigen Tagen so erblindete, daß er mit dem rechten Auge Finger auf 5 Fuß, mit dem linken auf 3 Fuß zählte, und der angeblich durch eine einzige Strychnininjektion von 0,002 g geheilt worden sei[4]). Der wichtigsten Indikation, den Kranken der Schädlichkeit zu entziehen, wird schon dadurch genügt, daß die Fortsetzung der Arbeit mit Blei unterbrochen wird. Doch ist dies kein völlig sicherer Schutz vor Rückfällen in die Bleiamaurose oder in irgend eine andere Bleiaffektion.

Erster ophthalmoskopischer Bericht über eine Bleiamaurose, die nach vieljährigem Saturnismus neben cerebralen Symptomen eingetreten war. Papillen verfärbt.

Ein 35jähriger Lackierer, der bereits viermal von Bleikolik befallen war, zuletzt vor zehn Jahren, gab deswegen seine Beschäftigung auf, begann sie aber wieder vor vier Wochen. Jetzt, bei seinem fünften Anfalle, trat am

1) Elschnig, Wiener med. Wochenschr. 1898. No. 27.
2) Bei einem Bleikranken erschienen an einem Auge Oedem und Chemosis.
3) Schubert, l. c. — Tanquerel des Planches, s. o.
4) Emmert, Korrespondenzbl. f. schweiz. Aerzte. 1873. S. 129.

sechsten Tage neben Kopfschmerzen und Delirien eine Sehstörung ein, so daß die Gegenstände dem Blicke ab und zu durch dichten Nebel entzogen wurden. Dies endigte bis zum siebenten Tage in fast vollständiger Amaurose. Es bestand nur noch geringer Lichtschein. Die Pupillenreaktion war normal. Die Untersuchung mit dem Augenspiegel — die erste, welche überhaupt veröffentlicht wurde — ergab eine etwas stärkere Füllung der venösen Netzhautgefäße und eine leicht graue Verfärbung und verminderte Transparenz der Papille. Eine Urinuntersuchung wurde nicht gemacht. Während der Nacht traten Konvulsionen und Delirien ein. Am nächsten Morgen hatte sich das Sehvermögen schon gebessert, und nach drei Tagen wurde No. 7 auf 10 Zoll geläufig gelesen[1]).

Blindheit nach 14jähriger Beschäftigung mit Bleifarben und erst nach einem sehr späten zweiten Kolikanfall. Ophthalmoskopisch geringfügige Veränderungen. Insuffizienz der Interni. Farbensehen gestört. Sehschärfe kam auf zwei Drittel.

Ein Landschaftsmaler, der zu seinen Arbeiten seit 14 Jahren Wasserfarben und besonders Mennige benutzte, hatte vor sechs Jahren nur eine Bleikolik, die nach achtwöchiger Behandlung heilte. Nach seiner Genesung setzte er seine Beschäftigung in der früheren Weise fort. Ein neuer Kolikanfall folgte. Am neunten Tage, als die Schmerzen endlich nachließen, bemerkte er plötzlich eine Abnahme des Sehvermögens. Es wurde ihm abwechselnd trübe und hell vor den Augen. Am Abend konnte er kaum noch seine Umgebung erkennen, und am nächsten Morgen will er ganz blind gewesen sein. Die Untersuchung, welche am Nachmittage stattfand, ergab beiderseits Spuren von quantitativer Lichtempfindung. Die Pupillen waren etwas dilatiert, von träger Reaktion.

Ophthalmoskopisch zeigten sich nur die Netzhautgefäße etwas stärker als normal gefüllt. Es bestand ein süßlicher Geschmack und ein Bleisaum.

Außer Blutentziehungen mit Heurteloup wurde Opium, wie bisher, gegen die Kolik weitergegeben.

Nach einigen Tagen war das Sehvermögen soweit wiedergekehrt, daß der Kranke sich allein zurechtfinden konnte. Das ganze Gesichtsfeld war gleichmäßig mit einem dicken Nebel bedeckt, eine Einschränkung nicht nachweisbar. Am sechsten Tage nach der Erblindung war die Sehschärfe beiderseits = $^1/_{10}$. Kein Eiweiß fand sich im Urin. Der ophthalmoskopische Befund war wieder normal. Der Kranke erhielt nun eine Morphiuminjektion in die Schläfe, welche täglich wiederholt wurde. Die Sehschärfe war am siebenten Tage nach dieser Behandlung auf $^2{}_3$ gestiegen und blieb so mehrere Monate. Es war außerdem eine Insuffizienz der Interni zu konstatieren, so daß beim Arbeiten gleich Ermüdung eintrat. Der Patient behauptete, in der Unterscheidung der Farben behindert zu sein und hatte deshalb seinen Beruf als Maler aufgeben müssen[2]).

Plötzlich eintretende Bleiamaurose nach Kolik und Bewegungsstörung eines Armes. Erheblicher Krampf an den Gefäßen der Retina. Papillenblässe. Wiederherstellung.

Ein Anstreicher erkrankte vor sechs Tagen an Koliken und fast gleichzeitig an Bewegungsstörungen des rechten Armes. Er wurde neuerlich von Kolikschmerzen befallen und erblindete, auf dem Klosett plötzlich, so daß er nicht einmal den Schein der Kerzenflamme wahrnehmen konnte und verlor kurz darauf das Bewußtsein. Er erwachte nach sechs Stunden, war aber noch

1) Hirschler, Wiener med. Wochenschr. 1866. No. 7 u. 8.
2) Haase, Klin. Monatsbl. f. Augenheilk. 1867. S. 225.

vollständig blind. Erst allmählich stellte sich ein undeutlicher „Lichtschein" wieder her und trat eine langsame Besserung des Sehvermögens ein; er sah anfänglich so, „wie wenn er vom hellsten Sonnenlicht ins Dunkle gekommen wäre". Bei seiner Aufnahme waren die Pupillen über mittelweit, träge reagierend, kein sicheres Formensehen. Die Pupillen wurden unter Opiumwirkung sehr eng, lichtstarr. Der Kranke zählte sehr unsicher mit jedem Auge auf ca. 1 m die Finger. Das Gesichtsfeld war für Handbewegungen ungefähr normal.

Ophthalmoskopisch fand man nach künstlicher Pupillenerweiterung zwei Stunden später eine Anämie durch arteriellen Gefäßkrampf; die Sehnervenpapillen waren blaß, fast hellweiß gefärbt, die Radiärfaserung der ausstrahlenden Nervenfasern als zarter Schleier die Papillengrenzen deckend, fast keine kleinen Papillengefäße sichtbar. Die Arterien an der Papille und angrenzenden Netzhaut erschienen fadendünn, erst 2—3 Papillendurchmesser außerhalb des Papillenrandes nahm das Kaliber derselben zu, ohne jedoch normale Größe zu erreichen. Die peripheren Venen waren gut gefüllt, an der Papille alle Venen auffallend verdünnt und wie zugespitzt endigend. Die Blutsäule aller Gefäße war auffallend dunkel. Gefäßverdickungen fehlten. Bei leisestem Druck auf den Bulbus versiegten die Papillenvenen; die Arterien waren nur bei starkem Druck zur Pulsation zu bringen. Im übrigen war der Augengrund völlig normal.

Das Sehvermögen war auf Fingerzählen in 3 m gestiegen. Am folgenden Tage zeigte sich eine kontinuierlich zunehmende Besserung des Sehvermögens. Vormittags war SR $= {}^{6}{}_{18}$, SL $= {}^{6}{}_{8}$.

Das Gesichtsfeld war konzentrisch eingeengt (rechts in allen Meridianen 40—60°, links 35—55°). Das Farbensehen war entsprechend; der zentrale Farbensinn fast normal. Ophthalmoskopisch fand man eine geringe Besserung der Gefäßfüllung. Am Nachmittage war das Sehvermögen fast normal, aber es traten vorübergehende Obnubilationen von $^1/_4$—$^1/_2$ Minute Dauer auf, wobei das Sehvermögen auf Fingerzählen in einigen Metern sank, und das Gesichtsfeld um 10—20° sich verengerte. Diese Obnubilationen traten oft isoliert auf, immer aber auch, wenn ein Kolikanfall sich einstellte. Erst am Nachmittag des dritten Tages sistierten die Obnubilationen, und von da an waren Sehschärfe und Gesichtsfeld dauernd normal.

Ophthalmoskopisch war in dieser Zeit schon nahezu normale Färbung der Papille und eine gute, aber sehr ungleiche Gefäßfüllung zu konstatieren: z. B. war am rechten Auge die Art. papillaris superior fast so weit, wie die gleichliegende Vene, die Art. papillaris inferior in ihrem Anfangsstück noch fast fadendünn. Auch waren während länger fortgesetzter Untersuchungen Schwankungen in der arteriellen Gefäßfüllung deutlich bemerkbar. Diese letzten Erscheinungen des anfänglich so bedrohlichen Krankheitsbildes schwanden in den nächsten Tagen, und Sehvermögen und Gesichtsfeld waren bis zu der nach ca. vier Wochen erfolgten Entlassung normal[1]).

Bleiamaurose nach Koliken und zerebralen Symptomen. Leichte Insuffizienz des rechten Internus. Teilweise Trübung der Papillen. Venen stark gefüllt. Rotgrünblindheit. Schwinden der Amaurose in drei Tagen.

Ein psychisch belasteter Schlosser hatte seit einem halben Jahre zwei bis dreimal wöchentlich in einem schlecht ventilierten Arbeitsraume, in dem er auch aß, mit Mennige und Schlemmkreide eiserne Gestelle zu kitten und bisweilen mehrstündlich Blei zu schmelzen. Nach vierwöchentlichen Prodromen entstanden vor acht Tagen ein Kolikanfall von sechstägiger Dauer, und nach dem Aufhören desselben Schmerzen in Unterschenkeln, Oberarmen, Schläfengegend,

---

1) Elschnig, Wiener med. Wochenschr. 1898. No. 27.

Stupor und Nebligsehen. Fahlgelbes Aussehen, Tremor von Zunge und Hand, Bleisaum waren vorhanden. In 100 ccm Harn zeigte sich kein Blei und kein Eiweiß. Die Untersuchung der Muskeltätigkeit ergab eine geringe Insuffizienz des rechten Internus, der bei Fixationsversuchen der eigenen Hand in 24 cm Entfernung den Bulbus um 2 mm in divergenter Stellung zurückließ. Die Pupillen waren rund, 6 mm weit, reagierten weder auf „gewöhnliche" Beleuchtung, noch bei Akkommodation. Bei längerer intensiver Beleuchtung beim Ophthalmoskopieren kontrahierten sie sich ganz langsam um kaum 1 mm, um nach Aufhören der Beleuchtung ebenso langsam zu der früheren Größe zurückzukehren. Dasselbe Verhalten zeigte sich synergisch. Die Sehschärfe war bis auf quantitative Lichtempfindung gesunken.

Ophthalmoskopischer Befund: Emmetropie. Am linken Auge stellte man im umgekehrten Bilde folgendes fest: Papille im Grundtone blaßrot mit feingrauer Tüpfelung, nicht prominent, ganz zentrale, flache, physiologische Exkavation mit durchscheinender Lamina. Konturen überall scharf bis auf etwa $^1/_6$ der Peripherie nach außen unten, wo die Grenze getrübt und verschleiert war. Arterien normal. Venen stark gefüllt mit beginnender Schlängelung. Das rechte Auge hatte nicht ganz scharfe Papillengrenzen. Dieselben waren wie behaucht im Umfange einer einen Papillendurchmesser breiten Zone rings um die Papille. Die Trübung war so zart, daß die Konturen der Gefäße sich noch deutlich abhoben. Im übrigen fand sich dasselbe wie links. Es bestand vollständige Apathie, doch reagierte der Kranke auf Anrufen und zeigte sich verwirrt. Jodkalium und endermatisch Strychninum nitr. zu 0.004 g pro die wurden gegeben.

Nach zwei Tagen konnten größere Gegenstände in ihren Umrissen wieder undeutlich erkannt werden. Am dritten war die Beweglichkeit der Bulbi vollständig normal. Beide Pupillen waren bei mäßiger Beleuchtung 4 mm weit, reagierten einzeln und synergisch prompt auf Licht und Akkommodation. Sehschärfe beiderseits = $^{20}/_{30}$. Jäg. 2. Größere Abschnitte wurden ohne Anstrengung gelesen.

Die Gesichtsfeldgrenzen waren für Weiß normal, Skotome (Weiß und Farben) nicht vorhanden. Es bestand typische Rotgrünblindheit (Wollproben, Florpapierkontrast, pseudoisochromatische Tafeln). Der Lichtsinn erwies sich normal und fast ebenso das Allgemeinbefinden. Der Urin war dauernd eiweißfrei. Nach drei Wochen stellte der Mann sich vollständig genesen wieder vor mit genügender Akkommodationsbreite und -Ausdauer. Sehschärfe und ophthalmoskopischer Befund waren normal[1]).

Man nahm in diesem Falle an, daß die Insuffizienz des rechten Internus nur auf dem Mangel eines binokulären Sehaktes beruhte.

Nicht vollständige Bleiamaurose nach wiederholten Bleikoliken. Papillen verändert, Netzhaut weißgrau getrübt, später normal. Sehvermögen wiederhergestellt.

Ein 49jähriger Bleiweißarbeiter, der seit seinem 14. Jahre mit Blei zu tun und wiederholt Kolik, Arthralgie u. a. m., so auch eine rechtsseitige Hornhautentzündung mit Hinterlassung von Maculae überstanden hatte, bekam im Anschluß an Kolik mehrtägige Sehstörungen, die wieder schwanden, aber nach einigen Jahren neben anderen Bleisymptomen wiederkehrten. An beiden Augen war das Sehvermögen bis auf quantitative Lichtempfindung herabgesetzt. Der Lichtschein des Fensters wurde erkannt, aber nicht ob dasselbe rund oder viereckig war. Der Augenspiegel zeigte beiderseits die Papillen von grauroter Farbe und mit verwischten Grenzen, die Netzhaut in sehr geringem Grade weißgrau getrübt, an der Peripherie in normale Färbung übergehend.

Schon am nächsten Tage zählte der Kranke Finger in nächster Nähe.

---

1) Lubrecht, Berl. klin. Wochenschr. 1884. No. 24. S. 370.

Es war Darmentleerung erzeugt worden. Albuminurie bestand. Nach zwei Tagen wurde Sn No. 9 in 3 m erkannt. Der Kranke gab an, alle Gegenstände getüpfelt, mit kleinen dichten, sich nicht bewegenden Punkten bedeckt zu sehen. Die Punkte waren auf weißem Grunde rot, auf schwarzem und rotem Grunde weiß, auf blauem schwarz und etwas größer. Außerdem sah er, wenn er die Augen schloß, bei vollem Bewußtsein allerlei phantastische Figuren in steter schlangenartiger, wirr durcheinander geschlungener Bewegung. Diese und alle anderen Symptome schwanden allmählich, die Sehschärfe wurde $^9/_6$ (!), die anfangs noch etwa in einem Umfange von zwei Papillenbreiten um den Opticus bemerkbare Netzhauttrübung schwand ebenfalls. Im Urin war Eiweiß nur vorübergehend aufgetreten[1]).

Völlige Blindheit nach einem Kolikanfalle. Augenhintergrund normal. Leichtes Benommensein. Schnelle Besserung.

Ein 44jähriger Lackierer, der seit seinem 17. Lebensjahre mit Bleiweißfarben meist im Freien beschäftigt war, arbeitete seit zwei Jahren in einer Wagenfabrik in einem von Bleistaub — wohl nicht Bleidämpfen, wie im Original steht — erfüllten Raume. Die Farbe, die er in der letzten Zeit benutzte, hatte ca. 80 pCt. Bleiweiß. Vor fünf Jahren bekam er zuerst Kolikanfälle, welche sich in letzter Zeit ungefähr alle drei Wochen wiederholten und sich mit ziehenden Schmerzen in den Armen und am Rumpfe, sowie mit Schwächegefühl in beiden Armen verbanden. Vor drei Tagen kamen wieder heftige Kolikschmerzen mit Verstopfung und Erbrechen und großem Schwächegefühl. Heute beim Erwachen hatte er einen Schleier vor beiden Augen. Binnen einer halben Stunde konnte er nicht mehr Hell und Dunkel unterscheiden.

Das Sensorium war leicht benommen, die Sprache zögernd, fast stockend, die Stimme heiser. Die Zunge zeigte fibrilläre Zuckungen. Dabei bestand Parese der Extensoren des rechten Vorderarmes. Der Urin enthielt geringe Mengen von Eiweiß, Spuren von Blei, zahlreiche hyaline und mit verfetteten Epithelien und weißen Blutkörperchen besetzte Zylinder.

Augenbefund: Die Achsen der Augen waren divergent; es bestand keine Beweglichkeitsbeschränkung: die Pupillen waren mittelweit mit prompter Lichtreaktion. Der Augenhintergrund war ganz normal. Es fehlte jede Spur von Lichtempfindung, so daß intensivste Beleuchtung von absoluter Dunkelheit nicht unterschieden wurde. Man verordnete Abführmittel und Tonica. Am nächsten Tage war das Sensorium freier, der Schwächezustand unverändert. Das Sehvermögen war in beständiger Besserung begriffen. Bis 12 Uhr Mittags betrug die Sehschärfe beiderseits $^{20}/_{20}$. Es bestand eine geringe Gesichtsfeldeinschränkung (5—12°) für Weiß temporalwärts, besonders rechts (Objekt 5 mm). Die Rotgrenzen waren normal. Die Holmgren'sche Probe ergab unbedeutende Störung des Farbensinnes, indem nur einmal zu Hellgrün: Hellgrau und zu Hellgelb: Grüngelb und Grau gelegt wurde. Der Lichtsinn nach Treitel = 1. Die Kolik besserte sich auch in den nächsten Tagen. Das Nierenleiden und die Parese wurden weiter behandelt[2]).

Nicht vollständige Bleiamaurose nach kurzer Beschäftigung mit Blei. Papille gerötet, Venen blutstrotzend. Genügende Wiederherstellung.

Ein 34jähriger Landarbeiter war vor 14 Tagen in eine Bleiweißfabrik eingetreten. Die ersten acht Tage wurde er am Kalzinierofen beschäftigt, ohne

1) Schubert, Aerztl. Intelligenzbl. 1880. No. 12. S. 123.
2) Günsburg, Arch. f. Augenheilk. Bd. XX. S. 255. — S. a. Hirschberg, Berl. klin. Wochenschr. 1883. No. 35.

merklichen Nachteil für seine Gesundheit. Danach hatte er jedoch einen Keller aufzuräumen, in welchem sich die Bleiabfälle seit einem Jahre angesammelt hatten. Nach drei Tagen mußte er diese Arbeit wegen heftiger Kopfschmerzen aufgeben, die sich in den nächsten Tagen noch in Form einer Ciliarneuralgie, besonders in der rechten Stirnhälfte, steigerten; sodann traten allmählich zunehmendes Nebelsehen mit gelber Färbung und Abnahme des Sehvermögens auf, gefolgt von Leib- und allgemeinen Muskelschmerzen.

Die Untersuchung ergab: SR = $^1/_8$. Das Gesichtsfeld war frei.

Es zeigte sich auffällige Intoleranz selbst gegen die schwächsten Konvexgläser. Die Pupillen waren nicht erweitert. Links bestand ein großes zentrales Leukom nach eitriger Keratitis. Die Sehschärfe dieses Auges war nicht genau zu bestimmen. Rechts war die Papille etwas gerötet, aber mit scharfen Konturen versehen, die Arterien normal, die Venen sehr verbreitert, von Blut strotzend. Im Uebrigen bestanden keine Erscheinungen von Bleivergiftung, nicht einmal Bleisaum; nur war die Gesichtsfarbe sehr matt und fahl. Wegen der starken Blutfülle des Augenhintergrundes wurde Heurteloup verordnet, außerdem Tartarus stibiatus in refracta dosi. Bereits am nächsten Tage war die Sehschärfe = $^1{}_2$ und nach vier Tagen = 1. Die Venenfüllung hatte abgenommen.

Nach etwa einem Jahre kam der Mann wieder, um sich auf dem linken Auge die ihm in Aussicht gestellte Iridektomie machen zu lassen. Dabei stellte sich heraus, daß die Sehschärfe des rechten Auges wieder auf $^1{}_6$ gesunken und der ophthalmoskopische Befund derselbe war wie im vorigen Jahre. Der Mann gestand nun, daß er seit einem Monate wieder in der Bleiweißfabrik arbeitete, und daß nach dem Aufräumen der metallischen Abfälle die gleichen Beschwerden aufgetreten seien wie früher. Es wurde die gleiche Therapie angewendet mit demselben Erfolge[1]).

Hier entwickelte sich also im Gegensatze zu den vorberichteten Fällen die Sehstörung nicht bis zur gänzlichen Blindheit, vielleicht weil die Beschäftigungszeit mit dem Blei nur kurz war. Die flüchtige Natur des Leidens mit dem günstigen Endergebnis deuten aber auf einen analogen Krankheitsprozeß, desgleichen der ophthalmoskopische Befund[2]).

2. Die Neuritis optici.

Im Gegensatze zu der soeben abgehandelten Gruppe der schnell entstehenden und meistens sehr schnell günstig verlaufenden transitorischen Bleiblindheit, steht die unter dem Bilde der Neuritis optici sich abspielende häufigste Form von Blei-Sehstörung. Sie führt nach einer mehr oder weniger schnellen Abnahme der Sehschärfe zu einer allmählichen Wiederherstellung oder zur Erblindung, die nur ausnahmsweise plötzlich erfolgt. Der Anfang erinnert oft ganz an die Beschwerden der Tabak- und Alkoholamblyopen. So klagten manche Kranke über wallenden Nebel, welcher allmählich zunahm und die Gegenstände verdeckte[3]). Auch das Bessersehen bei gedämpfter Beleuchtung wird zuweilen angegeben. Einmal begann die Krankheit mit schneller Ermüdung und Schmerzen in Augen und Stirn beim Lesen.

1. Das Gesichtsfeld kann die normale Begrenzung zeigen, doch kommen sowohl periphere Einengungen vor, als auch zentrale Skotome, auch z. B. ein einseitiges, in welchem andauerndes Flimmern bemerkt,

1) Samelsohn, Klin. Monatsbl. f. Augenheilk. 1873. S. 246.
2) Der Befund weist Aehnlichkeit auf mit den Fällen von Hirschler und Haase.
3) Stood, Arch. f. Ophthalm. Bd. XXX. Abt. 3.

aber Farben erkannt wurden[1]). Ein anderes Mal ist es ein relatives Farbenskotom mit starker konzentrischer Gesichtsfeldbeschränkung, aber nur ganz ausnahmsweise das Bild der sogenannten Intoxikationsamblyopie[2]). Ebenso kommen große absolute zentrale Defekte mit oder ohne peripherische Beschränkung, oder ein Ringskotom vor.

2. Ophthalmoskopisch sind fast immer mehr oder weniger ausgesprochene Veränderungen an der Papille wahrnehmbar, namentlich wenn die Erkrankung schon Monate dauert. In vielen Fällen erschien die Papille nur etwas gerötet und getrübt, mit verwaschenen Rändern, und die Gefäße eng. Gelegentlich sah man die letzteren stark geschlängelt, und die Venen den Arterien an Dicke und Aussehen so ähnlich, daß beide nicht zu trennen waren, ferner weiße, perivaskulitische Einscheidungen, oder Verwandelung der Arterien in weiße Stränge[3]), oder auch nur Schwankungen im Kaliber. Die Entzündungserscheinungen können auch stärker ausgesprochen sein, so daß der Sehnervenkopf geschwollen erscheint[4]), die Gefäße können durch Exsudat verschleiert sein, und auch Blutungen in Papille und Netzhaut erfolgen. Es kommen ferner vor: Stauungspapille[5]), Oedem der Papille und der benachbarten Netzhaut, Neuroretinitis, helle Punktgruppen in der Macula, ohne daß Albuminurie vorhanden war. Besondere, der Blei-Neuritis eigentümliche Merkmale gibt es nicht.

Da bei der Bleiintoxikation eine leichte Neuritis ohne alle Sehstörung vorkommen kann, so würde dieselbe viel häufiger gefunden werden, wenn man grundsätzlich jeden Fall von Bleiintoxikation ophthalmoskopisch untersuchte.

In den späteren Stadien der nicht zur Heilung gelangten Fälle findet man das Bild der Atrophie, welchem auch der sonstige klinische Verlauf entspricht. Dasselbe kann sich namentlich bei den mit heftigen Entzündungserscheinungen auftretenden Formen sehr rasch entwickeln. Auch nur partielle atrophische Veränderungen der Papille unter dem Bilde der temporalen Abblassung sind beobachtet worden. In einzelnen Fällen hat man bei plötzlicher Erblindung bereits das fertige Bild der Atrophie vorgefunden, welcher anscheinend ein entzündliches Stadium nicht voraufgegangen war.

3. Die Sehschärfe kann sehr erheblich gesunken sein, bis auf Fingerzählen oder Lichtschein, in anderen Fällen ist sie weniger beeinträchtigt ($^1/_2$—$^1/_3$). Die vereinzelte Beobachtung, daß die Sehschärfe während der ganzen Dauer der Erkrankung normal, ja sogar $^6/_5$ war bei normalem ophthalmoskopischen Befunde[6]), ist höchst auffällig. Obschon in diesem Falle nur Defekte des Gesichtsfeldes bestanden, mußte doch das Krankheitsbild mit Rücksicht auf deutliche Erscheinungen von Bleivergiftung als Blei-Neuritis gedeutet werden. Einen traurigen Gegensatz zu diesem verhältnismäßig harmlosen Verlaufe bieten die Fälle von plötzlicher und dauernder Erblindung, wo der Augenspiegel das bereits ausgesprochene Bild der Atrophie zeigt. Dies kann nach einem

1) Schneller, Klin. Monatsbl. f. Augenheilk. 1871. S. 240.
2) Uhthoff, Graefe-Saemisch, Handb. Kap. XXII. S. 64. — de Schweinitz, l. c.
3) Folker, Transact. of the Ophthalm. Society Unit. Kingd. Vol. XIX. p. 259.
4) Meyer, L'Union médic. 1868. T. V. p. 892. — Stood, l. c.
5) Stricker, l. c. — Müller, Wiener klin. Wochenschr. 1895. No. 25.
6) Stood, l. c.

halb- oder mehrstündigen oder einem Nachtschlafe eintreten, und der Kranke mit bereits weißen Papillen erwachen. In einem Falle von Blei-Neuritis bestanden nur unerhebliche, in einem anderen gar keine Sehstörungen, obschon das Aussehen der Papille einen bereits sehr fortgeschrittenen Krankheitsprozeß verriet. In anderen Fällen ergab die Anamnese eine Dauer der Erkrankung von Wochen und Monaten bei nur geringen papillitischen Veränderungen und noch leidlichem Sehvermögen. Hieraus folgt, daß der ophthalmoskopische Befund und die Dauer der Erkrankung in keinem bestimmten Verhältnisse zu einander stehen.

4. In bezug auf die übrigen Funktionen des Sehorganes werden nur selten Störungen berichtet. Der Farbensinn zeigte, abgesehen von peripherischen Beschränkungen, wiederholt eine Abschwächung. Ein Kranker z. B. konnte bei erhaltener Blauempfindung Rot und Grün nicht mehr mit Sicherheit erkennen. Ersteres wurde als Grün, letzteres als Gelb bezeichnet. In einem anderen Falle bestand nur eine linksseitige Störung des Farbensinnes. Mit diesem Auge konnten kleine Fleckchen von Grün nicht erkannt werden, und schwache Nuancen von Grün wurden für Grau gehalten. Auch eine allgemeine Herabsetzung des Farbensinnes für Rot und Grün, oder ein Fehlen der Grünempfindung auf einem, und ein Verwechseln von Blau und Grün bei richtigem Erkennen von Rot auf dem anderen Auge, und sogar ein vollständiger Verlust des Farbensinns sind beobachtet worden. Ein Kranker hatte Störungen des Farbensinns und sah dabei dauernd schwarze Punkte[1]). Anscheinend sehr selten sind subjektive Farbenerscheinungen (Chloropsie) bei Bleikranken[2]).

Der Lichtsinn wurde nur selten beeinträchtigt gefunden, doch geht nicht aus allen Krankengeschichten hervor, daß derselbe untersucht worden sei. Die in vier Fällen beobachtete Herabsetzung schien in einem gewissen Verhältnisse zur Einschränkung des Gesichtsfeldes zu stehen. Je enger dieses, um so niedriger war der Lichtsinn. Derselbe wurde mit der Masson'schen Scheibe untersucht und es mußten Sektoren bis zu 10°, selbst bei sonst leidlichem Sehvermögen eingestellt werden, ehe ein Helligkeitsunterschied bemerkt wurde. Bei günstigem Verlaufe der Krankheit ließ sich auch eine Zunahme des Lichtsinnes konstatieren. In einem Falle zeigte sich die Adaptation verlangsamt bei geringer Herabsetzung des Lichtsinns nach Treitel[3]).

5. Wir wollen hier das Verhalten der interioren Augenmuskeln anschließen, während die Störungen der den Bulbus bewegenden später abgehandelt werden sollen.

Die Pupillen zeigen mannigfache Veränderungen, z. B. träge Reaktion oder Erweiterung und beim Rezidiv Verengerung, oder auch doppelseitige Erweiterung und reflektorische Starre, oder vereinzelt Erweiterung und träge Reaktion der linken und Normalsein der rechten, während das Gesichtsfeld links eingeschränkt war und die Sehschärfe $^{15}/_{200}$ gegen $^{15}/_{70}$ rechterseits betrug. Eine solche Störung der Pupillenreaktion ist leicht erklärlich, da der Krankheitsherd ja zweifelsohne innerhalb des

1) Alexander, Ophthalmology. 1909. p. 634.
2) Dodd, Ophth. Soc. of the Unit. Kingd. 8. march 1900.
3) Hillemanns, Klin. Monatsbl. f. Augenheilk. 1909. Bd. II. S. 315.

Reflexbogens liegt. Man meinte — mit welcher Berechtigung sei dahingestellt — daß enge Pupillen bei Bleivergiftung als Vorboten von Rückenmarksaffektionen anzusehen seien[1]). Während des Heilungsvorganges konnte die Wiederkehr der Beweglichkeit an vorher erweiterten und starren Pupillen beobachtet werden. Sie war in einem solchen Falle auf dem linken Auge schon ziemlich exakt, auf dem rechten erblindeten nur konsensuell.

Auch reflektorische Pupillenstarre, verbunden mit anderen zerebralen Symptomen, kommt vor.

Störungen der Akkommodation von leichter Asthenopie bis zu fast völliger Paralyse weisen Bleikranke auf. Man erklärte dieselben so, daß die nachteilige Einwirkung auf das Allgemeinbefinden eine Akkommodationsschwäche hervorrufe, „da der Ciliarmuskel, nächst dem Herzen die verhältnismäßig größte Arbeitsleistung hat".

Die Mikropsie und unrichtige Beurteilung von Distanzen, welche gelegentlich beobachtet wurde, dürfte auch auf Störungen der Akkommodation beruht haben.

Eine leichte Ermüdbarkeit beim Fixieren soll in der Rekonvaleszenz nach Bleiamaurosen vorkommen.

6. Die Erkrankung des Sehnerven gehört im allgemeinen den späteren Perioden der chronischen Bleivergiftung an. Eine kurze Beschäftigung mit Blei bei so Erkrankten ist durchaus nicht die Regel, wie vielfach behauptet wird. Man findet sie daher auch meist zugleich mit den verschiedensten anderen Symptomen des Saturnismus, wie kachektischem Aussehen, Bleisaum, Kolik, Extensorenlähmung, Kopfschmerzen, oder auch schweren Cerebralerscheinungen, wie Hemiplegien, Gesichtshalluzinationen, optischer Aphasie, epileptiformen Krämpfen usw. Am häufigsten wurden Bleikolik oder Cerebralerscheinungen in Gemeinschaft mit den Sehstörungen beobachtet, aber ohne festen Zusammenhang. Sie können ihnen voraufgehen, zugleich mit ihnen vorhanden sein, oder ihnen nachfolgen. Auch zeigt sich der Ablauf des Augenleidens von dem der übrigen Störungen unabhängig.

7. Die Diagnose wird natürlich durch das gleichzeitige Vorhandensein anderer Bleisymptome sehr erleichtert. Es kann aber auch vorkommen, daß die Anamnese die einzigen Anhaltspunkte für eine Bleivergiftung in jenen allerdings seltenen Fällen gibt, in denen keine weiteren Vergiftungserscheinungen vorhanden sind, und, wie dies ja im Anfange vorkommt, vielleicht nicht einmal durch den Augenspiegel die Sehstörungen aufgeklärt werden. Aber selbst wenn ein ophthalmoskopischer Befund vorhanden ist, kann die Aetiologie zweifelhaft bleiben, da dieselbe sich durch das Bild nicht verrät. Man glaubte, das schwankende und intermittierende Auftreten der Sehstörung als charakteristisch für die Bleiwirkung ansehen zu können. In manchen Fällen[2]) der neuritischen Form war dies allerdings sehr ausgesprochen, in den meisten wird dieses Symptom aber gar nicht erwähnt, im Gegensatze zur Kasuistik der transitorischen Amaurose, wo öfter davon die Rede ist.

Auch der Verlauf unterscheidet sich durch keine charakteristischen

1) Nuel, Handb. d. Augenheilk. von de Wecker u. Landolt.

2) Stricker, Charité-Annalen. Bd. I. S. 322. — Lediard, Med. Times and Gaz. 1878. 2. p. 217.

Merkmale von dem der Neuritis optici aus anderen Ursachen. Eine Verwechselung mit der Form der sogenannten Neuritis axialis kann vorkommen in den sehr seltenen Fällen von absolutem zentralem Skotom, Die Unterscheidung von der Intoxikations-Amblyopie ist zuweilen nur durch sorgfältige Berücksichtigung des ätiologischen Momentes möglich, da auch der ophthalmoskopische Befund übereinstimmen kann.

Das Vorhandensein einer Stauungspapille und von cerebralen Erscheinungen kann irrtümlicher Weise zu der Annahme eines anderen Gehirnleidens[1]) führen, wenn nicht anderweitige Erscheinungen von Bleivergiftung eine Aufklärung geben.

8. Die Prognose ist sowohl in Bezug auf den Ausgang des Leidens, sowie auf die Zeit, welche eine eventuelle Heilung beansprucht, sehr ungewiß. Das Einzige, was man mit Sicherheit sagen kann, ist, daß bei bereits ausgesprochenen Erscheinungen der Atrophie eine progressive Verschlechterung, oft bis zu ein- oder beiderseitiger Erblindung zu erwarten ist. Man glaubte dem Grade der anfänglichen Sehstörung eine besondere Bedeutung beimessen zu sollen; je beträchtlicher von vornherein mit Beginn der Neuritis das Sehvermögen herabgesetzt sei, ein um so schwererer Verlauf sollte angenommen werden. Sei das Sehvermögen anfänglich wenig gestört, so könne trotz intensiver ophthalmoskopischer Veränderungen ein gutes Sehvermögen bestehen bleiben, oder völlige Heilung eintreten[2]). Der zweite Satz ist zweifellos richtig, gegen den ersten sprechen aber vorhandene Krankheitsberichte.

Etwas mehr Sicherheit als der Anfangszustand bietet für die Prognose die Beobachtung der nächsten Tage, denn die Erfahrung hat gelehrt, daß ein günstiger Ausgang dann am wahrscheinlichsten ist, wenn die Besserung sehr bald erfolgt. Bei längerem unveränderten Bestande der Sehstörung wird die Genesung zweifelhaft und bleibt im günstigsten Falle unvollkommen. Die Dauer der Giftwirkung gestattet keine Schlüsse für den weiteren Verlauf. So wie flüchtige Amaurosen, die spurlos verschwinden, oft erst nach langer Beschäftigung mit Blei auftreten, so kann andrerseits die Neuritis, selbst mit Ausgang in Atrophie sich schon nach verhältnismäßig kurzer Zeit entwickeln.

Der ophthalmoskopische Befund ist nicht maßgebend. Selbst ausgesprochene Entzündungserscheinungen, verbunden mit denen intensivster Zirkulationsstörung berechtigen nicht von vornherein zu der Annahme eines ungünstigen Verlaufes. Auch bei weißer Papille und engen Gefäßen kann ausnahmsweise eine Besserung eintreten. Von übelster Bedeutung haben sich immer die frühzeitigen Erscheinungen der Atrophie erwiesen, wenn sie gleich mit erheblicher Sehstörung verbunden waren, und ein voraufgehendes entzündliches Stadium anscheinend nicht vorhanden war[3]). Wenn tatsächlich die nicht neuritische Atrophie bei der Bleivergiftung vorkommt, wie sie angeblich infolge von Endarteriitis saturnina obliterans entstehen soll, so ist deren Prognose von vornherein als feststehend gegeben.

Im allgemeinen wird die Prognose der Bleineuritis von den neueren Beobachtern weniger ungünstig angesehen als von den älteren. Wenn

---

1) Müller, l. c. — Chvostek, vergl. weiter unten.
2) Elschnig, l. c.
3) Reid, Glasgow Med. Journ. Vol. VII. p. 124. — Lunn, l. c.

Leber noch die Angabe macht, daß die ausgesprochene Neuritis ziemlich rasch in das atrophische Stadium überzugehen pflegt, und den Ausgang in Heilung als eine Ausnahme betrachtet, so sind doch seitdem mehrfach Beobachtungen veröffentlicht, welche beweisen, daß die Möglichkeit eines günstigen Verlaufes bei frühzeitiger Behandlung doch nicht so sehr fern liegt. Man ging neuerdings sogar so weit, zu behaupten, daß die Neuritis saturnina eine recht günstige Prognose bietet, sobald die Behandlung nicht zu spät, d. h. nach Beginn der Atrophie eingeleitet wird[1]).

In 70 berichteten Fällen erfolgte 30mal Genesung und 20mal keine Besserung. Von den übrigen 20 müßte man alsdann Verschlechterung annehmen. Diese Statistik ist wahrscheinlich zu günstig, weil alle verschiedenen Formen der Sehstörungen durch Blei darin einbegriffen sind, also auch die akute transitorische Amaurose, deren günstige Prognose ja allgemein anerkannt ist.

Unter 97 Fällen von Neuritis optici unserer eigenen Statistik erfolgte:

37 mal Besserung oder Heilung,
36 mal Atrophie,
15 mal ungewisser Verlauf und
9 mal der Tod.

Die Zeit, welche die Heilung beansprucht, beläuft sich im günstigsten Falle immer auf mehrere Wochen, zieht sich aber sehr häufig auch Monate lang hin. Daß die Vermeidung erneuter Einwirkung des Giftes von maßgebender Bedeutung ist, braucht kaum besonders hervorgehoben zu werden. Der insidiöse Charakter des Saturnismus bekundet sich aber auch darin, daß, wie bereits bemerkt wurde, trotz vollkommenen Fernbleibens von jeder weiteren Beschäftigung mit Blei nach längerer oder kürzerer Zeit, oft erst nach Jahren, ein Vergiftungssymptom auftreten kann und zwar entweder eines der bereits überstandenen oder ein neues. So kann es auch vorkommen, daß unter solchen Verhältnissen nachträglich Komplikationen auftreten, welche den anfangs erzielten günstigen Erfolg wieder zunichte machen. In solchen Fällen sind die Bleidepots in den parenchymatösen Organen des Vergifteten die Quellen, aus denen durch irgend welche Verhältnisse löslich gewordenes Blei in das Blut abgeschwemmt wird.

9. Die Behandlung erfordert die Vermeidung der Bleiwirkung, die ja auch in der Regel schon durch die Sehstörung erzwungen wird[2]). In allererster Reihe sind einige Tage hindurch salinische Abführmittel zu reichen. Von anderen Medikamenten genießt das meiste Zutrauen das Jodkalium. Man erwartet von ihm die Resorption der im Sehnerven und der Netzhaut sich bildenden Exsudate, sowie durch die Steigerung der Diurese eine vermehrte Bleiausscheidung. Durch Jodkalium kann die Diurese auf das Vierfache gesteigert werden, welche Wirkung sich indessen ebenso durch Chlornatrium soll erreichen lassen. Der wahre Wirkungswert des Jodkaliums liegt aber auf rein chemischem Boden. Es vermag nämlich mit dem in geweblicher Bindung befindlichen Blei sich in Jodblei umzusetzen, das beim Vorhandensein eines Ueberschusses des Jodkaliums sich löst. Dadurch können sich Bleidepots des

1) v. Schroeder, Arch. f. Ophthalm. Bd. XXI. S. 243.
2) Ueber Prophylaxe vergl. das Kapitel Aetiologie.

Körpers verkleinern, zumal da die verstärkte Diurese für ein Hinausbefördern des gelösten Bleis tätig ist.

Die Anwendung von Jodkalium gleichzeitig mit einer Inunktionskur, die in einem Falle ein schnelles Verschwinden der Diplopie und Minderung der Papillenschwellung veranlaßt haben soll, ist hier, wie auch sonst unzulässig, und wenn danach Besserung erfolgt, so geschieht dies nicht durch die, sondern trotz der Therapie, und nur weil Jodkalium die angegebene Wirkung frühzeitig zuwege brachte.

Die früher viel gebrauchten Schwefelbäder haben wohl nur einen geringen Erfolg: denn bestenfalls kann durch den Schwefelwasserstoff lösliches Blei zeitlich in unlösliches übergeführt, dies selbst aber nicht an dem späteren Löslichwerden gehindert werden.

Morphiuminjektionen mit Blutentziehungen sollen in einem Falle[1]) die Heilung in 5 Wochen, also ziemlich schnell bewirkt haben, doch ist die Art der Morphiumwirkung nicht recht verständlich.

Besonderer Wert wird auf Bewegung in frischer Luft und Milchkur gelegt, welche Vorschriften gewiß nur günstig auf die Hebung des Allgemeinbefindens, aber nicht auf die chemische Bleiwirkung im Auge und an anderen Körperstellen wirken können.

Bei saturniner Encephalopathie[2]) wurde die Lumbalpunktion angewendet mit dem Erfolge, daß sehr bedrohliche Cerebralerscheinungen schnell und dauernd verschwanden. Man meinte, daß dieses Verfahren eine wertvolle Bereicherung der Therapie der saturninen Augenstörungen werden könne, indem die Entlastung des Zentralnervensystems und die Entleerung des „ja zweifellos bleihaltigen“ Liquor cerebrospinalis günstig wirken müsse[3]). Versuche in dieser Richtung liegen bisher, wie wir meinen glücklicherweise, nicht vor. Die Lumbalpunktion ist ein in solchen Fällen überflüssiger, und wohl immer alsbald oder in späterer Zeit schädlicher Eingriff. Will man Blei aus dem Körper entfernen, so stehen viele Pforten zur Verfügung, die nur hierzu geöffnet zu werden brauchen, z. B. die Haut, die gern das Blei herausläßt, und der Darm, der stets viel davon birgt. Der Ausgang in Atrophie läßt sich durch die Behandlung leider nicht verhindern. Die gegen die ausgebildete Atrophie angewendeten Mittel (Strychnin, konstanter Strom usw.) sind hier wie bei anderen Atrophien unwirksam.

Könnte man durch eine mit dem Blute, oder der Lymphe, oder dem Zellsafte des hinteren Augapfels isotonische Salzlösung, in der ein Nitrat sein müßte, die hinteren Augenteile lange beeinflussen, so würde dadurch vielleicht ein Erfolg zu erzielen sein: denn es kann kein Zweifel darüber herrschen, daß der normale osmotische Druck bei solchen atrophischen Gewebszuständen eine Aenderung erfahren hat, ja, wahrscheinlich ist sogar das Gift durch die Aenderung des osmotischen Druckes an dem Entstehen der Atrophie stark beteiligt. Dies würde besonders dann anzunehmen sein, wenn ein Schwermetall wie das Blei eine chemische Bindung mit den Geweben eingegangen, und die Salzernährung derselben dadurch geschädigt ist. Diese Auffassung ist einer experimentellen wie klinischen Untersuchung zugänglich.

1) Breuer, Ueber Amblyopia saturnina. Bonn 1876.
2) Seegelken, Münch. med. Wochenschr. 1897. No. 47.
3) Elschnig, l. c.

3. Kasuistik zur Neuritis optici.

In dem Folgenden sollen Fälle erörtert werden, welche in Erscheinungen und Verlauf auf die geschilderte Erkrankung der Sehnerven hinweisen.

Dieselben können nach ihrem Ausgange in drei Gruppen geteilt werden:

a) Fälle mit Heilung oder Besserung;

b) Fälle, die mit Erblindung endeten, oder wenigstens eine solche für den späteren Verlauf erwarten ließen;

c) Fälle mit ungewissem Ausgange.

a) Ausgang in Heilung oder Besserung.

Von den ältesten Beobachtungen zeichnet sich die folgende, die ihrem Verlaufe nach wahrscheinlich hierhergehört, durch die Beschreibung von gleichzeitig vorhandenen Muskelstörungen aus.

Bleiamaurose nach einer Kolik mit cerebralen Störungen. Muskelstörungen an einem Auge. Doppeltsehen. Wiederherstellung.

Ein Maler, der mehrfach von Koliken befallen war, bekam einen erneuten Anfall mit Angst und Beklemmung, Erbrechen, Zittern der Hände usw., Abnahme des Gedächtnisses und der Verstandeskräfte. Das rechte Auge war ganz nach der Nase zugekehrt, so daß ein Teil der Hornhaut im inneren Augenwinkel versteckt lag; die Pupillen beider Augen waren sehr erweitert, und oft sah der Kranke die Gegenstände, besonders des Abends die Flamme, doppelt. Bald wurde das Doppeltsehen konstant, und die Gegenstände wurden wie durch einen Nebel gesehen. Die Amaurosis nahm so zu, daß schließlich nur Tag und Nacht unterschieden werden konnten. Die Pupillen waren sehr erweitert und unbeweglich. Trotz Besserung mancher Symptome wurde die Amaurosis total, während das rechte Auge noch immer die angegebene Stellung einnahm.

Es wurde ein Infus. Arnicae von 1,7 g auf 240,0 Wasser mit Sennesblättern, später das erstere allein, verabfolgt. Die Pulszahl hob sich, Durchfall trat ein, das rechte Auge begann seine Stellung zu ändern, die Pupillen wurden beweglich, das Sehvermögen nahm zu, so daß nach ca. vier Wochen Gegenstände auf 20 Schritte, wenn auch neblig, ja sogar Signaturen an Flaschen gesehen wurden. Auch die Allgemeinerscheinungen besserten sich. Nach einer intermittierenden Verschlechterung, gegen die Brechweinstein (0,48 g : 30 g Wasser dreimal täglich bis zu 130 Tropfen!) und Abführmittel gereicht wurden, trat eine dauernde Besserung ein, die den Beruf wieder gestattete[1]).

Bleiamaurose durch äußerliche Bleianwendung. Pupillenstarre. Wiederherstellung nach sechs Monaten.

Ein Mann, der zur Haarfärbung „Poudre de Chine", ein aus Bleioxyd und gelöschtem Kalk bereitetes Präparat gebraucht hatte, erlitt in allmählicher Entwickelung Einbuße an seinem Sehvermögen, bis ihm alle Gegenstände in einen dunkelen Nebel gehüllt erschienen, und er fast gar nicht mehr sehen, geschweige denn lesen oder schreiben konnte. Die Pupillen waren erweitert, unbeweglich, unempfindlich gegen äußere Reize.

---

1) Zinken-Sommer, Journ. d. pr. Arzneikunde. 1799. Bd. VII. S. 73. — Furnari, Traité pratique des malad. des yeux. Cit. nach Ann. d'Oculist. 1896. T. XV.

Nebenher gingen andere Symptome der Bleivergiftung.

Durch Fortlassen des Bleipräparates, Schwefelbäder usw. erfolgte in sechs Monaten volle Wiederherstellung des Sehvermögens[1]).

Bleiamaurose neuritischen Ursprungs nach einem Krampfanfall. Papillen geschwollen. Albuminurie und Wiederherstellung.

Ein Maler, der fünf Anfälle von Bleikolik überstanden hatte, bekam Frontalkopfschmerz und leichte Sehstörungen. Zwei Tage nach dem Erscheinen der letzteren kam ein epileptischer Anfall, der von plötzlichem Verlust des Sehvermögens mit verengten Pupillen und Albuminurie begleitet war.

Es folgten noch mehrere solcher Anfälle auch mit Coma. Ophthalmoskopisch liessen sich „voluminöse" Papillen von ausgesprochen gelblicher Farbe nachweisen.

Das Sehvermögen besserte sich allmählich und die Albuminurie schwand. Bei einem erneuten Rückfall waren die Sehstörungen, die sich wieder mit Albuminurie vergesellschafteten, nur gering[2]).

Die eine von zwei Schwestern, welche beide mit der Behandlung von Brüsseler Spitzen mit Bleicarbonat beschäftigt waren, erblindete, während die andere nach anfangs ebenfalls sehr erheblicher Störung ihr Sehvermögen wiedererlangte[3]).

Einseitige Bleiamblyopie. Einengung des Gesichtsfeldes. Besserung.

Ein 36jähriger Mann, mit Bleisaum am Zahnfleisch und linksseitiger Hemiplegie, wies am linken Auge Sehdefekte auf. Ophthalmoskopischer Befund: Die linke Papille war oval, mit der langen Achse vertikal, perlig weiß aussehend und mit einer weißlichen Exsudation nur am inneren Rand. Die Retinalgefäße erschienen verengert, die rechte Papille ebenfalls oval, aber ohne Exsudation. Unter Jodkalium-Behandlung besserte sich das Sehvermögen, so daß der Kranke No. 1 lesen konnte. Das Gesichtsfeld jedoch, obschon gebessert, war noch eingeengt an beiden Augen und nach allen Richtungen. Ausdehnung nur bis 30° überall hin[4]).

Zeitweilige Bleiamblyopie bezw. Amaurose nach cerebralen Bleisymptomen. Doppelseitige Neuroretinitis. Papillen und Netzhaut geschwollen und getrübt. Enge der Arterien. Chorioidealatrophie. Heilung.

Eine Arbeiterin, die genug Gelegenheit hatte, in einer Luxuspapierfabrik, in der man mit Bleihämmern arbeitete, Blei aufzunehmen, bekam wiederholt schwere, auch cerebrale Bleisymptome, z. B. in Gestalt von Kolik und Krämpfen mit Bewußtlosigkeit. Nach etwa achttägigem Aufenthalte im Krankenhause klagte sie über ein drückendes Gefühl in beiden Augen und einige Tage später über vorübergehende Verdunkelungen des Gesichtsfeldes. Erst nach ca. drei Wochen konnte sie ophthalmoskopisch untersucht werden. Man fand die linke Papille geschwollen und gerötet, in ihren unteren Partien von einem auffallend bläulichen Farbenton, und die Retina in ihrer nächsten Umgebung getrübt und verwaschen. Hier wie in der Papille waren die Venen stark erweitert, geschlängelt und unterbrochen, die Arterien auffallend eng. Längliche, ungleich geformte, weiß-gelbe Plaques lagen zahlreich in der Papille und dicht an ihrem Rande.

---

1) Hertel, Hannoversche Annalen f. Heilk. N. F. 1841. Bd. I. S. 110.
2) Danjoy, Arch. génér. de Médec. 6. Sér. 3. 1864. p. 408.
3) Meyer, L'Union médic. 3. Sér. 1868. T. V. p. 982.
4) Reid, Glasgow Medic. Journ. 1875. Vol. VII. p. 124.

Das rechte Auge zeigte an Netzhaut und Papille dasselbe Verhalten, nur daß hier noch ein kleines Blutextravasat dicht am oberen Segment der Papille bemerkbar war. Zwischen Macula und Papille fand sich ebenda eine Chorioidealatrophie mit Pigmentanhäufung an den Rändern, vielleicht von einer im achten Lebensjahre akquirierten Augenverletzung herrührend.

R. Myopie $^1/_{24}$, Sehschärfe $= {}^{20}/_{50}$; L. Emmetropie, Sehschärfe $= 1$.

An manchen Tagen war die Kranke zehnmal minutenlang blind, so daß sie ihre eigenen, dicht vor die Augen gehaltenen Finger nicht erkennen konnte. Diese transitorischen Amaurosen nahmen allmählich an Häufigkeit ab, und damit bildete sich auch die Opticus- und Retinaerkrankung zurück, so daß ca. drei Monate nach dem ersten Auftreten der amaurotischen Zustände keine weißen Flecke mehr zu sehen waren. Nur beide Papillen waren noch graurot verfärbt und trüb und die Gefäße in ihnen erschienen verschwommen. Nach ca. sieben Monaten war alles normal. Eiweiß war nicht im Urin[1]).

Die neuritische Form spiegelt auch der folgende Fall wieder.

Ein Maler bekam Kolik und Schwäche in den Armen als Rückfall von einer Bleivergiftung, ohne in den letzten zwei Jahren irgendwie mit Blei beschäftigt gewesen zu sein. Nach zwei Tagen zeigten sich Ruhelosigkeit im Bett und plötzliche Blindheit, die wich, aber wiederkehrte. Der Kranke wurde bewußtlos. Die Nacht war ruhelos. Schreien und unwillkürlicher Harnabgang traten auf. Nach drei Tagen zeigte sich Erregtsein. Die Pupillen waren gleich und kontrahiert, eine Reaktion auf Licht nicht vorhanden. Ophthalmoskopisch war nichts Abnormes auffindbar. Nach sechs Tagen kam das Gesicht zuerst teilweise wieder und stellte sich im weiteren Verlaufe wieder ganz her[2]).

Allmähliche Abnahme des Sehvermögens. Akkommodationsstörungen. Asthenopische Beschwerden. Gesichtsfeldeinengung. Zonen relativen Skotoms an der Peripherie. Wiederherstellung.

Ein 31 jähriger, bis vor einem Jahre gesunder Anstreicher mit graugelber Gesichtsfarbe, klagte seit einem Vierteljahre über Abnahme des Sehvermögens. Seit $1\,^1{}_2$ Jahren hatte er besonders viel mit Bleiweiß in geschlossenen Räumen zu tun, in denen er auch aß und trank. Seit einem Jahre zeigte sich Mattigkeit, Appetitlosigkeit, verfallenes Aussehen und Abnahme des Körpergewichts um 20 Pfund. Bleisaum und hartnäckige Stuhlverstopfung waren vorhanden, aber keine Kolik. In den letzten drei Monaten bemerkte er besonders eine Abnahme der Sehschärfe für die Nähe. Es traten asthenopische Beschwerden auf, und schließlich konnten kleine Gegenstände überhaupt nicht mehr erkannt werden. Bei hellem Sonnenlicht sah er schlechter als bei bedecktem Himmel. Wallender Nebel oder Rauch erschien ihm vor den Augen und er klagte über Stirndruck und Kopfschmerzen. Die Arme waren stark abgemagert, dabei bestand leichtes Zittern der Hände und Schmerzen im linken Fußgelenke. Dieselben schwanden auf Salicylsäure. Der Urin war eiweißfrei.

Untersuchungsbefund: Außer den geschilderten Allgemeinerscheinungen war SR $= {}^6/_{18}$, SL $= {}^6{}_{12}$ bei Emmetr. Der Farbensinn war qualitativ normal. Lichtsinn 10°. Die Akkommodation erwies sich sehr vermindert. Schweigger 0,6 wurde nur in 8 Zoll und nur auf kurze Zeit gelesen. Die Außengrenzen für Weiß waren rechts ziemlich normal, links außen und außen unten um 15° und 10° eingeschränkt. Die Farbengrenzen waren: Grün auf 10°, Blau auf 25°—30° eingeschränkt. Der ophthalmoskopische Befund war normal.

Therapie: Jodkalium, frische Luft, Milchkur und $+\,^1{}_{24}$ für die Nähe.

---

1) Stricker, Charité-Annalen. 1876. Jahrg. I. S. 322.
2) Lediard, Medic. Times and Gaz. 1878. 2. p. 217.

Nach drei Wochen betrug die Sehschärfe beiderseits 1. Schweigger 0,3 wurde in 7 Zoll gelesen. Lichtsinn und Farbensinn waren normal. Das Allgemeinbefinden hatte sich wesentlich gebessert. Nach weiteren drei Wochen war das Gesichtsfeld auch normal und von den Zonen relativen Skotoms an der Peripherie nichts mehr zu finden[1]).

Bleiamblyopie. Relatives Ringskotom bei normaler zentraler Sehschärfe. Wiederherstellung.

Ein 31 jähriger Werkführer in einer Fabrik, in der Kabeldrähte mit Bleifutter umgeben wurden, nicht Trinker und Raucher, konnte seit einem halben Jahre wegen Augenschmerzen, die nach der Stirn ausstrahlten, nicht mehr anhaltend lesen. Das Sehen für die Ferne hatte nur wenig abgenommen. Das sonstige Befinden war gut. Kein Bleisaum. Die objektive Augenuntersuchung bot nichts Abnormes. Emmetropie. SR = 1, SL = fast 1.

Der Lichtsinn war 7° beiderseits, der Farbensinn qualitativ normal. Schweigger 0,3 wurde in $8^1/_2$ Zoll gelesen. Die Gesichtsfelder waren beiderseits leicht eingeschränkt, für Weiß um 10—15°, konzentrisch, für Farben mehr (Grün bei 10°, Rot 14°, Blau 20°—30°). Grün bei 20° als Gelblichweiß, noch weiter peripher als Grauweiß und erst bei 10° als Grün. Die Aetiologie wurde im weiteren Verlaufe zweifellos. Therapie: Heurteloup beiderseits. Jodkalium.

Nach fünf Tagen war SR = $^6/_5$, SL = fast $^6/_5$. Lichtsinn = 3°. Die Gesichtsfelder waren beiderseits für Weiß normal, für Blau weiter als normal, für Grün und Rot noch etwas eingeengt. Die relativen peripheren Skotome waren kaum noch vorhanden. Jodkalium wurde weiter gegeben, und die Vermeidung von Blei empfohlen.

Nach einem Monate kamen erneute Beschwerden, blasses Aussehen, Kopfschmerzen, leichter Bleisaum. Ophthalmoskopischer Befund normal. SR = $^6/_5$, SL = fast 1. Lichtsinn rechts = 4°, links = 8°. Punctum proximum 8 Zoll (Schweigger 0,3). Der Farbensinn war qualitativ normal, das Gesichtsfeld rechts normal, nur die Grün- und Rotgrenzen waren noch etwas eingeengt. Links bestand ein relatives Ringskotom, außen zwischen 30° und 40°, innen zwischen 20° und 30°, oben und unten zwischen 18° und 25°. Innerhalb desselben wurde Weiß grau und Blau nur eben erkannt. Die peripherischen Grenzen für Blau waren weiter als normal, die Grenzen für Rot und Grün lagen innerhalb des Ringskotoms. Die Peripherie war normal.

Noch einmal wurde eine Blutentziehung verordnet und Jodkalium weiter gegeben. Nach vier Tagen war das Ringskotom ganz verschwunden, die Farbengrenzen beiderseits sämtlich, auch für Rot und Grün, weiter als normal. SR und SL = $^6/_5$. Lichtsinn = 3°.

Unter Fortgebrauch von Jodkalium zeigte sich nach einigen Wochen derselbe Zustand[2]).

Es gibt einen analogen Fall in der Literatur, wo auf dem einen Auge sogar zwei einander parallel laufende Zonen von Ringskotom sich fanden, bei übrigens viel erheblicherer Störung des zentralen Sehvermögens[3]).

Die Einschränkung des Gesichtsfeldes scheint selten vorzukommen, wenigstens fand sie sich in den bisherigen, auch guten Untersuchungen, nur ausnahmsweise. Die Meinung ist unter allen Umständen beweislos,

---

1) Stood, Arch. f. Ophthalm. Bd. XXX. Abt. 3.

2) Stood, l. c.

3) Debove, Le Progrès médic. 1879. p. 99. Der Fall ist auch von Landolt, Ann. d'Oculist. 1880. T. LXXXIII erwähnt.

daß eine solche Einschränkung bei Saturnismus einer interkurrenten Neurose und nicht direkt der Bleivergiftung zuzuschreiben ist. Das gleiche gilt für die ringförmigen Skotome, wo eine solche Annahme ebenfalls gemacht wurde.

Bleiamaurose. Neuroretinitis mit Perivasculitis der Netzhautgefäße. Augenmuskelstörungen. Herabsetzung des Farbensinnes.

Ein 33jähriger Lackierer, der öfter an Kolik gelitten hatte, wies seit einem Jahre Schwäche und Zittern der Hände auf. Seit ca. 2 Monaten hatte er Sehschwäche und Diplopie, dabei Kopf- und Gliederschmerzen, Ohrensausen, Schwindel. Befund: Breiter Bleisaum, schlechte Zähne. Der Urin war ohne Eiweiß. Es bestand Atrophie an beiden Vorderarmen und den Interossei externi. An den befallenen Muskeln war exquisite Entartungsreaktion nachzuweisen. Die Conjunctiven waren sehr anämisch. Starker Strabismus convergens in jeder Blickrichtung. Meistens wurde rechts fixiert, die Diplopie war sehr störend, die Doppelbilder gleichnamig. Beim Blicke geradeaus hatten sie 20° Abstand und nahmen zu bei seitlicher Blickrichtung; das rechte Auge konnte nur bis 20°, das linke bis 25° nach außen bewegt werden. Die Sehschärfe war beiderseits 0,6.

Ophthalmoskopischer Befund: Neuroretinitis mit mäßiger Schwellung der Papille und geringer Beteiligung der angrenzenden Retina. Links fanden sich mehrere kleine Blutextravasate auf der Papille, rechts nur ganz vereinzelt. Perivasculitis der Netzhautgefäße. Venöse Hyperämie.

Schmierkur und Jodkalium wurden verordnet. Nach 4 Wochen waren Doppelbilder nur noch durch rotes Glas bemerkbar. Die Schwellung der Papille und die Perivasculitis hatten abgenommen. Nach ca. 2 Wochen waren keine Lähmungserscheinungen mehr nachweisbar. Das Gesichtsfeld war normal; es fehlten Skotome. Die Pupillenreaktion war normal. Der Farbensinn erwies sich für Rot und Grün herabgesetzt. Nach ca. 3 Monaten waren nur noch geringe Spuren des Exsudats an Papillen und Netzhaut zu bemerken. Die Sehschärfe betrug 0,8[1]).

Doppelseitige Neuritis optici. Wiederherstellung.

Bei einer 26jährigen Frau entstanden nach einer 3 Wochen langen Beschäftigung in einer Bleiweißfabrik Schwäche und Schmerzen in den Gliedern, dann kamen Kopfschmerzen, häufiges hartnäckiges Erbrechen und Sehstörungen. Die Pupillen waren weit und reagierten. Augenbefund: Schwellung der Papillen, deren Ränder undeutlich waren. Gefäße erweitert und geschlängelt, Es bestand ein Bleisaum. Man nahm eine Encephalopathia saturnina an. Die Erscheinungen schwanden unter Jodkaliumbehandlung[2]).

Ungleiche Bleiamaurose mit Augenmuskelstörungen nach einer Bleischminke. Verfärbung der Papille. Besserung.

Eine Frau litt mehrere Jahre an Anämie, später an Erbrechen bei harten Bauchdecken. Sie hatte keine Kolik, aber Gliederschmerzen. Es folgten dann plötzlich nachts Hinterhauptsschmerzen, und wie sie selbst beobachtete, eine Ablenkung des einen Auges in den inneren Winkel und Abnahme des Sehvermögens. Die Behandelnden, ein Augen- und ein Nervenarzt diagnostizierten eine Gehirngeschwulst, besonders weil eine nachgewiesene Sehnervenentzündung als Stauungspapille bezeichnet wurde. Alle Symptome dauerten Monate bis

---

1) v. Schroeder, Arch. f. Ophthalm. Bd. XXXI. 1. Abt.
2) Mackenzie, Brit. med. Journ. 1893. Dec. 2. p. 1203.

zur Aufnahme in die Klinik. Die Patientin war stark abgemagert. Haut, Lippen und Conjunctiven erschienen blaß. Leichter Tremor der oberen Extremitäten. An der Zunge und zwar an ihrem linken Rande und auf ihrer unteren Fläche waren blaugraue Punkte und Streifen, desgleichen an der Lippen- und Wangenschleimhaut, sowie am Rande des Zahnfleisches. Die Sensibilität war nirgends gestört, die Patellarreflexe fehlten; die grobe Muskelkraft war erhalten. Leber- und Milzschwellung ergab die innere Untersuchung. Im Bereiche der Kopfnerven bestand eine fast vollständige Lähmung des linken und eine geringe des rechten Rectus externus. Die Pupillen waren weit; die linke reagierte nur wenig, die rechte gar nicht auf Licht.

Augenspiegelbefund: Die linke Papille war blaßgrau, durchscheinend und ihre Grenzen verwaschen. Es bestand eine mäßige Schwellung ihres Gewebes, das sich wenig in die umgebende Retina erstreckte; die Ränder fielen nicht steil ab. Die Arterien waren mäßig verengt; die Venen wenig erweitert, aber ziemlich stark geschlängelt, erschienen nirgends durch geschwollenes Papillengewebe gedeckt; Blutungen oder Exsudat fehlten. Rechts war die Papille etwas stärker geschwollen, doch verschonte die Schwellung einen temporalen Sektor (etwa $^1/_4$—$^1/_5$ der Papille), der tief unter dem Niveau des übrigen Papillengewebes lag. Das Verwaschensein des Papillengewebes war hier etwas stärker. Einzelne kleine Blutungen fanden sich in der Nähe der Papille. In der Macula sah man etwa 10—15 vertikal gestellte, ungemein kleine, intensiv weiße, stark glänzende Punkte.

Rechts bestand Amaurose, links wurden Handbewegungen vor dem Auge erkannt. Urinbefund war negativ. Die Diagnose wurde auf chronischen Saturnismus gestellt, und der Umstand, daß an der Zunge blaugraue Stellen sich fanden, die beim Sprechen der Patientin ungemein auffielen, sicherten die Diagnose. Die Ursache der Erblindung lag in einer im Rückgang begriffenen Neuritis optici saturnina. Als Quelle der Bleivergiftung fand man ein Cosmeticum. Die Kranke hatte seit Jahren mit Elisabethinerkugeln, die aus geschlämmter Kreide, Bleiweiß (37 pCt.), Alaun und Kampfer bestehen, das Gesicht eingerieben. Die eingeleitete Therapie (Jodkalium, tägliches Bad) bewirkte eine bedeutende Besserung des Allgemeinbefindens; die Arthralgien und Kephalalgien hörten auf und das Sehvermögen besserte sich, so daß auf dem rechten Auge bald Lichtempfindung kam, und mit dem linken Auge Finger in 1 m gezählt wurden[1]).

Bleiamblyopie. Neuritis optici. Nystagmus. Bleiepilepsie. Heilung.

Nach vierjähriger Arbeit bei einem Maler bekam ein Lehrling zwei Bleikolikanfälle in sechs Wochen. In den späteren Jahren wiederholten sich diese Anfälle noch viermal. Während des letzten Krankseins waren die Pupillen gleich, mittelweit und reagierten normal. Bleisaum. Geringe Schwäche zeigte sich an den Extensoren der Hand. Es bestand mäßiger Tremor. Nach einigen Tagen erfolgten mehrere epileptische Anfälle. Das Sensorium war benommen.

Ophthalmoskopische Untersuchung: Links war die temporale Hälfte der Papille weiß, scharf begrenzt, sektorförmig, der übrige Teil leicht getrübt und verwischt. (Neuritis im Ablauf.) Mäßige Kurzsichtigkeit. Rechts war die Papille in toto etwas blasser als normal. Es bestand eine geringe Uebersichtigkeit und Nystagmus. Der Harn war frei von Eiweiß. Die oberen und unteren Gliedmaßen waren von Lähmung befallen. Nach einem ca. vierwöchigen Aufenthalt im Krankenhause erfolgte vollkommene Heilung. Ein Augenbefund scheint aber nicht mehr aufgenommen worden zu sein[2]).

---

1) Müller, Wiener klin. Wochenschr. 1895. No. 25.
2) Kroenig, Charité-Annalen. Bd. IX. 1884. S. 154.

Blindheit. Neuroretinitis haemorrhagica. Papillenschwellung. Parese eines M. rectus externus. Besserung.

Eine 22jährige Teppichweberin wurde wegen eines angeblich intracraniellen Leidens in das Krankenhaus gesandt. Anfang August 1894 bekam sie Kopfschmerzen, Schwindel und Trübung des Sehvermögens. Diese Symptome nahmen zu. Im Januar 1895 bekam sie einen epileptiformen Anfall, später deren noch mehr, begleitet von Halluzinationen des Gesichts und Gehörs. Sie wurde blind. Die Untersuchung ergab einen Bleisaum. Es wurde über Kopfschmerzen geklagt. Kein Eiweiß im Harn. Keine Lichtperzeption. Es bestand eine Parese des rechten Rect. externus. Die Augenbewegung war sonst normal. Die Pupillen erschienen weit — 6 mm im Durchmesser — und reagierten schwach auf schiefe Beleuchtung.

Rechts bestand eine Neuroretinitis haemorrhagica. Der Gipfel der Papille war + 7 Dioptr., sich erhebend um 4 Dioptr. über die Oberfläche des Augenhintergrundes. Die Venen erschienen sehr gedehnt, und die oberen Temporal- und Nasalarterien verengert. Die Umrandung der Papille ließ sich nicht erkennen, aber von der Gegend aus gingen zahlreiche streifige Hämorrhagien, die sich nach unten in einem Bluterguß vereinten. Zwischen einzelnen Hämorrhagien fanden sich gelblich weiße Flecke.

Links war die Schwellung der Papille der der rechten ähnlich. Der Gipfel betrug ebenfalls 7 Dioptrien. Die Hämorrhagien waren ausgedehnter als rechts und umgaben die Papille in einem fast zusammenhängenden Hofe, hier und da durch einige gelbliche Flecke unterbrochen

Nach ca. drei Wochen wurde eine Ausdehnung der Neuritis in die Peripherie festgestellt. Rechts verkleinerten sich die Hämorrhagien. Nach weiteren 13 Tagen erkannte die Kranke nahe Gegenstände, und nach weiteren 17 Tagen sah sie die Leute auf der Straße gehen. Im Harn wurde Blei gefunden. Vierzehn Tage später waren die Hämorrhagien geschwunden, aber die Papille war weiß geworden. Der Zustand besserte sich und nach fünf Monaten vom Beginn der Krankheit an war SR = $^{5}/_{200}$. SL = Lichtempfindung.

Nach acht Monaten war SR = $^{20}/_{70}$, SL = Finger auf zwei Fuß.

Die Vergiftung war wahrscheinlich durch Bleichromat zustande gekommen [1]).

Neuritis optici. Diplopie. Strabismus. Gefäßobstruktionen. Hämorrhagien in der Retina.

Ein 14jähriges Mädchen, das in einer Gießerei von Drucklettern beschäftigt war, bekam Bleikolik-Symptome, mit denen sie in das Krankenhaus eintrat. Ein Bleisaum war vorhanden. Nach zehn Tagen entstanden Kopfweh, Fieber, Erbrechen, Schmerzen in der rechten Lumbargegend und eine erythematöse Angina tonsillaris. Diese Symptome schwanden, dafür traten aber Diplopie und Strabismus convergens rechts ein, aber ohne Schwächung des Sehvermögens. Beide Pupillen waren gleichmäßig erweitert aber kontraktil.

Ophthalmoskopisch war an beiden Augen die Papille kaum zu sehen. Sie war verschleiert durch eine allgemeine Hyperämie und ihren Ort konnte man nur an den sich zu ihr begebenden und von ihr abgehenden Gefäßen erkennen. Diese Gefäße waren gewunden und verliefen unregelmäßig. In den Venen fehlte der Blutstrom durch Gerinnsel. Kleine Hämorrhagien fanden sich an den Grenzen, und oben zwei weiße Flecke. Nach fünf Wochen war kein Strabismus mehr erkennbar, aber der Augenhintergrund unverändert. Am linken Auge waren einige neue Hämorrhagien aufgetreten [2]).

1) Miller and Ring, Americ. Journ. Med. Sciences. 1896. Vol. CXI. p. 193.
2) Bouchut, L'Union médicale. N. Sér. 1866. T. XXXI. p. 3.

Neuritis optici beider Augen mit Muskelstörungen. Genesung.

Eine 25jährige nicht syphilitische Näherin erkrankte anfangs Oktober plötzlich an Kopfschmerzen, Appetitlosigkeit und Abgeschlagenheit. Es folgten Erbrechen, Schwindel und Obstipation. Am 22. Oktober bemerkte sie den Eintritt von Sehschwäche und Doppeltsehen, am 24. Oktober Unfähigkeit, das rechte Auge zu schließen und Ameisenlaufen am ganzen Körper, besonders im rechten Arm. Bei der Aufnahme am 25. Oktober fand sich kein Fieber: die inneren Organe waren normal. Der rechte Facialis war in allen Aesten gelähmt. Lagophthalmus. Die Augenbewegungen waren frei. Dabei bestanden eine allgemeine Schwäche, kontinuierlicher Kopfschmerz, Nackensteifigkeit und taumelnder Gang. Die Untersuchung des Fundus ergab eine Neuritis optici beider Augen mit leichter Schwellung der Papille linkerseits. Zwei Tage darauf trat totale Oculomotoriuslähmung rechts hinzu. An den unteren Extremitäten bestand eine geringe Herabsetzung der Sensibilität. Auch die rechte Papille war geschwellt. Wenige Tage nachher entstand ein rechtsseitiger Gesichtsschmerz, Druckempfindlichkeit der Quintusäste, Unfähigkeit, sich aufzusetzen oder zu gehen.

Da sich an dem Zahnfleisch ein Bleisaum zeigte, so wurde der Zustand als Folge einer Bleivergiftung angesehen, und die entsprechende Behandlung eingeleitet (Jodnatrium 2—4 g pro die, täglich ein warmes Bad mit Salzzusatz). Unter derselben schwanden die Erscheinungen allmählich und die Patientin bot bei der Vorstellung nur mehr die Reste der bestandenen Oculomotoriuslähmung dar. Es wurde eine saturnine Polyneuritis cerebralis angenommen.

Ein zweiter, gleichfalls unter Kopfschmerzen einsetzender Fall wurde an einem Mädchen, das in einer Emailfabrik arbeitete, beobachtet. Diese Patientin bot neben beiderseitiger Neuroretinitis mit Schwellung der Papillen eine rechtsseitige Abducenslähmung und eine Parese des linken Mundfacialis dar: auch diese Patientin, die geheilt entlassen worden ist, besaß einen Bleisaum[1]).

Neuroretinitis mit Hämorrhagien der Netzhaut. Besserung.

Eine 20jährige Frau, die als Lithographin zwölf Monate beschäftigt war, bekam nach sechs Wochen besonders temporale Kopfschmerzen, Bleiarthralgie und Kolik. Mehrfach wiederholten sich diese Anfälle, die zum Aussetzen der Arbeit nötigten. Nach einem Jahre war plötzlich die Fähigkeit, Farben zu sehen, verloren gegangen, dafür war Funkensehen in Weiß oder Grünlich eingetreten. SR = $^6/_{60}$, SL = $^6/_{30}$.

Es bestand typische Neuroretinitis mit Hämorrhagien. Das Sehvermögen besserte sich durch Jodkalium (0,3—0,6) und Strychnin innerlich als Tinct. Strychni[2]).

Diesen Fällen mit günstigem Verlaufe können wir die mit zentralem Skotome verbundene Form der Neuritis anschließen, da diese, wie ja auch andere Intoxikationsskotome, in der Regel eine Erblindung nicht befürchten läßt. In einzelnen Beobachtungen erscheint allerdings durch das Aussehen der Papillen und den Zustand des Sehvermögens der Ausgang recht zweifelhaft.

---

1) Mannaberg, Wiener klin. Wochenschr. 1896. 24. Dez. No. 52.
2) Folker, Transact. of the Ophth. Soc. Unit. Kingd. 1899. Vol. XIX. p. 259.

Amblyopie mit zentralem Skotom. Schwellung und Trübung der Papillen. Schlängelung der Gefäße. Besserung.

Ein 44jähriger Anstreicher, Raucher, der früher schon an Bleikolik gelitten hatte, klagte seit 8 Tagen über Abnahme der Sehschärfe. Es bestand Myopie links $^{1}/_{50}$, rechts $^{1}/_{25}$. SL = $^{11}/_{100}$. SR = $^{12}/_{20}$. Links fand sich ein zentrales Skotom, mit andauerndem Flimmern. Farben wurden daselbst unterschieden. Gesichtsfeld frei; Pupillen etwas erweitert.

Ophthalmoskopischer Befund: Die Papillen waren ziemlich stark gerötet, nicht geschwollen, wenig trübe, und ihre Ränder links oben, innen und unten, rechts nur innen wenig verwaschen. In der Umgebung bestand ein leichter, rötlicher Schleier, der die Gefäße zum Teil verdeckte. Die Arterien waren normal dick, aber stark geschlängelt, zumal links, die Venen von gleichem Aussehen und Dicke wie Arterien, mit hellem Mittelstreifen, besonders links, und deswegen kaum von Arterien zu unterscheiden. Weiter fanden sich ein Bleisaum, gerieftе, nicht defekte, mit braunem Anflug versehene Zähne, etwas retardierter Stuhl, graue Hautfarbe. Anderweitige Bleisymptome fehlten. Zweimalige Blutentziehung an der Schläfe war ohne Erfolg. Laxantien, Jodkalium, Schutzbrille wurden verordnet und Enthaltung von der Arbeit.

Nach zwölf Tagen war SL = $^{12}/_{100}$, SR = $^{14}/_{20}$. Zehn Tage später SL = $^{11}/_{40}$, SR = $^{11}/_{20}$. Nach weiteren acht Tagen SL = $^{11}/_{30}$, SR = $^{14}/_{20}$.

Die Arbeit wurde nun wieder aufgenommen, ohne Vorsicht, trotz Warnung. Nach 14 Tagen war SL = $^{11}/_{30}$, SR = $^{11}/_{20}$.

Der rechte Sehnerv war röter, weniger scharf begrenzt. Die Arbeit wurde wieder aufgegeben. Nach acht Tagen SL = $^{9}/_{20}$, SR = $^{11}/_{20}$. Sechs Tage später SL = $^{16}/_{20}$, SR = $^{14}/_{20}$.

Links waren die Venen weiter geworden, mit weniger deutlichem hellem Mittelstreifen. Die Arterien erschienen weniger geschlängelt als früher, die Sehnerven kaum gerötet, ihre Grenzen wenig verwischt[1]).

Eine Bleiwirkung war bei einem Schriftsetzer die Ursache einer Neuritis axialis. Er mußte seine Arbeit niederlegen, weil er die einzelnen Lettern nicht mehr erkennen konnte[2]).

Plötzliche Bleiamblyopie. Atrophia N. optici. Leichte Gesichtsfeldverengerung. Relatives zentrales Skotom. Besserung.

Ein 15jähriger Knabe, der seit Ostern täglich 6—10 Pfund Bleiweißfarbe zu mischen hatte, aber seit sechs Wochen aufgehört hatte zu arbeiten, erkrankte um Pfingsten 1882 angeblich an einem Morgen unter Schwindel plötzlich an einer Sehstörung. Am 22. Oktober 1882 wurde ärztlich festgestellt: SR = Finger auf 1 Fuß, SL auf 6 Fuß. Sn X in 6 Zoll.

Am 6. Dezember zeigte sich die Peripherie nur wenig verengt. Die Grenze für Blau und Rot war ziemlich normal; Grün erschien in einiger Entfernung vom Fixierpunkte gelb, im Zentrum überhaupt nicht farbig. Es bestand beiderseits ein relatives zentrales Skotom von ca. 10° Ausdehnung. SR = Finger auf 4 Fuß, SL auf 8 Fuß; mit + 6 Zoll rechts Sn XIII, links Sn IV in 5 Zoll.

Im aufrechten Bilde war die makuläre Hälfte des rechten Opticus grünlich weiß, die nasale hellrötlich grau, die Arterien nicht verengt, der Papillenrand scharf. Links waren diese Veränderungen weniger ausgeprägt. Das

1) Schneller, Klin. Monatsbl. f. Augenheilk. 1871. S. 240.
2) Wilbrand, Klin. Monatsbl. f. Augenheilk. 1878. S. 506.

Befinden war sonst gut. Es war nie Kolik aufgetreten. Ein Bleisaum fehlte, die Zähne waren gut, der Urin normal und auch frei von Blei. Therapie: Jodkalium 10,0 : 200,0 viermal täglich 1 Eßlöffel.

Am 8. Dezember fand man SR = Finger auf 7 Fuß, SL auf 10 Fuß.

Am 14. Dezember wurden Finger rechts auf 12 Fuß, links auf 15 Fuß gezählt. Mit + 6 Zoll rechts Sn VII, links Sn IV mühsam. Eine Gefäßverengerung war niemals nachzuweisen[1]).

Nur der nicht erwiesene Alkoholgebrauch spricht in diesem Falle, abgesehen von der Anamnese, gegen die Alkohol-Amblyopie. Die übrigen Gründe, die angeführt werden, wie jugendliches Alter und Sehnervenbefund, können nicht unbedingt anerkannt werden.

Bleiamblyopie bald nach einem Schwindelanfall. Papillaratrophie. Circumpapilläre Chorioidealveränderungen. Zentrales Skotom.

Ein 18jähriger Malerlehrling hatte u. a. auch Bleiweiß zu mischen. Nach vier Wochen befiel ihn plötzlicher Schwindel, der erst nach einer Stunde das Aufstehen gestattete. Gleich darauf zeigte sich eine Verschlechterung des Sehvermögens, so daß er fast nichts sehen konnte. Andere ätiologische Momente waren ausgeschlossen.

Ophthalmoskopischer Befund: Die Papillargrenzen waren scharf. Es bestand eine exquisite atrophische Verfärbung der äußeren Hälften; auch die inneren waren blasser als normal. Leichte circumpapillare Chorioidealveränderungen. SR = $^{7}/_{200}$. SL = $^{8}/_{200}$. Es fanden sich große zentrale Defekte mit freier Peripherie[2]) (Fig. 52).

Fig. 52.



Ein ähnliches Bild wie der vorige Fall, nur mit viel kleinerem absolutem Skotome, gibt ein anderer, leider nur sehr kurz beschriebener, in dem ein zentrales Skotom wie bei Alkohol-Amblyopie bestand, das

1) Hirschberg, Berl. klin. Wochenschr. 1883. No. 35.
2) Uhthoff, Arch. f. Ophthalm. Bd. XXXIII. Abt. 1. S. 271.

in einem kleinen Bezirke absolut war. Außerdem ließ sich eine Gesichtsfeldbeschränkung feststellen[1]).

Bleiamblyopie. Einseitige Papillaratrophie. Zentrale Skotome durch eingenommenes Bleipflaster. Besserung.

Ein 20jähriges Mädchen bekam Sehschwäche. Der Augenspiegel zeigte eine weiße Atrophie der linken Papille. Außerdem bestanden beiderseits zentrale Skotome. Im Harn war Blei. Es stellte sich heraus, daß die Kranke drei Wochen lang zu Abortivzwecken abends 0,6 g-Dosen Emplastrum Plumbi innerlich genommen hatte. Das rechte Auge besserte sich, das linke nur teilweise[2]).

Amblyopie. Zentrale Skotome für kleine farbige Objekte. Freie Peripherie. Leichte temporale Abblassung der Papillen. Retrobulbäre Neuritis. Besserung.

Im Alter von 26 Jahren bekam ein jetzt 41jähriger Maler die erste Bleikolik, im Alter von 27 Jahren die zweite, zu 28 Jahren eine doppelseitige „Augenentzündung", dann Abnahme des Sehvermögens. Zu 34 Jahren kam eine dritte Kolik. Vom 37. Jahre an verschlimmerte sich das Augenleiden sehr. Der Kranke sah fortwährend, wie auch jetzt, schwarze Punkte. Zu 39 Jahren wurde er wegen des Augenleidens vier Monate lang arbeitsunfähig. Die Untersuchung ergab: Gelblichfahle Gesichtsfarbe, Tremor, Bleisaum. Urin frei von Eiweiß.

An den Augen wurde ein leichter Bindehautkatarrh festgestellt. Die Pupillen reagierten prompt. Der Augenhintergrund war normal, nur waren die Sehnervenscheiben in der äußeren Hälfte ein wenig blaß. Mit konvex 3,0 D. SR $= {}^2/_3$, SL $= 1$. Nahepunkt 15 cm für feinste Schrift. Das Gesichtsfeld für Weiß und Rot war normal, für Blau vielleicht etwas eingeengt. Defekte am Fixierpunkte waren nicht nachweisbar. Nach neunmonatigem Aufenthalt in einem Luftkurort, Jodgebrauch und Bädern zeigte sich derselbe Befund wie früher.

Bei einer späteren Untersuchung gelang es, am Fixierpunkt für blaue, grüne und rote Objekte von ca. 2 mm Durchmesser ein Skotom nachzuweisen; für größere Objekte und Weiß war kein Skotom vorhanden. Besserung der subjektiven Beschwerden wurde erzielt durch einen weiteren zweimonatigen Aufenthalt in einem Genesungshaus. Flimmern und Kugelsehen, die durch das zentrale Skotom bedingt waren, ließen nach[3]).

Mit Recht wird angesichts dieses, der Alkohol-Tabak-Amblyopie so ähnlichen Bildes bei diesem Kranken darauf hingewiesen, daß es notwendig ist, öfter auf zentrale Skotome bei Bleivergiftung zu untersuchen und die gerechtfertigte Vermutung ausgesprochen, daß die zentralen Skotome häufiger bei dieser Erkrankung bestehen, als man bisher anzunehmen geneigt ist.

Ein Tünchermeister, der in letzter Zeit ausschließlich mit Bleifarbe gearbeitet hatte, bekam Sehstörungen, Gelenkschmerzen und Bleisaum. Das rechte Auge war vollständig gesund. Links zeigte sich das ophthalmoskopische Bild der Sehnervenatrophie. Die Gefäße waren verengt. Das Gesichtsfeld für Farben war stark konzentrisch eingeschränkt

1) de Schweinitz, System of diseases of the eye. Vol. IV. p. 825.
2) Taylor, The Lancet. 1898, 17. Sept. p. 742.
3) Galley, Ueber Augenerkrankungen bei Bleivergiftung. Breslau 1902.

— bis auf 10°. Nachdem die Beschäftigung aufgegeben worden war, trat unter Jodkalium wesentliche Besserung ein[1]).

Als bemerkenswerte Beobachtung sei noch angeführt:

Heilung einer vollständigen Bleiblindheit bei normalem Augenhintergrunde.

Ein 24jähriger Tagelöhner arbeitete seit $2^1/_2$ Jahren in einer Akkumulatorenfabrik, wo zahlreiche Bleikrankheiten vorkamen. Er selbst war bisher gesund gewesen. Seit 8 Tagen hatte er Kopf- und Leibschmerzen, und Appetitmangel. In der Nacht vor der ärztlichen Untersuchung befiel ihn plötzliche vollständige Erblindung, so daß er ein angezündetes Licht nicht sah. Von jeher bestand ein etwas mangelhaftes Sehvermögen, namentlich rechts. Das Gesicht erschien gerötet, leicht gelblich, das Sensorium frei. Der Puls war voll und gespannt, die Pupillen weit, von träger Reaktion. Die Zähne waren defekt, bei vorhandenem Bleisaum und starkem Foetor ex ore. Der Leib war auf Palpation schmerzhaft, aber nicht eingezogen. Seit 4 Tagen war kein Stuhlgang erfolgt, seit längerer Zeit bestand Anurie. Die Conjunctiven erschienen etwas ikterisch. Der Augenhintergrund war ganz normal. Therapie: Eisbeutel auf den Kopf, Ricinus, Jodkalium, Priesnitz'sche Umschläge um den Leib.

Am folgenden Tage war der Zustand im wesentlichen unverändert. Am nächsten Morgen beim Erwachen konnten Finger in 1 m gezählt werden. Jetzt erfolgte die erste Urinentleerung mit Spuren von Eiweiß. Die Besserung schritt nun fort. Am 19. Tage waren Ikterus, Kopf- und Leibschmerzen fast geschwunden. Am 29. Tage war SL = $^6/_{12}$, SR = $^6/_{18}$.

Gesichtsfeld und Farbensinn waren normal. Häufige warme Bäder wurden verabfolgt. Am 44. Tage war der Ikterus geschwunden. Etwa 3 Wochen später war der Mann geheilt und arbeitsfähig.

Als Erklärung für diese Sehstörung wurde eine Ischämie der Sehzentren angenommen, welche dagegen besonders empfindlich seien wegen der verhältnismäßig spärlichen Blutversorgung des Occipitalhirns, zumal des Cuneus[2]). Dieses ätiologische Moment soll auch die venöse Stauung, Trübung und Schwellung der Papille in den Fällen von Stood erklären.

b) Ausgang in Atrophie.

Bleiamaurose nach Krämpfen. Besserung. Tod durch vollständige Lähmung. Atrophie der Papillen.

Eine jetzt 37jährige Koloristin, die sich angewöhnt hatte, ihre Pinsel im Munde zu reinigen, erkrankte schon in ihrem 14. Jahre an Bleikolik und Encephalopathie in Form von Krämpfen. Sehr oft wiederholte sich dies noch, und schließlich kamen vor 10 Jahren Lähmung und, trotz Aufgebens der Arbeit auch Krämpfe, nach denen sie fast ganz blind wurde. Der Urin enthielt viel Eiweiß. Das Gesicht kam zum Teil trotz Fortbestehens der Albuminurie wieder, so daß gelesen werden konnte. Es bestanden sehr heftige Schmerzen. Der Tod erfolgte in der kompletten Lähmung.

Bei der Sektion schien die Retina in der Umgebung des gelben Fleckes weißlicher gefärbt zu sein. Die Papillen waren ausgehöhlt und erschienen atrophisch. Die Nervi optici wurden nicht untersucht[3]).

---

1) Alexander, Aerztlicher Verein in Nürnberg. 19. Juni 1902. — Deutsche med. Wochenschr. Ver.-Beil. No. 38. S. 290.

2) Loewe, Arch. f. Augenheilk. Bd. XLVIII. S. 332.

3) Lanceraux, Gaz. méd. de Paris. 1862. T. XXXII. 3. série. p. 709.

Abnahme des Sehvermögens. Lähmung. Neuritis duplex. Kleine Blutungen.

Ein 19jähriges Mädchen wies weite, starre Pupillen auf. Sie war blind geworden in einem Bleiwerke, in dem sie 20 Monate ohne Benachteiligung ihrer Gesundheit gearbeitet hatte. Dann folgten Kolik und leichte Lähmungssymptome, und nach dem Verschwinden dieser und der Wiederaufnahme der Arbeit wurde sie schwerer krank, bekam mehrwöchentliches Erbrechen, undeutliches Sehen und wurde dann plötzlich blind. Beide Papillen zeigten das gewöhnliche Bild der Neuritis. Daneben fanden sich zahlreiche Apoplexien[1]).

Bleiamaurose. Sehnervenatrophie.

Bei zwei Bleivergifteten bestand Atrophie des Opticus[2]). Bei dem einen war die Sehschärfe beiderseits = 0, bei dem zweiten SR = $\frac{1}{\infty}$, SL = $^1/_{200}$.

Vollständige plötzliche Erblindung nach sechsmonatiger Beschäftigung mit Blei. Atrophie der Sehnerven. Gefäßveränderungen.

Eine 25jährige Frau erkrankte sechs Monate nach ihrem Eintritte in eine Bleifabrik an Kopfschmerzen und Uebelkeit. Sie wurde im Hause behandelt. Es schloß sich aber hieran ein fast vollkommener Verlust des Sehvermögens. Während die übrigen Krankheitssymptome schwanden, blieb sie doch fast blind.

Ophthalmoskopischer Befund nach 4 Jahren: Sie konnte nicht eine Gasflamme im dunklen Zimmer erkennen, mitunter glaubte sie aber gerade nur den Lichtschein wahrzunehmen. Beide Augen waren gleich schlecht, beide Papillen sehr weiß. Die Arteria centralis erschien um zirka die Hälfte des gewöhnlichen Umfangs reduziert, die Venen geschwollen. Die kleineren Gefäße der Papille waren ganz geschwunden. Die Gefäßstämme nahe den Papillen waren deutlich verdunkelt, so wie nach einer abgelaufenen Entzündung, und weiße Linien waren längs den Stämmen zu erkennen[3]).

Amblyopie verschieden stark auf beiden Augen. Sehnervenatrophie.

Ein 44jähriger Maler, der Bleifarben mit Terpentin in einem geschlossenen Raume mischte, und schon viel an Gicht gelitten hatte, bemerkte seit drei Jahren Abnahme der Sehschärfe links, später auch rechts. Rechts Jäg. 20 — mit Konvexgläsern Jäg. 7. SR = $^{20}/_{200}$. Links nur noch quantitative Lichtempfindung. Rechts bestand eine Einschränkung des Gesichtsfeldes. Die Papille war schmutzig grau gefärbt, ihre Begrenzung unbestimmt. Die großen Gefäße waren etwas verengt. Links befand sich die Papille in einem vorgeschrittenen Stadium weißer Atrophie. Es bestand ein Bleisaum[4]).

Plötzlich eintretende vollständige und bleibende Erblindung beim Erwachen aus kurzem Schlafe nach voraufgegangenen leichten Sehstörungen. Pupillenstarre. Atrophie des Opticus. Gefäßverengerung.

Ein 21jähriges Mädchen, das in Bleimühlen ca. vier Jahre mit Unterbrechungen gearbeitet hatte, bekam Kopfschmerzen, Augenschmerzen und Schwächung des Sehvermögens. Die Gegenstände und die Entfernungen erschienen ihr kleiner. Diplopie. Plötzlich wurde sie, nachdem sie wegen

1) Tay, Ophthalm. Hosp. Rep. 1869. Vol. VI. p. 55 u. Vol. VII. p. 8.
2) Alt, Arch. f. Augenheilk. 1878. Bd. VII. S. 79.
3) Hutchinson, Ophthalm. Hosp. Rep. 1873. Vol. VII. p. 9.
4) Hutchinson, l. c. p. 10.

der Kopfschmerzen ein Tuch um den Kopf gebunden hatte, nach dem Erwachen aus einem halbstündigen Schlafe blind und blieb es. Augenbefund: Es bestand weiße Atrophie des rechten N. opticus; die Gefäße waren verengt. Links war die Papille „wollig", die Gefäße ebenfalls eng. Beide Pupillen waren weit und starr[1]).

Plötzliche und bleibende Erblindung nach einem Schlafe und nach voraufgegangenen cerebralen Symptomen, die durch Lähmungen auf schweres Ergriffensein cerebraler Nervenkerne hinwiesen. Weiße Opticus-Atrophie. Gefäßverengerung

Ein 17jähriges anämisches Mädchen mit Lymphdrüsenschwellungen, die in einer Bleimühle ein Jahr lang gearbeitet hatte, auch kolikkrank gewesen war, bekam auf der Straße plötzlich Schwindel und Erbrechen und nach 5—6 Tagen, in denen sie an Illusionen u. a. m. gelitten hatte, wurde sie nach einem fünfstündigen Schlafe am Tage vollkommen blind. Sie verlor den Gebrauch ihrer Glieder und mußte gefüttert und getragen werden wie ein Kind. Die Empfindung war gestört, die Pupillen erschienen weit und starr. Sämtliche Symptome bis auf die Blindheit besserten sich. Augenbefund: Weiße Atrophie beider Nervi optici mit Gefäßverengerung[2]).

Bleibende Blindheit bei weiten und reaktionslosen Pupillen. Trübung und Blässe der Papillen. Oedem der Retina. Albuminurie.

Eine 26jährige Frau, die mit Blei werkmäßig in Berührung gekommen war und danach mehrmals auch Kolik, Erbrechen und Kopfschmerzen, besonders im Occiput bekommen hatte, klagte über Sehverlust erst am linken, vier Tage später am rechten Auge. Die Sehstörung begann mit Funken- und Farbensehen. Die Gegenstände erschienen blaugrün gefärbt. Das linke Auge wurde ganz blind, am rechten die Sehschärfe = $^4/_{20}$. Die Pupillen waren weit, reaktionslos. Die Papillen waren blaß und trübe, links mehr wie rechts. Links sah man weiße, vom Zentrum ausstrahlende Streifen und hämorrhagische Flecke. Die Retina erschien ödematös. Im Harn war Eiweiß. Besserung konnte durch Jodkalium und Strychnin nicht erzielt werden. Beide Augen wurden blind durch doppelseitige Atrophie[3]).

Diplopie, der vollständigen und unheilbaren Blindheit vorangehend. Weiße Papillen, verengte Gefäße.

Ein 16jähriger Arbeiter, der mit Bleifarben hantierte, bekam nach zwei Jahren Diplopie mit Kopfschmerzen, Kolik und Erbrechen, und das Sehvermögen nahm ab bis zur völligen Blindheit nach sechs Wochen. Er hatte Funken- und Farbensehen — letzteres für Grün für einige Zeit. Die Pupillen waren weit, reaktionslos.

Die Papillen waren sehr weiß und die Arterien verengt zu weißlichen Fäden. Es bestand etwas Albuminurie und ein Bleisaum. Die Retina erschien überall blaß, besonders an der temporalen Seite[4]).

Bleiamblyopie. Verlust des Farbensinnes. Atrophie der Papillen. Chorioiditis. Veränderungen der Art. centralis. Retinalblutungen.

Ein 39jähriger, mit Bleisaum versehener Hausmaler wurde vor $3^1/_2$ Jahren wegen Bleikolik behandelt. Seit dieser Zeit leidet er an den Augen. Seine

1) Lunn and Elliot, Med. Times and Gaz. 1872. 15. june. p. 685.
2) Lunn and Elliot, l. c.
3) Folker, l. c.
4) Folker, l. c.

Sehschärfe ist sehr beträchtlich herabgesetzt, und der Farbensinn vollständig geschwunden. Die Pupillen sind sehr erweitert, reagieren wenig auf Licht und besser auf Akkommodation. Es besteht kein Nystagmus, dagegen 2—3 oszillatorische seitliche Bewegungen (mouvements oscillatoires de latéralité). Eiweiß fehlt im Harn.

Ophthalmoskopisch findet man die Papillen schneeweiß, aber scharf konturiert, die Arterien normal, die Venen etwas erweitert. Im linken Auge weist der untere nasale Ast der Arteria centralis auf eine gewisse Strecke anstelle zweier roter Streifen und eines zentralen weißen Kanals, einen zentralen roten Kanal und zwei seitliche wachsbleiche Streifen auf. In demselben Auge besteht eine ausgedehnte Atrophie der retinalen und chorioidealen Elemente in der Umgebung der Macula. Die Gestalt dieses atrophischen Fleckes ist unregelmäßig. Auf seinem weißen Grunde finden sich einzelne, zerstreute, schwarze oder tabakfarbige Stellen — nach Ansicht der Verfasser die Folgen von Blutungen[1]).

Die Beobachter nahmen an, daß die Papillen-Atrophie sich nur durch eine Veränderung der Wände derjenigen Gefäße, die den Opticus ernähren, und nicht durch Neuritis ausgebildet habe — wofür aber kein anderer Beweis als das ophthalmoskopische Bild der nicht neuritischen Atrophie erbracht werden konnte.

Eine Frau, die mit Blei in einer Fabrik viel gearbeitet und viel dadurch gelitten hatte, wurde vollständig blind, und beide Nervi optici zeigten ausgesprochene Symptome einer Sehnervenatrophie, wie sie einer Neuritis optici folgt[2]).

Blindheit. Doppelseitige Papilloretinitis mit Augang in Atrophie. Verengte Netzhautgefäße.

Ein 17jähriges Mädchen hatte seit vier Jahren in einer Schriftgießerei gearbeitet und war in drei Monaten an Bleikolik, Kopfschmerzen und Sehstörung erkrankt. Die seit etwa einem halben Jahre fortgebliebenen Menses waren seit 14 Tagen wiedergekehrt. SR = 0; SL = $\frac{1}{\infty}$. Beiderseits sah man die Netzhautgefäße eng, die Papille bläulich weiß, die Macula von heller Punktgruppe eingenommen. Zwischen Macula und Papille fanden sich zarte, weißliche, vertikale, etwas verästelte Streifen[3]).

Noch in einem anderen Falle fand sich eine unheilbare Bleiamaurose durch Papillitis (regressive weißliche Stauungspapille[3]). Der Harn scheint in beiden Fällen nicht auf einen Eiweißgehalt geprüft worden zu sein.

Encephalopathia saturnina. Gesichtsfeldstörungen. Einseitiger Strabismus convergens. Verengerung der Arterien, geschlängelte Venen. Papillengrenzen verschwommen. Exsudation in die Netzhaut. Rückfall nach relativer Wiederherstellung. Beiderseitige neuritische Atrophie.

Ein 30jähriger Arbeiter in einer Bleiweiß- und Mennigefabrik bekam nach acht Wochen seiner Tätigkeit eine Bleikolik, welche drei Wochen dauerte. Nach Wiederaufnahme der Arbeit stellte sich in zwei Wochen die Kolik wieder ein. Nachdem er überhaupt $5\frac{1}{2}$ Monate mit Blei gearbeitet hatte, wurde er bewußtlos, darauf war er drei Monate lang krank an Kolik, Kopfschmerzen,

1) Parisotti et Melotti, Recueil d'Ophthalm. 1885. p. 520.
2) Soelberg Wells, Treatise on the diseases of the eye. Third edit. London. 1873. p. 461.
3) Hirschberg, Berl. klin. Wochenschr. 1883. No. 35.

Delirien, Krämpfen. Es bestand außerdem Strabismus convergens links. Sechs Wochen später befiel ihn eine erhebliche Umnebelung des Gesichtsfeldes, so daß er sich nicht allein bewegen konnte. Nach fünf weiteren Monaten, während deren vorübergehend Besserung eintrat, fand man Bleisaum, kachektisches Aussehen, den Urin ohne Eiweiß, Tremor, keine Muskelstörungen an den Augen. SR = $^{15}/_{70}$, SL = $^{15}/_{200}$.

Das Gesichtsfeld war rechts auf 40°—50° im allgemeinen eingeschränkt, nur oben innen auf 20°, links oben außen und unten innen auf 10°—20°, im übrigen auf 25°. Die Pupille war links mäßig erweitert, bei träger Reaktion, rechts war sie normal.

Ophthalmoskopischer Befund: Links Papillengrenzen verschwommen, besonders medial, weißliche Verfärbung, besonders temporal, Arterien außerordentlich dünn, Venen breiter und geschlängelt, besonders ein gerade nach unten gehender Ast, welcher vollkommene Schlingenbildung zeigte, ohne Ueberschreitung der physiologischen Breite. Die kleinen Gefäße auf der Papille waren geschwunden. In nächster Umgebung der Papille zeigten sich punktförmige fettglänzende Exsudate in der Netzhaut, meist auf den Gefäßen, in der Chorioidea eine konzentrische strichförmige, gelbliche Zeichnung, besonders in der Umgebung der Papille. Rechts waren diese Veränderungen weniger ausgeprägt. Es bestanden Kopfschmerzen. Therapie: Haarseil in den Nacken. Jodkalium und Schwefelbäder. Die Kopfschmerzen schwanden darauf, das Sehvermögen stieg rechts rapide, links langsamer. Zugleich traten rechts unter fortschreitender Klärung des Papillenrandes weiße Streifen zu beiden Seiten der Venen auf, besonders an der unteren Papillenhälfte. Netzhautexsudate erschienen jetzt auch rechts. Nach mehrwöchiger Behandlung wurde der Kranke entlassen mit SR = 1 und SL = $^{15}/_{100}$.

Nach mehr als vier Jahren stellte sich der Mann wieder vor, nachdem er kürzlich eine Myelomeningitis durchgemacht hatte mit Lähmung der unteren Gliedmaßen, welche sich vollständig zurückbildete. Seit vier Jahren war er nicht mehr in der Bleifabrik. Das Sehvermögen sank seit der letzten Krankheit sehr. Jetzt war SR = $^{20}/_{70}$, SL = Finger in 13 Fuß.

Das Gesichtsfeld war rechts konzentrisch eingeengt um etwa 20°, links um etwa 35°. Dazu bestand ein sektorenförmiger Defekt unten innen bis auf 5°. Farben wurden links nicht mehr erkannt, rechts waren die Grenzen: Grün bei 5°, Rot bei 8°, Blau bei 12°.

Ophthalmoskopischer Befund: Beiderseits ausgesprochene neuritische Atrophie mit Pigmentmazeration an der Macula.

Therapie: Anfangs Jodkalium, dann Argentum nitricum. Nach zwei Jahren war SR = $^{6}/_{60}$, SL = Finger in 4 Fuß.

Nach wiederum zwei Jahren bestand ein sehr gutes Allgemeinbefinden und blühendes Aussehen. Es wurde nur über leichte Schwäche in den Beinen geklagt. SR = $^{6}/_{18}$, SL = Finger in 4 Fuß. Lichtsinn R = 55°, L = über 90°. Der Farbensinn war qualitativ rechts normal, links = 0, d. h. der Kranke unterschied die Farben nur nach ihrer Helligkeit als Weiß, Grau bis Schwarz. Das Gesichtsfeld war rechts auf 20°—30° eingeschränkt, die Farbengrenzen entsprechend noch mehr. Das linke Gesichtsfeld war auf 5° verkleinert.

Ophthalmoskopischer Befund: Beiderseits neuritische Atrophie, aber die Grenze verhältnismäßig nur wenig verschwommen. Rechts eine nach unten ziehende Vene, mit weißer Einscheidung. Pigmentmazeration an der Macula[1]).

---

1) Stood, l. c. — Bei Feilenhauern wurde nur selten Opticusatrophie beobachtet, neuerdings bei einem 16jährigen feilenschlagenden Knaben (Snell, Ophthalm. Soc. Unit. Kingd. 1904. 9. june).

Bleiamaurose allmählich entstanden. Verengerung der Arterien. Schwellung, beziehungsweise weißliche Verfärbung der Papillen. Nach sechs Jahren Nystagmus rotatorius. Atrophie beider Papillen.

Ein 31 jähriger Arbeiter bemerkte nach ein Jahr langer Beschäftigung in einer Bleiweißfabrik eine Abnahme des Sehvermögens unter Kopfschmerzen und Erbrechen. Vorher hatte er zuweilen leichte Kolik. Bei der Untersuchung zeigten sich Bleisaum und Tremor saturninus. Der Urin war normal. Beide Pupillen waren weit und starr. Ophthalmoskopisch erkannte man rechts eine weißlich verfärbte, abgeschwollene Papille mit verschwommenen Grenzen: die Arterien waren dünn, mit weißen Einscheidungen, die Venen breit. An der Macula sah man weißliche fettglänzende Stellen. Links war die Papille noch etwas geschwollen, die Gefäße breiter. Hier und da zeigten sich kleine Extravasate. Die Macula war so wie rechts.

SL = Fingerzählen in einem halben Fuß, SR = Lichtschein, ohne Projektion.

Behandlung: Links Blutentziehung, rechts Strychnininjektion, innerlich Jod-Jodkalium. Im nächsten halben Jahre erfolgte allmähliche Besserung. Finger wurden auf fünf bis sechs Fuß gezählt. Der ophthalmoskopische Befund war unverändert.

Nach sechs Jahren war SR = 0, SL = Finger in 5 Fuß. Lichtsinn links = 30°. Die Pupillarreaktion war links ziemlich exakt, rechts nur konsensuell. Beiderseits bestand Nystagmus rotatorius geringen Grades nur bei Fixation, aber in allen Augenstellungen. Gesichtsfeldgrenzen: außen und oben innen 20°, sonst 8°—10°. Ophthalmoskopischer Befund: Beide Papillen atrophisch, ihre Grenzen verwaschen: Arterien sehr eng, Venen ohne auffällige Veränderung[1]).

Augenmuskelstörungen und Neuritis durch bleihaltiges Trinkwasser. Uebergang der Neuritis in Atrophie. Heilung der Ophthalmoplegie.

Ein neunjähriger Knabe, der an einem nicht aufgeklärten Fieber litt, bekam Bewegungsstörungen am linken Auge. Bei der Untersuchung erkannte man ausgesprochene, doppelseitige Neuritis des Opticus. Der übrige Fundus war normal, das Sehvermögen sehr vermindert. Am linken Auge waren seitliche Bewegungen unmöglich, und die Bewegung nach unten unvollkommen. Die Bewegung des rechten Auges nach außen war nur teilweise möglich. Im weiteren Verlaufe wurden die Augenbewegungen und die Sehschärfe noch schlechter, während typhöse Symptome eintraten. Im Harn wurde Blei gefunden, und deswegen die Annahme eines Hirntumors verlassen. Jodkalium schuf Besserung des Allgemeinzustandes und der Augenbewegung, aber die Neuritis ging in Atrophie über. Die Sehschärfe war so gering, daß nicht Finger gezählt werden konnten. Blei schwand aus dem Urin.

Die Bleiaufnahme war durch Trinkwasser erfolgt[2]).

Eine eigentümliche Auffassung wird mit drei Krankengeschichten in Verbindung gebracht[3]). Danach soll dem Blei die Fähigkeit zukommen, bei einer gewissen nicht nur individuellen, sondern auch familiären Disposition eine Sehnervenatrophie auszulösen. Es ist dies nichts anderes als eine Variation der Charcot'schen Anschauung, daß jeder fremdartige, auch metallische Einfluß aus einer gewissen latenten Veranlagung zur Nervenerkrankung diese selbst wachrufen könne. Wir teilen diese zu enge Auffassung nicht, wenngleich wir annehmen, daß nicht nur für das Entstehen einer Bleiamaurose, sondern auch jedes

1) Stood, l. c.
2) Wadsworth, Boston med. and surg. Journ. Vol. CXIII. 1885. II. 6. Aug. p. 134.
3) Rayner Batten, Ophthalm. Rev. 1900. June.

anderen Vergiftungssymptomes eine besondere Empfänglichkeit der entsprechenden Organe mitsprechen kann. Das Entscheidende werden in solchen Fällen immer die äußeren Umstände, die Höhe der Dosis, die Art des Giftes, die Dauer und die Art der Aufnahme u. a. m. sein.

So haben auch unter den gegebenen Arbeits- und Aufnahmebedingungen für Blei die drei Familienglieder dieser Fälle den toxischen Tribut gezahlt. Ihre nicht mit Blei in Berührung gekommenen Angehörigen hatten deswegen gar keinen Anlaß, eine Sehstörung zu bekommen, und würden vielleicht sogar, wenn sie anders mit Blei hantiert haben würden, als ihre vergifteten Verwandten, doch keine Amaurose bekommen haben.

Wir hatten Gelegenheit, 39 Arbeiter einer Bleihütte im Lahntale ophthalmoskopisch zu untersuchen. Auf die ätiologische Seite dieser Untersuchungen werden wir unten noch näher zurückkommen. Den Leitern des Werkes und auch den Mitgliedern des Krankenkassenvorstandes war von Augenerkrankungen durch Blei nichts bekannt. Fast sämtliche Leute hatten Anzeichen von chronischer Bleivergiftung, insbesondere einen Bleisaum. Bei einem älteren Arbeiter fanden sich außerdem zweifellose Symptome einer Atrophie des Sehnerven.

Derselbe, 54 Jahre alt, war seit 26 Jahren an den Oefen beschäftigt, in welchen das Blei aus den Erzen durch verschiedene Prozeduren herausgeschmolzen wird. Er hatte früher angeblich gut gesehen, bemerkte aber seit drei Jahren eine Abnahme des Sehvermögens. Sonst war er nicht bleikrank. Der Mann hatte sämtliche Zähne verloren bis auf einen im Oberkiefer. Oberhalb desselben hatte das Zahnfleisch einen deutlichen Bleisaum, welcher sich aber nur auf die Breite des Zahnes erstreckte. Sonst fand sich nirgendwo eine Andeutung davon. Die Sehschärfe war rechts $= {}^1/_{40}$ (Punktproben von Guillery), links wurden Finger in 2 m gezählt. Die Aufnahme des Gesichtsfeldes, welche mehrfach sowohl zentripetal wie zentrifugal wiederholt wurde, ergab stets folgendes Verhalten:

Links war nach außen vom Fixierpunkt ein schmales farbiges Feld für Rot erhalten. (Punktierte Linie Fig. 53.) Die ausgezogene Linie stellt die Grenze, innerhalb welcher das Quadrat (1 cm) zwar noch gesehen, aber nicht farbig erkannt wurde, dar (Fig. 53). Rechts fehlte die Rotempfindung

Fig. 53.

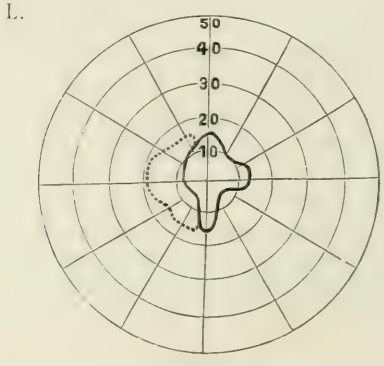

gänzlich. Diese Farbe wurde in einem kleinen zentralen Bezirke merkwürdigerweise immer als Grün bezeichnet. Grün wurde beiderseits nur Weiß genannt. Die Weißgrenzen waren ebenfalls bedeutend eingeengt, besonders rechts. Blau wurde rechts nur in einem kleinen zentralen, links in einem lang ausgezogenen Bezirke erkannt, welcher unten nur wenig den Fixierpunkt überragte (Fig. 54).

Fig. 54.

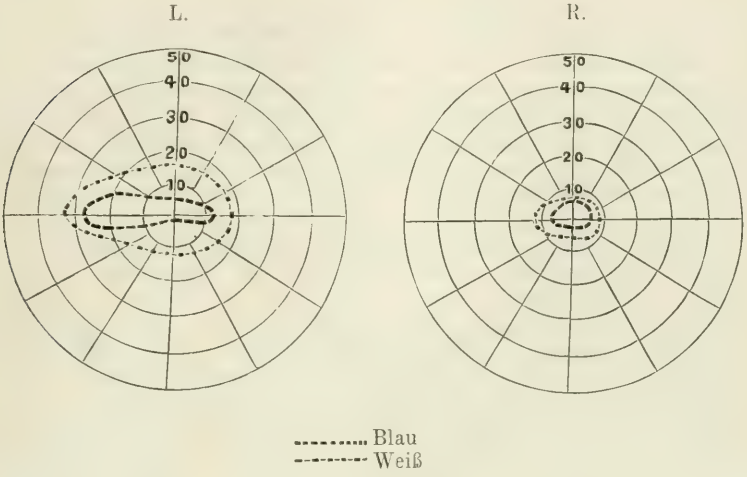

Ophthalmoskopischer Befund: Die Papillen waren in toto abgeblaßt, die Arterien eng. Rechts war die Papillengrenze nach oben leicht verschleiert.

c) Ungewisser Ausgang der Bleiamaurose.

In dieser dritten Abteilung führen wir solche Fälle an, in denen eine Beobachtung des Krankheitsverlaufes aus irgend einem Grunde nicht möglich war, oder eine Angabe über das Endergebnis fehlt.

Bleiamblyopie, einseitig beginnend. Photopsie. Zweifelhafte Prognose.

Ein Maler, der Kolik schon frühzeitig überstanden hatte, bekam anhaltende Schmerzen im Hinterkopfe und den Gliedern, unvollständige Lähmung der unteren Gliedmaßen, Oedeme, Albuminurie und allmähliche Abnahme der intellektuellen Fähigkeiten und des Sehvermögens. Er sah besonders mühsam am Abend mit dem zuerst angegriffenen rechten Auge. Schließlich wurden die Sehstörungen so stark, daß Arbeitsunfähigkeit eintrat. Die Pupillen waren erweitert. Beim Sehen erschienen Lichtkreise. Lesen war unmöglich. Die anderen Sinne waren ungestört. Das Sehvermögen besserte sich im Gegensatze zum Allgemeinbefinden nicht[1]).

Bleiamblyopie mit fast negativem ophthalmoskopischen Befund, starker Gesichtsfeldbeschränkung und Farbenstörungen.

Ein 29jähriger Arbeiter litt seit einem halben Jahre an Sehstörung und Bleikolik. SR = Sn LXX in 15 Fuß, SL = Sn C in 15 Fuß. Beiderseits

1) Danjoy, Arch. génér. de Médec. 6. Sér. 3. 1864. p. 408.

Sn V in 5 Zoll. Der Spiegelbefund war normal bis auf eine leichte Netzhauthyperämie. Rot wurde beiderseits als Grün bezeichnet, Grün als Gelb. Blau wurde richtig nur in einem Bezirke von 10° erkannt. Beiderseits bestand hochgradige Gesichtsfeldbeschränkung: links auf 15—20°, rechts auf 20—30°. Später wurde der Kranke nicht mehr untersucht[1]).

Bleiamblyopie mit Akkommodationsschwäche, Gesichtsfeldbeschränkung. Negativer ophthalmoskopischer Befund.

Ein 37jähriger Arbeiter in einer Bleiweiß- und Meningefabrik, nicht Trinker, bekam nach etwa einem Monat Kopfschmerzen und Kolikanfälle, alsdann Muskel- und Gelenkschmerzen. Zwei Monate später stellte man Unsicherheit und Schwäche in den Armen, trotz bereits vierwöchigem Fernbleiben aus der Fabrik fest. Erst etwa fünf Monate nach Beginn der Beschäftigung traten die ersten Sehstörungen auf: Nebligsehen und schnelle Ermüdung. Es bestand eine auffällige Abmagerung.

Bei der Untersuchung fanden sich kachektisches Aussehen, Bleisaum, Muskelschwund, besonders an den Streckseiten der Vorderarme. Herabsetzung des Gefühls daselbst und im Gesicht. Der Urin war normal.

SR = 1, SL = $^6/_{12}$. Lichtsinn rechts = 7°, links = 9° (an der Masson'schen Scheibe). Punctum proximum = 9 Zoll. Das Gesichtsfeld war allenthalben um ca. 20° eingeengt, Farbengrenzen entsprechend. Der ophthalmoskopische Befund war normal.

Die empfohlene Therapie, bestehend in Jodkalium, Milch und Bewegung im Freien, wurde vom Patienten nicht durchgeführt. Nach einigen Monaten war SR = $^6/_{12}$, SL = $^6/_{18}$. Punctum proximum = 9 Zoll. Nur mittlerer Druck wurde gelesen. Lichtsinn rechts = 15°, links = 18°, binokular = 12°, Der Farbensinn war qualitativ von Anfang an normal. Das Gesichtsfeld für Weiß war beiderseits etwas eingeengt.

Die Grenze für Grün war beiderseits bei 10°, für Blau zwischen 15° bis 20°. Der ophthalmoskopische Befund normal. In letzter Zeit bestanden viel Kopfschmerzen. Der Kranke blieb aus der Behandlung fort[2]).

Bleiamblyopie mit fast gänzlicher Akkommodationslähmung, Einengung des Gesichtsfeldes und Herabsetzung des Lichtsinnes. Halbseitige Störung des Farbensinnes.

Ein 52 Jahre alter Fabrikmeister in einer Drahtseilfabrik war stets in geschlossenem Raume beschäftigt, in welchem die Kabeldrähte mit Bleifutter umgeben wurden. Er war nie krank, bis vor einem Jahre. Seitdem hatte er Stirnkopfschmerz und immer wallenden Nebel vor den Augen. Lesen und Schreiben war schon lange unmöglich. Seit einem Jahre zitterten die Hände.

Sehr kachektisches Aussehen, Bleisaum, süßlicher Foetor ex ore. Augenbewegungen, Pupillarreaktion usw. waren normal.

Ophthalmoskopischer Befund: + 1,0 D. Es waren die Papillen beiderseits abnorm gerötet, die Venen stark gefüllt und geschlängelt und wohl dreimal so dick als die normalen Arterien, die Papillengrenzen scharf.

SR = $^6/_{18}$ mit + 1,0 D, SL fast $^6/_{18}$ mit + 1,0 D.

Es bestand fast völlige Akkommodationsparalyse. Lichtsinn rechts und binokular = 60°, links = 70°. Der Farbensinn war qualitativ normal, nur wurden links kleine Fleckchen von Grün nicht erkannt, sondern grau gesehen und ebenso schwache Nüancen von Grün zu Grau gelegt. Das Gesichtsfeld war sehr eingeschränkt für Weiß und Farben. Weiß wurde überhaupt

---

1) Hirschberg, l. c.
2) Stood, l. c.

nicht mehr als Weiß gesehen, sondern als Grau, und an der Peripherie nur als Bewegung erkannt. Die Weißgrenzen lagen rechts zwischen 22° und 25°, links zwischen 20° und 22°, die Farbengrenzen für Grün bei 5°, Rot bei 10°, Blau bei 15°, links noch etwas enger. Der Kranke blieb aus der Behandlung fort[1]).

Einmal wurde neben anderen Blei-Sehstörungen eine eigentümliche einseitige Chorioidealaffektion beobachtet, welche aber wohl nicht auf das Blei zurückgeführt werden kann.

Ein 20jähriges Mädchen, welches in einer Garnfärberei arbeitete, wurde leidend und bekam plötzlich anfallsweise Krämpfe. Augenbefund: Beide Optici waren blaß, aber nicht ausgesprochen atrophisch. Links war ein Streifen atrophischer Chorioidea, welcher sich nach oben und außen, entlang den Gefäßen erstreckte. Der Augenhintergrund war unregelmäßig pigmentiert und besät mit weißen Flecken an verschiedenen Stellen, besonders nach der Peripherie zu. Das Sehvermögen dieses Auges war herabgesetzt und beschränkt auf den oberen Teil des Gesichtsfeldes. Dieser Zustand änderte sich nicht[2]).

Achromatopsie und Dyschromatopsie durch Blei. Einengung der Gesichtsfelder. Störung von Geruch, Geschmack und Gehör.

Ein 42jähriger Buchdrucker bekam schon vor seinem 20. Lebensjahre leichte Bleikoliken, im 20. einen apoplektischen Anfall, der linksseitige Lähmung zurückließ, einige Jahre später starke Koliken, während deren sich die schon geschwundenen Lähmungen wieder einstellten, danach Krämpfe. Geruch und Geschmack waren links aufgehoben, rechts herabgesetzt. Gehör gemindert. An den Augen war beiderseits eine konzentrische Einschränkung der Gesichtsfelder mit Achromatopsie und Dyschromatopsie feststellbar. Links wurde nur Rot bestimmt erkannt; Blau und Grün wurden verwechselt. Grün wurde auch rechts zentral nicht erkannt. Die Beweglichkeit der Augäpfel war nach allen Seiten frei. Die Pupillen reagierten gut auf Licht[3]).

Die Bleiamaurose kann auch mit einer Hemiplegie verbunden sein. Der Augenhintergrund war bei einem solchen Kranken normal[4]).

Bleiamblyopie nach Koliken und zeitweiligen cerebralen Symptomen. Doppeltsehen. Ophthalmoplegia externa. Chorioidealveränderungen.

Ein 49jähriger Maler, der 16 Jahre im Gewerbe stand, hatte zuerst vor sechs Jahren, und zuletzt vor sechs Wochen kolikartige Schmerzen. Vor drei Jahren fiel er an einem Morgen vor Schwindel hin, blieb eine halbe Stunde bewußtlos und hatte dann für zwei Tage Kopfschmerzen. Seitdem bestanden Doppeltsehen und gelegentliche Schwindelanfälle. Drei Wochen nach dem letzten Anfalle drehte sich das linke Auge nach außen, und das linke Lid sank herunter.

Befund: SL = $^2/_5$, nicht durch Gläser gebessert. Mit + 3 D las er Jäg. 1.

Es bestand eine komplette Ophthalmoplegia externa, mit Ausnahme des Rectus externus und möglicherweise des M. obliquus superior. Die Pupillarreflexe beider Augen auf Licht und Akkommodation waren träge. Ophthalmoskopisch waren sehr wenige Veränderungen erkennbar. Die Umrisse der Papillen waren nicht scharf; sie hatten ein wolliges Aussehen. Chorioideal-

1) Stood, l. c.
2) Robertson, Journ. of Ment. Science. 1887. Vol. XXXII. p. 217.
3) Westphal, Ueber Encephalopathia saturn. Dissert. 1888.
4) Gerhardt, Generalversamml. d. Aerzte in Unterfranken. 1877.

pigment war fleckweise auf dem Fundus zerstreut. SR = $^2/_3$. Jäg. 1 leicht gelesen mit + 3 D. Beide Gesichtsfelder waren eingeengt[1]).

Schwellung der Papille infolge von Bleineuritis. Veränderungen des Gefäßkalibers der Netzhautgefäße.

Bei einem 58jährigen Büchsenmacher wurde eine Schwellung der Papille infolge von Bleineuritis gesehen, welche sich von der gewöhnlichen Stauungspapille bei Hirntumor und Meningitis durch besondere Durchsichtigkeit des Gewebes unterschied, obwohl weder Blutungen noch Degenerationsherde in Papille und Retina fehlten, ferner dadurch, daß die die pilzförmige Exkreszenz der Sehnervenpapille begrenzende Netzhaut noch in größerem Umkreise ödematös geschwellt war. Das Oedem trat also auffallend in den Vordergrund. Die Netzhautgefäße waren verdickt und zeigten unregelmäßige Einengungen ihres Kalibers[2]).

Bei einer 35jährigen Dame, welche ein Haarfärbemittel mit essigsaurem Blei benutzte, fand sich eine eigentümliche Trübung des Glaskörpers bei dünnen Retinalarterien, kupferfarbiger Reflex der Papille und graue Verfärbung der Netzhaut. SR = $^1/_7$, SL = $^1/_2$[3]).

Ueber einen der seltenen Fälle von ausschließlich einseitiger neuritischer Bleiaffektion des Auges zugleich mit Veränderungen des Glaskörpers, können wir leider nicht mehr als diesen Befund angeben[4]).

d) Ausgang in den Tod.

Die folgenden Beobachtungen geben von tödlichen Ausgängen schwerer Bleivergiftungen Kunde, in denen die Entwickelung der Amaurose unterbrochen wurde.

Bleiamblyopie nach vielmaliger Kolik. Parese der Gliedmaßen. Tod durch Encephalopathie.

Ein Bleiarbeiter, der zehnmal die Bleikolik überstanden hatte, wurde zehn Jahre später von Kopfschmerzen, Erbrechen, lähmungsartiger Schwäche der unteren Gliedmaßen, ödematöser Anschwellung des Gesichtes und Sehstörungen befallen. Er sah wie durch einen Nebel. Die Pupillen waren verengt. Nach einigen Tagen war der Blick starr und die Sehstörung ausgesprochener. Es gesellten sich bald Krämpfe, Delirien u. a. m. hinzu, die den Tod veranlaßten[5]).

Neuritis optici. Grauweiße Trübung der Papillen. Encephalopathia saturnina. Tod. Blei im Gehirn.

Ein 21jähriger, sieben Jahre in einer Bleifabrik tätig gewesener Mann wurde am 5. September in das Krankenhaus aufgenommen. Er klagte über Kopfschmerzen, Verstopfung, Brechen und Koliken. Die letzteren hatte er schon mehrfach überstanden. Es fand sich ein Bleisaum.

Die ophthalmoskopische Untersuchung ergab eine deutliche doppelseitige Neuritis optici. Die Papillen hatten ein grauweißes, glänzendes

1) C. Wood, Med. News. Vol. LXX. 29. May 1897. p. 700.
2) Elschnig, l. c.
3) Rampoldi, Annal. di Ottalm. 1887. XVI. p. 421 (Ophth. Jahr.-Ber. f. 1887).
4) Noyon, Arch. d'Ophthalm. 1898. p. 670.
5) Beer, Oesterreich. med. Wochenschr. 1841. No. 35. S. 817.

Aussehen (glistening appearence). Die Trübung verdeckte Teile der großen Gefäße und die Ränder der Papillen, und dehnte sich in einer unregelmäßigen Begrenzungslinie in die benachbarte Retina aus. Arterien und Venen waren weiter als normal, Hämorrhagien fehlten. Der Kranke wurde bald benommen, dann delirierte er und verfiel in Coma. Bewußte Zustände wechselten mit bewußtlosen und Delirien. Am 14. September traten Konvulsionen ein. Er wurde vollständig blind und starb am 20. September. Im Gehirn wurde Blei gefunden[1]).

Bleiamblyopie bei Hemiplegie und Extensorenlähmung. Neuritis. Perivasculitis der Arterien. Netzhauttrübung und Netzhautblutung.

Ein 34jähriger Maler wurde wegen eines schweren apoplektischen Anfalles in Behandlung genommen, nachdem er früher schon sechsmal an Bleilähmung gelitten und auch außerhalb der Klinik mehrfach epileptiforme Anfälle durchgemacht hatte.

Aufnahmebefund: Es bestand eine vollständige linksseitige Hemiplegie und Extensorenlähmung (?). Der Urin war eiweißhaltig; Oedeme fehlten auch im weiteren Verlaufe. Nach acht Monaten fand die erste ophthalmoskopische Untersuchung statt. Der Kranke klagte über Schwachsichtigkeit, deren Beginn nicht genau angegeben werden konnte. Eine genaue funktionelle Prüfung war nicht möglich. Mit dem rechten Auge konnte nur größere, links auch gewöhnliche Druckschrift gelesen werden. Es fand sich rechts eine ausgesprochene Neuritis, eine sehr stark gerötete, doch nicht prominente Papille, mit etwas verschwommenen Rändern und stellenweise Perivasculitis an größeren Arterien, während die Venen unverändert waren. Keine Herde wie bei Retinitis albuminurica. In nächster Nähe der Papille sah man eine grauliche Trübung der Netzhaut und stellenweise streifenförmige Blutungen. Am Tage nach der Untersuchung kam wieder ein epileptiformer Anfall mit Bluthusten. Nach vier Tagen erfolgte der Tod[2]).

Ebenso wie an die vorige Beobachtung sich anatomische Untersuchungen anschließen, so auch an eine andere, in der es sich um einen bleikranken 54jährigen Schriftsetzer handelte, der an den Prodromen des Glaukoms litt, eine saturnine Neuritis optici ohne dauernde Schädigung der Sehkraft bekam und nach einigen Wochen apoplektisch starb[3]). Die Ergebnisse werden weiter unten besprochen werden.

Neuritis optici nach Krämpfen und Sopor. Tod. Blutungen im Gyrus uncinatus.

Ein 35jähriger Anstreicher erkrankte an Saturnismus mit Kopfschmerzen, Schwindel, epileptischen Krämpfen, Erbrechen und Somnolenz. Im Sopor war die Pupillenreaktion aufgehoben. Berührung der Conjunctiva und Cornea löste keinen Reflex aus. Es bestand eine leichte Neuritis optici, die, wie mikroskopisch festgestellt wurde, vornehmlich den papillaren Teil des Opticus betraf. Beiderseits waren die Papillen graurötlich getrübt. Die Trübung beschränkte sich auf die Papillen, deren Grenzen verwischt erschienen. Die Gefäße waren normal, die Augenbewegungen frei, die Pupillenreaktion vorhanden. Bei der Sektion fand sich im Gyrus uncinatus eine bohnengroße Blutung[4]).

---

1) Atkinson, The Lancet. 1878, 1. June. p. 784.
2) Oeller, Arch. f. path. Anat. 1881. Bd. LXXXVI.
3) Pflüger, Bericht d. Univers.-Augenklinik in Bern. 1883.
4) Westphal, l. c. S. 28.

Neuritis optici. Lähmung beider Oculomotorii und der Nervi abducentes nach encephalopathischen Symptomen. Bleisaum. Oedem von Gehirn und Rückenmark.

Eine junge Fächermalerin erkrankte zirka acht Tage vor ihrer Aufnahme mit heftigen Kopfschmerzen, Erbrechen und epileptischen Krämpfen: auch soll sie zeitweilig verwirrt gesprochen haben. Bei der Aufnahme war sie eine stark abgemagerte Frauensperson mit tuberkulöser Infiltration der rechten Lungenspitze, ziemlich beträchtlicher Anämie, mäßiger Temperatursteigerung von remittierendem Typus. Es bestand ein deutlicher Bleisaum am Zahnfleisch; der Puls war etwas stark gespannt und mäßig verlangsamt, der zweite Aortenton leicht akzentuiert. Das Sensorium war leicht benommen. Es bestanden ziemlich beträchtliche Nackenstarre und heftiger Kopfschmerz. Beide Nervi oculomotorii und der linke Nervus abducens waren vollständig gelähmt, der rechte paretisch. Beiderseits erkannte man eine Neuritis nervi optici. Der rechte Mundfacialis war leicht paretisch, ebenso bestand eine Parese der rechten Körperhälfte: Sensibilitätsdefekte waren nicht nachweisbar. Weitere Symptome waren Druckempfindlichkeit der ganzen Wirbelsäule, Hauthyperästhesie, vasomotorische Phänomene der Haut und Steigerung der Reflexe. Unter zunehmenden Erscheinungen von Drucksteigerung seitens des Gehirnes trat der Tod ein.

Eine Meningitis war nicht vorhanden, aber ein beträchtliches Oedem des Gehirns und Rückenmarkes, sowie eine Drucklähmung der beiden Oculomotorii und des linken Abducens[1]).

Amaurose. Oedem von Papille und Netzhaut. Myelitis ascendens. Tod.

Ein junger Installationsarbeiter ging nach akut einsetzender Amaurose wenige Tage später bei noch bestehender, nahezu totaler Blindheit durch aszendierende Myelitis zugrunde. Beide Pupillen waren maximal erweitert und starr.

Ophthalmoskopisch fand sich eine blasse, anämische, ödematöse Papille mit Oedem der umgebenden Netzhaut, ähnlich wie im Falle von Elschnig. Der Füllungszustand der größeren Gefäße war ein guter, und ließen sich Wandveränderungen an denselben nicht erkennen. Ueber den anatomischen Befund soll später noch gesprochen werden[2]).

4. Retinitis albuminurica.

Die klinisch genugsam erhärtete Tatsache, daß die Retinitis ein Abhängigkeitsleiden darstellen kann, erlangt natürlich bei Vergiftungen, wo die verschiedensten Störungen von Organfunktionen gleichzeitig oder in Aufeinanderfolge, akut oder in langsamer Entwickelung entstehen, eine besondere Bedeutung. Beherrscht man die Toxikologie, so ist man imstande, kritisch beurteilen zu können, inwieweit die einem oder dem anderen Gifte zugeschriebene Fähigkeit, die Tätigkeit eines Organes pathologisch zu gestalten, eine spezielle ist, oder nicht, oder auch inwieweit bestimmte sekundäre Leiden dadurch sich entwickeln können.

Die chronische Bleiaufnahme veranlaßt bisweilen eine Nierenentzündung mit Ausscheidung von Eiweiß. Deswegen nahm man Veranlassung, die „Bleiniere" als Ursache einer Retinitis anzusprechen. Ja, man ging noch weiter, indem man annahm, daß die Papillitis immer die Folge

1) Chvostek, Wiener klin. Wochenschr. 1896. No. 52.
2) Bihler, Arch. f. Augenheilk. Bd. XL. S. 274.

von Schrumpfniere sei und die Stauungspapille auf rasch sich ausbildenden Ergüssen in die Hirnventrikel beruhe[1]). Wenn es auch richtig ist, daß Stauungspapille, Neuritis und Neuroretinitis bei Albuminurie vorkommen, so hat doch die im Gefolge von Schrumpfniere auftretende Erkrankung meist die als Retinitis albuminurica bekannte typische Form.

Aber selbst in dieser Breite erheben sich beim tieferen Eingehen in diese Frage Bedenken. Außer dem Blei gibt es eine reiche Zahl von Metallen, Metalloiden und organischen Stoffen, die eine Nephritis verschiedensten Grades mit chronischer Eiweißausscheidung veranlassen können. Darunter finden sich z. B. Quecksilber, Chrom, gewisse Eiweißgifte, ätherische Oele, Balsame u. a. m. Die Quecksilberalbuminurie erscheint mindestens in ca. 10 pCt. aller mit Quecksilberpräparaten behandelten Menschen und sehr beträchtlich viel häufiger bei Quecksilberarbeitern, und die Chromniere ist das häufigste Leiden der mit Chromaten umgehenden Arbeiter. Trotzdem gehört es zu den allergrößten Seltenheiten, beim Bestehen solcher Nephritiden Sehstörungen zu finden, und nie wurde unseres Wissens eine Retinitis albuminurica beobachtet. Die Möglichkeit des Entstehens einer solchen läge aber doch ebenso wie beim Blei vor, wenn man sich auf den Standpunkt stellt, daß Nephritis und Albuminurie die ätiologische Basis abgeben müsse oder könne.

Entsteht bei einer nicht durch exogene Gifte erzeugten Nephritis mit Albuminurie eine Retinitis albuminurica, so liegt aller Wahrscheinlichkeit nach der Grund für das Erwachsen der letzteren in giftigen Eiweißstoffen, die sich bei bestimmten Erkrankungsformen in der Niere bilden, ihrerseits in den Kreislauf übergehen, und das Auge in eigentümlicher Art vergiften. Unserer Ueberzeugung nach hat das zur Abscheidung in der Niere kommende Eiweiß direkt gar nichts mit der Retinitis zu tun; denn, wenn dies der Fall wäre, so müßten ja alle Intoxikationsalbuminurien durch Nierenveränderungen von etwas längerer Dauer — und deren gibt es ja genug — diese Veränderung entstehen lassen, was sicher nicht der Fall ist. Es müssen andere, ganz besondere Eiweißstoffe sein, die auch außerhalb der Niere entstehen können, durch welche die Netzhaut gelegentlich verändert wird.

Das Blei kann zweifellos eine Nierenentzündung, und zweifellos auch gewisse Erscheinungen am Augenhintergrunde hervorrufen, die einer Retinitis albuminurica ähneln. Von dem Gesichtspunkte aus, den wir soeben entwickelt haben, verschwindet der hiergegen gemachte Einwand, daß das Bild der Retinitis albuminurica bei chronischer Bleivergiftung entstehen kann ohne Vorhandensein von Eiweiß im Urin. Die Albuminurie an sich hat eben keine Beziehung zu den Augenstörungen. Wir sind sogar der Meinung, daß, wo Bleiamaurose mit den Erscheinungen der Retinitis albuminurica und Fehlen von Eiweiß im Harn auftritt, überhaupt nicht einmal eine Nierenläsion, geschweige denn eine Schrumpfniere vorhanden zu sein braucht, und daß in solchen Fällen, und selbst anderen, wo eine Eiweißausscheidung auf ein Blei-Nierenleiden deutet, das ophthalmoskopische Bild der Retinitis albuminurica sich nicht mit dem typischen deckt, sondern ihm nur ähnlich ist, daß es also eine, ebenfalls durch zerfallenes Eiweiß entstehende Retinitis saturnina mit

1) Jeaffreson, Brit. med. Journ. 1886, 27. febr. p. 390.

oder ohne Albuminurie gibt. Diese Anschauung steht nicht vereinzelt da. Von ophthalmologischer Seite[1]) ist sie auf Grund eines objektiven Befundes in bezug auf das ophthalmoskopische Bild ausgesprochen worden, während wir sie induktiv, u. a. auch aus dem entsprechend negativen Verhalten anderer Schwermetalle zu erweisen versucht haben. Wir verhehlen uns keineswegs den Einwand, daß damit nicht erklärt sei, warum in manchen Fällen gerade ein so eigenartiges Bild erscheint — dies ist aber nur einer von hunderttausenden ähnlichen, die auch sonst in der Nosologie gemacht, — aber nie zu einer Lösung kommen werden.

Wie viele ungelöste Fragen auf diesem Gebiete noch vorhanden sind, geht u. a. auch daraus hervor, daß trotz des recht häufigen Vorkommens von Schrumpfniere bei Bleiarbeitern eine Retinitis albuminurica so selten ist. Unter 42 Bleiarbeitern wurde 26mal die Granularatrophie als Todesursache angegeben. Gegenüber solchen Zahlen wachsen die Zweifel an der Richtigkeit der Diagnose der Retinitis albuminurica bei Bleivergifteten und des Zusammenhanges dieser Art von Augenstörungen mit Nierenerkrankungen.

Die folgenden Blätter geben solche Befunde angeblicher Retinitis albuminurica.

a) Bild der Retinitis albuminurica mit Albuminurie.

Bleiamblyopie bei normalen Gesichtsfeldern. Trübung von Papille und Netzhaut durch Exsudat. Bild der Retinitis albuminurica.

Ein 35jähriger, seit 16 Jahren beschäftigter Schriftsetzer, hatte bis jetzt nur einen Bleisaum. Der Urin enthielt Eiweiß in mittleren Mengen, aber weder Zucker noch Blei. SR = Finger in 8 Fuß, SL = Sn II in 12 Zoll.

Das Gesichtsfeld war beiderseits normal. Skotome fehlten. Die Papille erschien rechts nebst einem großen Teile der Netzhaut getrübt durch ein sehr zartes diffuses blaugraues Exsudat, welches nur den temporalen Rand der Papille frei ließ und den größeren Blutgefäßen folgte. Die Venen waren nahe am Sehnervenrande stark verschleiert. In der getrübten Netzhaut fanden sich Gruppen von feinsten punktförmigen weißlichen Flecken über große Strecken des Hintergrundes verbreitet. Gruppen von allerfeinsten Blutpunkten zeigten sich namentlich nach oben; ferner größere weißliche Exsudatflecke und größere strichförmige Blutungen, beides oft dicht bei einander. Auffällig war, daß Netzhautarteriolen mit deutlich verdickten Wandungen in solche Blutungen hineingingen und entweder gar nicht oder nur mühsam nach der Peripherie verfolgt werden konnten. In der Macula sah man feine weiße Punkte und Striche von nicht gerade sternförmiger Gruppierung und ziemlich starkem Glanze. Der gelbe Fleck war nur schwach durchschimmernd. Die Peripherie der Netzhaut erwies sich frei. Links bestanden ähnliche, doch weniger ausgeprägte Veränderungen.

Der Kranke bekam Jodkalium und entsprechende Diät. Die Sehkraft besserte sich wenig. Nach $1^1{}_2$ Monaten war rechts Sn C in 15 Fuß, mit + 6 Zoll Sn II in 6 Zoll, links Sn L in 15 Fuß, mit + 6 Zoll Sn II in 8 Zoll. Beiderseits wurden Andeutungen von langen Stern- oder vielmehr Halbsternfiguren mit langer Strahlung im Zentrum der Netzhaut sichtbar. Der Patient blieb bald aus und ist wahrscheinlich dem Nierenleiden erlegen[2]).

---

1) Hirschberg, l. c. — Vergl. auck Fick, Graefe-Saemisch, Handb. d. Augenheilk. 2. Aufl. Bd. X. Kap. XIX. S. 105.

2) Hirschberg, l. c. — Weinberg, Zentralbl. f. prakt. Augenheilk. 1882. S. 70.

Retinitis albuminurica mit entsprechenden Sehstörungen nach Koliken und cerebralen Symptomen. Zeitweilige Albuminurie.

Ein an Saturnismus durch Beschäftigung mit Bleiweiß seit 15 Monaten Erkrankter (Koliken, Cerebralsymptome und Extensorenlähmung) bekam seit drei Monaten progressiv zunehmende Sehstörungen. Eiweiß wurde nur zeitweilig ausgeschieden, war aber zur Zeit der Untersuchung nicht nachweisbar. Es bestand eine Retinitis albuminurica, ein retinales, weißes Exsudat, das die Hälfte der Papille umschrieb[1]).

Retinitis albuminurica. Eiweißausscheidung. Retinalblutungen. Sehnervenatrophie an einem Auge. Anfälle von Epistaxis. Zeitweilige Taubheit. Bleidelirien. Tod.

Ein 33jähriger Bleischmelzer hatte schon früher über Kopfschmerzen, Nasenbluten und Minderung des Sehvermögens zu klagen gehabt. Dazu kam Extensorenlähmung der Vorderarme. Der Harn war etwas eiweißhaltig. Eines Tages merkte er beim Taubenschießen, daß er auf einmal nicht sehen konnte. Der Sehverlust war nur temporär, so daß er nach einigen Tagen seinem Berufe wieder obliegen konnte; er mußte jedoch wegen allmählicher Abnahme seines Sehvermögens die Arbeit wieder einstellen, zumal starke Epistaxis anfallsweise sich dazu gesellte. Bald folgte ohne Vorboten ein epileptischer Anfall mit Bewußtlosigkeit, der die Aufnahme des Kranken in ein Krankenhaus erforderlich machte.

Der Rand der rechten Papille war unscharf. Sie sah marmoriert aus. Die Gefäße konnten in ihrem ganzen Verlaufe nicht gesehen werden. Um die Gefäße herum erblickte man zerstreute weiße kalkige Flecke, zumal an der Retina, die blaß aussah. Einige Retinalgefäße waren geborsten. Der Rand der linken, gefleckt aussehenden Papille konnte nur unten und innen scharf gesehen werden. Sie war atrophisch. Gerade unter ihrer Mitte fanden sich einige Hämorrhagien. Auch auf dieser Retina sah man grauweiße Flecke. Um die Gefäße fand sich Exsudation.

Der Harn war reich an Eiweiß. Im weiteren Verlaufe entstand an einem Finger eine Blase, später kamen Schmerzen in einem Fuße, ebenso mit Blaseneruption an einer Zehe verbunden. Der Blaseninhalt wurde eitrig. Manchmal war der Kranke blind, andere Male konnte er vorgehaltene Finger zählen. Statt der Blindheit bestand zeitweilig Taubheit. Bisweilen erschienen Delirien mit maniakalischem Charakter, dann komatöse Zustände mit stertoröser Atmung. Der Kranke starb in Bewußtlosigkeit, nachdem die Pupillen vorher weit und reaktionslos gewesen waren[2]).

b) Bild der Retinitis albuminurica ohne Eiweißausscheidung.

Wir setzen hierher nicht nur Fälle, in denen die Harnuntersuchung ein negatives Ergebnis lieferte, sondern auch Krankengeschichten, in denen das Vorhandensein von Eiweiß nicht ausdrücklich erwähnt ist.

Neuroretinitis optica unter dem Bilde der Retinitis albuminurica, bei eiweißfreiem Harne. Ausgang in Atrophie.

Eine 29jährige Arbeiterin, die vier Jahre lang mit dem Abkratzen und Glätten weißer Ofenkacheln beschäftigt war, erkrankte plötzlich, ohne daß Kolik vorangegangen war, mit Coma, das 17 Stunden währte. Der Harn war eiweißfrei. Nach weiteren sechs Wochen erschien trotz der Nichtbeschäftigung mit Blei eine Neuroretinitis, welche ganz das Aussehen einer Retinitis albu-

---

1) Després, Bullet. de la Soc. de Chir. de Paris. 3. Sér. Tom. I. p. 555.
2) Oliver, Brit. med. Journ. 17. Okt. 1885. p. 731.

minurica hatte, ohne daß Eiweiß im Harn war. Nach zwölf Wochen bestand Prominenz der Sehnervenpapille um etwa eine Dioptrie, Verwaschensein der Papillengrenze, blaßgelbliche Papillen, dünne Gefäße, also eine in Atrophie ausgehende Entzündungspapille. Weiter sah man braunrote Färbung des zentralen Dritteiles vom Augenhintergrund bei normaler Färbung der peripherischen zwei Dritteile. Die Macula lutea sowie ihre Umgebung rechts war von feinen stachelförmigen, links von größeren sprenkligen, hellweiß glänzenden Fleckchen besetzt, die tief in der Retina saßen.

SR = $^1/_{10}$, SL = $^1/_{20}$. Die Farben wurden beiderseits falsch bezeichnet. Die Gesichtsfelder waren nach oben und innen eingeschränkt[1]).

Bleiamblyopie nach Kolik- und Kopfschmerzen. Papillen bläulichweiß. Bild der Retinitis albuminurica.

Ein 17jähriges blasses Mädchen, seit vier Jahren in einer Schriftgießerei beschäftigt, erkrankte vor mehreren Monaten an Bleikolik, Kopfschmerzen und Sehstörungen. Die Menses waren seit einem halben Jahre ausgeblieben, seit 14 Tagen aber wieder vorhanden. SR = 0, SL = $\frac{1}{\infty}$. Die Papille erschien beiderseits bläulichweiß und die Gefäße eng. Die Makulargegend war beiderseits von heller Punktgruppe eingenommen. Zwischen Papille und Macula sah man zarte, weißliche, vertikale, etwas verästelte Streifen.

Nach dem Aussehen der Papille und dem Zustande des Sehvermögens dürfte Atrophie vorgelegen haben, aber mit ungewöhnlichen Veränderungen der Netzhaut, wie sie bei Albuminurie beobachtet werden[2]).

Der folgende vereinzelte Fall enthielt so besondere klinische Eigentümlichkeiten, wie sie bei Bleivergiftung nie wieder beobachtet wurden.

Linksseitiges Flimmern und zentrales Skotom. Gesichtsfeldbeschränkung für Farben. Diffuse Retinitis, einer syphilitischen gleichend, Skotom schwindet durch Jodkalium.

Ein 40jähriger Arbeiter, der sich mit der Vorbereitung der Bleiglasur von Ofenkacheln beschäftigte, war vor 15 Jahren an einem Ulcus am Gliede, aber ohne sekundäre Erscheinungen erkrankt. Vor 17 Jahren hatte er zuerst Bleikolik, vor drei Jahren wieder und zuletzt vor einigen Monaten. Seitdem bestand Flimmern vor dem linken Auge. Rechts hatte er eine adhärierende Hornhautnarbe und Kapselkatarakt, infolge von Blennorrhoe. Es bestand ein Bleisaum. SR = Finger in $2^1/_2$ Fuß, SL = $^1/_6$—$^1/_8$.

Das Gesichtsfeld hatte links die Grenzen für Weiß fast normal, für Farben konzentrisch etwas eingeengt. Es war ein zentrales Skotom vorhanden.

Ophthalmoskopischer Befund: Diffuse Retinitis.

Durch Inunktion verschwand die letztere bis auf eine zarte diffuse Trübung. Das Skotom blieb unverändert. Der Kranke erhielt Jodkalium. Nach sieben Wochen war die Sehschärfe fast $^1/_3$ und das Skotom gänzlich geschwunden. Die Netzhauttrübung war nach zwei Jahren ganz beseitigt und die Sehschärfe $^1/_2$ geworden[2]).

1) Lehmann, Ein Fall von schwerer chron. Bleiintoxikation. Inaug.-Diss. Halle 1890. Auch in dem Falle von Stood, wo bei Atrophie des Opticus sich eine helle Punktgruppe fand, sowie in dem von Müller war der Urin frei von Eiweiß.

2) Hirschberg, l. c — Weitere Fälle bei Formiggini, Rivista clinica. Giugno 1884; Steffan, Jahresbericht über die Verwaltung des Medizinalwesens der Stadt Frankfurt a. M. 1873. Bd. XVII. S. 167. Ein weiterer Fall betraf einen „zweifellos an Bleiniere leidenden" Anstreicher, der eine doppelseitige Retinitis albuminurica aufwies (Ancke, Zentralbl. f. pr. Augenheilk. 1885. S. 486). — Saska, Casop. lek. cesk. 1905. No. 25. — Rist, Rec. d'Ophth. 1906. p. 694.

Das Vorliegen einer spezifischen Retinitis in diesem Falle scheint nicht ganz ausgeschlossen.

Schließlich sei erwähnt, daß auch eine Cataracta saturnina auf Schrumpfniere zurückgeführt wird, indem die letztere erhöhten Blutdruck und einen auch auf die Linse sich erstreckenden mangelhaften Flüssigkeitswechsel zur Folge habe[1]). Auch in einem anderen Falle wurde doppelseitige Katarakt auf Bleiwirkung zurückgeführt[2]).

5. Hemianopsia saturnina.

Mehrfach ist bei Bleivergiftungen eine Sehstörung beobachtet worden, welche in der Form von Hemianopsie auftrat, als deren Ursache teils zentrale, teils peripherische Herde in Tractus und Chiasma angenommen worden sind. In der ältesten diesbezüglichen Mitteilung heißt es: Ein junger Maler bekam Bleikolik. Im Anschlusse an diese sah er jeden Gegenstand nur zur Hälfte. Erst als die Kolik ganz geschwunden war, schwand diese Hemiopie[3]).

Tanquerel des Planches behauptete, bei Wiederkehr des Sehvermögens gäben die Kranken zuweilen an, die Gegenstände wären wie entzwei geschnitten, und sie könnten von ihnen entweder nur die Hälfte oder den Mittelpunkt, oder die Peripherie unterscheiden. Leider finden sich in seinen Krankengeschichten hierüber keine näheren Angaben.

Hemianopsie und neuritische Veränderungen bei durch Blei veranlaßten Gehirnstörungen.

Ein 56jähriger Maler, der im 16. Jahre Bleikolik gehabt hatte, litt im Jahre 1884 an Epilepsie und Hemianopsie. Die Augenuntersuchung hatte damals Fehlen der inneren Gesichtsfeldhälfte des rechten Auges und links beginnende Katarakt ergeben. Im Jahre 1887 wurde er im Krankenhause wegen Krämpfen behandelt. Jetzt bestanden: Benommensein. Sprachstörungen aphasischen Charakters, linksseitige Facialislähmung, Extremitätenlähmung. Der Harn war frei von Eiweiß.

Augenuntersuchung. Auf dem linken Auge schien die Sehkraft bis auf ein Geringes erloschen zu sein, und erst nach vielen mühevollen Versuchen erhielt der Untersucher den Eindruck, daß der Kranke in der linken Gesichtsfeldhälfte des rechten Auges nichts sah. Rechts erschien die Papille in ihrem inneren Teile matt und getrübt. Die Grenzen waren leicht verwischt. Es bestanden leichte neuritische Veränderungen. Die Papille war nicht sichtbar. Die Sektion ergab: Encephalomalacia fusca multiplex cerebri. Hydrocephalus internus. Ependymitis proliferans[4]).

Sehschwäche und linksseitige homonyme Hemianopsie bei Kolik und Bewegungs- und Empfindungsstörungen durch Blei. Heilung.

Ein 27jähriger Maler wurde am 8. Oktober 1889 in das Krankenhaus aufgenommen. Er litt seit fünf Jahren an Leibschmerzen und Verstopfung, welche immer durch Abführmittel zu beseitigen waren. Bei der Aufnahme zeigte sich der erste Herzton, besonders über der Mitralis, unrein und der zweite Aortenton verstärkt. Man hörte einen Doppelton an der Art. cruralis. Ein geringer Bleisaum war vorhanden. Der Urin war eiweißfrei. Gegen

1) Grilli, Rec. d'Ophth. 1904. p. 607.
2) Staub, Med. Klinik. 1906. S. 520.
3) Vater, zit. bei Rognetta, Revue médicale. 1832. T. IV. p. 435.
4) Westphal, l. c. S. 30.

die vorhandene Bleikolik wurde Opium verordnet. Am 11. Oktober wurden Klagen über starken Kopfschmerz und Sehschwäche auf beiden Augen laut. In den nächsten Tagen entwickelten sich eine stark ikterische Färbung der Haut und Conjunctiven, Sehschwäche und Schwerhörigkeit, benommenes Aussehen und Schwindelgefühl. Die Pupillen waren mittelweit, ihre Reaktion minimal.

Ophthalmoskopischer Befund: Beiderseits erkannte man auffallend enge Arterien. Die Prüfung des Gesichtsfeldes, welche bei der Benommenheit des Kranken nur durch Handbewegungen ausführbar war, ergab auf beiden Augen ein Fehlen der linken Hälfte. Im weiteren Verlaufe entwickelte sich eine Parese des linken Facialis. Die Reflexe auf der linken Körperseite waren kleiner als rechts. Auf der ganzen linken Körperseite schien das Tast- und Schmerzgefühl herabgesetzt zu sein. Der linke Arm war gelähmt, die Augenbewegungen frei. Eine hemianopische Pupillenreaktion ließ sich nicht nachweisen. Die Bewegungs- und Gefühlsstörungen besserten sich allmählich. Der Icterus schwand. Am längsten — bis zum 18. Oktober — bestand die Hemianopsie. Alsdann erfolgte vollständige Heilung[1]).

Man nahm eine Störung im hinteren Schenkel der inneren Kapsel an, welche Stelle alle in Betracht kommenden Bahnen vereinigt. Ob Blutung oder Ischämie bestanden hat, bleibt unbestimmt. Nephritis war nicht vorhanden. Der Zusammenhang der Sehstörungen mit dem Saturnismus ist wahrscheinlich. In einer zweiten Wiedergabe desselben Falles werden auf Grund des Fehlens der hemiopischen Pupillenreaktion die cerebralen Symptome jenseits des Reflexbogens verlegt, und zwar in den Hinterhauptslappen und den hinteren Teil der Occipito-Temporalwindungen, oder in die Faserung zwischen dem Reflexbogen und den genannten Rindengegenden[2]).

Die Hemianopsie beobachtete man auch als eine heteronyme, nämlich temporale. Es mußte ein Herd im Chiasma angenommen werden. Ophthalmoskopisch bestand eine typische Stauungspapille. Der Untersucher ist, wie die vorher beschriebenen Fälle lehren, im Irrtum, wenn er glaubt, es sei außer dem Westphal'schen Falle, welchen er wegen der einseitigen Erblindung durch Katarakt nicht recht will gelten lassen, noch kein Fall von typischer Hemianopsie bei Bleikranken beschrieben worden. Wohl aber ist seine Beobachtung die erste und bisher auch einzige von heteronymer Hemianopsie.

Bleiamaurose. Stauungspapille. Temporale Hemianopsie. Konzentrische Einengung der erhaltenen Gesichtsfeldhälfte. Besserung.

Ein 35 jähriger Anstreicher erkrankte unter typischen allgemeinen Hirntumorsymptomen (Kopfschmerz, Erbrechen, Schwindel, Bewußtlosigkeit, große Vergeßlichkeit, Sprachstörungen). Bei der Untersuchung seiner Augen fand sich typische Stauungspapille, beträchtliche Herabsetzung des Sehvermögens des rechten, fast vollständige Erblindung des linken Auges, von welcher der Patient bis dahin keine Kenntnis gehabt hatte. Die genauere Untersuchung ergab: SR = $^6/_{36}$, Jäg. No. 15 mühsam; das Gesichtsfeld war temporal hemianopisch, der Defekt unten etwas in die nasale Hälfte überspringend. In der erhaltenen Gesichtshälfte bestand eine konzentrische Einengung für Farben, und zwar für Blau-Grün viel stärker als für

1) Hertel, Charité-Annalen. 1890. Bd. XV. S. 220.
2) Schroeder, Cerebralerscheinungen bei chron. Bleivergift. Berlin 1900.

Rot. Am linken Auge bestand kein Formensehen. Handbewegungen wurden nur mit der lateralen Netzhauthälfte (also in der nasalen Gesichtsfeldhälfte) gesehen, von Farben in großen Flächen wurde daselbst nur Rot und Gelb erkannt. Unter entsprechendem Verhalten besserte sich das Sehvermögen an beiden Augen, und zwar am linken Auge soweit, daß in der nasalen Hälfte das Gesichtsfeld nahezu normale Ausdehnung erreichte, die Farbenempfindung wiederkehrte, und Finger auf ca. 1 m Distanz gezählt wurden. Es blieb aber an beiden Augen eine temporale Hemianopsie bestehen. Am rechten Auge verlief die Trennungslinie zwischen der sehenden und blinden Gesichtsfeldhälfte etwas temporalwärts vom vertikalen Meridiane, am linken Auge ungefähr ebenso viel nasalwärts, so daß hier also das ganze Gesichtsfeld nicht den Fixationspunkt einschloß[1]).

Hier wurde angenommen, daß die Bleiaffektion jeden Teil der Sehbahn befallen könne, und der Sitz des Krankheitsherdes, wie es ja nach den anatomischen Verhältnissen auch nicht anders möglich ist, in der Mitte des Chiasma vermutet. Derselbe mußte wegen der Ueberkreuzung der die nasale Netzhauthälfte versorgenden Fasern zunächst diese außer Tätigkeit setzen. Durch Weiterwandern des Prozesses nach der linken Tractusseite mußte auch das ungekreuzte Bündel des linken Auges und damit dessen temporale Netzhauthälfte in Mitleidenschaft gezogen werden. Bei einer Rückbildung in umgekehrter Richtung war es notwendig, daß diese Hälfte zuerst wieder frei wurde. Aehnlich liegen die Verhältnisse für das rechte Auge, dessen nasales Gesichtsfeld ja auch nicht intakt war.

Mit einer Hemianopsie kann auch ein eigentümliches Verhalten der verschiedenen Funktionen des Gesichtsfeldes verbunden sein.

Homonyme Hemianopsie bei einem früher schon Bleigelähmten mit entsprechender, ebenso ausgedehnter Farbenstörung. Besserung.

Ein 39jähriger Schriftsetzer hatte vor zwölf Jahren Extensorenlähmung des rechten Armes und später mehrfach Bleikolik bekommen. Am 4. Juni 1899 trat eine Sehstörung ein, welche links alsbald wieder verschwand, rechts aber bestehen blieb in Form einer halbseitigen temporalen Verdunkelung des Gesichtsfeldes. Mittlerweile hatte sich auch an der rechten Lunge Tuberkulose entwickelt. Am 21. Juni 1899 wurde ein deutlicher Bleisaum festgestellt. Die Muskulatur des rechten Armes war weniger entwickelt und schwächer als die des linken. Die Sehschärfe betrug beiderseits $^6/_6$.

Das nasale Gesichtsfeld des linken Auges fehlte bis auf einen kleinen Zwickel in der unteren Hälfte nahe dem Fixierpunkt. Rechts fehlte von der temporalen Hälfte nur der untere Quadrant, während die Farben auf der ganzen Hälfte, ebenso wie links fehlten (Fig. 55). Es bestand sonach vollständige Hemiachromatopsie und teilweise Hemianopsie. Bei wiederholten Untersuchungen wurden von dem intelligenten Patienten stets dieselben Angaben gemacht. Die Beweglichkeit war gut erhalten. Bei extremer Seitenwendung entstand geringer Nystagmus. Die Pupillen waren gleich, von prompter Reaktion. Am Augenhintergrunde war, außer etwas überfüllten und streckenweise geschlängelten Venen, alles normal.

Unter Verabfolgung von Jodkalium nahmen die Weißgrenzen so zu, daß der beschriebene Zwickel auf der nasalen Seite des linken Auges noch größer wurde, während rechts nur ein kleiner Defekt im äußeren unteren Quadranten blieb. Die Farbenstörung blieb unverändert[2]).

---

1) Elschnig, l. c.
2) Bihler, Arch. f. Augenheilk. 1899. Bd. XL. S. 274.

Fig. 55.

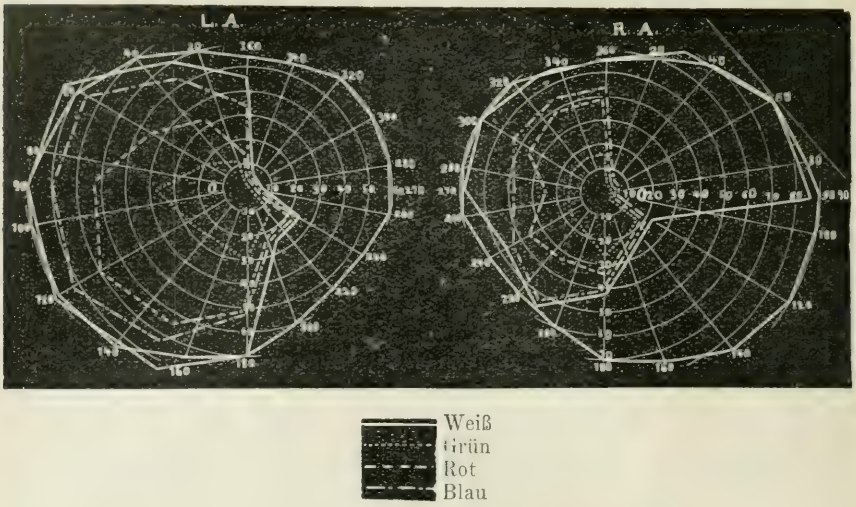

Dieser Fall scheint die Wilbrand'sche Hypothese von dem Vorhandensein besonderer Farbensinn- und Lichtsinnzentren zu stützen. Man könnte annehmen, daß das erstere vollständig, das letztere teilweise funktionsunfähig geworden war. Bihler hält indessen einen zentralen Herd wegen des gänzlichen Fehlens von Cerebralerscheinungen nicht für wahrscheinlich, glaubt vielmehr, daß das Bild durch die Annahme einer Erkrankung des linken Tractus erklärt werden könne. Man hätte sich vorzustellen, „daß derjenige Teil der Fasern, welcher im Chiasma nach der anderen Seite geht, weniger befallen ist, so daß derselbe für die Leitung einfacher Lichtempfindung noch teilweise funktioniert". Es wird demnach für möglich gehalten, daß ein bestimmter Grad von Erkrankung der Opticusfasern diesen die Fähigkeit benimmt, die Farbenempfindung zu leiten, während die Leitung der Helligkeitsempfindung unbeeinträchtigt bleibt. Mehr als Hypothese ist diese Ansicht aber vorläufig auch nicht, wenngleich man nach den geschilderten Symptomen dieselbe immer noch für wahrscheinlicher halten muß, als die Annahme eines zentralen Herdes.

Bleiepilepsie. Neuroretinitis. Einseitige Sehnervenatrophie. Hemianopsie. Tod durch Morbus Brightii.

Ein Maler, der seit seinem 13. Jahre diesem Berufe oblag und zu 21 Jahren Bleikolik neben Armparalyse bekommen hatte, wurde später von Epilepsie befallen. Im Krankenhause besserte sich sein Befinden ein wenig. Drei Monate später wurde er ophthalmologisch untersucht. Das Sehvermögen war schlecht; Lesen war nur bei ganz hellem Lichte möglich. SR $= {}^{20}/_{30}$. SL $= {}^{20}/_{100}$.

Die Gesichtsfeldaufnahme ergab: Unregelmäßige Hemianopsie, die nasale Hälfte des Feldes war intakt. Am rechten Auge bestand eine exsudative Neuroretinitis mit starker Exsudation über den Papillen und den benachbarten Teilen der Retina. Links war Atrophie von Opticus und Retina mit Verschluß einiger Gefäße feststellbar.

Der Harn enthielt Eiweiß. An den Arm- und Handmuskeln fanden sich die Zeichen vorgeschrittener Bleiveränderungen. Der Tod erfolgte durch Morbus Brightii[1]).

6. Funktionsstörungen der Augenmuskeln.

a) Muskellähmungen.

Zur Vervollständigung des klinischen Bildes der durch das Blei hervorgerufenen Sehstörungen sind noch die Lähmungen der Augenmuskeln näher zu besprechen. Verschiedentlich war von solchen schon in einzelnen der oben wiedergegebenen Krankengeschichten die Rede, doch ist auch eine Reihe von Fällen bekannt, in welchen die Muskelstörung die einzige Erkrankung des Schapparates darstellte. Auf die Veränderungen an Pupille und Akkommodationsmuskel brauchen wir nicht mehr zurückzukommen, sondern wollen nur eine einheitliche Uebersicht der Funktionsstörungen geben, welche die den Bulbus bewegenden Muskeln betreffen.

Man hat sowohl vollständige Ophthalmoplegien, wie Erkrankungen im Gebiete einzelner Nervenbahnen, am seltensten eine Trochlearislähmung beobachtet. In einzelnen seltenen Fällen traten Symptome auf, die auf eine Lähmung des Sympathicus bezogen werden mußten.

Die klinische Erkenntnis, daß bei dem chronischen Saturnismus Muskelstörungen des Auges mit tieferen Sehstörungen verbunden sein können, geht bis zum Ende des 18. Jahrhunderts zurück. Schon damals wurde Strabismus mit Diplopie u. a. m. an einem Bleikranken gesehen[2]). Vorübergehenden Strabismus beschrieb auch Tanquerel des Planches in einem Falle, und bemerkte auch allgemein hierzu, daß man bei doppelter Amaurose von verschiedenem Grade nicht selten eine solche leichte Muskelstörung fände. Vor beiläufig 50 Jahren erkannte, wie wir schon angaben, v. Stellwag, die Bedeutung der Muskelaffektionen für die durch das Blei hervorgerufenen Sehstörungen richtig, wenngleich er keine genauere Analyse der Erscheinungen gegeben hat. In einigen späteren Fällen stellte man die einzelnen befallenen Muskeln genauer fest[3]), und zwar einmal unvollkommene Lähmung des Abducens beiderseits und des Oculomotorius einerseits. Bei einem Kranken erschien nach wiederholten Anfällen saturniner Encephalopathie Parese sämtlicher äußeren Muskeln eines Auges.

Bei einem Maler, welcher vor zehn Jahren Kolik und seit zwei Jahren Tabes hatte, bestand Paralyse des rechten Oculomotorius und Sehstörung.

Ein anderer, 32jähriger Maler, welcher vor Jahren Kolik und vor einem Jahre Herpes zoster ophthalmicus überstanden hatte und jetzt an Gedächtnisschwäche und Sprachstörung litt, wies Unbeweglichkeit des linken Auges und Parese des rechten Oculomotorius auf und bei einem dritten Maler wurde Trochlearis-Lähmung festgestellt[3]).

1) Fisher, Americ. Journ. of Med. Scienc. 1892. Vol. CIV. p. 52. — In einem weiteren Falle (Porsey u. Farr, Coll. of phys. of Philad. 20. Jan. 1910) mit apoplektiformen Anfällen scheint es sich um eine Blutung im Occipitallappen gehandelt zu haben. — S. a. Williams, Ann. of Ophthalm. 1911. p. 719.

2) Zinken-Sommer, l. c.

3) Galezowski, Recueil d'Ophthalm. 1877. p. 264. — Amblyopies toxiques. p. 104. — Aurand-Burnat, L'écho médical. 1902. No. 6. p. 161. Einmal beiderseitige Internuslähmung und Akkommodationsparese.

Die Beweiskraft der letzten drei Beobachtungen wird bestritten[1]). So weit zentrale Symptome auf Komplikationen deuten, hat dieser Einspruch eine Berechtigung. Wenn aber behauptet wird, daß saturnine Lähmungen von Gehirnnerven (abgesehen von der saturninen Aphonie) nicht bekannt, also auch paralytische Diplopie aus dieser Ursache nicht zu erwarten sei, so gibt es genug zweifellose Beobachtungen, welche direkt das Gegenteil beweisen.

So haben wir im Vorstehenden Fälle angeführt, in denen Strabismus und Diplopie bestanden. In einem anderen muß nach der Anamnese eine linksseitige Abducenslähmung vorgelegen haben[2]), und ein Kranker wies nach genauer Beobachtung eine doppelseitige Abducenslähmung auf, welche ungefähr drei Wochen anhielt und gleichzeitig mit den übrigen Erscheinungen der Bleivergiftung unter einer Schmierkur und Gebrauch von Jodkalium zurückging[3]). In zwei weiteren Fällen bestanden rechtsseitige Abducenslähmung, beziehungsweise Lähmung des rechten Oculomotorius und Facialis. Auf den vorstehenden Blättern sind ferner eine Reihe anderer ähnlicher Erkrankungen verzeichnet, z. B. eine vollständige Lähmung des linken und eine nur geringe des rechten Abducens[4]), ferner eine rechtsseitige Abducensparese[5]), eine vollständige Lähmung beider Oculomotorii und des linken Abducens, sowie eine Parese des rechten[6]), eine fast vollständige Ophthalmoplegie des linken mit Abducenslähmung auf dem anderen Auge, welche beide einen günstigen Ausgang nahmen[7]), und schließlich wurde eine einseitige Oculomotoriuslähmung beobachtet bei beiderseits erhaltener, aber träger Pupillarreaktion[8]).

Es gibt aber noch viele andere solcher bisher nicht angeführter Fälle, z. B. den folgenden wenig gekannten, in dem die Bewegungsstörungen das Hauptsymptom an den Augen darstellten:

Bei einem an Bleikolik erkrankten Mennigearbeiter zeigte sich neben Schwindel und Bewegungsstörungen anfangs eine leichte Beeinträchtigung des Sehvermögens. Nach Beseitigung der Konstipation erschien Diplopie. Nach einer vorübergehenden Besserung traten epileptiforme Krämpfe und Delirien ein, in denen er zugrunde ging[9]).

Bei zwei weiteren Kranken fanden sich Lähmung des Abducens dexter, beziehungsweise Lähmung des Oculomotorius dexter[10]).

Paresen im Bereiche der motorischen Augennerven und reflektorische Pupillenstarre.

Ein 42 jähriger Schlosser, der viel mit Blei umzugehen hatte: sah erdfahl aus, hatte ein livides Zahnfleisch und litt an Leibschmerzen und Verstopfung. Er hatte eine Lähmung von Extensoren der rechten Hand, Aphonia satur-

---

1) Hirschberg, l. c.
2) Stood, l. c. — Vergl. S. 481.
3) v. Schroeder, l. c. — Vergl. S. 471.
4) Müller, l. c. — Vergl. S. 472.
5) O. Ring und Miller, l. c. — Vergl. S. 473.
6) Chvostek, l. c. — Vergl. S. 490.
7) Wadsworth, l. c. — Vergl. S. 483.
8) Wood, l. c. — Vergl. S. 487. — Eine rechtsseitige findet sich bei Buzzard, Brain. 1890. Vol. XIII. S. 227.
9) Andral, Clinique médicale. Paris 1834. T. II. p. 218.
10) Landesberg, Jahresber. f. Ophthalm. 1880. S. 245.

nina, durch doppelseitige Lähmung der Musculi crico-arytaenoidei postici, und rechtsseitige Hemiatrophie der Zunge.

Ophthalmoskopischer Befund: Rechts bestand eine normale und volle Sehschärfe, links markhaltige Nervenfasern nach oben von der Papille bei einer Sehschärfe von $^1/_3$ und erheblicher Hyperopie. Beiderseits bestand reflektorische Pupillenstarre, ferner links eine ganz leichte Ptosis; dabei war auffällig, daß beim Blick nach unten das linke obere Lid dem Bulbus nicht recht folgte. Die Augenbewegungen nach rechts waren etwas beschränkt und in den Endstellungen der Augen von einzelnen nystagmusartigen Zuckungen begleitet. Andeutungen desselben Verhaltens bemerkte man auch beim Blick nach links[1]).

Verschiedenartige Lähmungssymptome am Auge. Pupillenstarre. Ataktische Erscheinungen.

Ein 43jähriger Tüncher ließ am 24. April 1892 beiderseits Exophthalmus, rechts stärker als links, und doppelseitige Ptosis erkennen. Die Höhe der Lidspalte in der Mitte betrug rechts 5 mm, links 8 mm. Durch Kontraktion der Stirnmuskeln konnten diese Maße auf 11 mm links und 9 mm rechts gebracht werden.

Der rechte Bulbus war temporalwärts und etwas nach unten gewendet. Bewegung im Sinne des rechten Internus war unmöglich. Beweglichkeitsbeschränkung zeigte sich auch nach oben, und zwar traten dabei Rotationsbewegungen auf infolge klonischer Zuckungen des Obliquus inferior. Nach unten ging die Bewegung nur im Sinne einer Kontraktion des Obliquus superior vor sich. Nach unten außen bestand eine normale Beweglichkeit.

Links war eine normale Exkursion nach oben mit vereinzelten Zuckungen des Rectus superior erzielbar. Nach unten kam es zu starker Innenrotation durch Ueberwiegen des Rectus inferior gegenüber dem geschwächten Obliquus superior. Die Innendrehung war normal; temporalwärts konnte der äußere Hornhautrand höchstens auf 3—4 mm der äußeren Lidkommissur genähert werden. Dabei bestand Nystagmus horizontalis. Doppelbilder konnten nur schwer hervorgerufen werden. Sie waren gekreuzt, zeigten in der oberen Blickfeldhälfte starke, in der unteren geringe Höhendifferenz; das obere, dem rechten Auge angehörige Bild stand schief, das obere Ende nasalwärts. Abducens und Trochlearis zeigten rechts keine Lähmungserscheinungen; links bestand also eine geringe Parese des Obliquus superior und des Rectus superior.

Die Pupillen waren etwas unregelmäßig, annähernd oval. Links war der größte Durchmesser horizontal, rechts schräg von außen oben nach unten innen. Derselbe betrug rechts 2 mm, links 3 mm. Keine Spur von Reaktion auf Licht war erkennbar, auch nicht mit konzentriertem Lupenlicht und Beobachtung durch Corneallupe. Ebenso bestand bei Konvergenz und Akkommodation absolute Starre.

Bei der zweiten Untersuchung zeigte die rechte Pupille das folgende Verhalten: Bei längerem Fixieren des vorgehaltenen Fingers und öfterer Aufforderung dazu, geriet der Patient in Erregung. Dabei zeigte sich eine rechtsseitige Schweißsekretion und Oszillationen der rechten Pupille, verbunden mit allmählicher Erweiterung, vornehmlich nach oben außen. Dies dauerte durchschnittlich zehn Sekunden, wonach ziemlich rasche Rückkehr in weniger deutlichen Oszillationen bis zur Ursprungsweite erfolgte. Der längste Durchmesser wurde so auf 6—7 mm vergrößert. Dasselbe Phänomen konnte hervorgerufen werden durch die Aufforderung, die Augenlider möglichst zu heben und gehoben zu halten, ebenso bei dem angestrengten Versuche zur Blick-

---

1) Remak, Berl. klin. Wochenschr. 1886. No. 25. S. 401.

wendung nach links. Atropin machte rechts nur eine geringe Erweiterung. Der intraokulare Druck war rechts deutlich vermindert.

R + 1,0 D ⊃ conv. cyl. 1,0 D → Sehschärfe = 1/3. L + 1,75 D Sehschärfe = 1. Rechts wurde mit conv. 5 D Jäg. IV in 24 cm gelesen, links mit + 6.0 D Jäg. I in 24 cm. Es bestand mithin links eine vollständige, rechts eine fast vollständige Akkommodationslähmung.

Die Gesichtsfelder für Rot und Grün waren beiderseits eingeschränkt, besonders rechts. Die Grenzen überschritten hier temporalwärts kaum die Mittellinie. Links war die Einschränkung konzentrisch. Kein Skotom war erweislich. Rechts war der Farbensinn (Wahlproben) sehr unsicher, links normal.

Es fehlten die Kniephänomene, ferner bestand Schwanken bei geschlossenen Augen, Ataxie beider Beine, Neuralgien und gastrische Krisen, Hypertrophie des linken Ventrikels, stark akzentuierter zweiter Aortenton und ein harter gespannter Puls von 130. Im Urin waren Spuren von Eiweiß.

Die Anamnese ergab, daß der Mann seit seinem 15. Jahre mit Bleifarben arbeitete, öfter heftige Kolik und 1876 andauerndes Herzklopfen, besonders morgens früh gehabt hatte. Seitdem litt er auch an lanzinierenden Schmerzen in den Extremitäten. Jeden Sommer trat 14tägiges Erbrechen ein, aber seit 1880 nicht mehr. Vor zwei Jahren erschien über Nacht eine Lähmung des rechten Armes, welche innerhalb drei Monaten wieder verschwand. Seitdem hatte er auch Lähmungserscheinungen am rechten Auge. Allmählich entwickelte sich Exophthalmus. Die Schweißabsonderung war stark, besonders an der Stirn. Dabei zeigte sich eine auffallende Beteiligung der rechten Gesichtshälfte, welche sich lebhaft rötete. Seit zwei Jahren war Ptosis eingetreten und der Kranke hatte oft Müdigkeitsgefühl und Schwindel[1]).

Der Exophthalmus und die vasomotorischen Störungen in diesem Falle wurden für die Folge einer Erkrankung des Sympathicus gehalten. Ersterer verschwand wieder unter der angewendeten Therapie mit Jodkalium und Abführmitteln. Es sollte sich daher nicht um eine schwere idiopathische anatomische Läsion des betreffenden Bezirkes der Medulla oblongata, sondern wahrscheinlich um die vorübergehende Wirkung eines chemischen Giftes handeln. Für die Augenmuskeln wurde eine nukleare Erkrankung angenommen. Die Lähmung der interioren Muskeln des linken Auges sei durch eine Kernlähmung ausreichend erklärt. Das bei psychischer Erregung auftretende Pupillenspiel des rechten Auges beruhe auf Sympathicusreizung, wofür auch der Umstand spreche, daß das Phänomen durch Cocain erleichtert wurde. Der Fall wird für eine Kombination von Tabes mit einer Intoxikation durch Blei angesehen, doch dürfte es nicht ganz leicht sein, die Grenze für beide zu bestimmen.

Bei einer chronischen Bleilähmung mit Kolik und Extensorenlähmung entstand eine einseitige Amblyopie, sowie eine Farbenblindheit für Gelb und Grün, und auf demselben Auge eine Lähmung des M. rectus externus. Es bestand dabei eine rechtsseitige Hemianästhesie, weshalb die Störungen, unberechtigter Weise, als hysterische betrachtet wurden[2]).

Abducenslähmungen, ein- oder doppelseitig, kamen mehrfach vor[3]). Wir lassen die bisher bekannt gewordenen Fälle folgen.

1) Bach, Arch. f. Augenheilk. Bd. XXVI. Heft 3 u. 4. S. 218.
2) Letulle, Bullet. méd. 1887. p. 723.
3) Pal, zit. bei Fisher, l. c. p. 54. — Hammer, Deutsche Zeitschr. f. Nervenheilk. 1905. Bd. XXIX. S. 323. — Köllner, Deutsche med. Wochenschr. 1908. No. 3.

Ein Mann bekam durch Bleieinfluß in langsamer Entwickelung doppelseitige Sehnervenatrophie. Lähmung des linken Abducens und Ungleichheit der Pupillen und Ataxie[1]).

Bei einem Maler bestand eine doppelseitige und fast vollständige Abducenslähmung durch Bleivergiftung. Die Extensoren der Hand waren ebenfalls gelähmt, ebenso die Peronei. Die äußere Seite der unteren Extremitäten war anästhetisch[2]).

Abducensparese bei Encephalopathia saturnina.

Ein 20jähriger Schriftgießer erkrankte gleich im ersten Arbeitsjahr an Bleikolik, später noch viermal. Seit einem Jahre hatte er mehrmals wöchentlich Kopfschmerzen. Später traten Lähmung, Doppeltsehen, epileptischer Anfall mit Bewußtlosigkeit, Aphasie, Phantasieren hinzu.

In der Klinik wurden an dem geistig gestörten Manne u. a. mittelweite Pupillen von gewöhnlicher Reaktion festgestellt. Bei ruhigem Blicke erschien der linke Bulbus nach innen eingestellt, beim Seitwärtsblicken ließ sich eine leichte Insuffizienz beider Abducentes konstatieren.

Nach 14 Tagen bestand eine deutliche beiderseitige Abducensparese: beim Seitwärtsblicken wurde der innere Winkel zwar gut erreicht, hingegen blieb zwischen äußerem Lidwinkel und Cornealrand ein beträchtliches Stück Sclera zurück; bei ruhigem Blick zeigte sich Strabismus convergens.

Die Abducensparese bildete sich wesentlich zurück, wie alle anderen Symptome. Nach zehn Wochen bestand jedoch noch transversales Rückschwanken des Bulbus beim Blick nach außen, offenbar als Ausdruck der Schwäche im Abducens[3]).

Insuffizienz eines Rectus internus und Abducens (?) bei einem Bleikranken.

Erkrankung im Gebiete der motorischen Augennerven wurde bei einem bleikranken Maler, der gleichzeitig an Extensorenlähmung litt, beobachtet. Es bestand Insuffizienz des linken M. rectus internus. Beim Versuche, zu konvergieren, wurde der linke Bulbus nicht nach innen rotiert. Es wurden die seitlichen Einstellungen nicht ganz erreicht, namentlich gelangte der linke Bulbus beim Blick nach außen nicht in den äußeren Augenwinkel[4]).

Lähmung des rechten Rectus internus nach siebenjährigem Verweilen von Schrotkörnern im Körper.

Ein Mann hatte sich aus Versehen 17 Schrotkörner in die Hand geschossen. Später stellten sich Kolik, Gliederschmerzen und Krämpfe, Spermatorrhoe, Kopfschmerzen, Schwindel, großer Marasmus und Lähmung des rechten Rectus internus ein. Keine Mittel halfen. Sieben Jahre darauf wurden die Schrotkörner, in der Annahme, daß Bleivergiftung vorliege, entfernt. Alle Erscheinungen schwanden danach bis auf die Muskellähmung[5]).

1) de Lantsheere, La Presse méd. belge. 1900. 1. — Société belge d'Ophthalm. 26. Nov. 1899.

2) Lagrange, Revue génér. d'Ophthalm. 1902. p. 285.

3) Mayer, Jahrb. f. Psych. 1892. Bd. X. S. 69.

4) Westphal, l. c. S. 24.

5) Lagleyze, Clin. ophthalm. 1896. No. 8. (Jahresb. f. Ophthalm. 1896. S. 402.) — Ueber Bleivergiftung, 18 Jahre nach dem Einschuß einer Bleikugel in den Körper vid. Küster und L. Lewin, Langenbeck's Arch. Bd. XLIII. In einem anderen Falle war durch eine Bleikugel im Humerus vollständige Amaurose entstanden.

Vollständige Oculomotoriuslähmung. Wiederherstellung durch Elektrizität.

Ein 38jähriger Jalousiearbeiter erkrankte an Bleikolik und Lähmungssymptomen der Gliedmaßen. Während die letzteren sich nach sechs Monaten besserten, bekam er rechtsseitige Kopfschmerzen und später Konvulsionen. Im ganzen fünf Jahre nach Beginn seines Bleileidens konnte er beim Erwachen eines Morgens sein rechtes Auge nicht öffnen. Es bestand Ptosis des rechten Augenlides mit aufgehobener Beweglichkeit des Rectus superior, Rectus inferior und Rectus internus. Die Pupillen waren weit und reaktionslos, die Ränder der linken Papille verwischt und über ihr selbst lag ein Nebel.

Jodkalium hatte keinen Erfolg, wohl aber die Behandlung mit dem konstanten Strom, durch welche noch sonst vorhandene Bleisymptome gebessert wurden, nur nicht die gestörte Muskeltätigkeit[1]).

Neben einer Ptosis, also einer Teilerscheinung der Lähmung des N. oculomotorius, kommen gelegentlich auch Sensibilitätsstörungen an den Lidern und Tränenträufeln vor. Das letztere wurde bei einem Bleiarbeiter von 21 Jahren beobachtet. Konstriktion der Tränenröhrchen, oder eine Muskellähmung, die das Hinausgepreßtwerden der Tränen in den Tränensack verhinderte, bestand hier. Der Kranke hatte auch Conjunctivitis, Albuminurie und eine Sehschärfe von $^1/_2$ ohne ophthalmoskopische Veränderungen[2]).

Störungen der Akkommodation. Ptosis, und Sensibilitätsminderung an den Lidern durch langen Gebrauch von Bleikollyrien.

Ein siebenjähriges Kind wurde $3^1/_2$ Jahre lang wegen einer chronischen granulären Conjunctivitis mit Kollyrien aus Bleiessig und Fomentationen aus Goulard'schem Wasser behandelt. Die ersten Störungen erfolgten nach ca. $2^3/_4$ Jahren an den Augen und der Orbitalumgebung, und zwar als eigentümliche Veränderungen der Akkommodation ähnlich denen, die u. a. Stellwag bei dem allgemeinen Saturnismus beobachtete. Dieselben nötigten zum Gebrauche von Konvexgläsern. Es erschienen ferner: Ptosis, Tränenlaufen, Mydriasis, bemerkenswerte Abnahme der Sehschärfe und Abnahme der Empfindung an den Lidern. Die beiden Spitzen eines Aesthesiometers wurden bei einer Distanz von 7 mm als eine einzige empfunden. Der Gebrauch von Jodkalium und Schwefelbädern stellte das Kind wieder her[3]).

Wahrscheinlich handelte es sich hier wesentlich um eine Erkrankung des Sehnerven, verbunden mit Akkommodationsschwäche.

Außer der bereits erwähnten wurde eine Trochlearislähmung beobachtet bei einer 30jährigen Frau, die einen Kaffeelöffel Meninge statt Natron bicarbonicum verschluckt hatte. Die Lähmung war linksseitig und trat nach mehreren Monaten auf. Dazu kam Neuritis optici beiderseits[4]).

Eine seltene Veranlassung zu Störungen an den Augenmuskeln gab das berufsmäßige Verpacken von Schokolade in bleihaltiges Stanniolpapier. Eine Frau bekam dadurch als Allgemeinerscheinungen Koliken, Muskelstörungen und einen Bleisaum, und an ihren Augen Myopie von etwa 5 D, muskuläre Insuffizienz, Strabismus divergens, conjunctivale Reizung und feine Trübungen in der Linse[5]).

1) Buzzard, Brain. 1890. Vol. XIII. p. 227.
2) de Lantsheere, Annal. d'Oculist. 1900. T. CXXIII. p. 145.
3) Manouvriez, Gaz. des hôp. 1879. p. 252.
4) Wirsing, Deutsche med. Wochenschr. 1907. No. 45.
5) de Lantsheere, La Presse méd. belge. 1900. No. 1. Vergl. auch S. 495.

Bleiblindheit. Strabismus nach einer Besserung des Sehvermögens. Skotome. Sehnervenatrophie.

Ein 29jähriger Arbeiter erkrankte nach einjähriger Beschäftigung in einer Akkumulatorenfabrik an Bleikoliken. Nach deren Aufhören erblindete er plötzlich. Nach sechs Wochen hob sich die Sehschärfe, es bestand aber Doppeltsehen. Bleisaum fehlte. Kolikanfälle wiederholten sich. Strabismus divergens trat auf, vorwiegend rechts. Sehschärfe = $^1/_{200}$. Die Gesichtsfelder waren konzentrisch eingeengt. Dabei bestanden Rotgrünblindheit und zentrale Skotome für Gelb und Blau. Die Papille war temporal abgeblaßt. Das Sehvermögen konnte nicht gebessert werden[1]).

Bei einem 24jährigen Malergehilfen mit Bleivergiftung trat das typische Bild der Konvergenzlähmung auf, welche später mit der Besserung des Allgemeinbefindens wieder verschwand[2]).

Eine Sichtung des Materials über 30 Fälle von Augenmuskelaffektionen durch Blei, in denen nähere Angaben über die Art des Befallenseins gemacht wurden, ergab folgendes:

a) Ergriffensein einzelner Nerven oder Muskeln.

Nerv. oculomotorius: Rechts 3 mal, links 1 mal.
Nur Ptosis und interiore Muskeln: 1 mal.
Rectus internus: Rechts 1 mal.
Trochlearis: 2 mal.
Abducens: Rechts 7 mal, links 1 mal, beiderseits 4 mal.

b) Mehrfache Lähmungen.

Vollständige Ophthalmoplegie links und Oculomotorius rechts.
Vollständige Ophthalmoplegie einerseits.
Vollständige Ophthalmoplegie links und Abducens rechts.
Internus und Abducens links.
Oculomotorius und Abducens beiderseits.
Oculomotorius und Facialis rechts.
Abducens rechts und Facialis links.
Abducens beiderseits und Oculomotorius einerseits.
Ptosis und multiple Bewegungsstörungen 2 mal.

Abgesehen von einer eben geschilderten Beobachtung[3]) gibt es noch einige Fälle mit Erscheinungen, welche auf eine Affektion des Sympathicus bei Bleikranken deuten, nämlich Lähmung des Dilatator der Pupille und Verengerung der Lidspalte.

In einem Falle von chronischer Bleivergiftung war die linke Pupille verengert, ebenso die linke Augenspalte[4]).

Unterschiede in der Weite und Lichtreaktion beider Pupillen.

Ein Wasserrohrleger, der mit Mennige viel zu tun hatte, bekam als Symptome des Saturnismus: Lähmungserscheinungen, Koliken, einen fadenförmigen Puls von 200—210, Lähmung der unteren Zweige des Facialis u. a. m.

Die rechte Pupille war enger als die linke und reagierte schwächer auf Lichtreiz. Diese Pupillenverengerung wurde von einer Lähmung des Dilatator

1) Guibert, Wochenschr. f. Ther. u. Hyg. d. Auges. 1902. S. 359.
2) Uhthoff, Graefe-Saemisch, Handbuch d. Augenheilk. 2. Aufl. Bd. XI. Kap. XXII. S. 68. Vergl. auch Haase, l. c.
3) Bach, l. c.
4) Fitz, zit. bei Dejerine-Klumpke, Des polyneurites. Paris 1889.

abgeleitet. Die geringere Lichtempfindlichkeit derselben könnte, obgleich sie im Vergleiche mit der linken Pupille ziemlich stark war, als scheinbare genannt werden: Die Pupille reagierte auf Lichtreiz in normaler Weise, erweiterte sich jedoch nach Entfernung desselben nicht in dem Maße wie die linke Pupille, da die betreffenden Nervenfasern paralysiert waren[1]).

Bei Gelegenheit der erwähnten Untersuchungen an 39 Hüttenarbeitern hatten wir auch dem Verhalten der Augenmuskeln besondere Aufmerksamkeit geschenkt. Da bei Bleikranken alle Grade der Augenmuskelstörungen, von leichten Paresen bis zu ausgesprochenen Lähmungen gefunden waren, so lag es nahe, nach latenten Störungen zu forschen, wie sie z. B. bei Tabeskranken vorkommen und erst nach Aufheben der regulierenden Wirkung des binokulären Sehaktes bemerkbar werden[2]). Es wurden daher bei allen Kranken Gleichgewichtsversuche mit dem Glasstäbchen nach Maddox angestellt, und es ergab sich dabei in allen Stellungen vollkommenes Gleichgewicht, wie man dies bei normal funktionierenden Augenmuskeln stets findet, vorausgesetzt, daß bei Fixation in der Medianebene Gleichgewicht vorhanden ist. Bei einigen Arbeitern war letzteres nicht der Fall, doch fand auch hier in den Seitenstellungen eine Zunahme des Abstandes nicht statt, so daß Paresen nicht angenommen werden konnten. Ferner wurde der Nahepunkt untersucht durch Fixieren eines gegen das Licht gehaltenen Nadelstiches in einer Karte, und der Fusionsfernpunkt durch Ueberwinden von Prismen. Auch hierbei traten auffallende Schwächezustände nicht zutage. Augenmuskelstörungen sind bei der Bleivergiftung seltnere Erscheinungen. Man wird daher auch die geringeren Grade weniger häufig antreffen, als bei einer Krankheit, in deren Symptomenbilde Innervationsstörungen, wenigstens im Gebiete der vom Oculomotorius abhängigen Funktionen typisch sind.

b) Krämpfe der Augenmuskeln.

Außer Lähmungen der Muskeln kommen auch Krämpfe derselben vor, aber nur als Teilerscheinungen allgemeiner Konvulsionen bei saturniner Encephalopathie. Eine Bedeutung für das Sehvermögen haben dieselben nicht, da sie mit Beendigung des Krampfanfalles ebenfalls wieder schwinden und keine bleibenden Störungen hinterlassen. Schon vor 90 Jahren sah man dieselben und deutete sie richtig: „An den Konvulsionen, die ein auch von Kolik heimgesuchter Bleiarbeiter erlitt, nahmen die Augen teil.“

Die oben angeführte Beobachtung[3]) eines Nystagmus rotatorius ist bisher die einzige geblieben. Ob dieses Symptom in unmittelbarem Zusammenhange mit der Giftwirkung des Bleies stand, ist sehr fraglich. Es sollte dadurch hervorgerufen worden sein, daß der Kranke infolge seines beschränkten Gesichtsfeldes genötigt war, mit dem noch vorhandenen Reste von empfindlicher Netzhaut Exkursionen zu machen, um auf diese Weise größere Gebiete abzutasten. Früher hatte der Kranke stets gut gesehen, und niemals waren abnorme Bewegungen an seinen Augen bemerkt worden. Auch bei der ersten Untersuchung war kein

1) Janowski, Neurol. Zentralbl. 1895. Bd. XIV. S. 300.
2) Guillery, Arch. f. Augenheilk. Bd. XXIX. S. 361.
3) Stood, l. c.

Nystagmus vorhanden: derselbe bildete sich erst im Laufe mehrerer Jahre aus. Es bestanden horizontale leichte Pendelbewegungen mit geringen, beiderseits gleichsinnigen Raddrehungen nach links. Die Exkursionen betrugen höchstens 3 mm und traten nur auf beim Fixieren, beim Blicke geradeaus so gut wie in den seitlichen Stellungen.

Nystagmusartige Zuckungen in extremen Stellungen oder bei besonderer Anstrengung paretischer Muskeln sind zuweilen beobachtet worden[1].

III. Die Aetiologie der Bleiamaurose.

In den vielen chronischen Bleivergiftungen, die bisher beschrieben wurden, und in der unendlich viel größeren Zahl der nicht beschriebenen und sich alle Tage ereignenden finden sich die Sehstörungen relativ selten — also eine Erscheinung, die durchaus im Einklange steht mit der bei anderen, akuten oder chronischen Vergiftungen, beobachteten. Wir sehen hierin nichts besonders Auffälliges, da es noch viel seltenere toxische Aequivalente des Bleies gibt, sind aber auch der Ueberzeugung, daß man bei einer ausnahmslosen Prüfung aller mit Blei gewerblich Beschäftigten viel mehr Anfangsstadien von Sehstörungen finden würde, als man jetzt ahnt.

Tanquerel des Planches fand unter 1217 Bleikranken 12 mal Sehstörungen, davon 10 mal zugleich mit Encephalopathia saturnina und 2 mal ohne Hirnsymptome.

Unter 138 Fällen von Intoxikationsamblyopie war nur eine Bleiamaurose[2]) und bei 15000 Augenkranken nur drei mit Bleiamaurose[3]).

Diese Zahlen sind gewiß sehr klein, und es mag sogar in Gegenden, in denen keine besondere Bleiindustrie vorhanden ist, manchen beschäftigten Ophthalmologen geben, der niemals eine durch Blei veranlaßte Sehstörung gesehen hat. Aber, man wolle auch daran denken, daß es viele „dunkle" Fälle gibt, in denen die Aetiologie nicht klar wird, weil man nicht an ein Gift denkt, oder wenn man es tut, die irrige Vorstellung hat, es müßten dann auch notwendig schwere Begleiterscheinungen vorhanden sein. Je mehr auch Nichtspezialisten über Vergiftungen und besonders über toxische Augenstörungen erfahren werden, um so mehr wird sich der Umfang der wirklichen Vorkommnisse ermessen lassen.

Die Häufigkeit solcher Erkrankungen, wie die der Bleivergiftungen überhaupt, wird zum großen Teile von den hygienischen Maßnahmen in den betreffenden Fabriken abhängen, nicht weniger aber auch davon, wie die Arbeiter, auch diejenigen, die Heimarbeit treiben, selbst die erforderlichen Vorsichtsmaßregeln, auf die sie hingewiesen werden müssen, beobachten. Häufige Bäder und Waschungen, namentlich vor dem Essen, Vermeiden der Nahrungsaufnahme in den Fabrikräumen, öftere Reinigung von Mund und Zähnen, Vermeiden des Haltens von bleihaltigen Gegenständen, z. B. Malpinsel im Munde, Tragen von Respiratoren gegen den Bleistaub usw., vor allem aber kurze Arbeitszeiten, können einen Nutzen leisten.

1) Bihler, l. c. — Bach, l. c.
2) Uhthoff, Arch. f. Ophthalm. Bd. XXXIII. Abt. 1.
3) de Schweinitz, l. c.

Schon im Vorstehenden haben wir darauf hingewiesen, daß die Arbeiter die Bleigefahren weder im allgemeinen noch in den speziellen Betrieben, in denen sie arbeiten, kennen. Erst müßten sie darüber aufgeklärt werden, dann würden sie auch gewissenhafter Schutzmaßregeln in Anspruch nehmen oder sie fordern, wo sie ihnen nicht geboten werden[1]).

Es gibt hier und da Bleiarbeiter, die viele Jahre von Vergiftungssymptomen frei bleiben. Schon aus den dreißiger Jahren des vorigen Jahrhunderts wurde von einem Bleischmelzarbeiter berichtet, der, ungleich seinen Mitarbeitern, die schnell erkrankten, etwa 50 Jahre im Bleidampf ohne Schaden an seiner Gesundheit gearbeitet habe. Förster[2]) erzählt, daß in einer sehr bedeutenden Fabrik in Breslau Augenerkrankungen durch Bleivergiftung unbekannt seien. Die Fabrik produzierte seit Dezennien Mennige, Bleiröhren, Walzblei, Bleiglätte und Bleidraht. Förster war in der Lage, für einen Zeitraum von 15 Jahren festzustellen, daß Bleikrankheiten, welche das Sehorgan betrafen, unter den dortigen Arbeitern nicht vorgekommen waren, obschon ca. 20 Fälle von Bleikolik jährlich zur ärztlichen Behandlung kamen. Dabei waren einzelne Arbeiter sehr lange in dem Betriebe. Einer von ihnen feierte dort sein fünfundzwanzigjähriges Arbeiterjubiläum, wobei ausgerechnet wurde, daß ca. 200000 Zentner Mennige während dieser Zeit durch seine Hände gegangen waren. Allerdings produzierte diese Fabrik kein Bleiweiß, und es scheint, daß gerade die letztere Fabrikation mit besonderen Gefahren verbunden ist.

Wir schließen davon, daß ein oder der andere Arbeiter von einem bestimmten Bleileiden frei bleibt, nicht auf die relative Unschädlichkeit einer giftigen Verbindung, auch nicht auf die Unfähigkeit einer solchen, ein bestimmtes Symptom zu erzeugen, und auch nicht auf vorzügliche sanitäre Einrichtungen einer Fabrik. Gerade aus einer Breslauer Fabrik sind neuerdings schlimme statistische Zahlen über Bleierkrankungen angegeben worden. Es ist ein individuelles Glück, wenn ein Arbeiter frei von Vergiftung bleibt, oder nur eine leichte und nicht eine schwere Bleiaffektion bekommt. Veränderungen am Augenhintergrund können ohne subjektiv lästig fallende Sehstörungen bestehen, so daß ohne Untersuchung auch nicht auf das Fehlen eines bedrohlicheren Symptoms geschlossen werden kann. Hygienische Maßnahmen müssen gefordert werden, aber mehr als dies wirken die Aufklärung der Arbeiter, die kurze Arbeitszeit und ein Lohn, der ihnen eine gute Ernährung sichert.

1. Statistik der Sehstörungen durch Blei.

Auf den vorstehenden Blättern haben wir über 172 Augenerkrankungen durch Blei berichtet. In dieser Zahl nicht einbegriffen sind die örtlichen, durch Blei veranlaßten Augenstörungen und auch nicht Angaben über gewerbliche oder andersartige Bleiamaurosen oder -Amblyopien, über die nur allgemeine Mitteilungen ohne Anführung spezieller Fälle vorliegen. Könnte man diese hinzuzählen, so würde die angegebene Zahl recht beträchtlich anschwellen.

In 130 Fällen ließ sich der Beruf, in dem das Leiden entstand, feststellen. Danach waren:

1) Lewin, Deutsche med. Wochenschr. 1904. No. 25.
2) Foerster, Graefe-Saemisch, Handbuch. Bd. VII. 1. Aufl.

Maler und Malerinnen	34
Anstreicher	12
Lackierer	4
„Bleiarbeiter“	7
Bleiweißarbeiter und -Arbeiterinnen	20
Mennigearbeiter	5
Farbenreiber	2
Bleirohrarbeiter	4
Schriftgießereiarbeiter und -Arbeiterinnen	5
Bleilöter	1
Bleiminenarbeiter	1
Bleischrotarbeiter	1
Bleihüttenarbeiter	4
Zinngießer	1
Schriftsetzer	6
Akkumulatorenarbeiter	2
Schlosser	2
Kabelarbeiter	2
Jalousiearbeiter	1
Glasurarbeiter	2
Emailleurin	1
Topfmalerinnen	2
Koloristin	1
Kartenarbeiterin	1
Luxuspapierarbeiterin	1
Lithographistin	1
Weber	2
Näherin	1
Färber	3
Schokoladepackerin (Stanniol)	1
Summa:	130 Fälle.

Außerdem berichteten wir über Sehstörungen, die durch den absichtlichen oder unabsichtlichen Gebrauch von Blei oder Bleipräparaten entstanden und zwar:

als Abortivum	1 mal,
„ Kollyrium	1 „
in Cosmeticis (Schminken, Haarfärbungsmittel usw.)	8 „
im Trinkwasser	1 „
durch Schrotkörner, bzw. eine Kugel, die im Körper verblieben waren	2 „
	13 Fälle.

Insgesamt umfassen demnach diese Berichte 142 der Entstehung nach gut gekannte Beobachtungen.

Daß sehr viel mehr vorgekommen sind und vorkommen, ist fraglos. So sind wir z. B. überzeugt, daß Arbeiter in Bleiminen und Bleihütten, wenn man sie nur exakt auf ihre Augenfunktionen untersuchte, oft genug Störungen erkennen lassen würden, die allein dem Blei zuzuschreiben wären. Bis jetzt sind nur sehr wenige Fälle bei Hüttenarbeitern genauer bekannt geworden. Und doch ist schon vor 40 Jahren aus den

Werken im Oberharz von einer Amblyopia saturnina als einer unter den Hüttenleuten, wie es scheint, recht häufigen Krankheit berichtet worden. Besonders sollten diejenigen Arbeiter stark dazu prädisponiert sein, die von Jugend auf lange Schichten vor dem Ofen gemacht haben: Schmelzer, Silberabtreiber, Vorläufer, Schürknechte usw. Dem Lichtreiz der Ofenglut und der Zugluft wurde, vielleicht mit Unrecht, eine das Leiden vorbereitende Bedeutung zugeschrieben. Als eine Eigentümlichkeit der Bleiamblyopie wurde ihre Nichtweiterentwicklung zur Amaurose angesehen, obschon auch von einer solchen berichtet wird. Die sorgfältige ärztliche Ueberwachung sollte die letztere verhindern können. Der oben von uns berichtete Fall lehrt, daß derartige Erkrankungen von Betriebsleitern nicht gekannt zu sein brauchen und doch bestehen können. Neuerdings sind in großen Betrieben, in denen man derartiges nicht vorher erwartet hatte, solche Augenleiden beobachtet worden. Im Hoch-Jura gibt es Orte, in denen Halbedelsteine auf Bleiadern geschnitten werden. Daraus resultieren Bleivergiftungen, und bei so Vergifteten fand man u. a. neben Hemianästhesie, Facialislähmung, Geschmacksverlust und Sensibilitätsstörungen, Einengung des Gesichtsfeldes, und unscharfes Farbensehen[1]).

Wie die obenstehenden Zahlen dartun, kann nicht nur der berufsmäßige Umgang mit Blei oder Bleiverbindungen, sondern auch deren Gebrauch zu kosmetischen oder medizinischen Zwecken Vergiftungserscheinungen am Auge hervorrufen. Von der Haut aus kann genügend Blei resorbirt werden, um Symptome des Saturnismus entstehen zu lassen, genau so wie die zu lange dermatologische Verwendung des Silbernitrats zur Argyrie führen kann. Wenn in irgend einem Buche das Gegenteil steht, so beweist dies eben nur, daß der oder die Verfasser nur so wenig wußten, als sie schrieben. Schon Beer kannte die Gefahr der kosmetischen Anwendung von Bleimitteln, zum Teil wohl auf Grund der umfassenden Schilderungen von Deshais-Gendron aus dem Jahre 1760, und drückte sich sehr präzis aus: „Lange und unvorsichtige Beschäftigung mit Bleipräparaten, Bleifarben u. dergl., das Anstreichen des Gesichtes und der Brust mit bleihaltiger Schminke, die Aufnahme von viel Blei als Medikament oder in Genußmitteln geben die Ursache der Amaurose ab“[2]). Viele Jahre später bemerkte demgegenüber Rognetta, daß er es nicht glaube, weil er es bei den Pariser Boulevard-Damen nie beobachtet habe — ein weiterer Beweis dafür, daß die Beobachtungen eines Einzelnen immer nur dürftige Fragmente darstellen.

2. Alter und Geschlecht.

Das weibliche Geschlecht galt früher für weniger empfänglich gegen die Einwirkung des Bleies als das männliche. Tanquerel des Planches hat auch dieser Frage bei seiner gründlichen Bearbeitung des Gegenstandes seine Aufmerksamkeit zugewendet. Er fand unter seinen 1217 Kranken nur 57 weibliche, welche teils das Abreiben von Schriftzeichen besorgten, teils den Anstreicher unterstützten, zum Teil auch in Bleiweißfabriken beschäftigt wurden. Ob dies darauf beruht, daß die weiblichen Arbeiter sich williger den Schutzvorschriften unterziehen als

1) Fiessinger, Bullet. de l'Acad. de Méd. T. XLIX. p. 446.
2) Beer, Lehre von den Augenkrankheiten. 1817. Bd. II. S. 501.

die männlichen, oder auf Eigentümlichkeiten ihrer Organisation, läßt er dahingestellt. Die Ansicht, daß die Frauen zu leichteren und weniger gefährlichen Arbeiten verwendet würden als die Männer, hält er nicht für zutreffend, und führt als Beispiel eine Bleiweißfabrik an, in welcher von Männern und Frauen dieselbe Arbeit verrichtet wurde, während doch bei letzteren die Colica saturnina sich viel seltener einstellte.

de Schweinitz fand unter 90 Fällen 65 Männer und 22 Frauen. Dreimal fehlte die Angabe des Geschlechts. Er weist aber darauf hin — und wir pflichten ihm vollkommen bei —, daß eben weit mehr Männer als Frauen in der Bleiindustrie beschäftigt sind.

Wir halten die Gründe von Tanquerel des Planches nicht für stichhaltig. Das Blei wirkt auf alle menschlichen Organisationen, wenn es nur in der entsprechend richtigen Weise eindringen und wirken kann, verderblich ein, ja, wir müssen sogar auf Grund neuerer Feststellungen die Frau für empfindlicher gegenüber dem Blei halten als es der Mann ist. So wurde z. B. erwiesen, daß in Wien in Gießereien an Saturnismus erkranken:

von 100 Frauen . . 26.4,
„ 100 Männern . . 6,9.

In den Töpfereien von Staffordshire erkranken:

von 100 Frauen . . 40,
„ 100 Männern . . 7.

Wir werden später noch zahlenmäßig belegen, daß die Fälle von in Atrophie übergehender Neuroretinitis bei Frauen größer ist als bei Männern — ein nicht unwesentliches Zeichen für die größere Intensität der Einwirkung des Bleies auf Frauen.

Unter unseren 172 Fällen waren, soweit es angegeben wurde:

126 Männer und
42 Frauen.

Das Lebensalter bietet keinen Schutz gegen die Bleivergiftung und speziell gegen die durch dasselbe hervorgerufenen Sehstörungen. Unter den 126 Erkrankten männlichen Geschlechts fanden wir 70 Mal das Alter angegeben. Es waren von:

1—10	11—20	21—30	31—40	41—50	51—60 Jahre
2	3	18	33	8	6

Von den 42 weiblichen Erkrankten war 27 Mal das Alter angegeben. Davon hatten:

10—20	21—30	31—40 Jahre
16	8	3

Aus Queensland wird ein besonders häufiges Auftreten von Neuritis optici bei Kindern berichtet. Dieselbe soll entstehen durch die an Gartenzäunen und Veranden viel benutzten Bleifarben, welche teils abstaubten, teils auch von den Kindern absichtlich abgekratzt würden. Dabei wurden Augenmuskellähmungen beobachtet[1]).

1) Gibson, Brit. med. Journ. 1908. No. 14. — Turner, Austral. med. Congr. 1909. p. 3.

3. Zeit des Eintritts der Sehstörungen.

Die Zeit, welche die Einwirkung des Giftes erfordert bis zum Auftreten von Sehstörungen, ist sehr verschieden; es läßt sich hier eine bestimmte Grenze nicht angeben. Die Art der Beschäftigung, die vorhandenen Schutzvorrichtungen, die persönliche Vorsicht, eine mehr oder weniger große Widerstandsfähigkeit usw. sind zum Teil gänzlich unübersehbare Faktoren, welche in jedem einzelnen Falle in Betracht kommen. Tatsächlich genügen unter Umständen nur wenige Wochen, während in anderen Fällen eine selbst 25 jährige Tätigkeit keinen Schaden an den Augen hervorruft. Funktionieren die Ausscheidungsorgane für das Blei, nämlich Nieren, Leber, Darmdrüsen und die Haut normal, so kann selbst bei einer relativ reichlichen Bleiaufnahme eine Art von Gleichgewichtszustand eintreten, der eine Vergiftung nicht, oder doch nur in geringem Umfange eintreten läßt. Dagegen kann z. B. schon die physiologische Minderung der Harnabsonderung im Sommer auf Kosten der Schweißabscheidung für sich allein den Anlaß zum Ausbruch eines Bleisymptoms, am häufigsten der Kolik, geben.

Rezidive der einmal erschienenen Sehstörungen kommen, auch ohne daß der Kranke, selbst in langer Zeit, wieder mit Blei zu tun hatte, vor[1]). Hierher sind auch die Fälle zu rechnen, in denen in relativ kurzen Zeiträumen die Amblyopie oder Amaurose intermittierend auftraten. Es verhalten sich die Sehstörungen in dieser Beziehung durchaus analog anderen Bleisymptomen, z. B. der Kolik, die selbst nach jahrelanger Enthaltung von Blei, wahrscheinlich durch Löslichwerden im Körper unlöslich gewesenen Bleies, wieder erscheinen kann.

Im allgemeinen kann man Sehstörungen erst nach längerer Einwirkung des Giftes erwarten. Man glaubte früher, daß dies nur für die transitorische Amaurose zuträfe, welche ausnahmsweise erst nach kurzer Beschäftigung mit Blei auftrete, während dies bei der Neuritis oft der Fall sei. Wie bereits oben erwähnt wurde, hat sich der letzte Teil dieses Satzes nicht betätigt, vielmehr ergibt sich aus unserer Kasuistik, daß auch die Neuritis in der Regel nicht zu den Frühsymptomen der Bleivergiftung gehört, und nur ausnahmsweise nach wenigen Monaten oder gar Wochen eintritt[2]). Ebenso finden wir die Retinitis erst bei vorgeschrittener Vergiftung, gleichgültig ob mit oder ohne Erscheinungen eines Nierenleidens.

Eine gewisse Bedeutung könnte praktisch die Frage haben, ob die Sehstörung plötzlich wahrgenommen wird, oder in allmählicher Zunahme dem Kranken zum Bewußtsein kommt. Tanquerel des Planches und nach ihm andere nahmen das plötzliche Entstehen ohne Vorboten als Regel, die langsame Entwicklung als das seltenere an. Beide Aeußerungsformen stellen nach unserer Auffassung nur funktionelle Kumulativwirkungen[3]) dar. Es ist nicht anzunehmen, daß bei der plötzlich erscheinenden Blindheit das Sehorgan etwa bis zu der Katastrophe völlig normal war. Eine solche Auffassung würde den toxikologischen Grundanschauungen widersprechen. Tatsächlich ist aber die

1) Lediard, Stood, l. c.
2) Hutchinson, l. c. — Stood, l. c. — Makenzie, l. c.
3) L. Lewin, Deutsche med. Wochenschr. 1899. No. 43.

langsame Entwicklung der Bleiamblyopie oder -Amaurose die Regel. In unseren Fällen ließen sich 127 mal die entsprechenden Feststellungen machen. Es entfielen

84 auf eine allmähliche Entwicklung, und
43 auf eine akute Entstehung

der Sehstörung: Und selbst wenn noch einige Fälle von den 84 als zweifelhafte bezeichnet werden sollten, so würde doch diese Art des Entstehens als die gewöhnliche gelten müssen.

4. Statistik der Begleitsymptome und des Verlaufes der Blei-Sehstörungen.

Nicht ganz unerheblich dürfte eine annähernde Feststellung der Häufigkeit der den Sehstörungen vorangehenden, sie begleitenden oder ihnen nachfolgenden, semiotisch wichtigen anderweitigen Symptome sein. Von den geschilderten 172 Kranken litten zu irgend einer Zeit, meist vor dem Erscheinen der Augenerkrankung allein oder in verschiedener Kombination, an:

Kolik	79
Niemals an Kolik	6
Schwindel	11
Kopfschmerzen	52
Krämpfen, Delirien, Stupor, Coma	47
Lähmungen	27
Arthralgie	18
Taubheit	5
Schwerhörigkeit	1
Geschmacksverlust	1
Geschmacks- und Geruchsverlust	1

Besonderes Gewicht ist auf die Kopfschmerzen zu legen, die gewiß als prämonitorisches Symptom bei Bleikranken häufiger vorkommen, als es nach der obigen Zahl den Anschein haben könnte. In den meisten derartigen Fällen wurde ein Stirnkopfschmerz angegeben.

Die Verlaufsarten der durch Blei erzeugten Sehstörungen werden durch die folgenden Zahlen illustriert:

Soweit es sich feststellen ließ, erfolgte bei den 172 Bleikranken:

Heilung	43 mal
Besserung	22 „
Atrophie	36 „
Tod	16 „

In Uebereinstimmung mit unseren obigen Auseinandersetzungen steht es, daß in den Fällen von ophthalmoskopisch festgestellter Neuroretinitis, die in Atrophie übergingen, die Zahl der Frauen die der Männer übertrifft.

5. Theorie der toxischen Bleiwirkung auf das Auge.

Wenn vielleicht auch einmal eine flüchtige Sehstörung beim Vorhandensein von gewissen zerebralen Symptomen etwas mit „urämischen" Vorgängen zu tun haben mag, so glauben wir doch, daß gewöhnlich ätiologisch eine Erkrankung des Sehnerven und der Netzhaut

anzunehmen ist, auf welche auch der ophthalmoskopische Befund hinweist. Wenn eine Untersuchung mit dem Augenspiegel vorgenommen wurde, fand man häufig eine Verschleierung der Papillengrenzen und eine abnorme Gefäßfüllung, welche sich mehr oder weniger weit in die Netzhaut erstreckte. Die Unterbrechung der Pupillarreaktion spricht ebenfalls für einen peripherischen Sitz der Störung.

An Erklärungsversuchen bezüglich der Art des in dem Sehnerven und der Netzhaut sich abspielenden Prozesses hat es nicht gefehlt, doch können dieselben nur den Wert von Hypothesen beanspruchen, wie so vieles andere, was für die Erklärung von Arznei- oder Giftwirkungen vermutet wurde. Seit den negativen Befunden von Tanquerel sind Sektionsbefunde über Fälle von flüchtigen Amaurosen nicht mehr veröffentlicht worden, obschon es durchaus nicht unwahrscheinlich ist, daß mit unseren jetzigen Untersuchungsmethoden Anhaltspunkte für eine bessere, wenn auch immer nur oberflächliche Einsicht in die Vorgänge zu erhalten wären.

Die bisherigen Deutungen des Krankheitsbildes bewegen sich vorwiegend in zwei Richtungen. Ein Teil der Beobachter erblickt in zirkulatorischen Störungen das Wesentliche, ein anderer in einer spezifischen Einwirkung auf das Nervensystem.

Hinsichtlich der Veränderungen der Zirkulation wurden zwei ganz entgegengesetzte Zustände verantwortlich gemacht, nämlich einerseits Hyperämie und Stauung, andererseits Ischämie. Es ist nicht zu leugnen, daß die überwiegende Mehrzahl der positiven ophthalmoskopischen Befunde für die erstere spricht. Man nahm an, daß es sich bei Fällen, welche mit Albuminurie verbunden sind, um einen Hydrops der Opticusscheiden handeln könne. Die Trübung der Papille und deren Umgebung wurde als Oedem aufgefaßt, welches in sehr akut verlaufenden Fällen keine Zeit habe, sich zu entwickeln. Tatsächlich findet man auch in den chronisch verlaufenden Fällen von Bleineuritis sehr deutliche Stauungserscheinungen bis zur typischen Stauungspapille. In einem Falle[1]) unterschied diese letztere sich von der gewöhnlichen Stauungspapille durch eine besondere Durchsichtigkeit und durch einen ödematösen Zustand der Papille selbst und eines größeren Teiles der umgebenden Netzhaut. Man könnte also annehmen, daß es auch bei den flüchtigen Amaurosen sich um den Beginn desselben Prozesses handelt, welcher sich mehr oder weniger rasch wieder ausgleicht. Dem ist nur entgegenzuhalten, daß eine Stauung allein das Krankheitsbild nicht ausreichend erklärt, da bekanntlich selbst eine hochgradige Stauungspapille mit einer sehr geringfügigen Sehstörung verbunden sein kann.

Für eine Ischämie als Ursache der flüchtigen Sehstörungen sprechen sich ebenfalls mehrere Untersucher aus[2]). Das Blei solle durch eine erregende Wirkung auf die glatten Gefäßmuskeln einen arteriellen Gefäßkrampf hervorrufen. Es ist bekannt, daß sowohl durch toxische wie durch andere, zum Teil unbekannte Einflüsse, eine arterielle Ischämie der Netzhaut mit mehr oder weniger erheblichen Sehstörungen entstehen kann. Manche dieser Fälle sind aber später als retrobulbäre Neuritis gedeutet

1) Elschnig, l. c.

2) Jacoud, Revue génér. d'Ophthalm. 1884. p. 557. — Weber, De l'amaurose saturnine.

worden[1]). In anderen ist ausdrücklich angegeben, daß trotz vorhandener Ischämie eine Sehstörung nicht auftrat. So wurde in einem Falle von Hemikranie beobachtet, daß eine Verengerung der Arteria centralis retinae auf demjenigen Auge eintrat, welches der von der Migräne befallenen Seite entsprach. Mit dieser Ischämie war aber eine Sehstörung nicht verbunden[2]). Bekannt ist auch die Beobachtung von v. Graefe, welcher bei hochgradiger Ischämie im asphyktischen Stadium der Cholera kaum eine Beeinträchtigung der Sehschärfe fand. Als ein weiterer Beweis gegen die Bedeutung der Ischämie wird ein Versuch an einem mit Bleikolik, Zerebralerscheinungen und absoluter Amaurose Erkrankten angesehen. Nachdem hier eine abnorme Blässe der Netzhaut bei normalem Aussehen der Papille konstatiert worden war, injizierte man Pilocarpin in den Arm, worauf die Gefäße sich wieder füllten, aber das Sehvermögen sich nicht besserte. Gegen die Beweiskraft dieses Falles läßt sich der Einwand erheben, daß es sich hier nicht um die transitorische Amaurose handelte, da dieselbe sehr lange anhielt, und das Sehvermögen nie wieder normal wurde. Immerhin beweist aber dieses Experiment, wie irrelevant in derartigen Fällen der Füllungszustand der Gefäße ist[3]).

Als Stütze für die amaurogene Bedeutung der Ischämie wird ein Fall angeführt, in dem ein auf Arteriosklerose beruhender Gefäßkrampf der Netzhaut schließlich zur Thrombose und dauernden Erblindung führte. Es traten zahlreiche Verdunkelungs- und Erblindungsanfälle auf, welche mit Nachlaß des ophthalmoskopisch beobachteten Gefäßkrampfes sich wieder besserten. Ebenso wurden Fälle von Augenmigräne mitgeteilt[4]), bei welchen schließlich arterielle Thrombose und Opticusatrophie sich entwickelten. Für den ersten Fall wird angenommen, daß die Zirkulation in der Zentralarterie ganz oder doch fast ganz aufgehoben war. Man darf vielleicht die Beobachtungen über Netzhautischämie ohne Beeinflussung des Sehvermögens darauf zurückführen, daß in diesen Fällen es zu einer vollständigen Aufhebung der Zirkulation nicht gekommen war. Aber selbst, wenn man geneigt ist, für den Fall von Elschnig die Ischämie als Ursuche der verschiedenen Sehstörungen anzunehmen, so stellt dieser eben ein Unikum dar. In den vielen anderen oben angeführten ophthalmoskopischen Befunden ist von einer eigentlichen Netzhautischämie keine Rede. Daher ist die Verwertung jener Beobachtung für die Theorie der Bleiwirkung nur in sehr beschränktem Maße zulässig. Das Blei kann nicht ohne weiteres zur Kategorie derjenigen Gifte gerechnet werden, welche, wie das Chinin, zu einer mehr oder weniger vollständigen Unterbrechung der Zirkulation in der Netzhaut führen.

Die Annahme einer anästhesierenden Giftwirkung auf die Netzhaut als Ursache der Bleiamaurose bringt den Vorgang unserem Verständnisse auch nicht viel näher. Immerhin schließt diese Ansicht eine Vermittelung des Gefäßsystems aus und würde der generellen Anschauung zuzurechnen sein, welche eine unmittelbare Einwirkung des

1) v. Graefe, Arch. f. Ophthalm. Bd. VIII. Abt. 1. S. 143 und Bd. XII. Abt. 2. S. 146. — v. Rothmund, Klin. Monatsbl. Bd. IV. S. 106.
2) Siegrist, Mitteilungen aus Kliniken usw. der Schweiz. Heft 10.
3) Günsburg, l. c.
4) Galezowski, Recueil d'Ophthalm. 1882 u. 1892.

Giftes auf die nervösen Elemente annimmt. Eine spezifische im engsten Sinne des Wortes kann diese aus allgemeinen Gründen nicht sein. Immerhin stellt das Blei gegenüber anderen Metallen und Metalloiden dasjenige Element dar, das die umfangreichsten toxischen Einwirkungen auf die nervösen Teile des Auges und auf das Zentralnervensystem ausübt. Wie jedes Schwermetall lagert es sich für längere oder kürzere Zeit in nervösen und nicht nervösen Körperteilen ab und kann darin nachgewiesen werden. Dies gelang oft[1]). Ein an Encephalopathia saturnina Leidender starb. An der Oberfläche des oberen Drittteils des Zervikalmarkes nahm man eine ausgesprochene graue Farbe wahr. Die chemische Untersuchung ergab das Vorhandensein von Schwefelblei, und zwar 3 mg in 150 g Marksubstanz. In einem Falle von Sehnervenatrophie nach Bleivergiftung fand man im Gehirn 0,3 g Blei.

Bleiamaurose bei paralytischen Symptomen. Geruch- und Geschmacklosigkeit. Tod nach vorübergehender Besserung. Blei im Gehirn.

Ein 39jähriger Lackierer wies paralytische Symptome auf: lallende Sprache, Gehstörungen, Zittern und Pupillendifferenz. Nach einer kurzen Besserung erschienen epileptiforme Anfälle. Die Pupillen waren gleich weit, reagierten aber träge und schwach. Es war ein Bleisaum vorhanden. Der Urin war frei von Eiweiß. In den nächsten Tagen kamen abwechselnd Sopor und tonische Muskelstreckungen.

Nach etwa 16 Tagen bestand Amaurose bei Lichtempfindung. Die Pupillenreaktion war gering. Nach vier Wochen schienen sich Geruch- und Geschmacklosigkeit zur Blindheit gesellt zu haben. Nach $5^1/_2$ Wochen kehrte etwas Sehvermögen zurück, das sich noch besserte, nach $9^1/_2$ Wochen erfolgte aber der Tod. Die chemische Untersuchung des Hirnmantels ergab Blei in solcher Menge, daß die Darstellung eines kleinen Bleikornes gelang, weniger war im Hirnstamm (Großhirnganglion mit Brücke und Medulla), im Kleinhirn, den weichen Hirnhäuten und der Leber[2]).

Die chemischen Beziehungen des Bleies zu den Nervenbestandteilen sind viel grösser als z. B. die des Quecksilbers, und es ist nicht unwahrscheinlich, daß es mit ihnen Verbindungen erzeugen kann, die den echten Bleiseifen nahestehen. Darauf und nicht auf die Bildung von Bleialbuminaten könnte die Zurückhaltung des Metalls im Körper bezogen werden. Daß damit auch mikroskopisch erkennbare Veränderungen verbunden sein können, ist fraglos, und ebenso, daß diese sich mit einer Wiederherstellung des Sehvermögens wohl vertragen, sogar wenn sie bis zu ophthalmoskopisch erkennbaren Störungen entwickelt sind. Beweis hierfür ist u. a. die Alkoholneuritis. Es ist aber durch die chemische Bindung des Bleies im Gehirn die Möglichkeit einer zentralen Ursache der Blei-Sehstörungen gegeben, und es liegt nur an der Unzulänglichkeit unseres Könnens, nicht in jedem Falle diese, oder eine der anderen überhaupt in Frage kommenden unmittelbaren Ursachen feststellen zu können.

Für verfehlt halten wir die ganz vagen Angaben über eine Be-

1) Brailey, Ophthalm. Hosp. Rep. 1876. Vol. VIII. p. 549. Auch von Dumontpellier, Vulpian, Bihler u. a. wurde Blei im Gehirn nachgewiesen.
2) Ullrich, Allgem. Zeitschr. f. Psych. 1883. Bd. XXXIX. S. 243.

ziehung der Bleiamaurose zur Urämie, die zuerst von Danjoy deswegen angenommen wurde, weil er bei einem Bleiblinden Eiweiß im Harn gefunden hatte. Ja, man ging sogar so weit, die Blei-Sehstörungen lediglich als Teilerscheinung eines urämischen Anfalles anzusehen. Eine Urämie könnte aber doch nur als eine Gruppe von Symptomen aufgefaßt werden, die durch eine angebliche, bisher nicht im mindesten erwiesene Anhäufung von giftigen Harnbestandteilen im Blute erzeugt wird. Es müßte demnach bei einer chronischen Bleivergiftung, die zur Amaurose geführt hat, zuvörderst, um eine Diagnose auf Urämie zu stellen, auch der Nachweis einer Harnretention geführt werden. Tatsächlich kommt eine solche aber für gewöhnlich nicht vor, und deswegen ist das Schlagwort einer „urämischen Bleiamaurose" in sich haltlos.

Durch schwere Nierenleiden können andererseits gewisse zerebrale Symptome hervorgerufen werden, die man auch als urämische bezeichnet hat. Wollte man dies auf den Saturnismus, der mit Albuminurie einhergeht, anwenden, so würde sich auch hier der berechtigte Einwand erheben lassen, weshalb die zahlreichen anderen toxischen Nephritiden, z. B. die durch Jod oder Chrom oder Quecksilber erzeugten, fast nie „Urämie" und nur ganz vereinzelt Amaurose erzeugen? Sämtliche nervösen Bleisymptome finden ihre einfachste Erklärung durch die chemischen Veränderungen, die das Metall am erkrankten Orte erzeugte, und deswegen hat man nicht nötig dunkle Umwege für die Deutung einzuschlagen.

6. Pathologische Anatomie der Bleiamaurosen.

Bezüglich der transitorischen Amaurose liegen keine Sektionsbefunde mit positivem Ergebnisse vor, aber auch die neuritische Form bedarf noch sehr der Aufklärung, da die wenigen Befunde, welche darüber vorhanden sind, nicht als erschöpfend angesehen werden können.

In der ältesten Untersuchung über eine Neuritis N. optici mit Ausgang in Atrophie wurde die äußere Scheide des Opticus sehr dick, das fibröse Gewebe sehr reichlich und die Nervenfasern erdrückend gefunden[1]). Eine Erweiterung dieser Angaben wurde im Anschlusse an einen oben besprochenen Fall gegeben[2]). Die Sektion eines sechsmal von Lähmungen, epileptiformen Anfällen und schließlich von apoplektischer Hemiplegie befallenen Malers ergab den folgenden Befund:

Das Gehirn war sehr weich. In der rechten Stria cornea befand sich, soweit Corpus striatum und Thalamus durch dieselbe getrennt sind, ein alter apoplektischer Herd.

In der Umgebung lagen mehrere erbsengroße erweichte Gehirnpartien. Das Auffälligste war eine an beiden Augen verschieden starke Gefäßdegeneration. Sie zeigte sich an den kleineren Arterien und Arteriolen des Sehnervenstammes, der Netzhaut und Aderhaut bis zur Ora serrata, von den kleinsten Arterien auf große Bezirke der Kapillaren übergehend. Das Wesen des Prozesses war eine Endarteriitis obliterans, am deutlichsten an den Kapillaren erkennbar. Die Kerne zeigten sich vermehrt, einige in die Länge gezogen und etwa ein Zehntel hyalin degeneriert. Das Kapillarrohr hatte eine Scheide, welche sich in unregelmäßiger Form auf einer oder beiden Seiten, oft nur um einen Wandkern herum abhob. Auf der inneren Seite dieser Perithelscheide fand man in mehr oder weniger großer Ausdehnung

1) Brailey, l. c.
2) Oeller, l. c.

eine homogene glänzende Masse, die sich mit Eosin rot färbte. Dieselbe konnte den Zwischenraum vollständig ausfüllen und das Gefäß auf weite Strecken umgeben. Das Lumen des Gefäßes konnte dadurch verengt oder gar verschlossen werden. Die alten Wandkerne lösten sich bald in der umgebenden hyalinen Masse auf, während die neugebildeten sich erhielten.

An einzelnen Stellen fanden sich größere sackförmige Anhäufungen der hyalinen Masse. An thrombosierten Kapillarschlingen sah man die roten Blutkörperchen zu körnigen Massen zerfallen, welche die Eosinfärbung intensiv annahmen, und das Gleiche an den in den äußeren Scheidenraum eingedrungenen Blutkörperchen. Schließlich bildete der Inhalt des Gefäßes mit der Umgebung eine homogene Masse, in welcher sich die Körnchen aufgelöst hatten, und welche sich mit Eosin immer dunkler tingierte. Die Endothelzellen selbst zeigten ebenfalls eine hyaline Schwellung. Die Kapillare war schließlich in eine solide Masse verwandelt, ohne jeden Hohlraum mit unregelmäßigen knolligen Auswüchsen. Die hyaline Degeneration hörte meist wie abgeschnitten auf, und das angrenzende Gefäßstück war anscheinend gänzlich unbeteiligt. Die hyalinen Massen entstanden also durch eine Umwandlung diapedisierter Blutkörperchen, deren Reste noch oft in jenen Massen erkennbar waren.

An den Arterien zeigte sich auch die Kernvermehrung an der Intima. Zwischen dem Endothel der Intima und der Lamina elastica entwickelte sich eine Lage deutlich fibrillären Bindegewebes von oft sehr homogenem Aussehen. Die Media war atrophisch. Das Endothel der Intima wurde von der Media wahrscheinlich auch durch eindringende Blutbestandteile abgehoben. Schließlich zeigten sich die Gefäße thrombosiert. Der Thrombus und die ihn umgebenden Wandungen waren zum Teil wieder hyalin degeneriert. Kapillare Blutungen fanden sich in der Aderhaut und in der inneren Körnerschicht.

Hiernach wurde auf eine verbreitete Gefäßdegeneration im ganzen Körper geschlossen. Bei einem anderen, an Bleikolik zugrunde gegangenen Kranken wurde auch eine Periarteriitis in der Hirnrinde festgestellt[1]), und ähnliche Veränderungen noch bei einem dritten Kranken an den Gefäßstämmchen der Nerven und der Extensoren der Finger gesehen.

Wurden in den drei zuletzt angeführten Ergebnissen die Hauptveränderungen in den Gefäßen gefunden, so zeigen dagegen die folgenden auch die Beteiligung der nervösen Gebilde.

Ein Schriftsetzer bekam eine Neuritis optici infolge von Bleieinwirkung. Er starb durch Apoplexie. Die anatomische Untersuchung der Augen ergab außer einer interstitiellen Neuritis optici, noch eine leichte Perineuritis und Sklerose von Gefäßen im Opticus, starke Papillitis und Retinitis im Bereiche der Macula an einem Auge. Diese Veränderungen im Opticus und in den an die Papille grenzenden Partien der Retina wurden auf die Bleiintoxikation bezogen[2]).

Aehnlich lagen die Verhältnisse bei einem Kranken, der in einer akut aufgetretenen Amaurose durch Myelitis ascendens zugrunde gegangen war. Man fand eine diffuse Myelitis und Neuritis opticorum mit Anhäufung von Körnchenzellen. Stärkere Atrophie der Nervenfasern bestand nicht, so daß die Amaurose durch deren Zustand keine ausreichende Erklärung fand. Eine Nephritis war nicht vorhanden[3]).

---

1) Kußmaul und Maier, Deutsch. Arch. f. klin. Med. Bd. IX. S. 285.
2) Pflüger, Bericht d. Univ.-Augenklinik in Bern. 1883.
3) Bihler, l. c.

Doppelseitige Papillitis. Abducens- und Facialislähmung. Amaurose. Tod. Degenerationen im Opticus, Abducens und Oculomotorius.

Ein 21jähriger Mann bekam, als er zuerst von Bleisymptomen heimgesucht wurde. Kolik und Konvulsionen. Vorübergehend zeigte sich Lähmung des rechten Abducens und Facialis, später auch auf der linken Seite.

Der Augenspiegel erwies: Papillitis beiderseits, Hämorrhagie im rechten Auge; die Gefäße, und besonders die Venen waren verengt. Der Kranke konnte nur Hell von Dunkel unterscheiden. Außerdem bestanden Muskelstörungen an den oberen und unteren Extremitäten und Fehlen des Patellarreflexes. Der Kranke starb. Bei der Obduktion fand sich partielle Degeneration im Opticus, Oculomotorius, Abducens und Facialis[1]).

Auf der Grundlage dieser wenigen Befunde läßt sich eine befriedigende Erklärung der Bleiwirkungen am Sehorgane nicht aufbauen. Deshalb müssen wir unsere Anschauungen über die Natur des Prozesses zum großen Teile aus dem ophthalmoskopischen Bilde und den klinischen Erscheinungen ableiten. Hierfür hat man die Gesichtsfeldbefunde verwertet. In vielen Fällen fanden sich peripherische Einschränkungen, und wenn daraufhin untersucht wurde, Zonen eines relativen Skotoms, in welchen Gegenstände so undeutlich waren, daß sie nur als Bewegung gesehen wurden; alsdann erschien Weiß als Grau, und noch weiter zentral in seinem richtigen Tone. Aehnlich verhielten sich die Farben in der Peripherie. Aus diesem Verhalten wurde auf eine frische Opticusentzündung, welche ja auch durch den Augenspiegelbefund bestätigt wurde, geschlossen: diese Entzündung spielte sich in den peripherischen Schichten des Opticus ab, vielleicht von der Scheide ausgehend, wie sich aus dem Faserverlauf im Opticus und der Lokalisation der verschiedenen Teile des Gesichtsfeldes im Opticusstamme ergibt. Der Entzündungsherd müsse sich zentralwärts von der Eintrittsstelle der Gefäße befinden, da sonst die Maculafasern ergriffen sein könnten, welche, wie wir z. B. aus den anatomischen Befunden bei der Alkoholamblyopie wissen, in der Nähe des Bulbus eine peripherische Lage haben. Je nach der Ausbreitung der Entzündung könne der Prozeß ganz retrobulbär verlaufen, oder zu sichtbaren Veränderungen an der Papille und den Gefäßen führen. Durch Fortschreiten der Entzündung nach dem Zentrum des Nerven unter Rückbildung der an der Peripherie gesetzten Veränderungen könnte die Entstehung eines Ringskotoms erklärt werden. In den beschriebenen Störungen des Farben- und Lichtsinnes wurde eine weitere Bestätigung der Opticusaffektion erblickt.

Die Fälle mit zentralem Skotom müßten dann so gedeutet werden, daß ausnahmsweise der Prozeß sich so lokalisierte, daß er, ähnlich wie bei der Alkoholintoxikation, das Papillomacularbündel ergriffen hatte.

In Konkurrenz mit dieser Auffassung tritt die bereits gestreifte, daß eine Veränderung der Gefäße das Primäre an der Erkrankung darstelle. Als Bestätigung wird sowohl eine während des Lebens beobachtete Ischämie als auch der oben angeführte anatomische Befund angeführt. In Versuchen an Meerschweinchen und Kaninchen fanden sich auch an anderen Organen Gefäßveränderungen. Sie bestanden in kleinzelligen Einlagerungen in die Umgebung der kleinen Gefäße und Neubildung von Bindegewebe daselbst[2]). Bindegewebswucherungen fanden sich auch bei

1) Pal, Multiple Neuritis, zit. bei Fisher, l. c. p. 54.
2) Maier, Arch. f. path. Anat. Bd. XC. S. 455.

Bleivergifteten an den sympathischen Ganglien und dem Radialis bei Extensorenlähmung. Die Arterien des Opticus und die Gefäße der Netzhaut sollen durch eine Endoarteriitis obliterans erkranken, dadurch Atrophie des Opticus und fibröse, hyaline und fettige Entartung entstehen. Ja, man analysierte den fraglichen Vorgang noch spezieller. Danach sollte durch das Gift, welches nach Millon an den Blutkörperchen haftet (?), eine Kernvermehrung am Endothel der Arterien hervorgerufen werden. Hierdurch würden die Endothelzellen unter einander gelockert und ihre Stigmata erweitert. Die nächste Folge sei, daß das Blutplasma hindurchtrete, zumal weil durch die Bleiwirkung eine Hydrämie entstehe (?) und die festen Bestandteile sich verminderten. Hierdurch würden Oedem und die beschriebenen hyalinen Veränderungen veranlaßt.

Für uns besteht kein Zweifel, daß in manchen Fällen eine Gefäßerkrankung zu der Entstehung von Sehstörungen beitragen kann — wir können aber in ihnen nicht allgemein die primäre Ursache der Erkrankung erblicken. Neben anderen Gründen ist für uns die Seltenheit der entsprechenden intravitalen Befunde maßgebend.

Nicht unerwähnt darf schließlich die Anschauung von Charcot bleiben, der nicht nur dem Blei, sondern auch vielen anderen Giften die Fähigkeit zuschreibt, latente Hysterie auszulösen, oder zu solcher den Anlaß zu geben. Auf Grund seiner Beobachtungen glaubte er annehmen zu können, daß nicht alle Fälle von chronischer Bleivergiftung, die mit Hemianästhesie, Augenstörungen und anderen Sinnesstörungen einhergehen, auf schweren Gehirnerkrankungen beruhen, sondern, daß diese Symptome nichts anderes als wachgerufene hysterische seien. Der Saturnismus prädisponiere zur Hysterie wie zur Gicht. Diese Annahme sollte durch die folgende Beobachtung gestützt werden.

Ein 37jähriger Hausmaler, mit Bleianämie, Bleisaum und Icterus hatte seit 18 Monaten epileptiforme Anfälle mit Bewußtseinsverlust. Den Anfällen gingen verschiedene nervöse Prodrome vorauf. Es bestanden sensorielle Hemianästhesie, Einschränkung des Gesichtsfeldes und Verlust von Geschmack und Gehör. Die Anfälle konnten hervorgerufen werden, und sollen deshalb nur hystero-epileptische sein[1]). Wir haben schon auseinandergesetzt[2]), aus welchen Gründen wir diese Ansicht nicht für zutreffend erachten können.

Ganz allein steht und entbehrt nicht einer gewissen Komik die Meinung eines ebenso redseligen wie unerfahrenen englischen Beurteilers, der die Existenz der Bleiamaurose überhaupt leugnet und sie auf Syphilis, Alkoholismus etc. der unmoralischen Bleiarbeiter bezieht[3]).

Anatomische Untersuchungen über die den Augenmuskellähmungen bei Bleikranken zu Grunde liegenden Veränderungen sind bisher nicht bekannt geworden, abgesehen von einem Falle, wo eine Drucklähmung vorlag[4]). Wir wissen daher über dieselben noch weniger als hinsichtlich der Extremitätenlähmungen, bezüglich welcher die meisten Befunde für eine periphere Erkrankung sprechen. Ob es sich um eine primäre Affektion der Muskeln, oder der peripherischen Nerven

1) Charcot, Gaz. des hôp. 1886. 14. Oct. p. 958.
2) Vergl. das Kapitel „Schwefelkohlenstoff".
3) Jeaffreson, The Lancet. 1890. 3. May. p. 951.
4) Chvostek, l. c.

handelt, oder um eine Kernerkrankung, für welche ja manches spricht, muß daher vorläufig unentschieden bleiben. Zwei Untersucher[1]) sprechen von einer Polyneuritis saturnina, ohne deren Vorhandensein beweisen zu können. Man hat die verschiedensten Sektionsbefunde, welche sich bei chronischer Bleivergiftung ergaben, für die Erklärung der Augenmuskellähmungen zu verwerten gesucht: Primäre Gefäßerkrankungen und als deren Folgezustand Erweichung, Blutung und Atrophie des Gehirns[2]), oder es sollten auch indirekt durch die Nierenerkrankung Veränderungen im Gehirn zustande kommen.

Eine Aufklärung der klinisch beobachteten Lähmungserscheinungen ergab sich aus dem Sektionsbefund in dem einen erwähnten Falle von Chvostek.

Es erwiesen sich die Meningen vollständig frei, dagegen die gesamte Gehirnmasse beträchtlich geschwellt, sehr derb, ebenso das Rückenmark, letzteres in den Wirbelkanal förmlich eingepreßt. Die Gehirnwindungen waren abgeflacht, die Ventrikel eher verkleinert. Von den Gehirnnerven waren beide Nervi oculomotorii dort, wo sie über die Crista sellae turcicae ziehen, förmlich wie abgeschnürt, der vordere Anteil mehr grau; ebenso der linke Nerv. abducens wie platt gedrückt, mehr grau verfärbt. Die mikroskopische Untersuchung ergab an beiden Nervi oculomotorii, namentlich in den vorderen Anteilen ausgesprochene Degeneration, ebenso am linken Nerv. abducens. Die Größenzunahme des Gehirns, die eigentümliche Abschnürung und stärkere Degeneration im vorderen Anteile des Nerv. oculomotorius, sowie die Form des Nerv. abducens ließen hier keinen Zweifel aufkommen, daß Drucklähmungen der Nerven vorlagen. Ebenso erklärte die Volumenszunahme des Rückenmarks, und die durch sie notwendige Alteration der hinteren Wurzeln des Rückenmarks zur Genüge die vorhandene Hauthyperästhesie und Nackenstarre. Für die bestehende Hemiparese der Extremitäten und des Facialis kam vielleicht ein stärkeres Oedem der einen Hemisphäre und Druck auf den Pons in Betracht.

Diese Beobachtung zeigt, daß bei Bleivergiftungen neben neuritischen Prozessen auch Drucklähmungen von Nerven zu Stande kommen können, was ja begreiflich erscheint, wenn man bedenkt, daß diese Volumenzunahme des Gehirns sogar zu Verdünnung der Schädelknochen führen kann. Dieser Befund soll dem als Hypertrophia cerebri[3]) bei Bleikranken bezeichneten Leiden entsprechen. Der Umstand, daß die Formveränderung und die Atrophie der Nerven sich gerade an einer Stelle fand, wo sie eine unnachgiebige Unterlage haben, erhöht die Wahrscheinlichkeit, daß es sich um eine Drucklähmung handelte. Als Stütze hierfür kann dienen, daß man in einem Falle von Gliosarkom des Infundibulum und Tuber cinereum eine Atrophie beider Abducentes an derjenigen Stelle, wo die beiden Nerven im Sinus cavernosus über die Carotis interna hinüberlaufen, beobachtete[4]). Es bestanden erhebliche Erscheinungen von Hirndruck. Die Atrophie der Abducentes wurde so erklärt, daß dieselben an der genannten Stelle bei verhindertem Abfluß des Venenblutes einem erheblichen Drucke ausgesetzt sein mußten. Die Pulsationen der Carotis müßten bei vorhandener Raumbeschränkung

1) Pal und Mannaberg, locis citat
2) Westphal. Arch. f. Psych. 1890. Bd. XIX. S. 620.
3) Hitzig in Ziemssen's Handbuch. Bd. XI. 1. S. 1025.
4) Leber, Arch. f. Ophthalm. Bd. XIV. 2. S. 333.

fortwährend auf den Nerven losarbeiten und mit der Zeit eine Atrophie desselben durch mechanischen Druck zustande bringen.

Dieselbe Ursache wurde auch in einem oben berichteten Falle beiderseitiger Abducenslähmung angenommen[1]). Die Erscheinungen von Hirndruck, wie Kopfschmerz, Ohrensausen, Schwindel, die bei der Aufnahme gering waren, wurden bei Entstehung der Lähmung stärker. Eine primäre Muskelaffektion in dem Sinne, daß die Abducentens Prädilektionsstellen für die Bleiwirkung seien, ähnlich wie die Extensoren, wurde für weniger wahrscheinlich gehalten. Mit einer solchen Annahme wäre diese Frage auch in jenes Dunkel verwiesen, welches bezüglich der Extensorenlähmung herrscht, ganz abgesehen davon, daß eine Prädilektion für die Abducentes nach unserer obigen Statistik kaum erweislich sein dürfte. Die Beobachtung von Chvostek unterscheidet sich auch dadurch von den meisten anderen, daß die Lähmung den Charakter der peripherischen hatte. Die Lähmung einzelner Zweige und schließlich auch einzelner Nerven wird sich in der gedachten Weise nicht erklären lassen, namentlich wenn alle Erscheinungen von Hirndruck fehlen.

7. Tierversuche.

Nach manchen fehlgeschlagenen Versuchen gelang es, bei Tieren Krämpfe — es ist unerfindlich, warum diese stets als eklamptische bezeichnet werden — und Amaurose, gelegentlich auch mit Albuminurie vergesellschaftet, zu erzeugen[2]). Es fehlt natürlich auch hier nicht das übliche Beziehen der Nierenerkrankung, oder besser der Eiweißausscheidung auf die Sehstörung. Wie unberechtigt dies ist, haben wir bereits ausgeführt. Die Tatsache, daß auch Tiere durch Bleiverbindungen blind werden können, braucht durch den Versuch nicht erhärtet zu werden, da es solcher durch Zufall entstandener Vergiftungsfälle genügende gibt. Kühe nahmen z. B. durch Zufall Mennige auf. Danach erschienen u. a.: Pulsverlangsamung, Erweiterung der Pupillen, gestörtes Sehvermögen und völlige Blindheit[3]).

Durch den Genuß von Abwässern einer benachbarten Bleiweißfabrik erkrankten zwei Kühe und ein Rind unter den Symptomen der Bleivergiftung. Bei der einen Kuh und dem Rinde trat dabei Erblindung beider Augen ein. Die Kühe mußten geschlachtet werden, während das Rind gesund wurde. Bei diesem stellte sich nach 14 Tagen das Sehvermögen wieder ein. Bei Rindvieh, dessen Weiden zum Teil in der Nähe von Silberhütten lagen und zeitweise dem Befallen mit Hüttenrauche ausgesetzt waren, wurde das Auftreten von „schwarzem Star" beobachtet infolge von Vergiftung durch den bleihaltigen Hüttenrauch. Die Erblindung war meist gleich nach den ersten toxischen Erscheinungen bemerkt worden und dauernd. Nur bei einem $1\frac{1}{2}$jährigen Rinde kehrte die Sehkraft des linken Auges nach 14 tägiger örtlicher Anwendung von Strychninum nitricum wieder[4]).

---

1) Schroeder, l. c.

2) Olivier, Arch. génér. de Méd. 1863. — Leber, l. c. — Rosenstein, Arch. f. path. Anat. Bd. XXXIX.

3) Arch. f. Tierheilk. 1892. Bd. XVIII. S. 459. — Dammann. Deutsche tierärztl. Wochenschr. 1904. XII. S. 2. — Bigoteau, Rec. de méd. vét. 1904. p. 254.

4) Appenrot, Arch. f. Tierheilk. 1891. Bd. XVII. S. 378.

Auf diesem Gebiete ließen sich noch reiche und sehr notwendige Ergebnisse erzielen. Freilich müßten die Versuche anders als bisher angestellt werden. Es wäre erforderlich, zeitweilig, aber lange Zeit hindurch Milligramm- bis Zentigramm-Dosen von basischem Bleiacetat oder von gelöstem Bleialbuminate in die Blutbahn in relativ grosser Verdünnung einzuführen. In verschiedenen Zeiträumen müßten dann bei den einzelnen Versuchstieren die Lokalisationen des Bleies im Auge und im Gehirn festgestellt und Serienschnitte dieser Organe auf etwaige Veränderungen durchforscht werden. Auch das Durchspülen ganz frischer Gehirne eben getöteter Tiere könnte bei der chemischen und mikroskopischen Untersuchung mancherlei wichtige Aufklärung liefern.

8. Die Therapie der durch Blei veranlaßten Augenstörungen.

Die beste Therapie der Bleivergiftung ist die Prophylaxe, d. h. gute hygienische Zustände in den Werkstätten und in noch höherem Grade die Unterweisung in der Volks- oder Fortbildungsschule. Mit der letzteren könnte den Gewerbekrankheiten durch Gifte ein sehr großes Stück ihrer Basis genommen werden — die Sorglosigkeit aus Unwissenheit würde dadurch aufhören[1]). Kurativ kommen in Frage, abgesehen von der Entfernung des Erkrankten aus dem Giftbetriebe, alle Methoden, die dazu dienen können, die Ausscheidung des Giftes zu fördern, vor Allem salinische, harntreibende Mittel, einschließlich der Mineralwässer, denen vielleicht dadurch auch eine hemmende Einwirkung auf die Ausbildung, oder eine das Zurückgehen von Sehnervenatrophie begünstigende zukommt, und die Anregung der Schweißsekretion, da Blei sicher durch die Haut zur Ausscheidung gelangt. Von Zeit zu Zeit ist bei solchen Kranken auch eine hohe Darmeingießung vorzunehmen. Die Elimination des Bleies zu befördern vermag auch das Jodkalium.

Neuerdings wird behauptet, daß Lichtbäder mit elektrischem Licht nicht wenige Bleikranke geheilt haben sollen, darunter auch solche, die bereits als verloren galten. Von Quecksilberkranken ist die gleiche Angabe schon früher gemacht worden: seine Ausscheidung soll unter der Einwirkung des elektrischen Lichts reichlich zustande kommen. Es müssen noch andere bessere als die bisherigen Belege vorhanden sein, um einen wesentlichen Nutzen dieser Therapie zu beweisen.

IV. Oertliche toxische Bleiwirkungen am Auge.

Eine Wirkung der Bleisalze, besonders der Lösungen von basisch essigsaurem Bleioxyd auf die Hornhaut darf hier nicht übergangen werden. Der kürzere oder längere und nicht genügend kontrollierte Gebrauch einer Aqua plumbi, oder der Aqua Goulardi hat oft, wie man seit ca. 80 Jahren weiß, zumal wenn Hornhautgeschwüre oder auch leichtere Defekte vorhanden waren, Niederschläge an der Hornhaut erzeugt, die unserer Auffassung nach hauptsächlich aus Bleiproteid und Bleikarbonat bestehen. Sie bilden mitunter dünnere oder dickere weißgelbliche, milchfarbene oder kreidige, körnig und rauh oder wie Email aussehende Streifchen oder größere Bänder, die fest haften und undurchsichtige Trübungen darstellen. Manchmal ist es so, als ob ein Fremd-

1) Lewin, Deutsche med. Wochenschr. 1904. No. 25.

körper, z. B. ein Holzsplitter an die Cornea geheftet und von einer Pseudomembran überzogen wäre. Diese Trübungen lösen sich meist erst nach langer Zeit unter Zurücklassung von hartnäckigen Hornhautgeschwüren, da das eingedrungene Blei lebhafte Entzündung verursacht. In einer operativ entfernten Kruste wurde Blei nachgewiesen. Niemals bleiben größere Facetten an den Geschwürsstellen der Cornea zurück, als nach Anwendung bleihaltigen Augenwassers gegen dieselben.

Es ist begreiflich, daß die chronische Wirkung des basischen Bleiacetats an der Hornhaut schließlich über das in Bleiproteid umgewandelte Epithel hinausgeht, wenn immer neue Mengen davon angewandt werden, die durch Diffusion vordringen können. Aber selbst wenn dies nicht der Fall wäre, so muß die harte Inkrustation aus Bleikarbonat und Bleiproteid auf das unterliegende Hornhautgewebe bei Bewegungen der Lider und des Augapfels einen Reiz ausüben, der nicht ohne die entsprechende Reaktion verklingen kann.

Nicht nur an der Hornhaut, sondern auch an den Palpebralrändern kommen solche Bleisalz-Auflagerungen und -Einlagerungen zu Stande, wenn gegen ulceröse Blepharitis Bleilösungen verwandt werden.

Es ist ein Irrtum, wenn man früher annahm, daß derartige Veränderungen nur dann durch Bleiwasseranwendung einträten, wenn diesem Opium zugemischt würde. Sie stellen vielmehr reine Bleiwirkungen dar, und wenn es noch eines Beweises bedürfte, so könnte angeführt werden, daß sie auch durch Bleistaub bei Bleiarbeitern vorkommen.

Prophylaktisch sollte bei tiefen Geschwüren der Hornhaut Bleiwasser überhaupt nicht zu Umschlägen benutzt werden. Durch die des Epithels beraubte Hornhaut dringt die Bleilösung in großen Mengen in die Hornhaut und selbst in die vordere Kammer ein und ist hier durch einfache mikrochemische Reaktionen leicht nachweisbar. Besonders die Membrana Descemetii zeigt eine große chemische Affinität für das Blei. Diese Gefahr für die Hornhaut kann schon allein durch die epithelschädigende Wirkung der Anästhetica herbeigeführt werden[1]).

Zur Aufhellung der durch die Einwirkung von Bleiverbindungen entstandenen Hornhauttrübungen sind viele auch die Hornhaut schwer schädigende Mittel vorgeschlagen worden. Es läßt sich mikrochemisch der Nachweis erbringen, daß alle diese Mittel weit übertroffen werden durch eine Lösung von Chlorammonium 4—10 pCt. mit einem Zusatz von Weinsäure 0,02—0,1 pCt. Die letztere erhöht die lösende Wirkung ganz erheblich, doch ist eine Verstärkung derselben nicht zu empfehlen, da sonst Hornhauttrübungen, wenn auch nur vorübergehend, entstehen können. Durch diese Mischung lassen sich mikroskopische Hornhautschnitte in kürzester Zeit von der Bleiverbindung befreien, so daß der sonst sehr leichte mikrochemische Nachweis derselben nicht mehr gelingt. Die lösende Wirkung läßt sich auch leicht zeigen an einer Mischung von Hornhautmukoid und Gelatine, welche man in einer Glasschale erstarren läßt und an irgend einer Stelle durch Bepinseln mit Bleilösung trübt. Auch bei Verätzungen der Hornhaut durch andere metallische Aetzgifte hat sich dieses Verfahren sehr bewährt. Die Lösung ist in Form von

1) Guillery, Arch. f. Augenheilk. 1907. Bd. LVIII und 1908. Bd. LXI.

Bädern am kokainisierten Auge anzuwenden, worüber bei der Kalkätzung nähere Angaben gemacht sind[1]).

Die Abschabung mit einem Starmesser wurde auch öfter vorgenommen. Sie kann natürlich von einer unangenehmen Reaktion gefolgt sein, lieferte aber vereinzelt eine bessere Transparenz der Cornea.

Ein Mann, der durch einen Unglücksfall eine Hornhautverletzung bekam, machte häufige Umschläge mit gelöstem Liq. Plumbi subacetici. Nach zwei Tagen war die Hornhaut weiß wie Kreide. Die nach ca. 14 Tagen vorgenommene Untersuchung ließ die Cornea ihres Epitheliums beraubt erkennen. Sie war mit einem Bleisalze bedeckt.

In der Narkose wurde mit einem Starmesser die Inkrustation der Hornhaut beseitigt. Diese wurde wieder leidlich transparent[2]).

In vielen Fällen wurde eine solche nachteilige Wirkung von bleihaltigen Augenwässern bei Cornealaffektionen beobachtet. Es entstand Bleiinkrustation der Hornhaut[3]).

Nach Herbeiführung einer Ulzeration oder nach einem Substanzverluste in der Hornhaut wurde Tieren Bleilösung eingeträufelt. Es bildeten sich Niederschläge im Epithel, welche zu einer Vergrößerung und Verdunkelung des Kernkörpers führten. Auch in der elastischen Membran entstanden Deposita. Im Hornhautgewebe lagen sie sowohl in den sternförmigen Zellen, meist den Kern umgebend, als im interzellularen Gewebe[4]).

Ein Kaufmann bekam nach der Fahrt im Eisenbahnwagen eine Entzündung namentlich des linken Auges, wogegen ihm Bleiwasserumschläge verordnet wurden. Das Sehvermögen nahm ständig ab, und als der Mann nach einigen Tagen die Klinik aufsuchte, fand sich im Parenchym der linken Cornea in den vorderen Schichten und fast zentral ein feiner, grauer, spiegelnder Belag von fast runder Form und vom Umfange etwa einer mittelweiten Pupille. Es wurde angenommen, daß durch einen hineingeflogenen Fremdkörper ein unbedeutender Epitheldefekt hervorgerufen war, der das gelöste Bleisalz in die Hornhaut eindringen ließ und dort einen Niederschlag von Bleialbuminat gebildet hatte, der nicht zu beseitigen war und das Sehvermögen fast ganz aufhob[5]).

Wie den bisher geschilderten analoge Veränderungen im Gewerbebetriebe entstehen können, lehren die folgenden Fälle.

Ein Arbeiter in einer Bleiacetatfabrik zog sich eine Conjunctivalreizung zu. Zwei Wochen später fiel ihm ein wenig basisches Bleiacetat in das rechte Auge. Schmerzen waren die Folge, und nach vier bis fünf Tagen bemerkte man einen weißen Hornhautfleck. Er arbeitete noch einige Zeit weiter, aber die Augenstörungen wurden so lästig (Photophobie, Schmerzen), daß er Hülfe aufsuchen mußte. Die Conjunctiva war gereizt, im unteren Sack verdickt. Die rechte Hornhaut wies unten außen einen ovalen, 1 mm hohen, 2 mm breiten, insensiblen Fleck auf, der von zwei verschieden transparenten Ringen umgeben war. Das Zentrum des Fleckes und der angrenzende Ring waren

1) Guillery, Arch. f. Augenheilk. 1907. Bd. LVIII u. 1910. Bd. LXV.
2) Brière, Gaz. des hôp. 1879. p. 180.
3) de Beck, The Ophth. Clin. Med. College of Ohio. 1884.
4) Heckel, Journ. de Thérap. 1874. No. 8. — S. a. die Versuche von zur Nedden, Arch. f. Ophthalm. 1906. Bd. LXIII und Guillery, l. c.
5) Andreae, Verletzungen des Sehorgans durch Kalk usw. Leipzig 1899. S. 6. — Terson, Soc. d'Ophth. de Paris. 8. Nov. 1904. — Ellet, Ophth. Rec. 1900. — Merrit, Ibid. 1900. p. 452. — Wilder, Chicag. Ophth. Soc. 13. Nov. 1906 u. a.

epithelfrei. Nach oben und innen von diesem Flecke war noch eine ebenso große, epithelfreie, getrübte Stelle. SR = $^1/_3$, SL = 1. Es trat Besserung durch Opiumkollyrien und Verband ein, die Sehschärfe wurde wieder normal, aber man sah an der Hornhaut noch immer den Defekt[1]).

Ein zweiter Arbeiter litt in ähnlicher Weise an einem großen, das Zentrum der linken Hornhaut einnehmenden, die Pupille fast ganz verdeckenden weißen, epithelfreien Fleck. Starkes Tränen, Epiphora und Schmerzen waren gleichfalls vorhanden. SR = 1, SL = $^1/_{10}$[2]).

Die letzteren Beobachtungen zeigen, daß Bleisalze auch Entzündungen der Conjunctivae mit den entsprechenden Symptomen erzeugen können. Die beobachtete Hornhautveränderung braucht nicht, wie man annahm, durch irgend einen anderen Einfluß entstanden zu sein. Sie ist hier ebenfalls eine Folge chronischer Bleieinwirkung, und nur eine Etappe bis zu der Bildung von Bleiinkrustationen gewesen. Als Beweis für diese Auffassung kann der Fall einer Frau angeführt werden, die nach dem Gebrauche eines bleihaltigen Haarfärbemittels wahrscheinlich durch Verschleppung eine Ophthalmie an einem Auge mit Lichtscheu, Schmerzen, Tränenfluß, Funkensehen und zuletzt ein Hornhautgeschwür bekam[3]).

Eine an sich nicht schlimme, aber dem Kranken unter Umständen sehr unangenehm werdende Bleiwirkung ist die an der Haut der Orbitalgegend sich abspielende, wenn hier Bleiwasserumschläge lange Zeit hindurch gemacht wurden. In dem oben angeführten Falle, in dem die ärztliche Behandlung $3^1/_2$ Jahre gedauert hatte, nahm die Haut der Umgebung des Auges einen grauen Ton an. Derselbe wich den länger fortgesetzten Waschungen mit verdünnter Labarraque'scher Flüssigkeit (Lösung von unterchlorigsaurem Natron).

Selbstverständlich läßt ein längerer Gebrauch von besonders alkalisch reagierenden Bleilösungen diese auf dem Wege der Imbibition in die Epidermis und noch darüber hinaus vordringen. Schwefelwasserstoff, der an den gleichen Stellen zur Anwendung gelangt, kann somit auch in tieferen Hautschichten eine Schwarzfärbung durch Bildung von Bleisulfid erzeugen, die nicht oder doch nur schwer zu beseitigen ist. Eine Dame, die auf ärztliche Anordnung Bleiwasser als Augenwasser, und entsprechend der Verordnung eines anderen Arztes Schwefelbäder gegen Rheumatismus gebrauchte, bekam eine Schwarzfärbung der Augenränder, die sich bis über die Backenknochen fortsetzte und erst nach 6 Tagen durch Waschungen mit aromatischen Pflanzenwässern gehoben wurde. In einem anderen Falle schwand die Schwarzfärbung trotz Anwendung aller erdenklichen sauren, alkalischen und alkoholischen Waschmittel erst nach 30 Monaten.

Antimonchlorür.

Ein Knabe, der aus Verwechselung einen Teelöffel voll Antimonchlorürlösung (Liquor Stibii chlorati) bekommen hatte, litt an gastritischen Symptomen. Außerdem waren die Pupillen erweitert und unbeweglich[4]).

1) Bellouard, Arch. d'Ophthalm. 1882. T. II. p. 1.
2) Bellouard, l. c.
3) Lewin, Die Nebenwirkungen d. Arzneimittel. 3. Aufl. 1899. S. 662.
4) Houghton, The Lancet. 1843.

Schwefelsäure.

Schwere Stoffwechselstörungen können die Säuren nach längerer Aufnahme erzeugen, besonders weil sie dem Körper Alkali entziehen. Selten kommt es vor, daß an eine akute Vergiftung sich eine lokalisierte Ernährungsstörung im Zentralnervensystem anschließt. Eine Näherin vergiftete sich im Dezember 1876 mit Schwefelsäure; im Januar 1877 waren die Symptome verschwunden; am 3. Februar wurde sie bettlägerig, schlafsüchtig, taumelte beim Gehen. Das Sehvermögen hatte abgenommen. Am 22. Februar bestand Ptosis, besonders rechts, und beiderseits vollkommene Lähmung der Recti externi und hochgradige Schwäche der Recti interni. Die Pupillen waren gleich, mittelweit, träge auf Licht reagierend. Am 14. Februar zeigte sich doppelseitige Neuritis optici und am 15. erfolgte der Tod. Es wurde diese Erkrankung als eine hämorrhagische Poliencephalitis superior, eine akute Kernerkrankung im Gebiete der Augenmuskelnerven, bezeichnet.

2. Metabolische Gifte, oder Gifte der Eiweißzersetzung.

Eiweißgifte aus Fleisch, Wurst, Fischen, Schaltieren, Blut usw.

1. Einleitung. Vielheit der wirkenden Zersetzungsgifte.

Durch krankhafte Vorgänge innerhalb des menschlichen Körpers, oder durch Einwirken von niederen Pilzen auf das lebende circulatorische oder Organeiweiß, auf Lecithin, auf Gehirn- und Nervenbestandteile können Stoffe gebildet werden, die zu echten Vergiftungen Anlaß geben. Eine Fülle von Infektions- und anderen Krankheiten entstehen durch den Umstand, daß das Eiweiß oder die mit Eiweiß verwandten Stoffe, die im gesunden Zustande eine bestimmte, gesetzmäßige Zersetzungsrichtung einschlagen, nunmehr abnorm zerfallen, und die giftigen Zerfallsprodukte in den Kreislauf übergehen. So kann es nicht wundernehmen, daß die durch solche endogenen Vergiftungen entstehenden Stoffwechselstörungen sich nicht nur im allgemeinen körperlichen Verhalten bemerkbar machen, sondern auch an einzelnen Organen durch direkte oder indirekte Funktionsstörung zum Ausdruck kommen. So kommen diabetische, diphtherische, typhöse, malariöse und andere Augenerkrankungen zustande.

Auf einer analogen chemischen Basis bilden sich Störungen in Organfunktionen nach der Aufnahme von Nahrungsstoffen, in denen das Eiweiß oder dem Eiweiß ähnliche Stoffe, eine Zersetzung erfahren haben. Die Tatsache, daß zersetztes Eiweiß giftig wirken kann, ist mehr als zwei Jahrtausende bekannt. Als neuere Erkenntnis ist hinzugekommen, daß niederste pilzliche Lebewesen nicht nur unter geeigneten Bedingungen in sich Gifte erzeugen, sondern auf geeignetem organischem Material wuchernd, für große Mengen desselben den Anstoß zum Zerfall geben, wahrscheinlich durch Erzeugung von Enzymen, auch proteolytischer Natur. Keinen Augenblick darf aber vergessen werden, daß für die Entstehung giftiger Produkte in Nahrungsmitteln diese Lebewesen nicht erforderlich sind, daß auch ohne sie Eiweißmaterial durch fermentartige Spaltung sich so verändern kann, daß Menschen und Tiere dadurch vergiftet werden. Nur so ist es verständlich, daß z. B. das Fleisch gehetzter, bisweilen sogar auch das in Schlingen gefangener Tiere, die lange dauernde, höchste muskuläre Arbeit für ihre Befreiung getan haben, giftig wirken kann. Hier haben sich eben durch die jähen Störungen des Stoffwechsels in den Muskeln abnorme Produkte und darunter auch giftige gebildet. Die Gifte selbst haben sich bisher der Erkenntnis entzogen.

Die folgenden Mitteilungen werden auf einem begrenzten toxi-

kologischen Gebiete erweisen, daß bei solchen Zersetzungen von eiweißartigen Nahrungsstoffen sich entweder toxodynamisch sehr nahe verwandte oder sogar gleiche Gifte bilden müssen. Ja, die Uebereinstimmung der Fleisch-, Wurst-, Fisch-, Milch- und Käsevergiftung, der Vergiftungen z. B. mit Krebsen, Austern, Hummern, Heringen und mit tierischen Organen[1]) in manchen Symptomen — nicht zum geringsten seitens des Sehapparates — lassen es sogar fast sicher sein, daß, neben anderen Abbauprodukten des Eiweißes, sich ein, noch wahrscheinlicher aber zwei bestimmte bilden, denen die Wirkungen auf die Augen zuzuschreiben sind. Die Natur dieser Stoffe ist ganz unbekannt; daher hat man auch kein Recht, sie chemisch mit dem Atropin, beziehungsweise einem anderen Tropein zusammenzubringen, selbst wenn die Aehnlichkeit der dadurch veranlaßten Augenstörungen mit denen der Tropeïne noch größer wäre als sie wirklich ist; denn die angeblich aus faulendem Stör gewonnene, später ohne Grund als „Ptomatropin" bezeichnete Base, die Mydriasis, Trockenheit der Schleimhäute u. a. m. machen soll, gibt es wahrscheinlich nicht. Sicherlich ist aber keine der in stark faulenden Eiweißmassen bisher aufgefundenen Aminbasen, z. B. das Aethylendiamin, imstande, sei es die Gesamtheit der Augenstörungen, sei es auch nur die charakteristischsten hervorzurufen: die Mydriasis, die durch die eben genannte Base erzeugt wird, ist nur das geringste der Symptome und hat an sich keine nosologische Bedeutung. Andererseits kommt in faulendem Fleisch das Neurin vor, das, gleich dem Muscarin, Akkommodationskrampf und Miosis, also Symptome erzeugt, die denen des Tropeïnismus entgegengesetzt sind.

Schon deswegen kann es sich bei der Vergiftung mit zersetztem Eiweiß von Nahrungsmitteln nicht um die genannten, oder nahe verwandte Stoffe handeln, weil diese bei vorgeschrittener Fäulnis von Fleisch usw. gefunden wurden, dagegen die giftigen Nahrungsmittel in einem solchen Zustande nicht aufgenommen werden. Die Art der Zerfallsprodukte hängt von dem Stadium der Zersetzung ab, dagegen scheint die Art des Eiweißes hierfür belanglos zu sein.

Die Annahme, daß es sich, soweit die Störungen der Augenfunktionen in Frage kommen, um zwei Zersetzungsgifte handelt, stützt sich auf die Tatsache, daß Lidlähmung und Augenmuskellähmung ohne Veränderungen der Pupillenweite und der Akkommodation beobachtet wurden, oder eintraten, nachdem die letzteren und anderweitige Sehstörungen schon eine Zeitlang bestanden hatten.

Ein Vorkommnis der ersteren Art beobachtete man an einem 30jährigen Schneider, der mittags viel verdorbenes Gänsefleisch gegessen hatte. Er erkrankte am Abend mit Mattigkeit und am nächsten Tage mit Schüttelfrost, Verstopfung, Leibschmerzen und Trockenheit im Halse. Er wurde bettlägerig, und als er nach neun Tagen arbeiten wollte, merkte er eine Schwerbeweglichkeit der Augen und zeitweilig Doppeltsehen bei Schwindel. Dazu gesellten sich Schwellung der Parotis und Sublingualis. Es bestanden Oedem der Gesichts- und Stirnhaut und der linken Conjunctiva, und am rechten Auge: Ptosis, Lähmung sämtlicher äußerer Augenmuskeln, besonders des Rectus

1) Die Meinung, daß das Fleisch kranker Tiere zum Unterschiede von demjenigen, das von gesunden Tieren stammt, und sich nachher erst zersetzt hat, selten oder gar nicht Augenstörungen mache, ist unrichtig.

superior und beider Obliqui. Am linken Auge wurde derselbe Befund erhoben mit Ausnahme der Lähmung des Levator. Beide Bulbi standen fast unbeweglich mit parallel nach vorn gerichteten Blicklinien. Konvergenzbewegung war unmöglich. Die Pupillen waren und reagierten normal, ebenso erschienen Akkommodation und zentrale Sehkraft normal. Das Gesichtsfeld war frei. Die Papillen waren hyperämisch; es bestand eine graulichе zirkumpapilläre Netzhauttrübung.

Dieser, einer akuten nuclearen Ophthalmoplegie ähnliche Zustand schwand allmählich. Auch die übrige Familie, die von dem Fleisch gegessen hatte, war unter Leibschmerzen bettlägerig geworden[1]).

Beweisend ist für das Gesagte auch der Fall einer Frau, die von einer Leberwurst nur gekostet hatte, die acht Tage zuvor aus einem gesunden Schwein bereitet und gekocht worden war und dann einige Tage im Rauchfange gehangen hatte. Nach drei Tagen war ihr Rachen trocken, mit großen, roten Flecken versehen. Die Pupillen waren wenig erweitert. Es bestanden Kopfweh, Schwindel. Nach zehn Tagen stellten sich Schwere in den Augenlidern und leichte Schlingbeschwerden ein. Das Sehvermögen war ungetrübt. Nach 13 Tagen kam eine auffallende Gesichtsschwäche. Die Kranke wurde wiederhergestellt.

Nicht ganz so deutlich wie die eben angeführten Fälle ist der folgende, in dem aber auch zeitlich verhältnismäßig beträchtliche Unterschiede in dem Auftreten einzelner wesentlicher Augenveränderungen feststellbar waren.

Ein Stück geräucherten Schweinefleisches erzeugte bei einem Manne Eingenommensein des Kopfes, Leibschmerzen, Brechreiz, trübe Augen und Doppeltsehen. Am siebenten Tage, nachdem ergiebiges Erbrechen vorher schon herbeigeführt worden war, wurde ärztlicherseits folgendes festgestellt: Das Gesicht war blaß, gelblich, die Pupillen äußerst erweitert und gegen Licht so unempfindlich, daß auch die unmittelbar in das Auge fallenden starken Sonnenstrahlen sie nicht verengerten. Es bestanden allgemeine Mattigkeit, Trockenheit in Mund, Nase und Hals, Schlingbeschwerden und Doppeltsehen. Am achten Tage erschien Lähmung der oberen Augenlider, so daß der Kranke sie nur mit Hülfe der Finger aufheben konnte. Das Doppeltsehen war verschwunden, das Sehen aber so schlecht geworden, daß ein großer Druck mit einer sehr konvexen Brille nicht gelesen werden konnte. Die Augäpfel kamen dem Kranken steif, unbeweglich vor, so daß er, ohne zugleich den Kopf zu drehen, nicht nach der einen oder anderen Seite zu sehen vermochte. Im weiteren Verlaufe der Krankheit besserte sich zuerst die Beweglichkeit der Lider und des Augapfels, dagegen stellte sich wieder zeitweilig Doppeltsehen ein, bis auch dieses und die Mydriasis nebst den anderen Krankheitssymptomen schwand. Es blieb nur eine Mikropsie zurück[2]).

Der Symptomenkomplex in diesen Krankengeschichten ließe sich auch durch die Annahme von lediglich einem auf die Nervenkerne wirkenden Gifte erklären, da in beiden Fällen das Bild der Nuclearlähmung vorliegt. In dieser Annahme wird man bestärkt, wenn man sieht, daß bei vielen solchen Kranken auch die von den tieferen, bulbären Kernen ausgehenden Nerven in ihrer Funktion gestört sind. Es gibt Fälle[3]), in denen das klinische Bild der Ophthalmoplegia progressiva

1) Guttmann, Berl. klin. Wochenschr. 1891. No. 8. S. 203.
2) Hauff, Journ. f. prakt. Heilk. 1829. VI. Stück. S. 53.
3) Die Krankengeschichten sollen im Interesse der Uebersichtlichkeit der Darstellung erst später angeführt werden.

sich vermischt mit den Symptomen der Bulbärparalyse, so daß hier das Eingreifen eines auf die Kernregion am Boden des dritten und vierten Ventrikels wirkenden Giftes als möglich angenommen werden kann.

Wenn wir trotzdem der Ansicht sind, daß mindestens noch ein zweites Gift wahrscheinlich ist, so finden wir diese begründet in der Tatsache, daß es gelungen ist, aus den zersetzten Eiweißstoffen auch ein örtlich, wie Atropin, auf das Auge wirkendes Gift zu extrahieren. So hatten junge Damen in einer Pension Pute gegessen. Danach traten unangenehme Trockenheit in Schlund, Mund und Lippen ein, später Schwindel, bei zweien oder dreien derselben auch Sehstörungen, die ihnen nicht gestatteten, gewöhnliche Druckschrift zu lesen. Es bestanden auch Akkommodationsstörungen und bei allen Pupillenerweiterung, die bei den meisten am anderen Tage schon verschwunden war. Ein Extrakt, durch einstündige Mazeration des Putenfleisches in warmem Wasser hergestellt, in das Auge eines Gesunden tropfenweis gebracht, erzeugte nach einer halben Stunde Pupillenerweiterung, die mehrere Stunden anhielt[1]).

Außer dieser Beobachtung gibt es noch andere, aus welchen man den Eindruck gewinnt, daß ein atropinartig wirkendes Gift mit in Tätigkeit getreten sei. Neben Lähmung von Pupille und Akkommodation findet man nur Trockenheit im Halse, Schlingbeschwerden, Störungen der Urinentleerung und Brechneigung. Indessen besteht nur eine Aehnlichkeit mit der Atropinwirkung, aber durchaus keine völlige Uebereinstimmung, da durch Atropin in erster Linie die Pupille beeinflußt wird und erst in zweiter die Akkommodation, während in unseren Krankengeschichten oft genug die Akkommodation am stärksten und nachhaltigsten, ja sogar ausschließlich gestört ist.

Die durch metabolische Gifte bisher erzeugten Augensymptome lassen somit die Möglichkeit eines zentral und eines peripherisch auf Pupille und Akkommodation wirkenden Anteils zu. Inwieweit im konkreten Falle der eine oder andere vorhanden ist, läßt sich aus den klinischen Symptomen allein nicht schließen. Sobald Pupille und Akkommodation, oder auch nur eine von beiden gelähmt ist, kann sowohl eine nucleare als auch eine örtliche Giftwirkung, oder beide zusammen vorliegen. Experimente mit dem Kammerwasser würden die Fragen wenigstens nach einer Richtung hin entscheiden, sind aber natürlich nur im Todesfalle ausführbar. Anderseits könnten Tierversuche mit dem verdorbenen Materiale Aufklärung bringen, wenn nicht die Schwierigkeit bestünde, daß Tiere nur selten für solche Gifte empfänglich sind.

2. Die Störungen der Akkommodation.

Für die Beurteilung der in dem voraufgegangenen Kapitel besprochenen Frage nach der Einheit oder Vielheit der in giftigen Nahrungsmitteln augenvergiftend wirkenden Stoffe, ist die Kenntnis der einschlägigen Beobachtungen erforderlich. Die folgenden sollen diejenigen umfassen, bei denen sich der Eindruck aufdrängt, daß die Vergiftung an den Augen durch ein peripherisch angreifendes Gift erzeugt wird. Es hat nur eine geringe erkenntnistheoretische und praktische Bedeutung, ob man den hypothetischen, bis jetzt nicht rein gewonnenen Stoff in die

1) Seelye, Medical Record. 6. Jan. 1894. p. 14.

Tropeïngruppe einreiht oder nicht. Immerhin ist es wichtig zu zeigen, daß das Ueberwiegen des Einflusses desselben auf die Akkommodation einen Unterschied gegenüber den Tropeïnen darstellt, der auch für künftige Untersuchungen ein diagnostisches Reaktionsmoment von Wert darstellt.

Vierzehn Tage nach einer Vergiftung durch Wurst litt ein Mann immer noch an Trockenheit des Schlundes und bedeutender Amblyopie. Die Untersuchung des Auges ließ nichts Abnormes erkennen. Der Kranke las nur noch Jäg. 20 und Sn XX in einer Distanz von 1—10 Fuß. Die hier fälschlich als Hyperopie bezeichnete Akkommodationslähmung schwand nach zweimaliger Anwendung des Heurteloup'schen Blutegels im Laufe von 14 Tagen[1]).

Eine 34jährige Frau erkrankte vor neun Tagen. Sie hatte vor drei Monaten eine Hasenpastete bereitet und damals mit anderen ohne Schaden davon gegessen. Einen Teil davon hatte sie unter einer Fettschicht aufgehoben. Sie versuchte davon, und da die Pastete ihr verdorben schien, briet sie dieselbe nochmals mit Zwiebel aus. Nach dem Erkalten nahm sie einen Löffel davon zu sich. Eine Stunde darauf erschienen heftiges Erbrechen, demnächst starker Durchfall. Am anderen Morgen beim Erwachen konnte sie keine Schrift mehr in der Nähe sehen, und keine Handarbeiten machen. Dabei bestanden starke Halsschmerzen.

Die Untersuchung am neunten Tage erwies normale Sehschärfe, Pupille, Farbensinn und ophthalmoskopischen Befund. Die Akkommodation war sehr gestört. Rechts wurde Snellen 1,5 in 0,5 m gelesen, ebenso links. Mit + 4,0: rechts 0,5 fließend von 20—26 cm, links von 20—25 cm. Nach Einträufelung von Eserin wurde schon nach einer Viertelstunde 0,5 in 15 cm gelesen. Rachendiphtherie war nicht vorhanden, sondern nur starke Rötung und Schwellung. Nach achttägigem Gebrauche von Eserin war die Akkommodation wieder hergestellt. Der Nahepunkt lag einen Monat später rechts bei 12 cm, links bei 18 cm. Beiderseits war jetzt Emmetropie, während bei der ersten Untersuchung Hypermetropie 0,5 bestand. Die Hals- und Schlingbeschwerden hatten vier Wochen gedauert[2]).

Ein Mann hatte im Hotel Seezungen gegessen. Am Nachmittag bekam er Kratzen, Trockenheit und ein zusammenziehendes Gefühl im Halse. Als er gegen Abend zu lesen versuchte, versagten ihm die Augen. Da das Sehen in der Nähe auch am folgenden Morgen nicht wiedergekehrt war, ließ er sich untersuchen. Beiderseits bestand eine leichte Uebersichtigkeit (H 1.0) und normales Sehvermögen für die Ferne. Zum geläufigen Lesen war Konvex 2.0 D (Nr. 20) nötig. Die Pupillen waren kaum erweitert und reagierten prompt auf Licht. Brechende Medien und Augenhintergrund waren normal. Es war also nur eine unvollkommene Akkommodationslähmung vorhanden.

Noch ein anderer Gast, der von den Seezungen genossen hatte, war zur gleichen Zeit mit den gleichen atropinartigen Symptomen erkrankt[3]).

Ein ausschließliches Befallensein der Akkommodation wurde sogar in einer kleinen Epidemie beobachtet[4]). Wir rechnen den ersten Fall als zweifelhaften mit, weil die Angabe des Patienten über Doppelbilder, nach der ärztlichen Untersuchung nicht durch eine Störung

1) Höring, Klin. Monatsbl. f. Augenheilk. 1864. S. 235.
2) Cohn, Arch. f. Augenheilk. Bd. IX. S. 148.
3) Knies, Aerztl. Mitteil. aus Baden. Jahrg. XL. No. 16. 31. Aug. S. 123.
4) Scheby-Buch, Arch. f. Ophthalm. Bd. XVII. Abt. 1. S. 285.

der äußeren Muskeln veranlaßt schien. Was die Pupillen betrifft, so werden dieselben im zweiten Falle ausdrücklich als eng bezeichnet, während im ersten Falle nur eine leichte einseitige Störung vorhanden war.

Ein 27jähriger Kaufmann hatte sich angeblich durch Erkältung erschwertes Schlucken, Trockenheit im Schlunde usw. zugezogen, außerdem an Magenbeschwerden und Erbrechen gelitten. Einige Tage darauf war eine Sehstörung aufgetreten. Er sah doppelt, die Buchstaben tanzten. Der Blick war unsicher. Niemals hatte er an Diphtherie gelitten. Die Bewegungen der Bulbi waren frei; es bestand keine Insuffizienz. Die linke Pupille war 1 mm weiter als die rechte, reagierte aber ebenso wie diese scharf. Beim Fixieren eines nahen Gegenstandes bewegte sich der untere innere Rand der linken Pupille träger als der übrige Teil, so daß diese eine exzentrische Form annahm.

Rechts Hm = $^1/_{50}$, Sehschärfe = 1, Links Hm = $^1/_{40}$, Sehschärfe = 1.

Die Akkommodationsbreite war ziemlich beträchtlich herabgesetzt. Nach sieben Wochen erfolgte Heilung bei Emmetropie und intakter Akkommodation.

Ein anderer Kranker stellte sich vier Tage später vor, nachdem er am selbigen Tage und mit denselben Symptomen erkrankt war, wie der vorerwähnte Kranke, mit dem er zusammen eine Mahlzeit eingenommen hatte. Sechs Stunden nachher kamen die Beschwerden und nach zwei Tagen die Akkommodationsparalyse. Die Pupillen waren eng, von guter Reaktion. Sehschärfe beiderseits = 1 bei Hypermetropie. Der Ciliarmuskel war paralytisch. Nach einem Monat war der Kranke fast ganz wiederhergestellt.

Eine 32jährige Frau gab an, vor drei Wochen an einer fieberhaften Krankheit gelitten zu haben. Acht Tage darauf hatte sie Schmerzen in allen Gliedern und das Schlucken war schmerzhaft. Vor 14 Tagen waren ein Knecht und ein Mädchen an denselben Erscheinungen erkrankt, und bald darauf auch ein Verwandter. Dieser habe auch noch über vorübergehende Sehstörungen, wie Verschwimmen der Buchstaben beim Nahesehen, geklagt. Das Leiden wurde irrtümlich für Trichinose erklärt und vom Essen eines Preßkopfes abgeleitet, in dem aber keine Trichinen gefunden wurden. Diphtherie lag nicht vor. Pupillen bei Konvergenz von normaler Reaktion. Sehschärfe = 1. Emm. beiderseits. Acht Tage darauf bestand fast gänzliche Akkommodationslähmung. Hm. $^1/_{38}$ beiderseits. Alle Erscheinungen schwanden in einigen Wochen.

Einen Tag nach derselben Mahlzeit, welche die vorgenannte Frau krank gemacht hatte, erkrankte ein anderer mit Akkommodationslähmung. Darauf folgte Trockenheit im Munde und Halse mit geringen Schlingbeschwerden, Abnahme des Appetits, bräunliches Belegtsein der Zunge im hinteren Teile und starker Rachenkatarrh. Es bestand keine Gaumenlähmung. Die Pupillen waren normal. Bei Fixation in der Nähe trat keine Vorwölbung der Iris, wohl aber Pupillenverengerung ein. Sehschärfe = 1. Hm = $^1/_{30}$ beiderseits. Die Akkommodationsbreite war ziemlich beträchtlich eingeschränkt.

Die Zunge blieb noch lange belegt. Später kamen Lichtscheu und Conjunctivalkatarrh hinzu. Rasche Besserung aller Erscheinungen.

Ein zwölfjähriges Mädchen klagte über Sehschwäche. Vor drei Wochen hatte sie Schwarzsauer und Wurst gegessen.

Sehschärfe = $^{20}/_{30}$. Hm. = $^{1}/_{20}$ beiderseits. Akkommodation beschränkt. Nach 17 Tagen erfolgte Wiederherstellung. Emmetropie.

Von den beiden folgenden Fällen ist der erste wegen der nicht aufgeklärten Aetiologie nur mit einer gewissen Wahrscheinlichkeit hierher zu rechnen. Die Aufnahme eines verdorbenen Nahrungsmittels konnte nicht festgestellt werden, doch war auch ein Hausgenosse erkrankt, und die Symptome mit denen der Wurstvergiftung übereinstimmend[1]).

Vor sechs Tagen erkrankte ein 78jähriger Mann mit Kopfschmerz, Uebelkeit, Erbrechen und Trockenheit im Halse, so daß das Schlucken schwer wurde. Gleichzeitig stellte sich eine bedeutende Störung des Nahesehens ein. Die Sehstörung war zugleich mit den Allgemeinerscheinungen entstanden. Eine Tochter der Hausleute erkrankte ebenfalls mit Schlingbeschwerden und Sehstörungen.

Beiderseits war Hm. $^{1}/_{24}$. Sehschärfe = 1. Mit + 6 lag der Nahepunkt in 7 Zoll, also nur eine minimale Akkommodationsbreite ($^{1}/_{56}$). Die Pupillenreaktion war normal auf Licht und Akkommodation, der ophthalmoskopische Befund normal. Es bestand ein leichter Rachenkatarrh. Nach Einträufelung von Calabarextrat in $^{1}/_{2}$prozentiger Lösung war in vier Wochen bedeutende Besserung eingetreten. Es wurde Jäg. 1 in 8 Zoll ohne Glas gelesen.

Kurze Zeit nach dem Genusse von Rotwurst erschienen Uebelkeit, Erbrechen, Durchfall und starke Trockenheit im Halse, so daß der Kranke kein Brot schlucken konnte. Etwas später stellte sich Sehstörung ein. Nach drei Wochen erfolgte die Untersuchung. Beiderseits bestand Hm. 1,5. Sehschärfe = $^{20}/_{20}$. Die Akkommodation war hochgradig beschränkt. Mit + 6,0 wurde Jäg. 1 von 22—15 cm gelesen. (A. ca. 2 D.) Die Pupillen waren ganz normal, ebenso der ophthalmoskopische Befund[2]).

Auch der folgende Fall verdient wegen der genauen ophthalmologischen Beschreibung Erwähnung.

Büchsen-Austern, von denen ein Teil einer Gesellschaft aß, veranlaßten bei allen nach einigen Tagen starke Leibschmerzen, Durchfälle, Halsschmerzen, Trockenheit im Halse, und Unfähigkeit zu lesen infolge von Akkommodationslähmung.

Einer der Gäste, der nach 8 Tagen erst erkrankte und nach 14 Tagen in ärztliche Behandlung kam, klagte auch über Herabsetzung der Sehfähigkeit für die Ferne. Der Befund war:

Cyl. + 2,5 ↑. Sehschärfe links $^{5}/_{8}$, rechts $^{5}/_{9}$. Mit cyl. + 2,5 ⊃ sph. + 3,0 wird Sn. 0,8 in 18 cm Entfernung gelesen. Gesichtsfeld, Pupillen und Muskeln waren normal. An der Cornea bestanden beiderseits ziemlich zentrale Maculae.

Es wurden Eserineinträufelungen und Dampfbäder verordnet.

Nach ca. 21 Tagen: cyl. + 2,5: Sn. 0,5 in 7 cm. Sehschärfe wie zu Beginn[3]).

In einer Familie erkrankten drei Personen durch Genuß von verdorbenem Schinken am zweiten bis fünften Tage nach der Vergiftung. Es bestand bei allen Akkommodationsstörung bei Trockenheit im Halse,

1) Leber, Arch. i. Ophthalm. Bd. XXVI. Abt. 2.

2) Leber ist geneigt, noch einen früher (Arch. f. Ophthalm. Bd. XXI. Abt. 3) veröffentlichten Fall von doppelseitiger Akkommodationslähmung hierher zu rechnen, in welchem er an einen Zusammenhang mit Diabetes dachte. Auch hier bestanden normale Pupillen.

3) Feilchenfeld, Klin. Monatsbl. f. Augenheilk. 1896. Bd. XXXIV. S. 129.

Schlingbeschwerden und Stuhlverstopfung, aber nur bei zweien Mydriasis. Die Untersuchung ergab nun, daß bei diesen letzteren die Akkommodationsbreite in weit höherem Maße beschränkt war, als in dem anderen Falle. In diesem handelte es sich also um die leichtere Vergiftung, bei welcher der Sphincter frei blieb[1]).

Ein Student hatte seit zirka acht Tagen leichtes Brennen und Stechen in beiden Augen, was sich steigerte bei Nahearbeit; dabei entstand auch Ermüdungsgefühl und baldiges Verschwimmen der Buchstaben. Gleichzeitig wurde über Trockenheit im Munde und Mattigkeit geklagt. Die Verdauung war ganz normal. Vor der Erkrankung wurde Fisch gegessen, der eigentümlich schmeckte und vielleicht nicht ganz frisch war.

Es bestand geringe Rötung und Schwellung der Conjunctiva. Pupillenweite 5 mm, Reaktion auf alle Reize vorhanden, aber träge. Sehschärfe = 1,0. Mit + 1,0 D wurde Druckschrift in Leseweite zunächst ganz gut gelesen, bald aber kamen Ermüdung, Verschwimmen der Buchstaben und Gefühl von Brennen. Nach zwei Tagen zeigte sich eine erhebliche Akkommodationsstörung. Die Breite betrug 1—$1^1/_2$ D. Die rechte Pupille war 5,0 mm, die linke 4,5 mm weit, die Reaktion wie vorher angegeben wurde.

Reichliche Flüssigkeitszufuhr. Nach drei Wochen erfolgte eine allmähliche Steigerung der Akkommodation, die nach 14 Tagen normal war. Auch alle anderen Beschwerden waren dann beseitigt[2]).

Eine Frau erkrankte vor 14 Tagen mit Stuhlverstopfung, welche noch anhielt. Am vierten Krankheitstage stellten sich Trockenheit im Halse, schlechter Appetit und Schwindelgefühl, und am Abende desselben Tages Sehstörung beim Nahesehen ein. Der Ehemann erkrankte gleichzeitig unter denselben Erscheinungen, nur fehlte die Stuhlverstopfung. Beide hatten am Tage vorher etwas mißfarbiges und riechendes Schinkenfleisch gegessen.

Die Pupillen waren etwas erweitert, von träger Reaktion, die Akkommodationsbreite nur 1 D. Sehschärfe fast = 1. Eine weitere Beobachtung fehlt[3]).

Drei Glieder einer Familie hatten Eier gegessen, sogenannte Kisteneier, die schlecht schmeckten und bei allen Erbrechen veranlaßt hatten. Tags darauf konnten sie in der Nähe nur sehr schlecht sehen. Die Funktionsprüfung ergab bei allen drei (Mutter und zwei Töchtern) eine Hypermetropie von 2 beziehungsweise 3 D und vollständige Akkommodationslähmung. Dies waren überhaupt die einzig nachweisbaren Störungen. Ueber den weiteren Verlauf findet sich keine Angabe[4]).

3. Akkommodations- und Sphincter-Lähmung.

Ob in allen Fällen, wo nur Akkommodationsstörungen erwähnt werden, tatsächlich niemals eine Pupillenstörung vorhanden war, läßt sich nicht behaupten, da mehrfach die Beobachtung im Anfange wegen verspäteter ärztlicher Beratung ungenügend war. Aber selbst wenn vorübergehend auch eine Störung der Pupillenbewegung vorhanden gewesen sein sollte, so tritt dieselbe gegenüber der viel länger anhaltenden

1) Groenouw, Klin. Monatsbl. f. Augenheilk. 1890. Mai. S. 166.
2) Ruge, Klin. Monatsbl. f. Augenheilk. 1902. S. 408.
3) Ruge, l. c.
4) Hennicke, Wochenschr. f. Ther. u. Hyg. d. Auges. 1902. No. 23. S. 177.

Akkommodationslähmung in den Hintergrund und ist somit der Unterschied von der Wirkung des Atropins unverkennbar.

Die folgenden Berichte bestätigen aber, daß auch beide Störungen vereint vorkommen können.

Die Pupillenerweiterung ist meist auf beiden Augen gleich, ganz vereinzelt ungleich stark.

Drei Männer erkrankten mit Schwindel, Kopfschmerzen, Erbrechen, Diarrhoe, Fieber, Gliederschmerzen. Bei voller Sehschärfe bestand Lähmung der Akkommodation und Lähmung des Sphincter iridis. Alle Kranke gaben an, des Morgens geräucherte ungekochte Wurst häufiger genossen zu haben. Heilung trat nach Einträufelung von Pilocarpin ein[1]).

Ein 40jähriger Mann erkrankte nachts mit heftigem Magendrücken, Erbrechen und Schweiß. Am folgenden Tage kamen Diarrhoen, gleichzeitig bemerkte er, daß er nicht mehr in der Nähe lesen konnte. Ein sofort konsultierter Arzt fand die Pupillen erweitert. Nach zwölf Tagen wurde folgender Befund aufgenommen: Rechte Pupille 5 mm, linke 4 mm weit. Beide waren starr auf Lichteinfall und Konvergenz.

SR = $^{20}/_{50}$, Hm. 2,0, SL = kaum $^{20}/_{100}$, H. 0,5. Rechts mit + 12,0 0,5 Sn von 10—12 cm, links mit + 12,0 dasselbe.

Ohne Glas konnte nicht einmal 0,3 gelesen werden. Die Akkommodation war also fast gänzlich gelähmt. Die äußeren Muskeln waren intakt. Gesichtsfeld und ophthalmoskopischer Befund normal. Nach Eserineinträufelung entstanden sehr enge Pupillen. Es wurde 0,5 in 15 cm bequem gelesen. Dabei bestanden noch starke Schlingbeschwerden, aber keine Lähmung im Pharynx.

Bei dem elfjährigen Sohne des vorerwähnten Mannes wurde ebenfalls eine fast gänzliche Akkommodationslähmung festgestellt. Es wurde höchstens Sn 2,25 in etwa 25 cm gelesen. Rechts mit + 9,0 wurde 0,5 in 12—13 cm, mit + 12,0 fließend in 10—12 cm Entfernung gelesen. Links war der gleiche Befund. SR = $^{1}/_{5}$, Hm. 2,5. SL = $^{2}/_{6}$, Hm. 2,0.

Es bestand eine geringe Hyperämie der Sehnerven. Die Sehstörung trat gleichzeitig mit derjenigen des Vaters auf. Eine erst 14 Tage später vorgenommene ärztliche Untersuchung ergab Schlingbeschwerden und Pupillenlähmung. Gastrische Störungen waren nicht erschienen.

Die 31jährige Köchin der Familie hatte 3 mm große Pupillen, welche auf Licht reagierten.

SR = $^{6}/_{9}$, H. 2,0; SL = $^{6}/_{9}$, H. 2,5. Mit + 12,0 wurde Sn 0,5 in 9—10 cm, links in 8—9 cm gelesen; ohne Glas wurde 0,5 überhaupt nicht entziffert. Die Akkommodation war völlig gelähmt.

Die Ursache des Leidens bei allen drei vorgenannten Kranken scheint der Genuß von Hechten gewesen zu sein, welche die Familie zu Mittag gegessen hatte. Der Rogen war fortgeworfen worden. Die Köchin bekam schon nach einer Stunde Uebelkeit, heftiges Erbrechen, Schlingbeschwerden und am anderen Tage Durchfall. Nach zwei Tagen

---

1) Bylsma, Zeitschr. f. Augenheilk. 1901. Bd. V. S. 442.

bemerkte sie die Sehstörung. Anderweitige Familienmitglieder waren nicht erkrankt, hatten aber wahrscheinlich nicht von demselben Fische gegessen. Bei dem Knaben war nach $1^1/_2$ Monaten die Akkommodationsstörung geheilt, bei dem Vater bestand sie noch unverändert. Er hatte Eserin schlecht vertragen und mußte dasselbe aussetzen. Die Köchin wurde nicht wieder untersucht. Die Hypermetropie des Knaben hatte abgenommen, rechts auf 1,5, links auf 1,0. Außer der Akkommodationsstörung wurde noch eine Amblyopie angenommen. Bei dem Knaben hob sich die Sehschärfe von $^1/_5$ auf $^5/_7$ rechts und von $^1/_3$ auf $^2/_4$ links[1].

Mehrere Glieder einer Familie hatten von einem geräucherten, zuerst rohen, später gekochten Schinken gegessen, der grau ausgesehen, eine poröse Beschaffenheit besessen haben und von dem einzelne Teile verdorben geschmeckt und gerochen haben sollen. Die Vergiftungssymptome bestanden in Uebelkeit, Erbrechen, Verstopfung, Kratzen im Halse, Augenschmerzen, Unvermögen in der Nähe zu sehen, Rötung der Conjunctiva und Mydriasis.

Der Augenarzt, der zwei so Erkrankte nach vier Wochen untersuchte, fand bei der einen eine Sehschärfe von $^6/_5$ und den Nahepunkt in 33 cm, bei dem anderen: R + 1. Sehschärfe = $^6/_5$. L + 1.25. Sehschärfe = $^6/_5$. Der Nahepunkt lag in ca. 2 m. Nach so langer Zeit war die Pupillen- und Akkommodationslähmung eine so vollständige, daß eine Konvexbrille für die Erfüllung der täglichen Pflichten gegeben werden mußte[2].

Eine Köchin erkrankte, nachdem sie Krebse gegessen hatte, die nach dem Kochen ein- bis zweimal 24 Stunden aufbewahrt und dann in der Schale aufgewärmt serviert und zu diversen Speisen verarbeitet worden waren. Dieselben gaben sich durch Geruch und Geschmack nicht als verdorben zu erkennen. Es traten Erbrechen, Trockenheit im Halse und Schluckbeschwerden ein, und einen Tag später Sehstörungen, Abgeschlagenheit, Benommenheit. Nach drei Tagen klagte sie, daß sie alles in Nebel gehüllt sehe, nicht lesen könne, da sie nur graue Striche anstelle der Zeichen sehe. Pupillen normal. Schlucken sehr erschwert.

Nach sechs Tagen waren die Pupillen ungleich erweitert, und reagierten träge auf Lichtreiz. Nach 16 Tagen war noch derselbe Zustand, nachdem durch Pilocarpininjektion eine zeitweilige Besserung erzielt worden war. Zwei Tropfen einer $^1/_2$prozentigen Physostigminlösung in die Augen geträufelt, beseitigten die Sehstörungen. Diese Behandlung wurde fortgesetzt. Genesung erfolgte nach zirka vier Wochen. Vorher war die hartnäckige Verstopfung, die nur durch Abführmittel zu beseitigen war, gewichen und hatte spontanen Entleerungen Platz gemacht[3].

In einer Massenvergiftung durch „geräucherte Blutwurst“ wurden neben anderen, auch atropinartigen Symptomen beobachtet: starke Mydriasis mit Blendungserscheinungen, sowie Akkommodationsstörungen (Unvermögen in der Nähe zu sehen)[4].

---

1) Cohn, Arch. f. Augenheilk. Bd. IX. H. 2.
2) Ulrich, Klin. Monatsbl. f. Augenheilk. Jahrg. XX. 1882. S. 235.
3) Fischer, Petersb. med. Wochenschr. 1897. S. 472.
4) Böhm, Aerztl. Intelligenzbl. 1880. Bd. XXVII. S. 350.

4. Sphincteren-Lähmung.

Ausnahmsweise scheinen auch Vergiftungen durch metabolische Gifte[1]) vorzukommen, bei denen als einfachste Form der Augenstörung nur Pupillenerweiterung entsteht. Es läßt sich nicht annehmen, daß man so sich vordrängende Symptome, wie Sehstörungen durch Muskellähmungen oder anderer Herkunft nicht erwähnt haben sollte, falls sie vorhanden gewesen wären. Freilich scheint das stellenweise erwähnte „Trübsehen" nicht immer eine genaue ophthalmologische Untersuchung veranlaßt zu haben. Gerade das Zustandekommen einer so begrenzten Funktionsstörung wie der Mydriasis wie sie wiederholt z. B. nach Genuß von Kalbsbraten oder gekochtem Schinken beobachtet worden ist, würde aber in solchen Fällen für eine örtliche Einwirkung des entsprechenden Giftes und weniger für eine zerebrale Erkrankung sprechen.

Fünf Menschen, die mit altem Gänseschmalz „aufgeschwitzten" Kalbsbraten genossen hatten, waren eine Stunde später erkrankt. Außer Angst, Schwindel, zeitweiligem Schwinden des Bewußtseins, Erbrechen, Unterleibsschmerzen, war noch ein entstelltes Gesicht mit tiefliegenden Augen und erweiterten Pupillen feststellbar.

Nach 24 Stunden hielt die Pupillenerweiterung bei zwei Kranken noch an und dazu kam, daß das Auge „trübe" war. Es trat Wiederherstellung ein[2]).

Die Symptome wurden irrtümlich dem verdorbenen Gänseschmalz zugeschrieben.

Kalter Kalbsbraten, an dem man das appetitliche Aussehen vermißte, sowie gekochter Schinken wurde von 500—600 Menschen in Andelfingen bei einem Feste gegessen. Die meisten Teilnehmer an dieser Mahlzeit erkrankten unter gastrischen Erscheinungen: Erbrechen, Durchfall, Mattigkeit, Kopfschmerzen, Foetor ex ore etc. Die anderen bekamen Verstopfung, Benommensein, Schmerzen, Pupillenerweiterung, starke Empfindlichkeit gegen Licht und Ueberfülltsein der Sclera mit Blut. Zwischen dem neunten und zwölften Tage verloren sich die Reizerscheinungen am Auge[3]).

Nach Genuß von Büchsenfleisch erkrankten 26 Menschen im Alter von 2—89 Jahren. Neben anderen, auch lähmungsartigen Symptomen wiesen die Kranken Pupillenerweiterung auf. Bis auf einen waren alle Kranken nach 48 Stunden wiederhergestellt[4]).

Die eben berichteten Fälle können durch die peripherische Einwirkung einer tropeïnartig wirkenden Base erklärt werden. Die Schlingbeschwerden dürften, wie dies ja auch in einzelnen Krankengeschichten ausdrücklich geschieht, auf die durch das Versiegen der Sekretionen bedingte Trockenheit der Rachenschleimhaut zurückzuführen

1) Auch frischer Käse kann zu dieser Gruppe unter bestimmten Bedingungen kommen. So sah man bei drei Gliedern einer Familie, die weichen weißen Landkäse gegessen hatten, neben Kolikschmerzen, Diarrhöen, Gliederkrämpfe und Pupillenlähmung eintreten (Darbouet, Journ. d. Méd. 1903. 25. Juni).

2) Siedler, Journ. d. pr. Heilk. 1827. IV. St. S. 66.

3) Sigg, Journ. f. pr. Heilk. 1841. V. St. Mai. S. 3.

4) Barker, Brit. med. Journ. 1899, 11. Nov.

sein. Man ist nicht genötigt eine Lähmung der Gaumen- und Schlundmuskeln anzunehmen, wie in einzelnen der unten zu beschreibenden schwereren Fälle. Ein Fall von Vergiftung mit Wildpastete[1]) wurde gerade in Bezug auf die Halzaffektion spezialistisch untersucht. Der Laryngologe stellte eine auffallende Trockenheit der Schleimhaut des weichen und harten Gaumens fest. Die Muskulatur der Uvula und des Larynx war nicht gelähmt. Von neurologischer Seite wurde weiterhin die Diagnose einer beginnenden Bulbärparalyse zurückgewiesen, und das Fehlen jeder Motilitätsstörung des Velum bestätigt. Die scheinbare Schlinglähmung sei auf die sehr intensive Pharyngitis zurückzuführen.

5. Die Lähmung der äußeren Augenmuskeln.

Wenn für die vorhergehenden Fälle auf die Annahme einer zentralen Störung verzichtet werden kann, so gibt es dagegen zahlreiche andere Beobachtungen, welche eine Erkrankung der Kernregion, also eine dem Atropin fremde Giftwirkung, zweifellos erscheinen lassen. Die Störung beschränkt sich oft nicht mehr auf den Oculomotoriuskern und sämtliche von ihm innervierte Muskeln, sondern erstreckt sich weiter auf den angrenzenden Trochlearis- und den noch weiter zurückliegenden Abducenskern. Aber auch hier macht der Prozeß nicht Halt, sondern die verschiedensten bulbären Kerne können in verschiedener Intensität und Reihenfolge befallen werden.

Um eine leichtere Uebersicht herbeizuführen, sollen zunächst die Fälle erwähnt werden, welche nur Erkrankungen an den Augenmuskelkernen zeigen, womit eine prinzipielle Trennung von den übrigen nicht beabsichtigt ist. Hier sind auch Krankengeschichten aufgenommen, in denen nur von Doppeltsehen die Rede ist, ohne nähere Angabe der befallenen Muskeln.

Nach Verzehren von Büchsenfleisch, das mindestens zwei Jahre alt war und schlecht schmeckte und roch, erkrankten 11 Gefangene. Bei allen erschienen: Trockenheit im Munde und Schlunde. Versiegen des Speichels. Schlundkrampf, pfeifende Inspiration, rauher Husten, nach 5—8 Tagen Ulzeration der Tonsillen, die mit weißem Belag versehen waren und deswegen vorübergehendes Fieber (40°) bei zweien, die starben. Während das Gehör normal blieb, bestanden vom zweiten bis dritten Tage tiefe Sehstörungen: Pupillen erweitert, unbeweglich. Ptosis. Augapfel injiziert, unbeweglich. Photophobie und ein gewisser Grad von Strabismus bestanden. Auf kurze Entfernung erkannten die Vergifteten nichts, auf 10—15 cm war das Sehen undeutlich, auf 30—40 cm besser; über 60 cm erschienen die Gegenstände doppelt und kleiner; für die weitere Ferne war das Sehen verschwommen. Erst nach langer Zeit schwanden diese Symptome. Die Muskeln des Auges, einschließlich des Akkommodationsmuskels waren teilweise paralysiert[2]).

Ein 25 jähriger Mann hatte beiderseits Abducens- und Oculomotoriusparese, jedoch mit Ueberwiegen des Oculomotoriusleidens. Die oberen Lider hingen etwas herab, waren aber mit Anstrengung höher zu heben. Die Pupillen waren erweitert mit erhaltener Lichtreaktion. Es bestand eine bedeutende Akkommodationsbeschränkung. Es wurde mit + 6 Zoll No. 1 Jäg. in 6 Zoll links und No. 8 in 10 Zoll rechts

1) Cohn, l. c.
2) Mesnil, Annal. d'Hyg. publ. 2. Sér. T. XLIII. 1875. p. 472.

gelesen. Fernsicht gut. Gleichnamige Doppelbilder zeigten sich bei 3 Fuß Objektdistanz, in der horizontalen Medianlinie beginnend. Innerhalb 3 Fuß bestand Einfachsehen. Der Abstand nahm zu nach den Seiten und nach unten.

Der Kranke hatte an einem Wurstessen teilgenommen, in Folge dessen zwei andere mit heftigen gastrischen Erscheinungen gestorben waren. Er selbst bemerkte erst am vierten Tage eine Sehstörung; darauf stellten sich Erbrechen, Kopfschmerzen, Schlingbeschwerden, Obstipation und unwillkürliche Urinentleerung ein. Alle Erscheinungen waren nach 14 Tagen bis auf die Sehstörung verschwunden. Nach weiteren 14 Tagen war die Akkommodation noch unverändert, aber die Tätigkeit der äußeren Muskeln besser. Die Diplopie begann erst jenseits 7 Fuß. Bei einer Untersuchung nach acht Jahren war alles normal bis auf geringe Hypermetropie[1]).

Ein 18jähriger Schlosserlehrling hatte einige Tage hindurch von Blut- und Leberwurst gegessen. Bald erschienen allgemeine Mattigkeit, aber erst nach 14 Tagen Schlingbeschwerden und Sehstörungen, dergestalt, daß er beim Schmieden alles dunkel und doppelt sah und neben den Amboß schlug.

Nach zirka vier Wochen wurde folgendes festgestellt: Ptosis, Pupillen weit, aber nicht ganz kreisförmig, sondern etwas eckig, für Licht völlig unempfindlich. Augapfel in seiner Höhle unbeweglich. Doppelt- und Schiefsehen aller Dinge. Außerdem bestanden Heiserkeit und Trockenheit der Haut.

Nach zehn Wochen erfolgte die Wiederherstellung.

Fünf Menschen aßen von einem mit gehacktem Fleisch und viel Blut gefüllten Rindsmagen, der schlecht gewällt und geräuchert war. Als Symptome traten in der Nacht auf: Leibschmerzen, Diarrhoe und Erbrechen, später Trockenheit im Munde, Heiserkeit, Schlingbeschwerden und Sehstörungen. Die Pupillen waren bei einer Kranken erweitert und reaktionslos; es bestanden Ptosis und Lividität der Conjunctivae. Das Sehvermögen hatte abgenommen. Die Kranke konnte nicht lesen. Bestehendes Doppeltsehen hörte auf, wenn ein Auge geschlossen wurde. Einige andere Erkrankte ließen sowohl Pupillenerweiterung als Ptosis und Diplopie vermissen, hatten aber auch Sehstörungen.

Nach vier Tagen hatten bei der erwähnten Kranken Ptosis und Mydriasis zugenommen. Die Diplopie war geschwunden. Die Bulbi waren starr und unbeweglich geradeaus gerichtet. Bewegungen derselben nach außen oder innen waren unmöglich. Sollte ein Gegenstand fixiert werden, so mußte der Kopf nach der Richtung hin bewegt werden, wo derselbe sich befand; das Erkennen des Gegenstandes war normal. Nach fünf Tagen trat der Tod ein, ziemlich schnell, nach subkutaner Injektion von 0,025 g Morphin[2]).

Auch bei einem zweiten Opfer dieser Vergiftung nahmen Ptosis und Starrheit der Augäpfel bis zum Tode zu.

Einer der Teilnehmer an einer Mahlzeit von aufgewärmten Krebsen bekam Nebligsehen, Doppeltsehen und Pupillenerweiterung. Augenbewegung und Gesichtsfelder waren frei. Mit Konvexglas konnte ziemlich

1) Förster, Graefe-Saemisch, Handbuch d. Augenheilk. Bd. VII. S. 179.
2) Pürkhauer, Aerztl. Intelligenzbl. 1877. 12. Juni. S. 245.

gut gelesen werden. Nach Einträufelung von Eserin konnte nach einer Viertelstunde ohne Brille in gerader Richtung passabel gelesen werden, doch traten beim Sehen auf die Seite sofort Doppelbilder auf. Eine Stunde nach der Einträufelung sah der Kranke nichts; er war höchst kurzsichtig geworden und konnte nicht lesen. Etwa fünf Wochen bestand dieser Zustand, begleitet von anderen Symptomen wie Schluckbeschwerden, Verstopfung, Schwäche und Unregelmäßigkeit des Pulses, Ulzeration am Zahnfleische, später auch noch einer Phlegmone am linken Kieferwinkel. Die Erscheinungen schwanden allmählich.

Eine dritte Teilnehmerin der Krebsmahlzeit bekam auch Trockenheit im Halse und Schluckbeschwerden, aber Durchfälle. Sehstörungen fehlten ganz[1]).

Nach Verzehren eines kleinen Stückes von einem Kalbskopf und einer daraus bereiteten schlecht schmeckenden Supe erkrankten mehrere Personen unter Erbrechen, Durchfall, Mattigkeit und Schwäche in den Augen, eine besonders hysterische Person auch an Magenbeschwerden und Verstopfung.

Nach sechs Tagen zeigte sich bei dieser letzteren Schwäche. Die Augenlider konnten nur halb geöffnet werden; die Pupillen waren erweitert, reaktionslos und es bestand Schwäche im Sehen, dazu auch Heiserkeit und Schlingbeschwerden. Nach weiteren zwei Tagen trat Doppeltsehen auf. Die linke Papille war reaktionsloser als die rechte und das linke Augenlid hing über dem Augapfel noch weiter als das rechte herab, und über ein Spannungsgefühl in den Augen wurde geklagt.

Nach einer Mahlzeit, die aus Spinat mit Eiern und Rindfleisch bestand, erkrankte eine ganze Familie — einige der Mitglieder bald, einige erst nach mehreren Tagen — mit Schwindel, Kopfweh, Kraftlosigkeit, Erbrechen, Diarrhoe u. a. m. Die Augen waren gerötet, die Pupillen erweitert, das Sehen verdunkelt.

Die Vergiftungssymptome hielten 8—10 Tage an. Eine Vergiftete starb, nachdem sie in den letzten Tagen u. a. Heiserkeit, Rötung und Schwellung der Conjunctivae und „nach oben gerollte Augen“ aufgewiesen hatte[2]).

Dem Spinat wurden irrtümlicherweise die Vergiftungssymptome zugeschrieben.

Nach Genuß von acht Tage alten, schimmligen Heringen, in Gelée gekocht, erkrankten drei Menschen 16 Stunden nach der Vergiftung mit Cardialgie, Erbrechen, Depression, Angst, trockener Haut, rauher Zunge, aphasischen Symptomen, Schmerzen längs des Schlundes. Ein 12jähriger Knabe ließ Oesophagismus, Aphonie, Urinsuppression, Mydriasis, Ptosis und Schielen erkennen. Dieser starb 24 Stunden nach dem Ausbruch der Krankheit[3]).

Die schon mehrfach erwähnten Schlingbeschwerden werden verschiedentlich auf die Trockenheit der Schleimhaut, auf Pharyngitis und Tonsillitis zurückgeführt, in anderen Fällen aber ausdrücklich auf Lähmungen der Gaumenmuskeln, zuweilen verbunden mit anderen bulbären Erscheinungen.

---

1) Fischer, Petersb. med. Wochenschr. 1897. No. 49. S. 472.
2) Krügelstein, Annalen d. Staatsarzneik. Jahrg. VII. S. 760.
3) Reicz, Hospit. Tidende. Bd. XV. 33; Jahresber. f. d. ges. Med. 1872. Bd. I. S. 393.

Im Anschluß an den Genuß von Sardellen setzten stürmische Symptome ein, die teilweise an Atropinvergiftung erinnerten: hohes Fieber, Kopfschmerzen, Hauthämorrhagien, Delirien, Schweiße, Herzschwäche, Gaumensegel-, Facialis- und Akkommodationsparese. Die Rekonvaleszenz trat nach 14 Tagen ein[1]).

Neben Augenmuskellähmungen und amaurotischen Störungen kann auch eine Schlundlähmung bestehen.

Eine Familie von fünf Gliedern aß Wurst mit Sauerkraut und erkrankte unter choleraartigen Symptomen, zu denen sich bald Schwindel, Ohrensausen und Trübung des Gesichtes gesellten. Während zwei Glieder der Familie sich durch Brechmittel schnell erholten, erkrankten die drei anderen weiter und schwerer mit blasigen Hautausschlägen, Schluchzen, Dyspnoe, Ohnmachten und Coma. Die Pupillen waren erweitert, unempfindlich, das Sehvermögen getrübt, es erschienen schwarze Flecke vor den Augen, Doppeltsehen, Funkensehen und die Augenlider waren herabgesunken. Ein Knabe starb, nachdem er amaurotisch geworden und volle Schlundlähmung eingetreten war, bei ungetrübtem Bewußtsein[2]).

Es wurden ferner beobachtet nach Pferdefleisch doppelseitige Facialisparese, Ptosis und Auswärtsschielen rechts bei völliger Amnesie[3]); in drei Fällen nach Wurstvergiftung Ptosis, Doppeltsehen, Mydriasis und Starre, Versiegen der Tränenabsonderung, Schluckbeschwerden, Urinverhaltung und Pulsverlangsamung[4]): bei einer Familie, in welcher 8 Personen nach ungekochtem Schinken erkrankten, mehrfach Lähmung des Abducens mit Beteiligung von Pupillen und Akkommodation[5]) usw.

Exophthalmus wurde mehrfach in Verbindung mit hartnäckigem Erbrechen, aber auch so, daß an einen ätiologischen Zusammenhang mit diesem nicht gedacht werden kann, beobachtet. Nach Miesmuschelvergiftung erschien er mit Trübsein vor den Augen, Kratzen und Trockenheit im Halse, Sprachstörungen und Rötung des Gesichtes, das an einem den übrigen Körper einnehmenden brennenden Exanthem teilnahm.

Ein Rollen der Augäpfel nach oben nahm man an einem mit Wurst Vergifteten jedesmal dann wahr, wenn er die nicht vollkommene Ptosis überwindend die Lider zu heben versuchte. Auch nystagmische Zuckungen sind beobachtet[6]).

Die ophthalmoskopische Untersuchung ergab nur ausnahmsweise, und auch dann nicht sonderlich schwere Veränderungen, z. B. Hyperämie der Papillen und Trübung ihrer Umgebung bei normalem Sehvermögen, oder auch Hyperämie des Sehnerven bei erheblicher Sehschwäche.

---

1) Fürst, Münch. med. Wochenschr. 1898. S. 1450. Nach zweifelhaften Austern trat eine 10 Tage anhaltende Lähmung von Sphincter, Akkommodation und Rectus externus ein (Villard, Montpell. méd. 1910. XXXI. p. 67).

2) Deutch, Med. Zeit. d. Ver. f. Heilkunde. 1851. S. 19. Vergl. auch S. 543. — Bei Erkrankung von 4 Familienmitgliedern nach Schinken fand sich Gaumen- und Schlundlähmung neben Ptosis, Strabismus convergens und Pupillenlähmung (Blakmann, Schweiz. Korrespond.-Bl. 1909. No. 1).

3) Raether, Neurol. Zentralbl. 1910. S. 278.

4) Morelli, Wiener med. Wochenschr. 1904. No. 46.

5) Gits, Nederl. Tidschr. v. Geneesk. 1908. II. p. 1137.

6) Fischer, Zeitschr. f. klin. Med. 1906. Bd. LXIX. Hier waren Bohnenkonserven die Ursache. Die übrigen Symptome waren Ptosis, Abducensparese und Akkommodationsschwäche.

6. Anderweitige Störungen am Auge.

a) Herabsetzung der Sehschärfe und Aenderungen des Farbensehens.

Es liegen Mitteilungen darüber vor, daß Menschen z. B. infolge der Aufnahme von „saurem Käse", unter Erbrechen, Kolikschmerzen, Durchfall, Schwäche und schlechtem Sehen, bei objektiv als herabgesetzt nachweisbarer Sehschärfe erkrankten. Von elf so Erkrankten wurden die meisten schon nach zwei bis drei Tagen, und die übrigen, bis auf ein Mädchen, nach acht Tagen und länger wiederhergestellt[1]).

Wir führten ferner bereits einen Fall an[2]), in dem eine Amblyopie angenommen wurde, weil, wenigstens auf einem Auge eine erhebliche Besserung der Sehschärfe erzielt wurde, und auch die Herabsetzung der Sehschärfe so bedeutend war, daß sie nicht durch die übrigen Erscheinungen erklärt werden konnte.

Eine vorübergehende Amaurose entstand bei einem Gliede einer Familie, die das Fleisch eines Tags vorher in der Drahtschlinge gefangenen und darin verendeten Rehes gegessen hatte. Noch am selben Tage fühlten sich alle Teilnehmer der Mahlzeit unwohl, bekamen Trockenheit im Munde, Eingenommensein des Kopfes und Schwindel. Vollkommen blind wurde derjenige, der am meisten davon gegessen hatte. Ein Brechmittel soll Besserung gebracht haben. Noch nach fünf Wochen bestand Ptosis, Mydriasis und Sehschwäche.

Amaurotisch wurde auch ein Knabe, der mit anderen durch Wurst vergiftet worden war[3]). Bei ihm war eine volle Schlundlähmung eingetreten. Auch vegetabilische, verdorbene stickstoffhaltige Materialien können solche Amblyopien oder Amaurosen erzeugen. So wurde schon vor 300 Jahren angegeben, daß Reisende nach den Molukken oft eine transitorische Amaurose bekommen, wahrscheinlich durch gekochten und stehen gelassenen Reis.

In den vorstehenden Mitteilungen werden Akkommodationsstörungen nicht ausdrücklich erwähnt, aber auch die Herabsetzung der Sehschärfe nicht weiter aufgeklärt. Die nur kurze Dauer dieses Zustandes legt freilich den Verdacht nahe, daß es sich möglicherweise doch auch hier mitunter nur um Akkommodationsstörungen oder um eine manifest werdende Hypermetropie[4]) gehandelt habe. Indessen kann die Annahme, daß in einzelnen seltenen Fällen eine Erkrankung des Sehnerven und der Retina beteiligt gewesen sei, nicht widerlegt werden. Umsomehr muß nun die Möglichkeit zugegeben werden, als jetzt auch der sichere Nachweis dafür geliefert wurde: denn die folgende Beobachtung, die keinen Zweifel über die Erkrankungsursache aufkommen läßt, lehrt, daß die Papillen verändert[5]) und die Gesichtsfelder

---

1) Pflüger, Med. Korrespondenzbl. 1894. No. 19. S. 145.

2) Cohn, l. c.

3) Deutch, l. c. Nach einer Wurstvergiftung trat Erblindung ein bei normalem ophthalmoskopischen Befund, zugleich mit Lähmung beider Oculomotorii, Lähmung und Anästhesie der unteren Extremitäten (Hinze, Berl. klin. Wochenschr. 1909. S. 1844).

4) Königstein, l. c.

5) Vide auch Cohn und Gutmann, die leichte papillitische Veränderungen feststellten.

konzentrisch für Weiß und Farben eingeengt sein können, neben eklatanten Muskelstörungen, Abducensparese usw.

Ein Tischler bemerkte seit elf Tagen eine Verschlechterung seines Sehvermögens für die Nähe. Gleichzeitig bestand Durchfall, der zirka zwei Tage lang dauerte, und Schluckbeschwerden. In den folgenden Tagen verschlechterte sich auch das Sehen für die Ferne; bei genauerem Fixieren trat Doppeltsehen ein. Dazu kamen große Trockenheit im Halse und dadurch erschwerte Sprache und geringe Mattigkeit. Ein Lehrjunge war bei demselben Meister zwei Tage vorher in ähnlicher Weise erkrankt, nur waren die Sehstörungen nicht sehr auffällig, weil er sehr kurzsichtig war. Von verdorbenen Nahrungsmitteln ließ sich nichts feststellen. Vor drei Tagen war aber Salzfleisch, welches nicht gut durchgesalzen war, gegessen worden. Die Rachenschleimhaut war ziemlich stark gerötet und trocken, die Speichelsekretion ganz aufgehoben und auch nicht durch Bestreichen der Zunge mit Essig anzuregen, und auch die Tränen- und Schweißsekretion erheblich herabgesetzt. Im Schwitzbade begann erst nach 30 Minuten eine geringe Schweißabsonderung.

An beiden Augen wurde folgendes festgestellt:

Bindehaut etwas trocken. Pupille maximal weit, ca. 8 mm, rund und starr gegen alle Reize. Papille etwas hyperämisch. Venen stark gefüllt und leicht geschlängelt. Arterien etwas verengt. Papillengrenzen, besonders nasal, leicht verwaschen. Gesichtsfeld für Weiß und Farben konzentrisch verengt. Zeitweise kamen Doppelbilder; bald war die Außendrehung des rechten, bald die des linken Auges beschränkt, bald die Beweglichkeit ganz normal. Akkommodation beiderseits ca. 1,0 D. Sehschärfe = $^1/_7$. Hypermetr. + 2,0 D. Mit + 5,0 D. Nieden 4 in 26 cm p. p.

Es wurden Abführmittel und reichlich Getränke verordnet. Nach fünf Tagen war SR = $^1/_3$, SL = $^1/_2$. Das Gesichtsfeld war annähernd normal. Auch die Erscheinungen an der Papille waren deutlich zurückgegangen, die Pupillen 7 mm weit, aber noch ganz starr. Am sechsten Tage ließ sich Pupillarreaktion auf Lichteinfall feststellen. SR = 1, SL fast $^2/_3$.

Nach weiteren sieben Tagen kam auch die Pupillarreaktion auf Akkommodation. Die Pupillen waren 4,5 mm weit. Die Akkommodationsbreite betrug 2,0 D. Es bestand noch eine leichte Abducensparese beiderseits. Nach fünf Wochen war an den Augen alles normal. Trockenheit im Munde und verminderte Tränensekretion bestanden noch, ebenso eine geringe Stuhlträgheit[1]).

Zu dieser Gruppe von Erkrankungen des Auges, bei denen die Akkommodationslähmung nicht zur Erklärung der beobachteten Sehstörungen ausreicht, gehören auch die folgenden Fälle, bei denen freilich der ophthalmoskopische Befund fehlt.

Ein Patient konnte nicht einmal mehr Finger zählen, bei einem anderen steigerte sich das Gefühl des Nebels vor den Augen vorübergehend zu fast völliger Blindheit[2]), und bei einem dritten ging die Sehstörung in gänzliche Amaurose über. Es war Wurst von einem kranken Schweine gegessen worden. Ein zweiter konnte bei herabgesetzter Beleuchtung keine Farben mehr erkennen[3]).

1) Ruge, Klin. Monatsbl. f. Augenheilk. 1902. S. 408.

2) Souchay, Inaug.-Dissert. Tübingen 1899.

3) Faber, Korrespondenzbl. d. württemb. ärztl. Landesvereins. 1854. Zit. bei Ruge, l. c. — Ausnahmsweise ist zentrales Skotom beobachtet, aber bei einem Studenten, der seit dem 15. Jahre dem Alkohol ergeben war (Galli, Mosk. augenärztl. Gesellsch. 27. Febr. 1907). Der Beginn war Diplopie und vorübergehende gänzliche Amaurose. Die Vergiftung war durch gebratenen Stör erfolgt.

Angeblich soll bei der Nahrungsmittelvergiftung Gelb- und Rotsehen vorkommen können. Wir kennen nur einen Fall, in dem die Gegenstände, in veränderter Farbe, nämlich mit einem grünlichen Schein, gesehen wurden.

Eine 33jährige Frau hatte nur wenig von einer acht Tage alten, fünf Tage im Rauch gehangenen Leberwurst gegessen, welche sieben Stunden in einer warmen Speise gewesen war. Nach einer halben Stunde entstanden Kollern, Uebelkeit, Schwindel, Unruhe, Angst und am anderen Morgen: Doppelseitige Ptosis, Erweiterung und Unempfindlichkeit der Pupillen gegen Licht. Kleine Gegenstände wurden undeutlich, größere in der Entfernung doppelt und in veränderter Farbe gesehen. Alle hatten einen grünlichen Schein.

Nicht häufig kommt Funkensehen vor. Man beobachtete es neben Doppeltsehen oder „Trübsein vor den Augen“ nach der Wurst- und Miesmuschelvergiftung. Das Gleiche gilt von dem Augenflimmern.

Zwei Zimmerer, die von derselben Leberwurst gegessen hatten, erkrankten nach drei beziehungsweise zwei Tagen, der eine mit gastrischen Symptomen, Sehschwäche, ungleichen Pupillen, Ptosis und am achten Tage mit Flimmern, während der andere dieses Symptom schon am dritten Tage aufwies und erst nachher Doppeltsehen u. a. m. bekam.

Ausnahmsweise ist eine herdförmige Erkrankung des Hintergrundes gesehen worden, nämlich bei einem 14 und einem 27jährigen Mädchen. Beide hatten gelbliche Exsudatherde in der Aderhaut bei vollständiger Akkommodationslähmung. Bei der ersteren bestand außerdem Pemphigus und bei der letzteren teilweise Linsentrübung[1]). Gelegentlich erscheint auch Polyopie und Lichtscheu.

b) Veränderungen an der Hornhaut.

Zweimal wurden bisher, nach Vergiftung mit Heringen und Käse, Hornhauterkrankungen nur als Faltig- und Trockensein, aber auch schwere mit Verlust des Auges einhergehende Ulzerationen beobachtet.

Mehrere Personen, die von einem Gerichte eingekochter und mit Essig übergossener Seeheringe an vier Tagen gegessen hatten, merkten, daß der Rogen der bereits etwas schimmlig gewordenen Fische am vierten Tage bitter schmeckte. In der Nacht erkrankten dieselben mit Magen- und Leibschmerzen und Erbrechen. Ein Vergifteter klagte über Sehstörungen, Diplopie und Polyopie, Schwere des Kopfes und Schwindel. Die Pupille war weit und gegen Licht reaktionslos. Im weiteren Verlaufe der Erkrankung trat Ptosis ein, nachdem die Conjunctiva mehrere Stunden vorher etwas gerötet, und die Cornea wie faltig und trocken erschienen war. Verstopfung und Schluckbeschwerden hielten bis zum Tode an. Auch bei anderen Teilnehmern an der Mahlzeit war Weite und Reaktionslosigkeit der Pupillen feststellbar.

1) Stedman Bull, Trans. of. Amer. Ophth. Soc. X. 1905 p. 535.

Subjektiv wurde vereinzelt über umflortes Sehen noch nach mehr als acht Tagen geklagt[1]. Es erscheint wahrscheinlich, daß in diesem Falle der Tod die weitere Entwicklung des Hornhautleidens unterbrach, das sonst vielleicht auch bis zu den Grenzen gelangt wäre, die bei der im Folgenden geschilderten Erkrankung festgestellt wurden. Ein besonders schwer und nachhaltig durch Genuß „sauren Käses" erkranktes Mädchen, bot bei oberflächlicher Betrachtung das Bild einer Typhösen dar: Erbsenfarbene dünne Stühle, unwillkürliche Harnentleerung, Delirien, Gliederschmerzen, Ulzerationen der Zunge, der Kreuzbeingegend, des Labium majus, Sehnenhüpfen, Fieber u. a. m. Neben einer deutlichen Ptosis war vom Beginn der Erkrankung an heftige Injektion der Bindehaut vorhanden gewesen. Die Sehschärfe war auf $^1/_3$ herabgesetzt. Nach etwa 14 Tagen bildeten sich beiderseits an dem unteren Cornealrande kleine eiternde Ulzerationen, später Hornhauttrübungen, Hypopyon, Welk- und Matschsein der Hornhaut, schließlich Perforation mit Irisprolaps und beiderseitiger Entleerung des Bulbus-Inhaltes unter panophthalmitischen Erscheinungen und beiderseitiger Phthisis. Der übrige Zustand besserte sich[2]).

Der Grund für das Entstehen eines so schlimmen Hornhautleidens kann nur vermutet werden. Man meinte, daß der schwere typhöse Zustand der Erkrankten ätiologisch damit in Verbindung gebracht werden müsse, da man bei Typhus und anderen schweren Ernährungsstörungen sowohl Nekrose als auch Exsikkationsgeschwüre der Hornhaut findet[3]). Es ist wahrscheinlich, daß es sich hier um trophische, auf einer besonderen individuellen Empfindlichkeit sich aufbauende, und durch zerebrale Läsion entstandene Störungen handelt. Die bei solchen Vergiftungen vorkommende örtliche Gewebserkrankung in den hinteren Mundteilen ist ein Analogon. Wir stellen diese Vorkommnisse in Parallele mit dem bei der Kohlenoxydvergiftung vorkommenden peripherischen Gewebszerfall.

c) Veränderungen an Lidern und Bindehaut.

Vereinzelt wurde beobachtet, daß die unteren Lider eines mit „Schwartenwurst" vergifteten Mannes blau, sugilliert gewesen seien. Die Augen hatten einen stieren Blick, ragten aus ihren Höhlen heraus und schienen bei jeder Brechanstrengung immer mehr hervorgetrieben zu werden. Das häufige Erbrechen war hier wohl auch der Grund der Blutaustritte. Schon nach einem Tage waren die Sugillationen blässer und in der Peripherie grünlich geworden.

Die Conjunctiva bulbi wurde bisweilen bläulich gerötet gefunden. In einem solchen Falle war die Schleimhaut der Nase und auch des Rachens, besonders Gaumensegel und Gaumen mit einem roten Enanthem bestreut, so daß wahrscheinlich ein ähnlicher Vorgang an der Conjunctiva Platz gegriffen hatte. Einmal stellte sich Oedem der linken

1) Hirschfeld, Vierteljahrsschr. f. ger. Med. 1885. Bd. XLIII. S. 282.
2) Pflüger, Med. Korrespondenzbl. 1894. No. 19. S. 145.
3) Koenigshofer, Württemb. Korrespondenzbl. 1894. No. 22. S. 170.

Conjunctiva zugleich mit einem solchen der Gesichts- und Stirnhaut ein. Injektion oder Blaurot-Färbung des ganzen Augapfels kam mehrfach vor.

7. Individuelle Empfindlichkeitsschwankungen innerhalb des Bereiches der Kernlähmungen.

Vielleicht auf keinem toxikologischen Gebiete so wie auf dem der metabolischen Gifte macht sich der Einfluß der individuellen Empfindlichkeit auf das Erscheinen überhaupt und die Stärke der Symptome bemerkbar. Dieser eigentümliche Umstand hat seit etwa zwei Jahrhunderten zu Erklärungsversuchen Anlaß gegeben. Alle müssen scheitern, weil die Individualität ein Mysterium, oder, naturwissenschaftlich ausgedrückt, eine Gleichung mit so viel Unbekannten ist, daß an eine Lösung derselben nie zu denken sein wird. Die Kenntnis solcher abnormer Verhältnisse ist trotzdem von großer praktischer Tragweite und deswegen lassen wir einige solche, besonders prägnante Beispiele folgen, aus denen auch der unzweifelhafte Einfluß stärkerer Mengen der giftigen Substanz hervorgeht.

Von fünf Menschen, die von einer fünf Wochen alten geräucherten Blutwurst gegessen hatten, erkrankte einer mit Drücken im Magen, Trockenheit und Röte im Halse, Verstopfung und Schwächung des Sehvermögens. Die Pupillen hatten ihre natürliche Weite und waren gegen Licht empfindlich. Drei andere hatten Mydriasis und Pupillenstarre, Ptosis, Abnahme der Sehkraft neben anderen Symptomen und die fünfte Person nur Hals- und gastrische Symptome[1]).

Noch deutlicher gehen die individuellen Verschiedenheiten aus dem Folgenden hervor: Es erkrankten in Folge des Genusses von Leberwurst acht Personen, von denen a) zwei ihr reichlich, b) zwei etwas weniger zugesprochen, c) drei höchstens 16—32 g gegessen, und d) zwei kaum davon gekostet hatten.

a) Die beiden ersten erkrankten nach 24—48 Stunden mit Trockenheit und Röte der Mundhöhle und des Rachens, Schwindel und Sehschwäche, beziehungsweise unvollkommener Blindheit. Durchfall und Leibschmerzen, Mydriasis, Pupillenstarre, Schlingunvermögen, das bei dem einen auch Flüssigkeiten wieder durch Mund und Nase zurücktreten ließ, und in weiterer Entwickelung folgten fast vollständige Amaurose, Ptosis, Pupillenstarre, Sprachstörungen, bei dem einen mehr wie bei dem anderen, Harnbeschwerden, Verstopfung und Tod nach vier, beziehungsweise drei Tagen seit Aufnahme der Wurst.

b) Zwei 14- beziehungsweise 18 jährige junge Leute erkrankten erst drei, beziehungsweise zwei Tage nach der Wurstmahlzeit, mit Trockenheit im Munde und Rachen, Schlingbeschwerden, starker, oder auch mäßiger Mydriasis, aber beide mit gleicher Starre, der eine nur mit Sprachstörungen, beide mit Sehtrübung, die Ptosis bei dem einen stark, bei dem anderen durch den Willen überwindbar, bei dem einen Sopor und bei dem anderen volle Geistesfrische. Tod des jüngeren erfolgte nach ca. neun Tagen, Wiederherstellung des älteren nach vier Wochen.

1) Tritschler, Mediz. Korrespondenzbl. Bd. XII. No. 13. S. 97.

c) Es erkrankten durch ungefähr die gleichen Mengen Wurst ein:

Mann v. 44 Jahren nach drei Tagen.	Mann v. 34 Jahren nach zwei Tagen.	Magd v. 24 Jahren nach fünf Tagen.
Es erschienen:	Es erschienen:	Es erschienen:
Schwindel	Schwindel	—
Erbrechen	Erbrechen	—
Aufgetriebener Leib . .	Aufgetriebener Leib .	—
Trockenheit und Röte von Mund und Rachen . .	Trockenheit und Röte von Mund und Rachen	Trockenheit u. Röte von Mund u. Rachen.
Schlingbeschwerden . .	Schlingbeschwerden . .	—
Fleckig weißer Belag im Rachen	Rote Flecke am Gaumensegel . . .	—
Durchfall	Durchfall	Durchafll.
Gesichtsschwäche . . .	—	—
Flimmern	Flimmern	—
Ungleiche Mydriasis . .	—	—
Träge Pupillenreaktion . .	—	Träge Pupillenreaktion.
Ptosis	—	
—	Doppeltsehen	—
Dyspnoe	—	—.
Röchelnde Atmung . . .	—	—
Normalsein der Pupillen nach 14 Tagen . . .	—	—
Nach vier Wochen Genesung bis auf leichte Sehschwäche u. Rachentrockenheit . .	Genesung nach ca. drei Wochen b. auf Schwindel u. Rachentrockenheit .	— Genesung nach fünf Tagen.

d) Eine Frau und ein Mann kosteten kaum von der Wurst. Der letztere erkrankte gar nicht, während die Frau folgende Symptome am dritten Tage bekam: Trockenheit des Rachens mit Flecken, die nach drei Tagen zusammenflossen, Schwindel Kopfweh, leichte Schlingbeschwerden und wenig erweiterte Pupillen; nach zehn Tagen erschien: Schwere in den Lidern bei ungetrübtem Sehvermögen und nach 13 Tagen Sehschwäche, die mit den übrigen Symptomen über vier Wochen anhielt.

Solche Verschiedenheiten spiegeln sich auch in der folgenden Mitteilung wieder:

Eine halbe Stunde nach einer Mahlzeit, bestehend aus Buttermilchsuppe und geräucherter Blutwurst mit Kartoffeln, erkrankten Vater, Mutter und Sohn mit Uebelkeit, Erbrechen, Obstipation, Mattigkeit, starkem Durst und Trockenheit im Halse. Am folgenden Mittage stellten sich bei dem Sohne erhebliche Schlingbeschwerden ein. Speichelsekretion war nur bei der Mutter noch vorhanden. Bei allen dreien bestanden Sehstörungen als Flimmern und Undeutlichkeit. Am nächsten Tage hatten sie Diplopie. Die Untersuchung ergab bei allen Ptosis, besonders bei dem Sohne, ebenso Doppeltsehen und Akkommodationslähmung Die erweiterten Pupillen reagierten nur bei der Mutter, während sie bei den beiden anderen anfangs erweitert und starr waren. Bei dem Vater zeigte sich die Beweglichkeit der Augen kaum gestört, nur nasalwärts etwas beschränkt. Bei Annäherung eines Fixierobjekts diesseits 1′ trat zeitweise Divergenz ein. Doppelbilder waren nicht hervorzurufen.

SR = $_{4}^{4}{}_{3}$. Hm. $^{1}{}_{50}$; SL = $^{4}{}_{4}$ Emm. Beiderseits wurde mit + 10 No. 0.3

(Schweigger) nur in 10 Zoll deutlich gelesen. Beide Pupillen waren mittelweit, die rechte leicht unregelmäßig, auf Lichtwechsel und Akkommodation kaum reagierend. Leichte Ptosis bestand rechts, beide Lidspalten konnten auch mit Anstrengung nicht ganz geöffnet werden. Der ophthalmoskopische Befund war normal.

Bei der Frau war die Akkommodationslähmung, namentlich links, fast vollständig, die Lähmung der Iris etwas geringer.

Beiderseits war $S = \frac{4}{7 \cdot 5 \cdot 5}$, Hm. $^1/_{24}$. Rechts wurde mit + 7 No. 0,4 Schweigger in 9 Zoll etwas mühsam gelesen, links mit + 7 No. 0,4 Schweigger in 9—10 Zoll, am besten in 10 Zoll.

Beide Pupillen waren mittelweit und reagierten deutlich, aber träge auf Licht und Akkommodation. Die Lidspalten konnten ebenfalls nicht maximal geöffnet werden. Alle Augenbewegungen waren sehr träge und energielos. Die Beweglichkeit war medianwärts etwas beschränkt, besonders rechts, wo der mediale Hornhautrand etwa bis zum Tränenpunkte ging. Noch stärker war die Beschränkung lateralwärts, indem der Hornhautrand 3 mm vom Lidwinkel entfernt blieb. Auch die Bewegungen nach oben waren träge und beschränkt. Beim Nahesehen bestand leichte Neigung zur Divergenz. Doppelbilder waren nicht hervorzurufen. Der ophthalmoskopische Befund war normal. Durch Physostigmin wurde in drei Wochen nahezu Wiederherstellung erzielt. Die genauere Untersuchung der Augen fand fast drei Wochen nach der Vergiftung statt. Der Sohn war mittlerweile gestorben, nachdem sich ein croupartiger Husten entwickelt hatte, bei kaum vernehmbarer Stimme und erheblichen Schlingbeschwerden. An den Augen bestand Ptosis links und Herabsetzung des Sehvermögens.

Unter den Allgemeinerscheinungen ist noch erwähnenswert, daß der Vater nicht imstande war, eine Träne zu weinen, trotz der heftigen Gemütsbewegung durch den Tod seines Sohnes. Bei Vater und Mutter ließ sich durch Pilocarpin eine Speichel-, aber keine Schweißsekretion hervorrufen.

Ein Geselle, der von derselben Wurst gegessen hatte, blieb gesund, wahrscheinlich weil ihm der Vater die äußeren trockenen, aber seiner Ansicht nach minderwertigen Teile gegeben hatte[1]).

Von sieben Menschen in einem Haushalte erkrankten durch Fischgenuß sechs an demselben Nachmittage zunächst mit Erbrechen. Am folgenden Tage bestanden große Trockenheit im Munde, besonders im Halse und Verdunkelung der Augen, in den nächsten Tagen Doppeltsehen und Gliederschwäche. Nach 9 Tagen wurden folgende Befunde erhoben:

Bei der Mutter bestand große Hinfälligkeit. Die Augenlider waren herabgesunken und konnten nicht gehoben werden, die Pupillen hochgradig erweitert und ohne Reaktion. Die Augäpfel schienen in gerader Richtung festgestellt zu sein. Oculomotoriuslähmung war beiderseits vorhanden, das Sehvermögen in der Nähe verschleiert, die Sprache stark näselnd und der weiche Gaumen hing schlaff herab. Auf ihm und dem Pharynx fand sich ein weißlich schmieriger, mit der Unterlage verfilzter Belag, der sich von einem diphtherischen durch sein weißliches, körniges, dickflockiges Aussehen unterschied. Die Schleimhaut von Mund und Rachen war trocken und gegen Berührung unempfindlich. Das Schlucken war sehr erschwert. Es kam oft zu Verschlucken. Außerdem bestand hartnäckige Stuhlverstopfung.

Derselbe Befund war bei der 25jährigen Tochter, nur verbunden mit psychischer Erregung, Unruhe und Angstgefühl. Vorher hatte Doppeltsehen bestanden.

---

1) Kaatzer, Deutsche med. Wochenschr. 1881. No. 7.

Die 19jährige Tochter hatte leichtere Allgemeinsymptome. Die oberen Augenlider hingen nur zur Hälfte herab, die Rachenwand war gefühllos, trocken, ohne Belag. Anfangs war auch hier Doppeltsehen vorhanden gewesen, jetzt zuweilen auch noch. Nahe Gegenstände erschienen beim Betrachten verschleiert.

Die drei übrigen Teilnehmer der Mahlzeit konnten ihrer Beschäftigung nachgehen. Bei allen bestanden dieselben Klagen über Trockenheit und Enge im Halse, Sehstörungen in der Nähe, häufige Doppelbilder, erschwertes Schlucken, pappigen Geschmack, Schwere in den Gliedern und zeitweilige Präcordialangst. Objektiv fanden sich: Parese des Gaumens, näselnde Sprache, Mydriasis, Starre auf Licht und Akkommodation, geringe Ptosis und erschwerte Beweglichkeit im Gebiete des Rectus superior, Rectus inferior, der Interni und Obliqui.

Die Mutter starb am folgenden Tage unter plötzlicher Dyspnoe und Cyanose. Bei der zweiten Tochter konnte die Pupille durch Atropin noch erweitert, durch Physostigmin verengert werden. Durch letzteres trat auch Besserung des Sehens ein. Nach vier Wochen waren die Pupillen noch nicht ganz normal und das Schlucken noch nicht ganz unbehindert. Auch ein 16jähriger Bruder war nach vier Wochen noch nicht ganz genesen. Bei der ältesten Tochter wurde die Ernährung mit Schlundsonde notwendig. Es bestanden häufige Dyspnoeanfälle, Cyanose, verminderte Beweglichkeit der Stimmbänder und Infiltration der Lunge. Das Schlucken besserte sich. Alle übrigen Störungen, auch am Auge blieben — die letzteren trotz Eserin — unverändert. Die Dyspnoeanfälle wurden häufiger, gelegentlich erschienen abendliche Fieber und $3^1/_2$ Wochen nach dem Beginne der Krankheit starb sie in einem Dyspnoeanfalle[1]).

Fünf Mitglieder einer Familie aßen je einen Roheßbückling, welcher etwas roch.

Der 65jährige Mann bekam nach neun Tagen: Durchfall, Erbrechen, Trockenheit im Halse und später Schluckbeschwerden. Augensymptome fehlten. Nach sechs Wochen waren alle Erscheinungen geschwunden.

Die 67jährige Frau erkrankte nach fünf Tagen mit Uebelkeit, Trockenheit im Halse und Stuhlverstopfung. Nach einigen Tagen folgten Doppeltsehen und Schluckbeschwerden. Die Erkrankung dauerte sechs Wochen.

Der 31jährige Sohn bekam nach zwei Tagen Erbrechen, Durchfall, Mattigkeit, Trockenheit im Halse, Appetitlosigkeit und übles Aufstoßen. Besserung und Verschlimmerung wechselten ab. Es stellte sich Stuhlverhaltung ein. Nach neun Tagen war das Nahesehen gestört; nach 16 Tagen bestand Doppeltsehen. Albuminurie, Leber- und Milzschwellung fehlten. Es war eine Lähmung der Akkommodation und eine Parese der Abducentes vorhanden. Beim Schlingakt zeigte sich, daß das Gaumensegel schwer beweglich war. Flüssige Nahrung kam durch die Nase zurück. Die Sensibilität war an Rachenwand und Kehldeckel herabgesetzt. Zu einer völligen Schlinglähmung kam es nicht. Nach sehr schwankendem Verlaufe erfolgte Besserung in der fünften Woche. In der sechsten begann die Sehfähigkeit sich zu bessern, worauf in kurzer Zeit unter dem Gebrauche von Bauchmassage, Nux vomica und Roborantien der Kranke genas.

Eine Tochter klagte nach drei Tagen über üblen Geschmack, Trockenheit im Halse und Stuhlverstopfung. Am neunten Tage kam eine Störung des Nahesehens, am zehnten Tage Doppeltsehen, einige Tage später auch Schluckbeschwerden und näselnde Sprache. Es bestanden Parese der äußeren Augenmuskeln (vielleicht Recti externi) und Akkommodationslähmung, außerdem noch vollständige Darmlähmung, welche am zehnten Tage die manuelle Darmentleerung notwendig machte. Vier Wochen

1) Schreiber, Berl. klin. Wochenschr. 1884. No. 11. S. 161.

lang war der Zustand im wesentlichen derselbe. Die Kräfte nahmen ab, der Urin wurde nur unvollständig entleert, die Patellarreflexe und der Raumsinn waren herabgesetzt, die Beweglichkeit des Gaumensegels beim Schlingen und Sprechen und die Sensibilität der Rachenwand vermindert. In der siebenten Woche bestand völlige Schlucklähmung, so daß Sondenernährung eingeleitet werden mußte. Geringe Ptosis erschien rechts. Die Stimme war heiser, die Zungenbewegung gestört. Nach vier Tagen bestand Ptosis beiderseits. Fünf Tage später stellte sich ein soorähnlicher Belag in Rachen und Oesophagus ein.

Nach schwankendem, sehr schwerem Verlaufe kam Besserung in der neunten Woche bei vereinzelt noch auftretendem Doppeltsehen. Die Sondenernährung wurde überflüssig. Die Akkommodationsparese besserte sich erst in der zwölften Woche.

Fast fünf Monate nach der Vergiftung kam ein leichtes Recidiv: Das Sehen wurde undeutlich und es erschienen Doppelbilder. Erst zwei Monate später erfolgte die gänzliche Heilung.

Außer einer symptomatischen Behandlung wurde Strychnin verabfolgt.

Die fünfte der Erkrankten war eine andere, blühend aussehende Tochter. Am siebenten Tage nach der Aufnahme der giftigen Nahrung stellte sich Stuhlverstopfung ein. Am 30. Tage kamen Erbrechen und Doppelbilder, am 36. Heiserkeit und Schluckbeschwerden, am 42. Urinverhaltung, am 43. völlige Schlinglähmung, die eine Sondenernährung notwendig machte.

Es bestanden großer Kräfteverfall und abendliches Fieber von 39,5° C. Leber und Milz waren nicht geschwollen, der mit Katheter entleerte Harn normal. Patellarreflexe und Raumsinn waren herabgesetzt. Es bestand Akkommodations- und Abducensparese. Das Gaumensegel war wenig beweglich, ebenso wie die hintere Rachenwand wenig empfindlich, und die Stimme fast aphonisch.

Besserung erfolgte von der achten Woche ab. Am Ende derselben bestand Ptosis beiderseits. Das Allgemeinbefinden war sehr wechselnd. In der zehnten Woche erschien ein scharlachartiges Exanthem am ganzen Körper. Der Urin war eiweißhaltig (1 pCt.), ohne Zylinder, aber mit reichlichen roten und weißen Blutkörperchen. Zeitweise bestanden heftige Schmerzen in der Nierengegend. Nach einigen Tagen war das Exanthem geschwunden. Doppelbilder fehlten, und das Nahesehen war besser. Die Sondenernährung mußte bis zur zwölften Woche fortgesetzt werden. Die Beweglichkeit des Gaumensegels war dann bedeutend besser und der Rachenreflex wieder vorhanden. Um diese Zeit entwickelte sich eine Mitralinsuffizienz. Die Ptosis war verschwunden. Nach drei Monaten trat Heilung bis auf den Herzfehler ein.

Nach 14 Tagen kam ein leichtes Recidiv mit Trockenheit im Halse, Schluckbeschwerden, Doppelbildern und Stuhlverstopfung, welches drei Wochen anhielt[1]).

Abgesehen von den zutage tretenden Unterschieden in der individuellen Empfindlichkeit ist der erste Fall des folgenden Berichtes dadurch besonders interessant, daß die Funktion der Konvergenz allein erhalten blieb, was für eine Störung im Gebiete gemeinschaftlicher Assoziationszentren oder Assoziationsbahnen spricht.

Infolge des Genusses von lange im Zimmer aufbewahrten Salzheringen erkrankten Mann, Frau und Kind unter Trockenheit im Munde, Schlinglähmung, Erbrechen, Stuhlverstopfung, Verminderung der Harnsekretion und Sehstörungen. Die Untersuchung des Mannes 16 Tage nach der Vergiftung ergab folgenden, auf beiden Augen fast gleichen Befund: Parese des Oculomotorius, Abducens und Trochlearis. Das obere Lid hing etwas

1) David, Deutsche med. Wochenschr. 1899. No. 8. S. 127.

herab. Auffallend war die gute Konvergenzfähigkeit bis auf 4 cm, wobei der innere Cornealrand beiderseits etwas weiter nach innen bewegt werden konnte als bei der Lateralbewegung. Auch die Pupillen reagierten auf Konvergenz viel prompter und ausgiebiger als auf Licht. Sehschärfe = 1. Die Gesichtsfelduntersuchung ergab normale Verhältnisse. Der Zustand besserte sich in zirka drei Wochen bis auf kleine Bewegungsstörungen des Augapfels.

Die Frau wies keine Störungen der äußeren Augenmuskeln auf, dagegen träge Pupillenreaktion auf Licht und Parese der Akkommodation.

Sn $I\frac{I}{II}$ wurde ohne Glas gar nicht, Sn III von 12—24 Zoll gelesen. Die Sehschärfe betrug beiderseits $^{20}/_{40}$: + 60 verschlechtert. Nach drei Tagen war die Sehschärfe $^{20}/_{30}$. Einige Tage später reagierte die Pupille wieder prompt. Das Kind hatte nur eine träge Pupillenreaktion[1]).

Solche Fälle, welche gewissermaßen das Gegenstück zu der sogenannten Konvergenzlähmung bilden, sind bekanntlich sehr selten[2]). Es dürfte der vorstehende der einzige bisher bekannte sein, wo eine Giftwirkung zugrunde lag.

Eine Gewöhnung an metabolische Gifte gibt es nicht. Ein Mann, der bereits vor zwei Jahren nach Genuß von Wurst, ebenso wie sein Sohn mit Trockenheit im Munde und Halse, Gesichtsschwäche und Schwindel erkrankt war, und ebenso wie er sechs Wochen für die Wiederherstellung gebraucht hatte, starb bei einer erneuten Vergiftung, während der Sohn zwar schwer erkrankte, aber, weil er nur wenig gegessen hatte, mit dem Leben davon kam.

8. Allgemein-Klinisches über Statistik, Entstehen und Verlauf der Sehstörungen durch metabolische Gifte.

Uns standen 74 gut beschriebene Vergiftungsfälle durch Nahrungsmittel zur Verfügung, über die wir berichtet haben. Außerdem konnten wir die Resultate der Vergiftung von 97 Menschen summarisch und weiterhin noch über Massenvergiftungen ohne Angabe der Zahl der Heimgesuchten berichten. Mithin basieren die gemachten Abstraktionen auf einem in dieser Vollständigkeit bisher nicht bearbeiteten Material, aus dem sich Schlüsse ziehen lassen.

Den direkten Anlaß zu den Erkrankungen gaben alle erdenklichen Arten von Nahrungsmitteln.

Von Fleisch: Gänsefleisch, Putenfleisch, Schweinefleisch, Schinken, Büchsenfleisch, Kalbsbraten, Kalbskopf, Rindfleisch, Salzfleisch, Fleisch von einem in einer Schlinge gefangenen Reh, Preßkopf, Hasenpastete, Rindsmagen mit Fleisch und Blut gefüllt, Schwarzsauer, ferner die verschiedensten unter dem Namen „Wurst“ gegessenen Zubereitungen.

Von Fischen: Salzheringe, Heringe in Gelée, Seeheringe, Hechte, Seezunge, Bücklinge, Schleie, gesalzener Hausen, Sardellen.

Von Schaltieren: Austern, frisch und aus Büchsen, Miesmuscheln.

Von Crustaceen: Hummer, Krebse.

Von Milchpräparaten: Milch, Buttermilch, Käse und von anderweitigen Nahrungsmitteln z. B. Eier, Reis und Bohnenkonserven.

---

1) Alexander, Bresl. ärztl. Zeitschr. 1888. No. 3. S. 25.
2) Graefe-Saemisch, Handbuch d. Augenheilk. Bd. VIII. Kap. XI.

Die Art der Zubereitung oder Konservierung scheint keinen die eventuelle Erkrankung ausschließenden Einfluß ausüben zu können.

Männer, Frauen und Kinder sah man in gleicher Weise von dem Gifte ergriffen werden. Früher wurde einmal als erfahrungsgemäß angenommen, daß Kinder und Schwangere wenig Empfänglichkeit für das Wurstgift haben sollten. Es stützt sich diese Annahme aber wesentlich auf die Beobachtung, daß von 47 Personen, die auf einer Hochzeit Bratwurst gegessen hatten, nur 2 Schwangere und einige Kinder von einer Vergiftung verschont blieben.

Wie häufig die Augenstörungen auch in Bezug auf andersgeartete Symptome sind, geht aus folgender Statistik hervor. Von 34 durch Wurstgift Erkrankten litten:

33 an Lidlähmung,
27 „ Schwäche des Sehvermögens,
2 „ momentaner Blindheit,
28 „ Schwindel,
20 „ Betäubung,
25 „ Halsaffektionen (Brennen, Trockenheit, Schmerzen etc.)
13 „ Schlingbeschwerden,
19 „ bedeutender Heiserkeit,
27 „ hartnäckiger Verstopfung,
12 „ Harnbeschwerden.

Während hier demnach eine okuläre Morbidität von ca. 98 pCt. zu Stande kam, betrug in kleineren Vergiftungszirkeln die Zahl sogar 100 pCt. So wies z. B. von acht Teilnehmern an einer Leberwurst-Mahlzeit ein jeder eine Augenstörung auf, von träge spielenden Pupillen an bis zu maximaler Pupillenerweiterung, Lidlähmung, Sehschwäche, unvollkommener oder fast absoluter Blindheit.

Die Zeit des Eintretens der Krankheitserscheinungen nach der verdächtigen Mahlzeit ist begreiflicher Weise sehr verschieden. In der Regel wurden zuerst allgemeine Symptome beobachtet, welchen die Sehstörungen erst nachfolgten. Auf diesbezügliche Angaben der Kranken dürfte aber nicht allzuviel Wert zu legen sein, da dieselben, wenn sie durch Leibschmerzen, Uebelkeit usw. beunruhigt werden, nicht gerade versuchen werden die Zeitung zu lesen. In einigen Fällen konnten funktionelle Veränderungen am Sehorgane gleichzeitig mit Allgemeinerscheinungen festgestellt werden, in anderen gingen erstere sogar voraus.

Die kürzeste Frist für das Eintreten der bisher nur immer doppelseitig beobachteten Sehstörungen betrug eine Viertelstunde. Das veranlassende Nahrungsmittel war Buttermilch. Die gastrischen Symptome erschienen zugleich mit Mydriasis. In anderen Fällen wurden gastrische Symptome nach einer halben Stunde und Sehstörungen am folgenden Tage beobachtet, manchmal auch nach einer Stunde die ersten allgemeinen Krankheitssymptome gleichzeitig mit Mydriasis, oder auch die Sehstörungen erst am nächsten Morgen oder nach 3—9, ja sogar erst nach 14 Tagen.

Die Art der zuerst kommenden Sehstörung wechselt sehr; bald ist es nur eine Mydriasis, bald eine Akkommodationslähmung und bald Bewegungsstörungen der Augenmuskeln.

In einer Gruppenerkrankung von fünf Personen wurde die zeitliche Aufeinanderfolge der Symptome genau festgelegt. Bei einer Kranken stellten sich gastrische Erscheinungen am fünften Tage ein, nach einigen weiteren Tagen Doppeltsehen und Schluckbeschwerden. Im dritten Falle kamen nach zwei Tagen Erbrechen und andere Krankheitserscheinungen, nach neun Tagen war das Nahesehen gestört, nach 16 Tagen bestand Doppeltsehen. Im vierten Falle erschienen nach drei Tagen gastrische Symptome, am neunten Tage gestörtes Nahesehen, am zehnten Doppeltsehen, Schluckbeschwerden, näselnde Sprache. Einige Tage später kam es zu Parese der äußeren Muskeln. In der siebenten Woche bestanden völlige Schlucklähmung, geringe Ptosis rechts, heisere Stimme, Störung der Zungenbewegung, vier Tage darauf Ptosis beiderseits und fünf Tage später ein soorähnlicher Rachenbelag. Im fünften Falle begann die Krankheit am siebenten Tage mit Obstipation. Am 30. Tage erschienen Erbrechen und Doppelbilder, am 36. Heiserkeit und Schluckbeschwerden, am 42. Urinverhaltung, am 43. völlige Schlinglähmung, am Ende der achten Woche Ptosis beiderseits, in der zehnten Woche ein Exanthem und in der zwölften Woche eine beginnende Endocarditis. Drei Monate später erfolgte nach vorübergehender Heilung ein Rezidiv mit Doppelbildern[1]).

Die beobachteten Rezidive und Schwankungen im Verlaufe erscheinen uns nicht unerklärlich. Sie bedeuten beide eigentlich dasselbe. Die Rezidive beweisen, daß die Heilung eine scheinbare war, und der Prozeß nur so weit sich zurückgebildet hatte, daß die Symptome latent wurden. Auch hierfür gibt es vielfache biologische Analogieen. Was das scheinbare Verschwinden solcher Augenmuskelstörungen betrifft, so wurde darauf aufmerksam gemacht[2]), daß dieses Latenzstadium mit geeigneten Untersuchungsmethoden sich nachweisen läßt. Es konnte bei Tabeskranken, deren plötzlich auftretende und wieder verschwindende Augenmuskellähmungen bekannt sind, nachgewiesen werden, daß in der anfallfreien Zeit die Heilung zuweilen nur eine scheinbare ist. Es handelt sich um einen schleichend fortbestehenden Prozeß, welcher sich zeitweise so steigert, daß Funktionsstörungen der Muskeln zu Tage treten. Gehen diese so weit zurück, daß die noch vorhandenen Paresen im Interesse des binokulären Sehaktes überwunden werden, so scheint Heilung eingetreten zu sein, doch kann man durch Aufheben des binokulären Impulses das Vorhandensein der Paresen unschwer nachweisen.

Die Krankheitserscheinungen, und zwar sowohl die allgemeinen als auch die am Sehorgane auftretenden können Wochen und Monate lang anhalten. In manchen Fällen begann die Besserung in der fünften bis neunten Woche, und Heilung war in einem erst nach drei Monaten, bis auf die entstandene Mitralinsuffizienz eingetreten; darauf erfolgte aber noch nach 14 Tagen ein leichtes Rezidiv von drei Wochen Dauer. Bei einem Kranken trat fast fünf Monate nach der Vergiftung ein leichtes Rezidiv ein, und erst zwei Monate später die gänzliche Heilung, und in einem Falle soll überhaupt keine Heilung erfolgt sein.

1) David, l. c.
2) Guillery, Arch. f. Augenheilk. Bd. XXIX. S. 361.

9. Aetiologie und Pathogenese der Vergiftung mit metabolischen Giften.

Zu allen Zeiten haben die Menschen gewußt, daß verdorbene Nahrungsmittel der Gesundheit nachteilig sein können, und seit etwa 350 Jahren sind einzelne der auf diesem Wege erzeugten Symptome berichtet worden. Im Jahre 1573 wurde z. B. schon darauf hingewiesen, daß der sogenannte Quarkkäse giftig werden könne: „Welche alte, garstige Keese für sich selbsten ohn das ungesund und viel Krencke erregen.“ Etwa 90 Jahre später wird von einer Giftwirkung von gekochtem Reis auf die Augen Mitteilung gemacht, der wahrscheinlich beim Stehen verdarb: „Qui Amboynam, Bandam ac Moluccas versus navigant infestantur saepe debilitate visus, imo totali coecitate .... quae tamen coecitas non semper permanet, sed alterius aeris mutatione vel melioris diaetae saepe recedit.“

Die Kenntnis der häufigsten derartigen Erkrankungen, nämlich durch Fleisch, reicht viel weiter, bis in die römische Zeit zurück. Es ist deswegen durchaus irrtümlich, Justinus Kerner als den Entdecker dieser Krankheiten zu bezeichnen, wenngleich seit seinen Mitteilungen die Zahl der Beobachtungen außerordentlich anwuchs.

Im Jahre 1853 wurde die Ansicht ausgesprochen, daß die giftigen Produkte der zersetzten Nahrungsmittel basische Zerfallsprodukte des Eiweißes darstellen, die man deswegen auch als Moderalkaloide bezeichnete, während Liebig die Giftwirkungen als fermentative erklärte. An Verwechselung mit Trichinose haben nach der Entdeckung des Parasiten durch Owen 1835 und den Arbeiten von Leuckart nur diejenigen gedacht, die beide Gruppen von Krankheitssymptomen nicht kannten — deswegen war auch eine Widerlegung sehr überflüssig.

Die Forschung nach den Ursachen der Nahrungsmittelvergiftung hatte besonders in Rußland reichlich Anlaß zur Betätigung, da hier zuerst im Jahre 1818 in Jakutsk, dann 1826 in Irkutsk und von da an fast fortlaufend bis zum Jahre 1843 mehrere Hundert Vergiftungen durch gesalzenen Sterlet oder Hausen vorkamen, bei denen auch oft über „Verdunkelung des Gesichtes“ geklagt wurde. Zeitweilig erschienen solche Salzfisch-Vergiftungen zu Hunderten noch in den siebziger Jahren des vorigen Jahrhunderts und forderten viele Opfer.

Die Versuche, die Erkrankungsursache der Menschen in Fischparasiten oder Krankheiten der Fische zu suchen, sind als verfehlt zu bezeichnen. Wohl gibt es Tierkrankheiten, die das Fleisch giftig machen, so daß ein Mensch durch solches krank werden kann, aber die Symptomatologie dieses Leidens ist eine andere als die durch die eigentlichen Nahrungsmittelgifte erzeugte, weil es sich hier sehr wahrscheinlich um ganz andere Zersetzungsprodukte handelt. Hierher gehören auch nicht die Gifte, die gewisse Fische nur zu gewissen Zeiten oder immer produzieren (Barbeneier, Tetrodonarten usw.)[1]), weil auch sie anders wirken als was uns hier beschäftigt.

Die Angabe, daß durch Kochen der giftigen Salzfische ihre Entgiftung zustande kommt, ist nicht richtig, ebenso wenig wie die Angabe,

1) Lewin, Lehrb. d. Toxikol. 1897. S. 438. Dort findet sich eine zusammenhängende Darstellung aller giftigen Fische.

daß giftige Wurst, die gekocht oder gebraten wird, ungiftig wird. So erkrankten drei Soldaten durch Wurst an schwerem Botulismus. Die Erscheinungen waren: Gastrointestinale Störungen mäßigen Grades, Sekretionsverminderung der Drüsen, Trockenheit der Haut und Schleimhäute, Schlingbeschwerden, Augenmuskellähmungen, Reflexlähmungen, allgemeine Muskelschwäche und Blasenparese. Herztätigkeit, Atmung und Temperatur blieben normal, und der Urin ohne Eiweiß. Die Wurst hatte weder durch Geschmack noch Geruch etwas Verdächtiges. Außerdem war sie unmittelbar vorher gebraten worden[1]).

Entsprechend der Zeitströmung wollte man in unserer Zeit als Veranlasser der Giftigkeit von Nahrungsmitteln nicht chemische Zerfallsprodukte des aufgenommenen Eiweißmaterials, welche angeblich nicht so lange im Körper bestehen und wirken könnten, wie dies manchmal der Fall ist, sondern virulente niedere Pilze, beziehungsweise deren Gifte annehmen. Nur so glaubte man Symptome wie z. B. Nephritis, Erythem, Endocarditis erklären zu können, die erst lange, und selbst über zwei Monate nach erfolgter Aufnahme des giftigen Nahrungsmittels noch auftraten. Demgegenüber ist darauf hinzuweisen:

1. Daß es zahlreiche andere Gifte gibt, die eine Wirkungskumulation veranlassen können, obschon sie selbst längst aus dem Körper ausgeschieden sind, z. B. das Kohlenoxyd.

2. Daß, wenn man ein langes Verweilen des metabolischen Giftes im Körper annehmen will, dem in keiner Weise ein wissenschaftlicher Grund entgegensteht: denn aller Wahrscheinlichkeit nach handelt es sich hier um echte Eiweißgifte, die sich als solche eigentümlicherweise im Körper verändert oder unverändert sehr lange halten können. Es sei in dieser Beziehung z. B. an das Wutgift oder an das syphilitische Gift — sichere Eiweißabkömmlinge — erinnert, von denen das letztere z. B. nach langer Latenz die Keratitis parenchymatosa bei hereditärer Lues hervorruft.

3. Für das Wahrscheinlichste halten wir, daß die metabolischen Gifte Enzyme darstellen, die dauernd Wirkungen an lebenden Organen erzeugen können, die in letzter Reihe eine Aenderung ihres chemischen Baues darstellen müssen[2]). So würde sich auch erklären, daß das Gehirn als das für solche Störungen empfindlichste Organ, zuerst und am längsten auf den Eingriff mit Krankheitssymptomen antwortet.

Am häufigsten sind als Nahrungsmittel vergiftend die der Coligruppe zugehörigen Lebewesen angeschuldigt worden.

Nach Genuß von Schinken erkrankten viele Personen nach 36 bis 48 Stunden, nachdem Erbrechen, Koliken, Verstopfung usw. vorangegangen waren, an Augenstörungen. Die Kranken sahen verschleiert wie durch einen Nebel: die Anwesenden wurden nicht mehr erkannt, und die aus der Nähe betrachteten Objekte schienen undeutlich. Zu gleicher Zeit hatten die meisten mehr oder weniger ausgesprochene binokuläre Diplopie. Neben diesen subjektiven Erscheinungen wurden starke Ppillenerweiterung mit totaler Reaktionslosigkeit auf Lichtreiz, Ptosis der beiden Augenlider und eine sonderbare, durch die Unbeweglichkeit der Bulbi hervor-

1) Pelzl, Wiener klin. Wochenschr. 1904. No. 31.
2) Vergl. die Einleitung zu diesem Werke und zum Kapitel Tuberkulose.

gerufene Starrheit des Blickes beobachtet. In zwei oder drei Fällen tränten die Augen, welche glänzend und injiziert waren. Besserung der Augensymptome erfolgte nach 2—3 Wochen. Die Akkommodationslähmung dauerte noch lange nach dem Verschwinden anderer Symptome fort. Verschiedene Kranke konnten fünf Monate nachher nur mit einer Brille lesen. Das normale Sehen stellte sich erst nach 6—8 Monaten ein.

Durch Verfütterung des giftigen Schinkens an Katzen konnte erzeugt werden: temporäre Pupillenerweiterung und Augentränen, bei Affen Glänzen und Tränen der Augen, Pupillenerweiterung und träge Reaktion der Pupillen auf Licht.

In dem Schinken sowie in der Milz eines der Verstorbenen wurde ein anaerober Bacillus, der Bacillus botulinus, gefunden, welcher schwache Bewegungen zeigte, Sporen bildete und die Nährgelatine verflüssigte. Derselbe vermehrte sich nicht bei Warmblütern. In seiner Kulturflüssigkeit entwickelte er ein lösliches Gift, welches bei Tieren den Botulismus, einschließlich Ptosis und Mydriasis hervorrufen soll[1]). Wir sind überzeugt, daß diese Substanz Vergiftungssymptome schafft, können aber nicht zugeben, sie als das den Botulismus erzeugende Gift anzusprechen, abgesehen von anderen Gründen schon deswegen nicht, weil der Botulismus den Symptomen nach nicht durch ein einziges Gift veranlaßt werden kann. Es ist mindestens übereilt zu sagen, daß der Botulismus nur das darstellt, was der Bacillus botulinus erzeugt. Dies kann man nur behaupten, wenn man die Vergiftungen mit metabolischen Giften im weiteren Sinne und ihre vielfachen Uebereinstimmungen nicht kennt.

Aus giftigen Würsten, die zehn Personen auch mit Mydriasis, Akkommodationslähmung, Ptosis usw. erkranken und zwei davon sterben ließen, stellte man Fäulnisbasen dar, von denen man annahm, daß sie durch einen bestimmten Spaltpilz entstanden seien. Dieser, isoliert und Kaninchen eingeimpft, tötete dieselben[2]). Mehr als ein Kuriosum sei erwähnt, daß auch mit Hülfe dieses Giftes ein antitoxisches Serum hergestellt wurde — ein Phantasieprodukt, ebenso wie die durch das „Botulismus-Toxin“ sogar von drei Untersuchern an den Zellen der Vorderhörner des Rückenmarks, an Nissl-Körpern, an Neuroglia, im Nucleus Hypoglossi, im Nucleus dorsalis Vagi, in den Purkinje'schen Kleinhirnzellen und im Mittelkern des Oculomotorius beobachteten Veränderungen Kunstprodukte sind. In der Leber von damit vergifteten Tieren zeigte sich hochgradige Fettinfiltration und multiple kleinste Nekrosen[3]).

Es bot sich auch Gelegenheit dem Bacillus botulinus in anderen Fällen nachzuspüren. In einer der bereits angeführten Familienvergiftungen durch Schinken, fütterte man Mäuse mit den Schinkenresten. Dieselben gingen alle in 24 Stunden unter den Symptomen eines akuten Darmkatarrhs zugrunde. Einzelne Organe, wie Milz und Darm wurden an andere Mäuse verfüttert, welche sämtlich gesund blieben. Mit Recht wird geschlossen, daß es sich bei der Giftwirkung nicht um Mikroorganismen gehandelt haben könne, da diese sich nicht so schnell er-

1) van Ermengem, Arch. de Pharmacod. 1897. Vol. III. p. 213.
2) Nauwerck, Korrespondenzbl. d. Württemb. Landesvereins. 1886. S. 154.
3) Komotzki, Virchow's Arch. Bd. CCVI. H. 2.

schöpft haben würden. Weder im Schinken noch in den Mäusen ließ sich eine besondere Art von Spaltpilzen nachweisen[1]).

Worauf es beruht, daß Tiere giftige Nahrungsmittel, an denen sogar Menschen zugrunde gingen, vertrugen, andere nicht, läßt sich sicher nicht angeben. Der eine von uns versuchte vergeblich, einen Affen mit einer Wurst zu vergiften, die einen Menschen getötet hatte[2]). Hunde, Hühner, Katzen erwiesen sich in vielen Versuchen refraktär gegen solche Substanzen. Dagegen bekamen Hunde, die von einer Bratwurst gefressen hatten, durch die 34 Menschen mit schweren cerebralen und gastrointestinalen Symptomen erkrankt waren, Leibweh, krümmten sich und liefen wimmernd und heulend umher. Oben führten wir schon an, daß in einem Falle Katzen durch Verfütterung giftigen Schinkens erkrankten. Gelegentlich kann dies auch einmal bei Hunden eintreten.

Bei zwei Hunden, die stark verdorbenes Fleisch gefressen hatten, stellten sich schwere gastroenteritische Erscheinungen und sehr bedeutende Sehstörungen ein. Bei einem bestand Ptosis, bei beiden waren die Conjunctiven blaß, die Pupillen reaktionslos, maximal erweitert. Im Augengrunde fanden sich zahlreiche kleinere und größere fleckige und streifige Blutungen längs der Gefäße, stellenweise große Strecken bedeckend, besonders in der Gegend der Papille. In dem einen Falle konnte die Resorption der Blutungen beobachtet werden, aber das Sehvermögen kehrte nicht wieder[3]). Es wurde hier eine Ptomainvergiftung angenommen und vermutet, daß hiermit manche schnell auftretende Amaurosen bei Hunden in Verbindung stehen.

Ein Schwein, welches mit Speiseresten unter Beimengung von Heringslake gefüttert worden war, bekam eine narkotische Vergiftung. Es fanden sich erweiterte Pupillen und Nystagmus. Nach drei Tagen war wieder der normale Zustand eingetreten[4]). Hier ist die Salzwirkung, beziehungsweise die Wirkung des in der Heringslake enthaltenen Trimethylamins nicht ganz auszuschließen.

Auch mit einem „abgelagerten toxoidhaltigen Botulismustoxin“[5]) wurden Versuche angestellt. Ein Affe erhielt 0,0001 ccm eines solchen unter die Bauchhaut injiziert. Nach ca. 16 Stunden traten die ersten Vergiftungserscheinungen auf: Nahrungsverweigerung, träge Pupillenreaktion, und am anderen Morgen Schluckbeschwerden. Vom dritten Tage ab schien das Tier sich zu erholen, bei erweiterten und trägen Pupillen. Am vierten Tage wurde ebenso 0,001 ccm verabfolgt. Nach 16 Stunden zeigten sich schwere Krankheitserscheinungen: Das Tier saß in einer Ecke am Boden, aus dem Munde floß zäher Speichel, das Gesicht hatte einen eigentümlich starren Ausdruck. Dabei bestand fast maximale Pupillenerweiterung, bei noch erhaltener träger Reaktion. Nach 36 Stunden zeigte sich erhebliche Schwäche. Der Versuch zu trinken erregte fortwährendes Verschlucken. Die Pupillen waren jetzt absolut starr. Die Untersuchung ergab eine herdförmige Degeneration

1) Groenouw, l. c.
2) L. Lewin, Lehrb. d. Toxikologie. 1897. S. 463.
3) Schindelka, Oesterr. Zeitschr. f. wissensch. Veterinärkunde. Bd. IV. 2. S. 90.
4) Siedamgrotzky, Ber. üb. d. Veterinärwesen in Sachsen. 1882. S. 16.
5) Eine solche Substanz ist nie isoliert worden, und dies muß man verlangen, wenn man ihr einen prägnanten Namen gibt. Was hier gemeint ist, stellt ein buntes Gemisch sehr verschiedenartiger, undefinierbarer Zersetzungsprodukte dar.

in dem unpaaren großzelligen Mediankern des Oculomotorius, in den kleinzelligen paarigen nur vereinzelte degenerierte Zellen. Aehnlich war der Befund bei einem zweiten Affen, welcher 0,001 und 0,01 ccm in einem Zwischenraum von 36 Stunden erhalten hatte[1]).

Wie wir schon in den einleitenden Bemerkungen hervorhoben, kann durch besondere Umstände auch im lebenden Organismus das Eiweiß abnorme Zersetzungsrichtungen einschlagen und dadurch zu giftigen Produkten zerlegt werden, deren Aufnahme Menschen schädigen kann. Dies gilt z. B. auch von dem Fleisch gehetzter oder in Schlingen sich stark bis zum Tode bewegender Tiere. Ein Mädchen aß von Leberwürsten, die von einem frisch geschlachteten Schweine bereitet und eben im Kessel durchgesotten waren. Als sie dieselben verzehrte, waren sie noch heiß, also nicht zersetzt. Als Ursache der Giftigkeit des Materials ließ sich nur angeben, daß das Schwein vor dem Schlachten davonlief und lange durch Menschen und Hunde verfolgt werden mußte. Abends stellten sich bei dem Mädchen Schwindel, Mattigkeit, Trockenheit im Munde, Durst, Schlingbehinderung usw. ein. Nähen oder kleinere Geldsorten zu erkennen war unmöglich. Es bestand nach einigen Tagen Ptosis. Die Pupillen waren erweitert und unbeweglich. Ganz allmählich trat Besserung, aber keine Heilung ein.

Solcher Beobachtungen gibt es mehrere.

Das Zustandekommen der Vergiftungssymptome.

Ueber die Angriffsstellen der metabolischen Gifte, insbesondere bezüglich der Sehstörungen, können wir nur aus den klinischen Erscheinungen Schlüsse ziehen, da beweisende anatomische Befunde nicht vorliegen. Dem oben bereits Gesagten ist hier wenig hinzuzufügen. Man sprach die Ansicht aus[2]), es handle sich um direkte Muskellähmungen. Wenn man die Erkrankung im Nervensystem suche, so müsse man annehmen, daß in den leichteren Fällen nur die zum Sphincter und Ciliarmuskel gehenden Aeste gelähmt sind, in den schwereren der ganze Oculomotorius und bei vollständiger Bewegungslosigkeit der Bulbi auch der Trochlearis und Abducens.

Man wird zugeben müssen, daß die Vorgänge nicht viel klarer werden durch die Annahme, daß die einzelnen Muskeln selbst der Reihe nach und bilateral symmetrisch erkranken. Jedenfalls gibt es zwei Muskeln, deren Intaktheit sich beweisen läßt, obschon sie nicht funktionieren, nämlich der Sphincter pupillae und der Tensor chorioideae. Die durch das Fleischgift erweiterte Pupille verengert sich auf Physostigmeinträufelung, ebenso wie die gelähmte Akkommodation dadurch wieder angespannt wird. Wenn der Muskel durch eine Erkrankung so verändert ist, daß er nicht mehr auf den Nervenimpuls reagiert, so sollte man sagen, daß er auch auf einen anderen Reiz nicht mehr in normaler Weise reagieren kann. Dieses einfache Experiment, welches man mit Recht auch denjenigen entgegengehalten hat, welche die Ursache der diphtherischen Lähmungen in Muskelerkrankungen suchten, beweist, daß die Muskelsubstanz funktionsfähig ist, und ihr nur der Nervenimpuls fehlt.

1) Roemer-Stein, Arch. f. Ophthalm. Bd. LVIII. S. 291.
2) Pürkhauer, Bayerisches Intellig.-Blatt. 1877. 24.

Daß es sich in allen Fällen um eine Erkrankung der peripherischen Nerven handelte, ist ebensowenig anzunehmen, da es unverständlich wäre, wie gerade einzelne Zweige eines Nervenstammes immer in so typischer Weise erkranken sollten.

Die Störungen im Oculomotoriusgebiete, welche die angeführten giftigen Nahrungsmittel hervorrufen, decken sich vollständig mit dem Begriffe der Nuclearlähmung. Die Annahme einer peripherischen Läsion ist für manche Fälle mit Sicherheit auszuschließen, z. B. die oben bereits mitgeteilte Beobachtung, bei welcher die Seitenbewegung der Bulbi hochgradig gestört, die Konvergenz aber möglich war. Dieses Bild beweist, daß der den Internus innervierende Oculomotoriusast, sowie dieser Muskel selbst funktionsfähig waren, daß aber der vom Zentrum der assoziierten Seitenbewegung ausgehende Impuls fehlte, während er vom Konvergenzzentrum in normaler Weise erfolgte. Es konnte sich hier nur um krankhafte Vorgänge im Kerngebiete oder höheren Zentren und Assoziationsbahnen handeln.

Da also für den Oculomotorius in vielen Fällen eine Kernerkrankung nicht zweifelhaft sein kann, wird man nicht fehlgehen, wenn man eine solche auch für die übrigen nervösen Störungen annimmt, da ein am Boden des dritten und vierten Ventrikels sich hinziehender Krankheitsprozeß die Symptome in zwangloser Weise erklärt.

Hiermit soll natürlich nicht bestritten werden, daß gelegentlich auch einmal eine Blutung oder sonstige Erkrankung an einem Muskel oder Nerven die eine oder andere Lähmung herbeiführen kann.

Die Gruppierung der befallenen Augenmuskeln ist nicht immer die gleiche. Bald waren nur die äußeren gelähmt und die inneren ganz normal, bald die inneren mit irgendwelchen anderen äußeren in Mitleidenschaft gezogen. Mit dem am häufigsten oder vielmehr immer funktionsgestörten Oculomotorius war zuweilen der Abducens gelähmt — der Trochlearis aber nur bei vollständigen Ophthalmoplegien.

Die Akkommodations- und Sphincterlähmung tritt immer beiderseitig auf, wenn auch nicht stets in gleicher Stärke. Auch die Funktionsstörungen der äußeren Muskeln scheinen, abgesehen von der Ptosis, welche zuweilen einseitig auftritt, sich immer an beiden Augen bemerkbar zu machen, wenngleich viele Beobachter sich mit der Angabe begnügen, daß „Doppeltsehen" bestand. In einzelnen Fällen waren sämtliche Exterioren befallen, in einem Falle nur mit Ausnahme des linken Levator.

Auch an den bulbären Muskeln sind halbseitige Lähmungen nicht beobachtet worden, mit Ausnahme eines Falles[1]).

Von den tieferen Kernen ist am häufigsten der Facialis und Vagus (Gaumen- und Schlundlähmung) beteiligt, der Hypoglossus selten. Störungen des Gehörs werden, abgesehen von vorübergehendem Ohrensausen, das eigentümlicherweise auch einseitig beobachtet wurde, und einer „rauschartigen Umnebelung des Gehörs" mit einer ebensolchen Störung des Gesichts bei Studenten, die von giftigem Käse gegessen hatten, nicht erwähnt, ebensowenig gröbere Störungen des Geschmackes. Bei einem 15jährigen, durch „Schwartenmagen" vergifteten Mädchen er-

1) Brosch, Wiener klin. Wochenschr. 1896. S. 219.

schienen nach acht Tagen Kopfschmerzen, bitterer Geschmack, Doppeltsehen, Mydriasis und Verstopfung. Dabei sind es durchaus nicht immer benachbarte Kerne, welche erkranken, z. B. Oculomotorius und Abducens, ohne den dazwischenliegenden Trochlearis; auch Oculomotorius- und Gaumenlähmung wurden beobachtet.

10. Begleitsymptome der Augenerkrankungen.

Die Allgemeinerscheinungen sind zuweilen unbedeutend, so daß die Erkrankten ihrer Beschäftigung nachgehen können und nur über Mattigkeit und Trockenheit im Halse klagen, obschon die objektiven Symptome mitunter doch eine ernste Erkrankung der Kernregion verraten. Sehr häufig sind mehr oder weniger heftige gastrische Erscheinungen: Uebelkeit, Erbrechen, Leibschmerzen und Meteorismus. Verstopfung scheint häufiger zu sein als Durchfall; sie kann so hartnäckig sein, daß selbst die stärksten Abführmittel die Darmatonie nicht überwinden, und schließlich die Kotmassen mechanisch entfernt werden müssen. Bisweilen zeigte sich auch zuerst Durchfall und dann Verstopfung. In einem solchen Falle waren 2,75 g Kalomel wirkungslos.

Urinbeschwerden: Ischurie, Anurie und Blasenlähmung werden mehrfach erwähnt. Dabei war der Urin meist normal, ausnahmsweise eiweißhaltig.

Von seiten des Nervensystems fanden sich Benommenheit, Schwindel, Druck oder Schmerz im Kopfe, Störungen des Bewußtseins, Delirien, Angstgefühl als nicht sehr häufige Symptome: ebenso sind Herabsetzung der Patellarreflexe und des Raumsinns selten. Dagegen erschien Taubheit in den Fingerspitzen bei 21 von 34 Vergifteten. In manchen, auch schweren Fällen, ist die Bewegungsfähigkeit erhalten, in anderen besteht völlige Unmöglichkeit, das Bett zu verlassen.

An der äußeren Haut wurden beobachtet: Blutungen oder ein scharlachartiges oder weniger ausgesprochenes Exanthem, das zu großen Desquamationen führen kann, blasige Hautausschläge, Versiegen der Schweißabsonderung ebenso wie von Speichel und Tränen, und Oedeme, besonders im Gesicht. Enantheme an den hinteren Mundteilen und dem Rachen sind häufiger als sie beschrieben werden.

Febrile Erscheinungen, wie Schüttelfrost, Temperaturerhöhungen werden bei derartigen Erkrankungen öfter erwähnt. Sie kommen gewöhnlich am siebenten bis neunten Tage und können in der torpiden Form der Vergiftung mit Pupillenerweiterung und Starre verbunden sein. Ausnahmsweise kann ein schwerer typhöser Verlauf zustande kommen.

Sprachstörungen, Husten, Heiserkeit, Dyspnoe und selbst Erstickungsanfälle erscheinen oft.

Als ganz ungewöhnliche Symptome wurden beobachtet: Endocarditis und Schwellung der Parotis und Sublingualis.

In einem solchen, vor ca. 70 Jahren beschriebenen Falle, der mit „Doppelt- und Schiefsehen, Amblyopie, Pupillenstarre, Schlundlähmung usw.“ einherging, erschien nach ca. 4 Wochen anfangs eine schmerzhafte Geschwulst nur der linken, nachher auch der rechten Parotis und der Submaxillardrüsen.

Wir erwähnten bereits, daß im Munde, Gaumen, Rachen usw. Enantheme vorkommen. Bei manchen Vergifteten sah man dieselben im

weiteren Verlaufe der Krankheitsentwickelung weiß werden. Die älteren Aerzte bezeichneten sie dann als „Aphthen“. Diese auch streifig auftretenden und als dick und filzig bezeichneten Flecke können ziemlich lange bestehen und von Sehstörungen begleitet sein. So erkrankten 8 Personen an Wurstvergiftung, darunter auch Kinder. Von den Symptomen sind hervorzuheben: Cyanose, Trockenheit im Halse, ebendort grauweiße, strichförmig erhabene Beläge, Heiserkeit und Schluckbeschwerden. Die Kranken klagten auch darüber, daß sie bald nicht richtig, bald doppelt sähen[1]).

Statt der „aphthösen“ oder „soorartigen“ Flecke sah man auch zweimal Ulzerationen an den Tonsillen auftreten, die mit Fieber von 40° einhergingen und das tödliche Ende einleiteten. Vielleicht waren hier solche weiße Flecke als Vorläufer der Ulzerationen vorhanden gewesen.

Als ein eigenartiges Vergiftungssymptom wurde bei 4 Personen eine Schwarzfärbung des Zungengrundes angesehen, hervorgerufen durch eine Hypertrophie und Schwärzfärbung der Papillae filiformes[2]).

11. Fleischvergiftung und Diphtherie.

Wegen einer gewissen Aehnlichkeit mancher Symptome, z. B. der Akkommodationslähmung, dem Belag an Tonsillen, Rachen usw., hat man einen Zusammenhang der Vergiftung durch Wurst und Fleisch mit Diphtherie konstruieren wollen, wie früher schon ein solcher zwischen Abdominaltyphus und Fleischvergiftung angenommen wurde. Was zur Begründung eines Zusammenhanges oder auch nur der Möglichkeit einer Verwechselung angeführt wurde, reicht nicht einmal für eine Hypothese aus. Als Beweis hierfür führen wir die folgenden Krankengeschichten an, deren Erörterung in der Annahme gipfelte, daß es sich um Diphtherie gehandelt haben könnte.

Es erkrankten 18, in sehr schlechten Verhältnissen lebende Menschen, davon ein Teil sicherlich, ein anderer Teil wahrscheinlich durch den Genuß von schlechtem Fleisch. Neben den charakteristischen anderweitigen Symptomen wie: Schlingbeschwerden, Trockenheit von Mund und Rachen, Erbrechen, Verstopfung, Lähmungserscheinungen am Kehlkopf und Gaumensegel, den Extremitäten, allgemeiner Schwäche, Störungen in der Harnentleerung usw. wurden seitens der Augen beobachtet: Schwere der Augenlider, Ptosis in verschiedenem Grade, in einem Falle so stark, daß die Lidspalte nur für einige Augenblicke um einige Millimeter geöffnet werden konnte, Erweiterung und Reaktionsminderung oder Reaktionslosigkeit der Pupillen, Steifheit des Blickes, Parese oder Paralyse der Augenmuskeln, so daß Behinderung der Bewegung der Augäpfel nach allen Blickrichtungen, oder nur Bewegungsdefekte nach außen oder oben bestanden, Verdunkelung oder Verschleierung des Gesichts, verschwommenes oder verzerrtes Sehen und Unmöglichkeit, selbst größten Druck zu lesen.

In einem Falle stellte sich die Ptosis schon einige Tage nach der Vergiftung ein, während die Sehstörungen als Akkommo-

1) Lauk, Münch. med. Wochenschr. 1900. No. 39.
2) Chevalier, Arch. méd. belg. Nov. 1904.

dationslähmung erst nach ca. 20 Tagen kamen. In je einem Falle fehlten Ptosis, Augenmuskelstörungen und Störungen der Pupillarreaktion. Meistens hielt die Ptosis vier bis sechs Tage, bei einer Kranken aber auch länger als vier 4 Wochen an, und auch die Sehstörungen bildeten sich ganz allmählich nach Wochen zurück. Das Allgemeinbefinden war bei einzelnen Kranken so wenig gestört, daß sie bei ambulanter Behandlung weite Wege zurücklegten[1]). Bei einer Sektion war das Resultat ganz negativ.

Es fehlte bei diesen Kranken so ziemlich alles, was an eine Diphtherie hätte denken lassen können, während alles vorhanden war, was für eine echte Fleischvergiftung sprach. Selbst wenn Beläge im Rachen vorhanden gewesen wären, wie sie sich ja in vielen, besonders älteren Fällen fanden, dann müßten die der Fleischvergiftung eigentümlichen, und trotz individueller oder anders begründeter Schwankungen doch immer typischen Symptome vor einem Irrtum bewahrt haben. Es sei auch noch besonders darauf hingewiesen, daß bei diphtherischer Lähmung der Sphincter iridis fast ausnahmslos verschont ist.

12. Pathologisch-anatomische Untersuchungen.

Da die pathologisch-anatomische Untersuchung in dem größten Teile der Toxikologie sich als unfruchtbar erweist, so ist auch von vornherein bei den Vergiftungen durch metabolische Gifte von ihr an Aufklärung nichts zu erwarten. Die bisherigen Resultate sind in der Tat fast gleich Null. Die ersten Sektionen scheinen im Jahre 1842 gemacht worden zu sein. Die Fälle, die mit schweren Sehstörungen einhergingen, haben wir oben bereits angeführt. Bei dem fünf Tage nach Verzehren von Blutwurst gestorbenen 64jährigen Manne waren die Plexus chorioidei blutrot, auf der Schnittfläche der Marksubstanz Punkte schwärzlichen Blutes und in der Substanz des Gehirns, dem Thalamus opticus, den Sehnerven, sowie in dem Ursprung der übrigen, aus Gehirn und Medulla oblongata entspringenden Nerven keinerlei Veränderungen. Derselbe negative Befund ergab sich mehrfach.

In einem Falle fanden sich Hämorrhagien in Kleinhirn und Lendenmark, doch hatte die Erkrankung so eigenartige Symptome, daß sie nicht als typische Nahrungsmittelvergiftung angesehen werden kann: Ein Mann verzehrte mehrere Austern. Danach entstanden unter anderem: Erschlafftsein der rechten Gesichtshälfte, Verstrichensein der rechten Nasolabialfalte, Erweiterung der rechten Pupille. Der Kranke klagte über Schlechtsehen und Bewegungsstörungen. Sehr bald trat bei Bewußtsein zyanotische Gesichtsfarbe ein, die Sprache wurde unverständlich, am rechten Auge entstand Ptosis und der Tod erfolgte durch Stillstand der Atmung. Die Sektion ergab im Kleinhirn mehrere bis stecknadelkopfgroße Hämorrhagien, und ebenso waren in der unteren Hälfte des Brustmarkes und in dem Lendenmarke kleinere und größere Hämorrhagien erkennbar[2]).

In zwei tödlichen Vergiftungen durch Heringe bestanden während des Lebens Anurie, Trockenheit der Schleimhäute, Erbrechen, geringe

1) Flury, Korrespondenzbl. f. Schweiz. Aerzte. 1885. S. 184 u. 205.
2) Brosch, Wiener klin. Wochenschr. 1896. No. 13. S. 219.

Erweiterung der Pupillen und geringe Ptosis. Die mikroskopische Untersuchung ergab im Zentralnervensystem Veränderungen an den Ganglienzellen, die am stärksten in der Medulla, am geringsten im Kleinhirn waren[1]).

13. Prognose und Therapie.

In den weitaus meisten Fällen läßt sich, falls der Tod nicht erfolgt, bezüglich der Sehstörungen eine günstige Prognose stellen. Die Regel ist die völlige Wiederherstellung, nur ausnahmsweise bleibt einmal ein kleiner Rest von Sehstörung zurück.

Sobald Lähmungserscheinungen der äußeren Augenmuskeln oder solche im Gebiete anderer Hirnnerven vorhanden sind, ist immer auf eine längere Krankheitsdauer zu rechnen, während Akkommodations- und Pupillarstörungen allein in kurzer Zeit — 10 bis 24 Stunden — vorübergehen können. Indessen sieht man bei komplizierten Lähmungen durchaus nicht immer die der interioren Muskeln zuerst verschwinden. So blieb z. B. in einem Falle zuletzt nur eine Mikropsie zurück, nachdem Ptosis und Diplopie beseitigt waren. Ebenso dauerte bei einer Patientin die Akkommodationslähmung bis in die zwölfte Woche, bei anderen sogar sechs bis acht Monate als letztes Symptom. Uebrigens ist die interiore Lähmung, auch wenn sie als einzige Störung auftritt, durchaus nicht immer so rasch beseitigt, wie in den obigen Beispielen, sondern kann für sich allein noch wochenlang bestehen.

Die Therapie wird in erster Reihe auf die Entfernung etwa noch im Darme befindlicher Giftstoffe durch salinische Abführmittel und hohe Darmeingießungen hinwirken müssen. Von noch größerer Wichtigkeit ist das Erhalten einer Harnflut, um das oder die Gifte zur Ausscheidung zu bringen. Je reichlicher durch Salze (Tartarus boraxatus, Kalium aceticum) die Harnabsonderung angeregt wird, je länger solche Körperwaschungen und Durchspülungen vorgenommen werden können, um so sicherer ist ein kürzerer und gefahrloserer Ablauf der Erkrankung. Macht die Harnentleerung Schwierigkeiten, woran namentlich bei soporösen Kranken zu denken ist, so muß durch den Katheter für Abhilfe gesorgt werden.

Eine vorsichtige Pilocarpinanwendung kann gleichzeitig auch noch für eine stärkere entleerende Tätigkeit anderer Drüsen sorgen.

Sind die Schlingbeschwerden so groß, daß nicht genügend Nahrung oder Flüssigkeit als Ersatz für die auf den eben angegebenen Wegen verlorene eingeführt werden kann, so muß dies mit Hilfe einer Magensonde geschehen. Hartnäckiges Erbrechen ist durch Einbringen einer Cocainlösung (0,05—0,1 : 500) halbwasserglasweise zu bekämpfen.

Von den Augenmuskellähmungen sind diejenigen, welche einer Behandlung am besten zugänglich sind, die der inneren Muskeln. Die Anwendung des Physostigmins scheint hier vielfach die lästigen Symptome gemildert zu haben. Ob durch dasselbe die Krankheitsdauer abgekürzt wird, ist allerdings mehr als zweifelhaft.

Wegen der atropinartigen Wirkungen des Giftes sind auch Morphium- und Strychnininjektionen gegen die Lähmungen versucht worden. Im

1) Tschernyschew, Ophthalm. Jahresber. 1899. S. 434.

übrigen ist eine spezifische Therapie nicht gegeben und muß auf die symptomatische Behandlung verwiesen werden. Gelegentlich können Operationen (Ptosis, Strabismus) erforderlich werden, mit denen man sich aber nicht allzusehr zu beeilen braucht, da selbst nach vielen Monaten die Lähmungen noch schwinden können.

Durchaus falsch ist die schon zurückgewiesene Meinung, daß das Gift des Fleisches, der Wurst usw. prophylaktisch durch Kochen der entsprechenden Nahrungsmittel unschädlich gemacht werden kann[1]), da alle Erfahrung dem widerspricht.

Blutserum.

Das Blutserum von Katzen, Kaninchen und Menschen ruft nach dem Verimpfen auf die Cornea von Kaninchen ähnliche Wirkungen wie die Vaccinelymphe hervor. Nach 6—24 Stunden entstehen Hyperämie der Conjunctiva bulbi und palpebralis mit stärkerer Absonderung, Trübung aber nicht Erhabensein der Einstichstelle und ihrer Umgebung, und Krusten am freien Rande der Lider. Dieses Bild ist noch am zweiten und dritten Tage erkennbar. Am vierten Tage entsteht eine Ulzeration an der Beibringungsstelle und die ganze Hornhaut wird trübe. Die Absonderung wird eitrig. So bleibt das Auge zwei bis drei Tage lang, um sich dann zurückzubilden. Hypopyon entsteht nicht.

Auch in den Glaskörper sind Blut und Sera verschiedener Art injiziert worden. Es entsteht danach meist eine schleichende Entzündung des Uvealtraktus. Am bemerkenswertesten sind die anatomischen Veränderungen, welche eine große Aehnlichkeit mit der sympathisierenden Entzündung zeigen. Aehnliche Befunde sind durch Einbringung verschiedener Körpersubstanzen, insbesondere auch von Teilen erkrankter Augen hervorgerufen worden. Es scheint sich um analoge Vorgänge zu handeln, wie sie die Injektion von Fermentlösungen verschiedener Herkunft verursacht[2]).

Bei Fischern, Fischhändlern, Köchen usw. war es längst bekannt, daß Aalblut, in das Auge gespritzt, dort heftige Reizerscheinungen verursachen kann, aber erst aus neuerer Zeit liegen genauere Beobachtungen vor, welche diese Angaben bestätigen. Es entsteht sofort oder nach wenigen Minuten lebhaftes Brennen, wie wenn eine ätzende Substanz in das Auge gelangt wäre. In kürzester Zeit entwickelt sich unter starker Lichtscheu eine akute Bindehautentzündung, besonders am Unterlide und der unteren Uebergangsfalte. Die Conjunctiva bulbi beteiligt sich mit Injektion und Chemose. Dabei Tränenfluß und schleimige Sekretion. Dieser Zustand verschwindet ebenso schnell wie er gekommen ist. Nach Auswaschen des Auges und kühlender Behandlung ist meist nach 24 Stunden alles beseitigt. Es können aber auch oberflächliche Hornhauttrübungen entstehen, deren Aufhellung etwas länger dauert[3]).

Versuche bei Kaninchen und Katzen waren teils negativ, teils

1) Fischer, Zeitschr. f. Hygiene. Bd. XXXIX. S. 447.

2) Guillery, Arch. f. Augenheilk. 1911. Bd. LXVIII. 1912. Bd. LXXIII u. Klin. Monatsbl. f. Augenheilk. 1911. Bd. II.

3) Steindorff, Berl. ophth. Gesellsch. 22. Juni 1911. — Pollot u. Rahlson, Arch. f. Ophthalm. Bd. LXXVIII. — Löhlein, Klin. Monatsbl. f. Augenheilk. 1911. I. S. 658.

positiv mit demselben Verlaufe wie beim Menschen. Hunde reagierten nicht. In die Blutbahn eingespritzt wirkt es tödlich durch Hämolyse. Das Gift ist an die Eiweißkörper des Serums, und zwar speziell an das Serumalbumin, gebunden. Durch Erhitzen des alkalisierten Serums auf 70° eine halbe Stunde lang wird es entgiftet.

Die Pellagra.

1. Allgemeines über Entstehen und Verlauf.

Die Frage nach der Ursache der Pellagra ist bis heute nicht sicher zu beantworten gewesen. Vielfach wird auch jetzt noch angenommen, daß, wenn der Mais von Maisbazillen befallen wird, eiweißartige und basische Zersetzungsprodukte unbekannter Zusammensetzung entstehen, die bei Maisessern den Maidismus oder die Pellagra erzeugen. Versuche mit Bouillonkulturen aus verdorbenem Mais, die an Tieren angestellt wurden, ergaben ein Vergiftungsbild, das der Pellagra ähnlich sein soll. Desgleichen sollen durch eine aus verdorbenem Mais hergestellte Tinktur die Symptome der Pellagra bei schlecht genährten Individuen hervorgerufen worden sein. Eine Tinktur aus gesundem Mais übt keinerlei schädliche Einflüsse auf Tiere aus. Dagegen tötet auch eine subkutan oder per os angewandte Tinktur aus Mais, der von Penicillium glaucum befallen ist, Ratten in wenigen Stunden. Angeblich sollen es phenolartige Körper sein, denen die Giftwirkung zukommt. Dieselbe verläuft mit Krämpfen, Kontraktionen, Lähmung der hinteren Gliedmaßen und Kollaps. Aspergillus niger veranlaßt auf Mais ebenfalls das Entstehen von giftigen Produkten[1]).

Wir sind nicht der Meinung, daß diese Ergebnisse irgendwie dazu beitragen können, die Ursache der Pellagra aufzuklären, zumal da die genannten Schimmelpilze auch andere Nahrungsmittel unter Umständen so vergiften, daß sie ganz ähnliche Symptome hervorrufen.

Sicher ist es keinenfalls, daß die Pellagra eine Intoxikationskrankheit sei, verursacht durch eine chemische Veränderung des Mais in Gegenwart von gewissen Mikroorganismen, wenngleich man die Tatsache zugeben kann, daß aus verdorbenem Mais, d. h. in Gegenwart von Gärungs- und Fäulnispilzen, Gifte entstehen, die bei Tieren ein pellagraähnliches Bild erzeugen. Die Aehnlichkeit schließt aber nicht eine kausale Uebereinstimmung ein[2]).

Eine gewisse Wahrscheinlichkeit scheint demgegenüber die Annahme zu haben, daß die Pellagra eine chronische Infektionskrankheit sei. Dafür

---

1) Gosio et Ferati, Arch. ital. de Biol. T. XXVII. p. 285. Wir können nicht zugeben, daß die Annahme richtig ist, daß bei der Pellagra der Tod fast stets durch Aspergillosis entsteht. Dabei braucht nicht bezweifelt zu werden, daß die Sporen von Aspergillus fumigatus und fluorescens giftige Stoffe enthalten (Ceni und Besta, Zentralbl. f. allgem. Path. u. path. Anat. Bd. XIII. No. 23).

2) Nach Bales u. Sion (Die Pellagra, Spez. Path. u. Ther. v. Nothnagel. Bd. XXIV. 2. Hälfte) ist die Pellagra eine chronische und periodisch wiederkehrende Intoxikationskrankheit, welche durch eine im verdorbenen Mais gebildete, spezifisch giftige Substanz verursacht wird. Für möglich wird gehalten, daß ein Pilz an der Giftbildung beteiligt sei. Neuerdings hat man aus den Organen von Pellagrakranken einen Pilz isoliert, welcher subdural an Versuchstieren die Krankheit hervorgerufen haben soll (Tizzoni und Panichi, Riform. med. 1907. No. 10). Auch eine Fliegenart wird für die Uebertragung verantwortlich gemacht.

spricht zuerst die Erfahrung, daß die Krankheit nach gewisser Zeit von mehr oder minder vollständigem Wohlbefinden Rezidive veranlassen kann. Man müßte schon im Mais ein Eiweißgift, dem syphilitischen ähnlich, annehmen, um solche Rückfälle erklärlich zu machen.

Es wurde aber auch beobachtet, daß in einem Falle eine geisteskranke Frau durch Schlafen bei einer Pellagrösen, die mit einem Erythema exsudativum und Durchfällen behaftet war, pellagrös durch Ansteckung wurde. Ferner ist die Pellagra hereditär, im Sinne einer vererbten Prädisposition, und schließlich wurde erwiesen[1]), daß die Pellagra bei Personen auftrat, die früher stets gesund waren, aus Gegenden stammten, wo die Pellagra nicht heimisch ist, die außerdem in einer geschlossenen Anstalt Monate und Jahre lang eine ausgezeichnete Kost genossen, und wenn sie einmal Polenta erhielten, nur solche, die aus dem besten Mehle bereitet war.

Die Haut und das Zentralnervensystem, namentlich das Rückenmark (Hinterstränge, Goll'sche Stränge oder Querschnittserweichung) bilden die Hauptangriffspunkte des Krankheitsgiftes.

Als wesentliche Symptome sind hervorzuheben: Hauterkrankungen (Erythema auch an der Lippen- und Zungenschleimhaut, Schwellungen), Schwäche, Kopfschmerzen, Ohrensausen, Schwindel, spinale Störungen spastischer Natur, psychische Erkrankung (reizbare Schwäche, später Melancholie, Stupor, Demenz), Krämpfe mit dem Charakter der corticalen Epilepsie, Schluckbeschwerden, Diarrhoe und Sehstörungen.

Schon viel früher, als man auf den Gedanken gekommen war, das vielgestaltige Symptomenbild der Pellagra auf verdorbenen Mais zurückzuführen, nahm man an, daß durch ihn Augenerkrankungen entstehen können, wie die folgende Mitteilung aus dem ersten Jahre des vorigen Jahrhunderts beweist. Ein Mädchen, das infolge eines langen Heißhungers besonders Mais-Brot gegessen hatte, bekam neben anderen Symptomen, z. B. anhaltenden Kopfschmerzen, Gesichtsverdunkelung. Schließlich sah sie auf dem rechten Auge nichts mehr und wenig auf dem linken. Die Pupillen waren erweitert und fast ganz reaktionslos. Während der Krankenhausbehandlung mit nauseosen und abführenden Mitteln und Einwirkenlassen von Ammoniakdämpfen an den Augen schwanden die Störungen.

Eine bestimmte Art von Sehstörungen oder ein bestimmtes Augenleiden, welches der Pellagra eigentümlich wäre, gibt es nicht. Man hat bei Pellagrösen die verschiedensten Teile des Sehorgans befallen gefunden und oft mit wenig Kritik ohne weiteres angenommen, daß ein Zusammenhang mit dem Grundleiden bestehen müsse. Manche der Augenleiden scheinen nur sekundärer Natur und nicht unmittelbare Giftwirkungen zu sein, so diejenigen, welche auf die Kachexie zurückgeführt werden. Auch die Erkrankung der nervösen Teile des Auges wird von manchen als eine Folge der Systemerkrankungen des Rückenmarkes und der cerebralen Affektionen angesehen, welche ja auch bei nicht Pellagrösen ähnliches hervorrufen.

Nach den Landstrichen, wo die Beobachtungen gemacht worden sind, traten Verschiedenheiten auf. So hat man in Gegenden, wo gleichzeitig Malaria und Pellagra herrschen, Augenerkrankungen, insbesondere

1) Zlatarovic, Jahrb. f. Psych. 1900. Bd. XIX. S. 283.

Retinitis pigmentosa und Hemeralopie beobachtet, welche man auf Pellagra zurückführte, während sie, zum Teil von denselben Aerzten, auch bei Malariakranken beobachtet wurden, welche niemals an Pellagra gelitten hatten. Der Verdacht, daß hier in erster Linie die Malaria zu beschuldigen ist, erscheint um so gerechtfertigter, als andere bei Pellagrösen in von Malaria freien Gegenden solche Symptome niemals finden konnten; doch ist auch diese Angabe nicht unbestritten.

Wenn wir in dem Folgenden die Beobachtungen über Augenerkrankungen bei Pellagra wiedergeben, so sind wir weit entfernt, den ätiologischen Zusammenhang stets für erwiesen anzusehen.

2. Erkrankungen der Lider, Bindehaut und Hornhaut.

Im Zusammenhange mit der Pellagra sollen entstehen: Ekzem und Erysipel der Lider, palpebrale Phlegmone, Blepharitis, katarrhalische und eiterige Conjunctivitis, Keratitis und Cornealabszeß[1]), ferner Geschwüre und Nekrose der Hornhaut[2]). Häufig zeigten sich epitheliale Abrasionen an den Kommissuren der Lider, oder den ganzen Lidrand einnehmend, ähnlich wie in allen übrigen Partien der Haut und hervorgerufen durch eine gleichzeitige Conjunctivitis[3]). Für die Cornealgeschwüre wird die Möglichkeit angenommen, daß dieselben nicht aus einem Abszesse oder einer Pustel entstehen, sondern häufiger durch ein Abfallen des Epithels beziehungsweise eine Desquamation, analog derjenigen, welche sich an der Haut und der Zunge zeigt. Man fand bei der mikroskopischen Untersuchung an den Rändern der Geschwüre die Bowman'sche Membran zwar intakt, aber nicht mit Epithel bekleidet. An solchen abgeschuppten Stellen entwickeln sich alsdann Ulcus serpens, Nekrosen und oberflächliche Geschwüre, deren Ueberreste man häufig finden kann, indem hie und da die Bowman'sche Membran fehlt und das Epithel unregelmäßig reproduziert ist. Diese Desquamation des Epithels wurde nicht nur bei den gewöhnlichen Kachexien gefunden, sondern auch bei Typhus pellagrosus, wo der Ernährungszustand noch keineswegs herabgekommen war. Diese Veränderungen werden als zu den Symptomen der Pellagra gehörig betrachtet.

3. Veränderungen des Augenhintergrundes.

Ueber die Beteiligung der Netzhaut und der Sehnerven gehen wohl die Ansichten am weitesten auseinander. Während von der einen Seite verschiedene Erkrankungen derselben als die häufigsten Augenleiden bei Pellagra angegeben werden, wird das Vorkommen tieferer Störungen von der anderen gänzlich bestritten, und nur das Auftreten von Zirkulationsstörungen zugegeben.

An der Papille sind leichte Verschleierung der Grenzen, Trübung des Gewebes, Anämie, aber auch Hyperämie, leichte Papillitis, Verfärbung und Atrophie beobachtet worden. Bezüglich der letzteren ist es zweifelhaft, ob es sich um die einfache, nicht entzündliche Degeneration handelt, wie man sie auch sonst bei Systemerkrankungen des Rückenmarkes

1) Ferradas, Congr. internaz. d'Ottalm. Milano 1880. Soweit uns die italienische Literatur nicht zugänglich war, ist meist nach Bietti zitiert.

2) Rampoldi, Annal. di Ottalm. T. XIV. p. 99.

3) Bietti, Klin. Monatsbl. f. Augenheilk. 1901. S. 337.

findet, oder um die neuritische Form. In zwei Fällen, wo eine mikroskopische Untersuchung gemacht wurde, fanden sich ein Schwund der Sehnerven bis einschließlich Chiasma, atrophische Fasern, zahlreiche Corpuscula amylacea, aber auch Wucherungen des Bindegewebes[1]). An zehn anderen untersuchten Sehnerven ließ sich überhaupt keine Veränderung erkennen. An 20 Augen, welche intra vitam eine leichte Trübung der Papillargrenzen zeigten, waren im Sehnerven keine deutlichen entzündlichen Veränderungen festzustellen, so daß die intra vitam gefundene Verschleierung der Papillengrenzen auf Zirkulationsstörungen zurückgeführt wurde.

Es wird auch behauptet, daß bei Pellagra eine Amblyopie vorkomme, welche auf einer Desorganisation von Sehnerv und Netzhaut beruhe, aber auch durch chorioideale Atrophie bedingt sein könne[2]).

An der Netzhaut fand man circumpapilläre Trübung, Oedem, starke venöse Hyperämie, namentlich beim sogenannten Typhus pellagrosus, gelblichen Reflex, wie wenn sie verdickt wäre, die Arterien dagegen zuweilen dünn, fast blutleer.

Hierher zu stellen ist vielleicht auch der folgende Krankheitsfall, der durch das Bestehen des hochgradigen Exophthalmus, der Unbeweglichkeit der Bulbi, des mechanischen Ektropiums der Unterlider und einer eigentümlichen Netzhauterkrankung sich von allen anderen bisher beobachteten pellagrösen Augenstörungen unterscheidet.

Eine 28jährige Frau erkrankte vor $1^1/_2$ Monaten mit Kopfschmerzen, Rötung des Gesichts und Exophthalmus. Nach acht Tagen trat Ectropium beider Unterlider ein, und nach zehn Tagen begann sie zuerst mit dem linken und dann mit dem rechten Auge schlechter zu sehen. Wegen allgemeiner Schwäche wurde sie bettlägerig. Das Sehvermögen nahm weiter kontinuierlich ab. Die Allgemeinerscheinungen schwanden, während die Augenstörungen fortdauerten. Die Bulbi beiderseits waren hervorgetrieben, in leichter Divergenzstellung und vollkommen unbeweglich. Die oberen Lider waren stark ödematös, die unteren durch die hochgradig geschwollene und gerötete Bindehaut nach außen umgerollt. Die freiliegende Bindehaut war zum Teil mit Borken bedeckt, die Pupillen ca. 6 mm weit. Die ophthalmoskopische Untersuchung konnte wegen der Schwäche der Kranken nicht sogleich vorgenommen werden.

Die Diagnose Pellagra wurde gestellt, weil an der Dorsalseite beider Hände eigentümliche Exkoriationen und Verdickungen vorhanden waren, und weil die Kranke aus einer durch Pellagra heimgesuchten Gegend kam und angab, sich wesentlich mit Polenta ernährt zu haben. Unter Gebrauch von Solutio Fowleri besserte sich der Schwächezustand.

Die ophthalmoskopische Untersuchung ergab, daß rechterseits die Papille trüb, graurötlich, wie mit einem Schleier bedeckt war, so daß man ihren Rand kaum zu erkennen vermochte. Die Netzhaut war rings um die Papille wallartig vorgetrieben, grauweiß infiltriert, undurchsichtig, konzentrisch gestreift, die Blutgefäße geschlängelt. Die Niveaudifferenz zwischen der größten Erhebung des Netzhautwalles und der Papillenfläche betrug 3 D. Der Augengrund außerhalb dieser Zone war gesund. Die Sehschärfe betrug $^5/_{50}$. Gesichtsfeld und Farbenempfindung waren normal.

In schnellem Tempo trat Besserung ein. Nach vier Wochen war der Exophthalmus geschwunden, die Bulbi frei beweglich, das untere Lid nicht mehr ektropioniert. Nach zirka sechs Wochen war SR = $^6/_6$, SL = $^6/_7$.

1) Stroppa, Annal. di Ottalm. 1872. T. II. p. 186.
2) Rampoldi, Annal. di Ottalm. T. XV. p. 138.

Am linken Auge war die Papille leicht vorragend, röter als normal, die Netzhaut nur etwas weniger durchsichtig, die Venen noch etwas geschlängelt. Am rechten Auge erschien die Papille lateral blasser, am oberen inneren Quadraten wie mit einem grauen Schleier bedeckt. Niveaudifferenz fehlte. Beide Augen waren äußerlich normal. Nach acht Wochen wurde die Kranke aus dem Krankenhause entlassen. Nach zirka drei Monaten war die Sehschärfe beiderseits $^6/_6$.

Wahrscheinlich bestand hier ein hochgradiges Oedem des gesamten orbitalen Zellgewebes, das den Sehnerven wie die übrigen orbitalen Nervenstämme durch Druck leitungsunfähig machte und so auch die mechanisch bedingte Bewegungsstörung der Augäpfel sowie die Sehstörung erzeugte. Die letztere war jedenfalls auch intraokular durch die eigentümliche Netzhauterkrankung mitbedingt — mit Sicherheit kann sie nicht erklärt werden. Möglich wäre, daß die Infiltration des retrobulbären Zellgewebes die Sclera rings um den Sehnerven eingedrückt habe, während der Sehnervenkopf, selbst infolge des hochgradigen Exophthalmus gespannt, relativ eingezogen blieb. Damit würde die Faltenbildung der Netzhaut und die konsekutive, durch Druck bedingte Trübung vereinbar sein, und auch das rasche Verschwinden des Netzhautwalles erklärt werden können[1]).

Von manchen Beobachtern wird die Retinitis pigmentosa in nahe Beziehung zur Pellagra gebracht, und zwar sowohl die erworbene, als auch die angegebene, welche besonders häufig bei den Nachkommen von Pellagrösen beobachtet wurde.

In zwei Fällen hatte jahrelang Nachtblindheit bestanden. Schließlich war der Tod durch pellagröse Kachexie erfolgt. Die mikroskopische Untersuchung ergab konzentrisch fortschreitende Atrophie der Nervensubstanz. In der Peripherie war keine Spur von Zapfen beziehungsweise Stäbchen, Ganglienzellen und Nervenfasern vorhanden. In der Nähe des Poles wurde die Netzhautstruktur wieder normal, dagegen waren an der Ora serrata die Veränderungen am stärksten. Hier zeigten sich die Gefäßwandungen verdickt und von neugebildetem oder hypertrophischem Bindegewebe umgeben. Im Netzhautgewebe verstreut lagen unregelmäßig gestaltete Pigmentzellen: das Pigmentepithel war ebenfalls geschwunden, an einzelnen Stellen bis auf das farblose Stroma[2]).

Es scheint, wie gesagt, vorzukommen, daß die Krankheit oder die Krankheitsanlage von pellagrösen Eltern auf die Kinder vererbt werden kann. So wurden zwei Brüder davon betroffen. Bei dem einen von ihnen sah man unregelmäßig ringförmig um die Macula angeordnete Pigmentflecke. Die Peripherie des Gesichtsfeldes war normal, doch fand sich ein Ringskotom in der Zone von 12^0 bis 30^0 [3]).

Hemeralopie ohne die typischen Veränderungen der Retinitis pigmentosa soll namentlich im Frühjahr und Herbst häufig bei Pellagrösen auftreten und zwar nicht nur in Malariagegenden, sondern auch in hochgelegenen Pellagradistrikten. In einem Falle wurde gleichzeitig eine Kongestion der Chorioidea gegen den Aequator hin, peripapilläre Trübung der Netzhaut, namentlich rechts, wo die Arterien sehr dünn

1) Garofolo, Wiener med. Presse. 1901. No. 36. S. 1649.
2) Rampoldi, Annal. di Ottalm. l. c., T. XII. p. 268 u. T. XIII. p. 525.
3) Guaita, Annal. di Ottalm. T. XIII. p. 247 u. 251.

waren, bei sonst rosenroter, injizierter Papille gesehen[1]). Das Wesen der Hemeralopie erblickte man in einer lymphatischen Stauung der Ciliarzone. Ein wiederholtes Eintreten derselben veranlasse Wucherung des Bindegewebes und Zerfall der Nervenelemente. Die Bedingungen für solche Stauungen sollen besonders bei der Cachexia pellagrosa gegeben sein; auch das Arbeiten der Landleute in gebückter Stellung komme in Betracht.

Der Zusammenhang dieser Netzhautaffektionen mit der Pellagra, oder der von ihr hervorgerufenen Kachexie, oder auch mit Malaria ist vielfach erörtert, aber nicht geklärt worden. Nicht wenige Beobachter, welche im ganzen über 224 Beobachtungen verfügen, haben diese Veränderungen bei Pellagra niemals gesehen.

Zwanzig Bulbi von Individuen, die an Typhus pellagrosus gestorben waren, zeigten keine histologische Veränderung der Netzhaut, auch nicht bei Anwendung der modernen Färbemethoden.

An der Aderhaut fand man Hyperämie, Sclerochorioiditis posterior, Atrophie, auch in Gestalt ausgedehnter Flecke, die mit großen Klumpen von schwarzem Pigmente besäet waren, welches teils die Netzhaut durchdrungen, teils unter derselben sich angesammelt hatte[2]). Bei einer Untersuchung von Irrsinnigen mit 117 ophthalmoskopischen Befunden fanden sich 30 mal Abnormitäten, wie Segmentation des Chorioidealpigmentes, bei dünnen Gefäßen, blassen oder trüben Papillen, trüber, beziehungsweise verfärbter Netzhaut. Von diesen Untersuchten litten zehn an Pellagra[3]). Da nicht angegeben ist, wieviel Pellagröse im ganzen unter den 117 Befunden vorhanden waren, so läßt sich nicht entnehmen, inwieweit ein Zusammenhang wahrscheinlich ist.

Mehrfach werden auch Glaskörpertrübungen und Myodesopsie erwähnt.

4. Anderweitige Sehstörungen.

Verschiedene Beobachter wollen Herabsetzung der Sehschärfe und Einschränkung des Gesichtsfeldes gefunden haben. Es ist aber nicht klar, um was es sich gehandelt hat.

Von der Pupille wird Erweiterung, Verengerung und Starre erwähnt. In Anbetracht der nervösen und psychischen Erkrankungen, welche die Pellagra hervorruft, wird man die verschiedensten Veränderungen erwarten dürfen. Bei Ungleichheit soll in der Regel die rechte die weitere sein[4]).

Nicht selten scheint Linsentrübung vorzukommen, ohne typische Form. Bei dieser auch sonst recht häufigen Erkrankung würde es zur Feststellung des ätiologischen Zusammenhanges des Nachweises bedürfen, daß sie bei Pellagrösen häufiger ist als bei anderen Personen der entsprechenden Altersklasse. Wenn schließlich sogar fortschreitende Kurzsichtigkeit auf Rechnung der Pellagra gesetzt wird, so wird man zwingendere Beweise verlangen dürfen, als vereinzelte Beobachtungen.

---

1) Quaglino, Gaz. med. di Lombard. 1856. p. 281.
2) Denti, Gaz. med. ital. Lombard. 1884. p. 147.
3) Riva, Annal. di Ottalm. T. IX. p. 161.
4) Lombroso, Trattato profilattico e clinico della Pellagre. Torino 1892.

Bei den vielfachen Erkrankungen des Nervensystems, welche die Pellagra hervorruft, wäre das Auftreten von Augenmuskelstörungen nicht auffällig. Ptosis und Diplopie werden mehrfach angegeben, letztere ohne nähere Analyse der Störung.

Durch entzündliche Schwellung in der Nase kann es zu einem Verschluß des Tränenkanals kommen[1]).

5. Statistisches.

Daß nicht jede Veränderung am Auge, welche man bei der Pellagra findet, auch durch diese hervorgerufen sein muß, bedürfte kaum der Erwähnung, wenn man nicht bei mancher Statistik den Eindruck gewänne, daß diese eigentlich selbstverständliche Tatsache nicht genügend beachtet worden ist. Man bedenke, welche unendliche Anzahl von Augenleiden man bei analogem Vorgehen mit der Tuberkulose oder Syphilis in Verbindung bringen könnte. Aber auch, wo eine strengere Kritik geübt worden, erscheint es begreiflich, daß die Angaben der Ophthalmologen, welche die ihnen in der Sprechstunde als augenkrank zugehenden Pellagrösen registrieren, ganz andere Zahlen aufweisen müssen, als diejenigen der Irrenärzte, oder solcher, welche ein nicht ausgesuchtes beliebiges Material von Pellagrösen auf etwaige Augenleiden untersuchten.

Wir geben im folgenden einige derartige, nicht übereinstimmende statistische Erhebungen[2]).

Zahl der beobachteten Fälle	482	50	50	33
Mydriasis	102 mal	—	—	—
Miosis	28 „	—	—	—
Rauchige, gelbe oder graue Verfärbung der Netzhaut	—	29 mal	14 mal	—
Verengerung der arteriellen Netzhautgefäße	—	23 „	11 „	11 mal
Erweiterung der venösen Netzhautgefäße	—	2 „	1 „	—
Anämie (?) der Papille	—	—	—	11 „
Atrophie der Papille	—	14 „	2 „	—
Rötung der Papille	—	3 „	—	18 „
Verschiedenheit der Erkrankung an beiden Augen	—	—	6 „	—
Augenhintergrund normal	—	10 „	11 „	11 „

Einen durchaus vorurteilsfreien Eindruck macht die folgende Statistik, welche an den Insassen verschiedener Irrenanstalten und Pellagrahäuser festgestellt wurde. Im ganzen wurden 120 Personen untersucht. Bei 98 war die Augenspiegeluntersuchung möglich, bei 65 die Bestimmung der Sehschärfe und bei 55 die Aufnahme des Gesichtsfeldes. Es ergab sich:

1) Whaley E. Mikell, Ophthalm. Rec. 1909. Vol. XVIII. No. 11. p. 510.
2) Lombroso, l. c. — Tebaldi, Rivista clinica. 1870. p. 201, 254, 287. — Manfredi u. Flarar, zit. bei Lombroso, Rivist. clin. di Bologna. 1869. 30. Nov. Ein Beobachter fand unter 45 Pellagrakranken nur 12 mit normalen Augen.

Hemeralopie oder Retinitis pigmentosa	0 (!)[1]
Beiderseitige Verfärbung der Papille	12
Einseitige „ „ „	2
Atrophie der Papille	1
Papillenränder verwischt beiderseits	11
„ „ einerseits	4
Erweiterung der Netzhautvenen beiderseits	9
„ „ „ einerseits	3
Venenpuls an der Papillenmitte	1
Enge Arterien beiderseits	4
„ „ einerseits	1
Blutleere Arterien bei Atherom	1
Netzhauttrübung	2
Negativer ophthalmoskopischer Befund	64
Einseitig negativer Befund	4
Nebenbefunde: Astigmatismus in zwei Fällen, glaukomatöse Exkavation der Papille und Staphyloma posticum in je einem Falle	4
Hornhautgeschwür	5
Hornhautflecke	7
Linsentrübung	12
Hintere Synechie	1
Anisokorie	3
Conjunctivitis catarrhalis	26
Ptosis	2
Pterygium	1
Einseitige Atrophie des Bulbus	1

Die Sehschärfe der 130 untersuchten Augen war bei 75 Kranken $^{20}/_{20}$, bei 27 Kranken $^{20}/_{30}$, bei 14 Kranken $^{20}/_{40}$, bei 9 Kranken $^{20}/_{50}$, bei 5 Kranken $^{20}/_{70}$.

In jedem Falle war die Herabsetzung der Sehschärfe auf Hornhaut- oder Linsentrübungen, Astigmatismus oder vorgerücktes Alter zurückzuführen[2]).

Große Verschiedenheiten weisen auch die Begleitsymptome der Pellagra bei den einzelnen Erkrankten auf. So soll in den, in der umstehenden Tabelle angeführten 18 Fällen von Hyperämie der Papille Exaltation mit der Tendenz zum Selbstmord und Pyromanie, dagegen in den elf Fällen mit Anämie der Papille und dünnen, spärlichen Gefäßen Depressionszustände mit Ernährungsstörungen bestanden haben.

Heufieber.

Beim Heufieber wird eine einfache Conjunctivitis und Blepharitis beobachtet. Jucken und Lichtscheu fallen dabei lästig. Die Entzündung ist selten so heftig, daß der Eindruck einer schweren Conjunctivalerkrankung entsteht. Die Follikel können schwellen und ausnahmsweise bietet die Conjunctiva vollständig das Bild des Trachoms[3]). Bei

1) Dabei waren unter den Untersuchten 32 Fälle erblich mit Pellagra belastet.

2) Bietti, Klin. Monatsbl. f. Augenheilk. 1901.

3) Neustätter, Münch. med. Wochenschr. 1905. S. 1126. Es ist dies besonders bemerkenswert, weil hier doch ein Contagium vivum nicht anzunehmen ist.

350 Fällen von Heufieber waren nur 3 mal die Augen nicht beteiligt. Die Prognose ist immer gut[1]). Die im Innern der Pollen von Gramineen enthaltenen Stärkekörner, beziehungsweise die diesen anhaftenden eiweißartigen Verbindungen sollen das Gift darstellen, das bei besonders hierzu disponierten Individuen das Heufieber erzeugt. Das unvermeidliche „Antitoxin" soll auch hier helfen, ist aber meistens ganz wirkungslos. Bei Versagen des Dunbar'schen Pollantins wurde ein guter Erfolg gesehen durch Einstäuben von Anästhesin mit Borsäure aa[2]). Andere sahen gute Erfolge von Nebennierenpräparaten.

Die Pollen des Roggens enthalten 40 pCt. Eiweißkörper. An ihnen haftet das Gift, und zwar speziell an den Albuminsubstanzen. Das Toxalbumin, als welches sich danach das Heufiebertoxin charakterisiert, ist gegen höhere Temperatur recht beständig. Bis zu 70° wird es kaum geschädigt, bei 90—100° tritt eine Abschwächung der Giftwirkung um etwa $^1/_4$ ein, und selbst stundenlanges Erhitzen auf 120° zerstört es nicht völlig, es bedarf dazu vielmehr längerer Erhitzung auf 150°. Auch gegen Säuren ist das Toxalbumin sehr beständig, empfindlicher gegen Alkalien. Enzyme (Pepsin, Trypsin) bedingen wohl eine Abschwächung, vermögen aber nicht es vollständig zu zerstören[3]).

Thyreoidea.

Es scheint, daß manche Fälle von schwerer Neuritis optici auf Thyreoidingebrauch zurückzuführen sind. Es handelt sich um eine partielle Neuritis retrobulbaris mit zentralem Skotom. Die Papille erscheint etwas mehr alteriert als in der Alkohol- oder Tabak-Neuritis, oft hyperämisch, die Venen geschwollen, geschlängelt, die Arterien verschleiert. Diese Symptome bestehen unabhängig von der beträchtlichen Abnahme der Sehschärfe.

Eine solche Neuritis wurde bei vier Frauen und einem Mann, die im Alter von 30—40 Jahren waren, einige Monate nach dem Beginne der Kur beobachtet. Sie hatten teilweise übermäßige Dosen von Thyreoidin gegen Fettleibigkeit genommen und dadurch viel Körpergewicht eingebüßt, ohne anderweitige Symptome des eigentlichen Thyreoidismus zu bekommen, während einige allgemeine nervöse Störungen bestanden. Nachdem sich einmal Sehstörungen eingestellt hatten, fiel die Sehschärfe in $1^1/_2$—2 Monaten auf $^1/_{10}$ und weniger, an beiden Augen aber verschieden stark. Wurde das Mittel ausgesetzt, so erfuhr die Erkrankung einen Stillstand, blieb eine Zeitlang stationär, und dann stieg die Sehschärfe auf die normale Höhe.

Für die Behandlung empfehlen sich lokale Blutentziehungen, später Strychnin und Elektrizität.

Einen typischen Fall[4]) einer solchen Erkrankung bot ein 39jähriger Mann dar, der wegen Fettleibigkeit Thyreoidintabletten in steigenden Mengen genommen und dadurch in acht Monaten 26 kg an Körpergewicht verloren hatte. Später wurde er, als er neun Tabletten täglich nahm, nervös, schlaflos, matt und schwachsichtig. Es zeigten sich am Auge: Hyperämie der

1) Franke, 73. Naturforscherversamml. Hamburg 1901.
2) Kuhnt, Deutsche med. Wochenschr. 1905. No. 34.
3) Kammann, Beitr. z. chem. Phys. u. Pathol. 1904. S. 346.
4) Coppez, Arch. d'Ophthalm. 1900. T. XX. p. 656.

Papillen ohne Entzündung, venöse Stase in den Retinalgefäßen, leichter Schmerz bei Druck auf den Augapfel. Schmerzhaftigkeit der Augenbewegungen. SR = $^1/_{12}$, SL = $^1/_6$.

Es bestand ein absolutes Skotom von ca. 10° rechts, ein relatives Skotom links. Das peripherische Gesichtsfeld war intakt. Verboten wurde der Gebrauch von Thyreoidin, Alkohol und Tabak, und Heurteloup an den Schläfen zweimal wöchentlich appliziert. Die Sehschärfe hob sich bei Bestehenbleiben der ophthalmoskopischen Symptome. Zeitweilig bestanden Kopfschmerzen. Nach etwa zwei Monaten war: SR = $^1/_4$, SL = $^1/_2$.

Rechts war noch ein leichtes Skotom für Rot und Grün. Das peripherische Gesichtsfeld für Weiß und Farben erschien normal, bis auf eine sehr leichte Einengung für Weiß in dem oberen äußeren Quadranten des rechten Auges.

Nach drei Monaten war: SR = $^1/_3$, SL = $^2/_3$.

Ein zentrales Skotom bestand nicht mehr. Das Körpergewicht war gestiegen. Einige Tage später waren die Retinalvenen noch ein wenig turgeszent, die Arterien erschienen durch weißliche Fädchen eingesäumt. Die Sehschärfe nahm immer mehr zu.

Solche Beobachtungen lassen es auch in Fällen von Myxödem, wo unter Thyreoidingebrauch Sehstörungen infolge von Sehnervenentzündung eintraten, unzulässig erscheinen, dafür immer das Grundleiden verantwortlich zu machen, zumal wenn dieses Sehnervenleiden sich viel weniger von dem Verlaufe des Myxödems als vom Gebrauche des Thyreoidins abhängig erweist[1]).

Auch Tiere können in derselben Weise durch Thyreoidin Sehstörungen bekommen:

Eine Jagdhündin, die um mager zu werden einen Monat lang täglich 2 Thyreoidintabletten, von denen jede 0.384 g frischem Thyreoideaextrakt entsprach, erhalten hatte, war nach dieser Zeit fast blind. Nach Aussetzen des Mittels kehrte das Gesicht von selbst, doch nicht wieder vollständig zurück.

Hunde, welche monatelang mit Thyreoidin gefüttert wurden, erkrankten an Sehnervenatrophie. Es fanden sich degenerative Veränderungen an den Netzhautganglienzellen mit sekundärer Atrophie des Sehnerven[2]). Bei einem Hunde trat Hornhauttrübung ein und Verdickung auf das Doppelte der Norm[3]). Bei Affen und Kaninchen zeigte sich Exophthalmus.

Wenn man Kaninchen ein „thyreotoxisches" Serum in die vordere Kammer injizierte, so entstand eine monatelang dauernde oder überhaupt nicht mehr verschwindende Hornhauttrübung. In den Glaskörper injiziert erzeugte es eine Iridocyclitis mit Ausgang in Phthisis bulbi[4]).

Baumwollensamen.

Die übermäßige und ausschließliche Ernährung von Tieren mit Baumwollensamen erzeugt die „Baumwollensamenblindheit". Viele Rinder einer Herde wurden dadurch amblyopisch, andere amaurotisch, alle aber wiesen entzündete Augen auf. Nebenher zeigten sie einen unsicheren, schwankenden Gang, eine schnelle, mühsame Atmung, Durchfall, Verlust des Wiederkäuens, Zittern der Glieder, Fieber und allgemeine nervöse Störungen. Schwer be-

1) Aalbertsberg, Tijdschr. v. Geneeskde. 1902. II. p. 1125. — Hennicke, Klin. Monatsbl. f. Augenheilk. 1911. Bd. II. — Raimondi, Rec. d.Ophth. 1907. p. 168.

2) Birch-Hirschfeld und Inouye, Arch. f. Ophth. 1905. Bd. LXI.

3) Fuchs, Ibid. 1906. Bd. LXIII.

4) Werncke, Klin. Monatsbl. f. Augenheilk. 1907. Beil.-H.

fallene Tiere können sich, wenn sie hingefallen sind, kaum oder nicht wieder erheben. Die Atmungsstörungen können Erstickungsgefahr veranlassen. Bisweilen erscheint Venenpuls.

Die ersten akuten Störungen am Auge, die bisweilen nur einseitig auftreten, werden oft wegen ihrer kurzen Dauer nicht gesehen. An der Cornea entstehen Abszesse von der Größe einer kleinen punktförmigen Ulzeration bis zu einem bauchig vorspringenden Staphylom, das die ganze Cornealfläche einnimmt, und stellenweis die tieferen Gewebe in Mitleidenschaft zieht. Bei manchen Tieren entleert sich Eiter, der über das Gesicht läuft und stellenweis die Haut exkoriiert. Wo nur ein opaker Fleck sichtbar ist, da enthüllt eine nähere Untersuchung das Vorhandensein eines kleinen Geschwürs, das staub- oder sandförmige Körnchen enthält. Die Flecke sitzen zumeist tief in der Hornhaut und sind scharf umschrieben, die größeren haben ihren Sitz auf der Hornhautoberfläche. Entzündung an den Conjunctivae fehlt, ebenso eine Vaskularisationszone am Cornealrande.

Die staphylomatöse Vorwölbung kann den Lidschluß verhindern; in solchen Fällen erschien das zurückgezogene obere Augenlid als ein über der unbedeckten Hornhaut liegender geschwollener Körper.

Wo die Abszesse sich auf die Hornhaut beschränkten, da wurden die hinteren Augengewebe, einschließlich des Sehnerven normal befunden.

Der geschilderte pathologische Zustand wird ähnlich wie die Folgen einer Trigeminuslähmung, d. h. als Folge einer trophischen Nervenstörung erklärt. Die Baumwollensamen sollen schwere nervöse Störungen erzeugen, die ihren Ausdruck u. a. fänden in einer Herabsetzung der Empfindlichkeit der Hornhaut auch gegen eingedrungene Fremdkörper, Versiegen der Tränensekretion usw. Die entstehenden oberflächlichen Epithelverluste gingen in Geschwüre über, die weiterhin das Eindringen von Eiterkokken gestatteten.

Unserer Auffassung nach handelt es sich hier um eine Vergiftung mit verändertem Eiweiß.

3. Gifte, die neben anderem Linsentrübung erzeugen.

Naphthalin.

1. Allgemeines über die Naphthalinwirkung am Auge des Tieres.

Durch Vergiftung mit Naphthalin kann man bei gewissen Tieren mit ziemlicher Sicherheit Veränderungen am Augenhintergrunde und eine Linsentrübung hervorrufen. Dieses Symptomenbild darf als ein typisches bezeichnet werden, und es bestehen bezüglich seiner Erscheinungsweise nur Meinungsverschiedenheiten über die Reihenfolge des Auftretens der einzelnen Veränderungen. Zwei Ansichten stehen sich hier gegenüber, von denen die eine die Netzhautveränderungen als das Primäre und die Starbildung als davon abhängig betrachtet[1]), die andere dagegen die Linsentrübung als selbstständiges Leiden ansieht, welches bereits vor den ersten Veränderungen im Augenhintergrunde in seinen Anfängen nachweisbar sei[2]). Diese von guten Beobachtern vertretenen Widersprüche nötigen zu dem Schlusse, daß der Ablauf der klinischen Veränderungen sich an feste Regeln nicht bindet. Es darf als erwiesen betrachtet werden, daß die ersten Trübungen der Linse auftreten können, bevor die Netzhauterkrankung sich zeigt, daß somit die letztere für das Zustandekommen der ersteren nicht notwendige Voraussetzung ist. Es ist aber ebenso wenig zu bezweifeln, daß die Netzhauterkrankung bereits vor der Starbildung vorhanden sein kann, ohne daß darum ein kausaler Zusammenhang zu bestehen braucht. Sowohl die eine wie die andere Veränderung sind Giftwirkungen, welche in verschiedener Reihenfolge auftreten und auch isoliert bleiben können, wie das von anderen Untersuchern tatsächlich beobachtet worden ist[3]).

2. Entwicklung und Verlauf der Erkrankung.

Als erste Veränderung im Innern des Auges wurde das Auftreten zahlreicher Kristalle im Glaskörper beschrieben. Häufiger sieht man sie in der Netzhaut selbst als zahlreiche Sternchen und Stippchen ohne erkennbare Beziehungen zu den Gefäßen, aber vorwiegend in der Nähe der gleich zu beschreibenden Netzhautflecke. Sie finden sich aber

1) Panas, Bullet. de l'Acad. de méd. 8. févr. 1887 et Arch. d'Ophthalm. T. VII. p. 97. — Dor, Rev. génér. d.Ophthalm. 1887. No. 1. — Kolinski, Arch. f. Ophthalm. Bd. XXXV. Abt. 2.

2) Heß, Verh. d. ophth. Gesellsch. Heidelberg 1887. — Giraud-Teulon, Rev. génér. d'Ophthalm. T. VI. p. 14. — Helbron, Zeitschr. f. Augenheilk. Bd. II. S. 435.

3) Manca und Ovio, Arch. di Ottalm. T. VI. Fasc. 3—4. p. 69. — Igersheimer-Ruben, Arch. f. Ophthalm. 1909. Bd. LXXIV.

nicht konstant, zumal nicht bei Anwendung einer öligen Naphthalinlösung, durch welche andererseits die übrigen Symptome sich am schnellsten entwickeln sollen.

Ein anderes Frühsymptom, welches der Kristallbildung häufig noch vorausgeht, ist eine Erweiterung der Gefäße des Ciliarkörpers und der Aderhaut, besonders in der Gegend der Wirbelvenen. Die intervaskulären Räume röten sich, es treten Extravasate auf, welche die äußerste Peripherie fast ringförmig umfassen. Nach der Seite der Papille ist diese Zone scharf abgegrenzt, während sie nach der Peripherie allmählich verschwindet. Alsdann entwickeln sich kleine glänzende Punkte, welche zu unregelmäßig gestalteten weißen Flecken auswachsen, die immer mehr nach der Gegend der Papille vorrücken, bis schließlich der ganze Augenhintergrund, zumal nach unten, von ihnen bedeckt ist, abgesehen von der nächsten Umgebung der Papille. Es kann aber auch gerade an den Markflügeln die Veränderung beginnen und von da eine über die ganze Netzhaut fortschreitende Trübung sich entwickeln, wobei häufig ein horizontaler Streifen unter der Papille freibleibt. Nicht nur in der Netzhaut, im Ciliarkörper und den Ciliarfortsätzen, sondern auch in der Sklera können Blutungen auftreten. Die weißen Flecke verschwinden wieder bei Unterbrechung der Vergiftung, bis auf Veränderungen, welche an Retinitis albuminurica erinnern. In einem Falle hatten sie vorher ein hämorrhagisches Aussehen angenommen.

Seltener sind Pigmenteinwanderungen, so daß das Bild der Retinitis pigmentosa entsteht, oder es werden statt der weißen Flecke nur intensiv leuchtende Pünktchen gesehen.

Die ersten Veränderungen, welche das Naphthalin bei Kaninchen schon durch einmalige Gabe von 2—3 g hervorruft, werden in Uebereinstimmung mit dem eben Mitgeteilten auch so beschrieben: Man findet Hyperämie des Ciliarkörpers: die Zellen seines Pigmentepithels sind stark gequollen, die Pigmentkörner an die Peripherie gewandert, einzelne Zellen geplatzt. Auch das hintere Irisdrittel kann sich an den Pigmentveränderungen beteiligen. Das kubische Epithel ist teils in Blasen mit homogenem Inhalte abgehoben, teils hydropisch gequollen mit Randständigkeit des Kernes. Am Linsenäquator besteht mäßige Schollen- und Vakuolenbildung, zuweilen mit Uebergang auf die hintere Corticalis und in der vorderen und hinteren Kammer eine aus runden, homogenen Kugeln, geronnenen Klumpen und Detritus zusammengesetzte Masse.

Exsudat findet sich zwischen Netzhaut und Pigmentschicht. Das Pigmentepithel zeigt ebenfalls Quellung und Randständigkeit der Pigmentkörner. An den übrigen Netzhautschichten findet man entzündliche Infiltration. Oedem der Stäbchen- und Zapfenschicht und Verbreitung der äußeren Körner[1]).

Schreitet der Prozeß fort, so kann es zu Ablösung des Glaskörpers kommen. Membranen, Flocken und Fäden, welche sich in letzterem entwickeln, verschleiern das Bild, zumal nach unten. Die Membranen sind, ebenso wie die Netzhaut, mit zahlreichen glitzernden Kristallen besetzt, zuweilen auch die Fossa patellaris; sogar auf der vorderen Linsenfläche finden sie sich und selbst in der Hornhaut.

1) Sala, Klin. Monatsbl. f. Augenheilk. 1903. Bd. I. S. 1.

Den Sehnerven hat man ausnahmsweise fleckig mit weißlichen Stippchen und atrophisch gefunden, bei verengten Gefäßen[1]).

Weniger regelmäßig sind Veränderungen im vorderen Bulbusabschnitte. Die Irisgefäße pflegen sich an der Hyperämie nicht zu beteiligen, wenn nicht eine ausnahmsweise auftretende Miose darauf zurückzuführen ist. Noch seltener ist Iritis, Trübung des Kammerwassers oder ausgesprochene Iridocyclitis. Die letztere kann daher nicht, wie auch behauptet wurde[2]), als Ursache der Linsentrübung angesehen werden. Mit Recht wird darauf hingewiesen, daß eine so schnelle Starentwicklung, wie sie hier die Regel ist, als Folgezustand von Iridocyclitis sonst nicht beobachtet wird.

Die Hornhaut bleibt fast immer klar. Abgesehen von den bereits erwähnten Kristallen findet man aber auch ödematöse Verdickung, entzündliche Infiltrate, flockige Beschläge der hinteren Wand und pericorneale Injektion.

3. Die Naphthalin-Linse.

Die Linsentrübung, welche zuerst die Aufmerksamkeit auf die Naphthalinwirkung hinlenkte[3]), kann längere Zeit einziges Symptom bleiben. Sie ähnelt in ihrer Entwickelung dem Frühstadium des Altersstares und zeigt sich in der Regel auf beiden Augen, wenngleich nicht immer in demselben Grade.

Bevor noch irgendwelche Trübungen auftreten, bemerkt man helle Bänder oder Speichen, welche auch als wellenförmige Falten der Kapsel bezeichnet worden sind, und wahrscheinlich durch Flüssigkeitsansammlung entstehen. Sie laufen, sich allmählich verjüngend, vom Aequator zum Pol oder enden mit kolbiger oder nadelförmiger Spitze. Ihre Richtung geht zuweilen weniger auf den Pol als auf eine den vorderen Cortex vertikal, den hinteren horizontal teilende Linie. Oft findet man nur stückweise Andeutungen dieses Bildes. Die optische Folge ist ein unregelmäßiger Astigmatismus. Ein ganz ähnliches Bild läßt sich hervorrufen, wenn man die Linse durch Wasserentziehung zum Schrumpfen bringt, z. B. durch Trocknen im Wärmofen, oder durch Behandlung mit Salpetersäure oder Glyzerin. Hierauf wurden auch die am Rande sich zeigenden Einkerbungen zurückgeführt, während andere dieselben gerade durch Quellung erklären.

Die Speichenbildung kann trotz weiterer Fütterung sich zurückbilden oder es entwickeln sich die Trübungen, und zwar von zwei dicht vor und hinter dem Aequator gelegenen Zonen, wie dies beim Altersstar beschrieben worden. Die hintere Zone ist in der Regel am stärksten getrübt. Die Trübungen zeigen bei Lupenbetrachtung eine streifige Zeichnung, welche den geschilderten Einkerbungen entspricht, und erweisen sich aus zahllosen feinen Körnchen zusammengesetzt. Sie beginnen dicht unter der Kapsel und verbreiten sich am schnellsten im hinteren Cortex, doch bleiben ganz regelmäßige ovale Lücken da, wo die Einkerbungssektoren sich berühren. Schließlich verlieren sich die Streifen. Die hintere horizontale Naht bleibt zuweilen durchsichtig, obwohl sich in ihrer unmittelbaren Umgebung

1) Magnus, Arch. f. Ophthalm. Bd. XXXVI. Abt. 4.
2) Klingmann, Arch. f. path. Anat. Bd. CXLIX. Abt. 1. 1897.
3) Bouchard, Rev. clin. d'Oeul. 1886. No. 7. — Bouchard et Charrin, Compt. rend de la Soc. de Biol. 1886. T. III. p. 614; La Semaine méd. 1886. No. 52.

auch eine Trübung entwickeln kann, welche der äquatoriellen entgegenwächst. So kann sich allmählich die ganze Rinde trüben. Der Kern bleibt meistens frei, doch werden auch totale Trübungen beschrieben von bläulich-weißer Farbe mit Perlmutterglanz, von ähnlichem Aussehen, wie die diabetischen Stare. Auch rötliche und sonstige Färbungen sind beobachtet worden.

Die Linsentrübung kann sich fortentwickeln, auch wenn die Naphthalinfütterung unterbrochen wird. Sie ist aber rückbildungsfähig wie der Zuckerstar, selbst wenn schon der ganze hintere Cortex befallen war. Die Aufhellung einer solchen Trübung erfolgte einmal in 18 Tagen, ein ausgebildeter hinterer Gürtel kann in drei bis sechs Tagen fast verschwinden. Dieser Vorgang vollzieht sich gleichzeitig vom hinteren Pol und vom Aequator aus. Als Reste bleiben kugelige oder spindelförmige Figuren, dazwischen größere und kleinere Bläschen, sowie dunklere Körnchen und Streifen. Auch die Einkerbungen sind rückbildungsfähig, wenngleich sie sich am längsten erhalten zu einer Zeit, wo die übrige Linse höchstens noch mikroskopische Veränderungen zeigt, aber ophthalmoskopisch klar ist.

Mikroskopisch zeigt die in der Entwickelung begriffene Trübung in den der hinteren Kapsel zunächstliegenden Schichten zwischen den normalen Fasern kleinere und größere, spindelförmige oder ovale Lücken, welche der eigentlichen Trübung vorangehen. Demnächst tritt ein körniger Zerfall und Vakuolenbildung in den Fasern ein, zuerst am Aequator, wo sich runde, schollige Massen aus den degenerierten Fasern bilden. Am Kapselepithel zeigt sich nach vorhergehendem Zerfall eine enorme Zellvermehrung mit reichlichen Karyokinesen. Hier treten überhaupt die ersten mikroskopischen Veränderungen auf, und zwar besonders in einer etwa 2 mm vom Aequator entfernten Zone[1]).

Entsprechend den eingekerbten Stellen ist die Körnung gröber und schollig. Diese Einkerbungen sollten entstehen durch Degeneration unter der Kapsel liegender Zellen, was aber von anderer Seite bestritten wird, da zu der Zeit, wo die Einkerbungen bemerkbar sind, eine Degeneration noch garnicht stattgefunden hat. Bei der Aufhellung wird die Linsenfaser nicht resorbiert, sondern bleibt vollständig erhalten.

4. Die Veränderungen an anderen Augenteilen.

Die mikroskopische Untersuchung des Augenhintergrundes ergab als Veränderungen Blutextravasate zwischen Ader- und Netzhaut, wodurch das Pigmentepithel von der Stäbchenschicht getrennt wird. Diese Ekchymosen geben die Ursache zu Ablösungen der Netzhaut. Im Aequatorialteile der Aderhaut finden sich ebenfalls Blutungen: in der Choriocapillaris konnte man die zerrissenen Gefäße wahrnehmen. Die Blutbestandteile zerfallen körnig, wobei die Stäbchenschicht mit zugrunde geht, das Pigment wird aus den Zellen frei und verbreitet sich in der ganzen Netzhaut, die sechseckigen Zellen zeigen eine cystenförmige Entartung.

Zwischen innerer Netzhautfläche und Glaskörper ist da, wo die weißen Flecke sich finden, eine feinkörnige Masse abgelagert, desgleichen zwischen

1) Salffner, Arch. f. Ophthalm. 1904. Bd. LIX.

Stäbchenschicht und Pigmentepithel. Das Gewebe der Netzhaut zeigt ödematöse Infiltration und Durchsetzung mit körnigen und kristallinischen Massen. Einzelne Schichten verschwinden fast gänzlich mit Hinterlassung eines lockeren Netzes, die Elemente anderer sind auseinandergedrängt und unregelmäßig verteilt, die Stäbchen- und Zapfenschicht wird durch das Exsudat mehr oder weniger verdeckt, die nervösen Teile sind degeneriert zu eigentümlichen hyalinen und scholligen Massen, oder es entwickelt sich eine glasige, homogene Degeneration, an welcher auch Aderhaut und Sklera teilnehmen können. Die Veränderungen der Netzhaut entstehen von der Pigmentschicht aus.

An einem enukleierten Auge fand sich an den intra vitam weißen Flecken eine schokoladenbraune Farbe, bedingt durch die bei diffusem Tageslicht stärker hervortretende Farbe des Pigmentepithels. An dem letzteren wurden eigentümliche Bewegungserscheinungen bemerkt, ähnlich wie bei der Lichtwirkung.

Die Glaskörpermembranen sind strukturlos, stark lichtbrechend, stellenweise geschichtet. Panas will außer den Kristallen zahlreiche Anhäufungen von Leukozyten im Glaskörper gefunden haben.

Eine besondere Aufmerksamkeit wurde dem Verhalten der Ciliargegend zugewendet, weil man die Erkrankung der Epithelien der Ciliarfortsätze in Beziehung zur Katarakt brachte. Abgesehen von der intra vitam beobachteten Hyperämie, welche aber nicht immer vorhanden ist, fand man schon nach fünftägiger Fütterung eine Wucherung, Anhäufung des Pigments an der Zellperipherie und Auswanderung von Pigmentzellen. An dem einschichtigen Epithel fiel auf, daß die Kerne schlechter färbbar waren. Nach einmaliger Naphthalindarreichung wurde blasige Auftreibung des Pigmentepithels gefunden und Absonderung eines eiweißhaltigen Sekretes[1]. Diese Veränderungen können aber später auftreten, als die an der Linse.

An der Iris fand man Abhebung des vorderen Endothelhäutchens durch zellig fibrinöses Exsudat, dasselbe auch zwischen Iris und Linsenkapsel.

Die Hornhaut kann sich durch Oedem erheblich verdicken; die einzelnen Bündel sind aufgequollen; zwischen ihnen erkennt man Kristalle, amorphe Niederschläge und Wanderzellen oft in großer Zahl, auch die Randzone kann zellig infiltriert sein und hyperämisch mit kleinen Extravasaten.

Von Interesse ist, daß man durch Naphthalinvergiftung gravider Tiere nicht nur angeborene Stare verschiedener Form, sondern eine ganze Reihe anderweitiger Mißbildungen des Auges hervorrufen kann[2].

5. Verbreitung und Natur der Kristalle.

Abgesehen von diesen Befunden zeigen sich die schon bei Schilderung des ophthalmoskopischen Bildes erwähnten Kristalle, sowohl in den Exsudaten als auch im Gewebe, besonders in den inneren Netzhaut-

1) Peters, Klin. Monatsbl. f. Augenheilk. 1901. S. 351 und Ophthalmol. Gesellsch. Heidelberg 1902. — Klin. Monatsbl. f. Augenheilk. 1904. Bd. II. S. 37.

2) Pagenstecher, Deutsche ophth. Gesellsch. 1911. — Von anderer Seite (v. Szily, Ibid. 1912) konnten diese Angaben nicht bestätigt werden.

schichten, selten in der ganzen Dicke der Netzhaut. Sie fanden sich auch in der Hornhaut eines sieben Monate lang mit Naphthalin gefütterten Kaninchens in den Spalten zwischen den Hornhautfasern, am dichtesten im Centrum. Auch am lebenden Tiere waren sie sichtbar. Die gefäßlosen Teile des Auges sind für die Ablagerung dieser Kristalle bevorzugt, was auf den verlangsamten Saftstrom zurückgeführt wird. Sie bilden kleine Tafeln, Prismen, Nadeln, welche einzeln oder in garbenartigen Bündeln liegen und werden auch als amorphe farbstoffhaltige Massen beschrieben.

Ueber ihre chemische Natur sind die Ansichten sehr geteilt. Man fand oxalsauren, schwefelsauren und kohlensauren Kalk in denselben, auch Phosphor. Naphthalin oder Sulfonaphthol konnte nicht nachgewiesen werden, doch bildeten sich mit Pikrinsäurealkohol lange gelbliche Nadeln in der Linse, welche als Naphthalinpikrinsäure, von anderer Seite aber als eine Verbindung von Pikrinsäure mit organischer Substanz gedeutet wurden[1]). Auch wurde festgestellt, daß reines Naphthalin bei dem an den Präparaten angewendeten Härtungs- und Einbettungsverfahren längst aufgelöst war, bevor die Schnitte für die Untersuchung fertig waren[2]).

6. Anderweitige durch Naphthalin erzeugte Funktionsstörungen.

Die geschilderten Veränderungen am Auge gehen mit mehr oder weniger schweren allgemeinen Ernährungsstörungen und Organerkrankungen einher. Das Körpergewicht nimmt ab, selbst bis zur Hälfte des Anfangsgewichtes innerhalb eines Monats. Die Nahrungsaufnahme ist vermindert und es zeigen sich Magenblutungen und Darmerkrankungen. Der Urin ist hochgestellt und enthält zuweilen Eiweiß, Phenol, Nierenepithelien, Blutkörperchen, Hämatoidinkörnchen. Der Tod erfolgt unter zunehmenden Kollapserscheinungen durch Herzlähmung.

Man findet an den inneren Organen hämorrhagische Nephritis, Gastroenteritis und Endocarditis. In der Leber erscheinen die einzelnen Läppchen durch weite Abstände getrennt, die Gefäße sind überfüllt, die Zellen geschrumpft und undeutlich begrenzt, das Protoplasma trübe, stellenweise atrophisch; die Zellen enthalten zuweilen kleine gelbe Körnchen. An anderen Stellen, sowie in Herzmuskel und Nieren erscheinen kleine Blutextravasate. Aehnliche Herde wie an der Netzhaut, bestehend aus Leukozyten, untermischt mit kleinen Kristallen, fand man auch an Herz, Lungen, Pleura, Leber, Nieren und der Konvexität des Gehirns. Sie stellten sich als kleine Knötchen dar, doch konnte Tuberkulose ausgeschlossen werden.

7. Die Pathogenese der Augenerkrankungen bei Tieren.

Die Pathogenese der geschilderten Veränderungen, insbesondere der Starbildung, ist eifrig studiert worden, weil man hoffte, hierdurch einen Einblick in die Entstehung auch anderer Starformen zu erhalten. Vielfach ist auf die Analogie mit der diabetischen Katarakt, sowie mit dem

1) Faravelli, Ann. di Ottalm. 1893. T. XXII. p. 8.
2) Helbron, l. c.

künstlich hervorgerufenen Salz- und Zuckerstar hingedeutet worden, ohne daß deshalb die Sache sich wesentlich geklärt hätte. Die Vermutung, daß Naphthalin oder seine Derivate durch Uebergang in die Augenflüssigkeiten unmittelbar auf die Linse einwirken und so die Trübung hervorrufen, mußte zurückgewiesen werden, sowohl deshalb, weil niemals solche Verbindungen nachgewiesen werden konnten, als auch, weil durch direkte Einwirkung von Naphthalin auf herausgenommene Linsen diese sich nicht trüben. Es ist daher auch nicht anzunehmen, daß das Naphthalin, wie behauptet wurde, dem Globulin der Linse den Schwefel entzieht, und hierdurch die Trübung entsteht. Naphthalin, in die vordere Kammer gebracht, soll Katarakt erzeugen, aber in Verbindung mit Iridocyclitis. Eine derartige Einwirkung kann aber mit den Vorgängen bei der Naphthalinfütterung nicht in Parallele gestellt werden.

Die an der Linse bemerkbaren Erscheinungen, welche als Schrumpfung gedeutet wurden, und deren bereits erwähnte Aehnlichkeit mit dem durch künstlichen Wasserverlust erzielten Bilde, mußten den Verdacht nahelegen, daß vielleicht eine Wasserentziehung durch die Naphthalinwirkung stattfindet, umsomehr, als die Einlegung der Naphthalinkatarakt in destilliertes Wasser die Trübung zum Verschwinden bringt. Es hat sich aber weder in den Gewebsflüssigkeiten, noch im Blute eines mit Naphthalin vergifteten Tieres, noch auch in der Linse selbst eine Verminderung des Wassergehaltes nachweisen lassen, ja im Gegenteil, es ließ sich an derselben vom ersten Anfang an eine Zunahme des Volumens bemerken[1]).

Von Leber wurde angegeben, daß die Linsentrübung wahrscheinlich die Folge einer Schädigung des Kapselepithels sei, wodurch die Linse der Einwirkung des Kammerwassers verfällt. Die Basis einer solchen Einwirkung auf das Epithel soll der nekrotisierende Einfluß des Naphthalins auf Gewebe im allgemeinen darstellen, der sich auch wohl an der Netzhaut bemerkbar mache. Leider fehlen für eine solche Annahme die toxikologischen Unterlagen. Würde der Grad von Gewebsschädigung, den Naphthalin vielleicht äußern könnte, für solche Wirkungen ausreichen, wie sie hier in Frage stehen, dann würden sehr viele hundertfach stärker nekrotisierend wirkende Stoffe nicht in den Körper geführt werden können, ohne das Gleiche oder Schlimmeres zu erzeugen. Dies ist aber nie der Fall.

Daß die Katarakt keine sekundäre, von den übrigen Veränderungen des Auges abhängige ist, wurde bereits dargetan[2]). Ebensowenig läßt sie sich aus den allgemeinen Ernährungsstörungen erklären, da sie, wie wir noch sehen werden, sich so rasch entwickeln kann, daß zur Ausbildung irgendwie erheblicher Ernährungsstörungen gar keine Zeit ist. Außerdem bliebe immer noch zu erörtern, warum gerade diese Ernährungsstörung mit so auffallender Sicherheit eine Linsentrübung hervorruft.

Eine durch Phthalsäure oder Kanthariden hervorgerufene Nephritis kann die Linsentrübung beschleunigen.

Was die Entstehung der Herde in Aderhaut und Netzhaut anbetrifft, so ist von Interesse, daß die Oxydationsprodukte des Naphthalins in ihnen regelmäßig nachweisbar sein sollen. Aus diesem und anderen Gründen werden die Degeneration der Netzhautelemente und das Leiden

1) Salffner, l. c.
2) Vergl. Peters, S. 581.

der Pigmentzellen als Nekrose durch unmittelbare Giftwirkung aufgefaßt[1]).

Vielfach wird eine Giftwirkung auf das Blut hervorgehoben, und als wahrscheinlich angenommen, daß die roten Blutkörperchen leiden, und die nutritiven Eigenschaften des Blutes sich dadurch verändern. Die Folge seien Alterationen der Gefäßwandungen und Extravasate. Bei dem Gefäßreichtume des Auges erkläre sich seine baldige Erkrankung, und zwar gerade zuerst an den gefäßreichsten Teilen, was indessen — wie wir sahen — nicht für alle Fälle zutrifft. Bezeichnend ist, daß man auch die Linsentrübung von der Blutbeschaffenheit herleiten und dem pathologischen Verhalten von Ciliarkörper und Aderhaut nur eine beschleunigende Wirkung auf die Trübungen zubilligen wollte. Einspritzung von Blut eines Naphthalintieres in die Ohrvene eines Gesunden erzeugte im Fundus zahlreiche kleine weiße Herde. Die Linse blieb klar. In Blutserum oder Kammerwasser von Naphthalintieren eingelegte Linsen zeigten starke Quellung.

Als die schädlichen Beimengungen des Blutes, welche die Giftwirkungen hervorrufen sollten, wurden die Oxydationsprodukte, wie Monooxynaphthalin und die den Dioxybenzolen entsprechenden Verbindungen bezeichnet, welche sich mit Schwefelsäure und Glykuronsäure paaren sollten. Auch in Glaskörper und Kammerwasser ließ sich α-Naphthol nachweisen. Demgegenüber ist von anderer Seite hervorgehoben, daß weder Monosulphonaphthol, noch die Bisulphonaphtholsäure, oder naphthylschwefligsaures Natron, Naphthylamin, Carbolsäure, Nitronaphthalin, Anthracen und Naphthole ähnliches erzeugen.

Weitere Erfahrungen haben indessen, wenigstens in bezug auf Naphthol, wie wir noch sehen werden, zu einem anderen Ergebnisse geführt — ohne daß jedoch nunmehr das Naphthol als die Substanz bezeichnet werden darf, die den Naphthalinstar macht. Es ist möglich, daß kleine Mengen von Naphthalin im Tierkörper in Naphthol übergehen, obschon uns der Nachweis hierfür nicht sicher geführt zu sein scheint. Dagegen spricht das schwerwiegende toxikologische Moment, daß beide Naphthole, trotzdem sie in Wasser nicht leicht löslich sind, schnell vergiften, aber Naphthalin auch nach längerem Gebrauche nicht schwere und ganz anders geartete Symptome als die Naphthole veranlaßt. Vielleicht stellen die im Auge gefundenen Kristalle überhaupt nicht einen körperfremden Stoff, sondern nur Spaltungsprodukte von fettartigen Körperbestandteilen, einschließlich des Gehirns dar.

Bekanntlich hat man schon seit einigen Jahrzehnten die Katarakt überhaupt von einer Aenderung der Ernährungsflüssigkeiten, insbesondere des Kammerwassers, abhängig gemacht. Der chemische Nachweis dieser Veränderungen schien bezüglich der Naphthalinkatarakt mit besseren Methoden gelungen zu sein. Als das Wesentliche wurde eine Erhöhung des Salzgehaltes angesehen, und die Ursache in den geschilderten Veränderungen der das Kammerwasser sezernierenden Epithelien des Ciliarkörpers erblickt. Dieselben sind zwar frühestens erst am fünften Tage der Naphthalinfütterung nachgewiesen, doch wurde angenommen, daß die Funktion der Zellen schon vorher leidet, auch bei normalem Aus-

1) Snellen, Netvlies-Aandoeningen bij naphthaline-vergifting. Utrecht 1892.

sehen[1]). Diese Ergebnisse sind bestritten worden und stehen auch mit der von anderer Seite festgestellten Volumszunahme der Linse nicht im Einklange.

8. Die Star erzeugenden Dosen des Naphthalins.

Die bisherigen Erfahrungen über die schädliche Einwirkung des Naphthalins auf das Sehorgan sind fast ausschließlich durch den Tierversuch gewonnen. Nachdem Bouchard zuerst die Linsentrübung bei Kaninchen beobachtete, entdeckten Panas und Dor die weißen Flecke im Augenhintergrunde. Noch empfindlicher sind Meerschweinchen gegen die Naphthalinwirkung, am wenigsten der Hund. Bei einem solchen ließ sich nach drei Monate langer Fütterung mit der dreifachen Tagesdosis der Kaninchen kein Ergebnis erzielen. Aber auch bei den letzteren selbst ist die Größe der erforderlichen Gabe und die Zeit des Eintrittes der Wirkung eine sehr verschiedene. Am schnellsten soll eine ölige Lösung von Naphthalin wirken; dasselbe wurde ferner mit Paraffin, mit Glycerin und Zucker, mit Gummi arabic. gegeben, auch in Dampfform angewendet, ohne daß eine Gleichmäßigkeit in dem Auftreten der toxischen Wirkungen erzielt werden konnte. Subkutan oder vom Blute aus wirkt es nicht. Die folgende Aufstellung lehrt, wie verschieden auch hierbei die Ergebnisse der Tierversuche, wahrscheinlich nur auf Grund individueller, eigenartiger Verhältnisse ausfallen können.

Als sichtbare Naphthalin-Augenveränderungen entstanden bei Kaninchen:

Nach	4 g pro Kilo, nur einmal gegeben,	ein vollständiger Star.
„	3—4 g „ „ „ „ „	bei älteren Kaninchen nach sechs Stunden die ersten Anfänge der Linsentrübung.
„	2 g „ „ „ „ „	Flecke.
„	2 g „ „ „ „ „	in 10—16 Stunden weiße Plaques oder leuchtende Pünktchen.
„	2 g „ „	4—5 Tage lang gereicht, die Kristalle. Ein bis zwei Tage später begann die Katarakt.
„	2 g „ „	durch wochenlang fortgesetzte Vergiftung Flecke.
„	1—2 g „ „ „ „ „	in 3—5 Tagen Kristalle.
„	1—2 g „ „	vier Wochen lang gereicht, ein reifer Star.
„	1—2 g „ „ „ „ „	Star in 3—20 Tagen.
„	1 g „ „ „ „ „	der Beginn der Veränderungen in drei bis fünf Tagen. Am elften Tage war die Linse undurchsichtig.
„	38,5 g in 8 Tagen	Totalstar.

1) Peters, l. c.

Die ersten mikroskopischen Veränderungen am Kapselepithel zeigen sich schon wenige Stunden nach der ersten Gabe. Auch werden die hellen Speichen alsdann schon bemerkt.

9. Augenstörungen durch Naphthalin beim Menschen.

Trotz der ausgedehnten innerlichen wie äußerlichen medikamentösen Anwendung liegen bisher wenige Beobachtungen vor, wo am menschlichen Auge ähnliche Veränderungen auftraten wie im Tierversuche.

Ein 36jähriger gesunder Pharmazeut mit vorzüglichem Sehvermögen erkrankte an Darmentzündung, wogegen Naphthalin 5,0 auf 200,0 Emulsio Ol. Ricini verordnet wurde. Er nahm davon stündlich in verschiedenen Mengen, bis nach 13 Stunden alles verbraucht war. Nach einer ruhigen Nacht erwachte er mit einem heftigen Schmerz in der Harnblase und bemerkte zugleich, daß sein Sehvermögen abgenommen hatte. Seit dem letzten Einnehmen der Arznei waren acht bis neun Stunden verflossen. Es stellte sich heraus, daß das Naphthalin nicht gereinigt war.

Bei der ersten Untersuchung[1]) waren die Pupillen weit und starr und reagierten träge. SR $= {}^{1}/_{20}$, SL $= {}^{1}/_{30}$; Gläser korrigierten nicht.

Der Augenhintergrund war verschleiert, die Papillen bleich und die Gefäße normal. Bei Lupenbetrachtung erkannte man im Bereiche beider Pupillen auf dunkelblauem Grunde hellbläuliche und glitzernde Kügelchen in der ganzen Linse. Die Gebilde waren unregelmäßig zerstreut, scharf umgrenzt und nur im Bereiche des vorderen Linsenpoles erkannte man zwei Figuren von Biscuitform. Zwischen den Kugeln war die Linse nicht getrübt.

Nach vier Wochen war die Sehschärfe die gleiche, aber die blaue Farbe der Katarakt hatte abgenommen, und die Kügelchen hatten an Klarheit eingebüßt. Die Papillen waren nur in ihrer temporalen Hälfte abgeblaßt und die Arterien enger geworden. Der Kranke entzog sich seinem ersten Arzte und ließ sich später von einem anderen behandeln, der folgendes feststellte:

Die Sehschärfe betrug beiderseits Fingerzählen in 1,5 m. Die Gesichtsfelder waren erheblich eingeengt (Fig. 56). Farben wurden präzise unterschieden. Die Pupillen waren mittelweit, von guter Reaktion. Schon mit

Fig. 56.

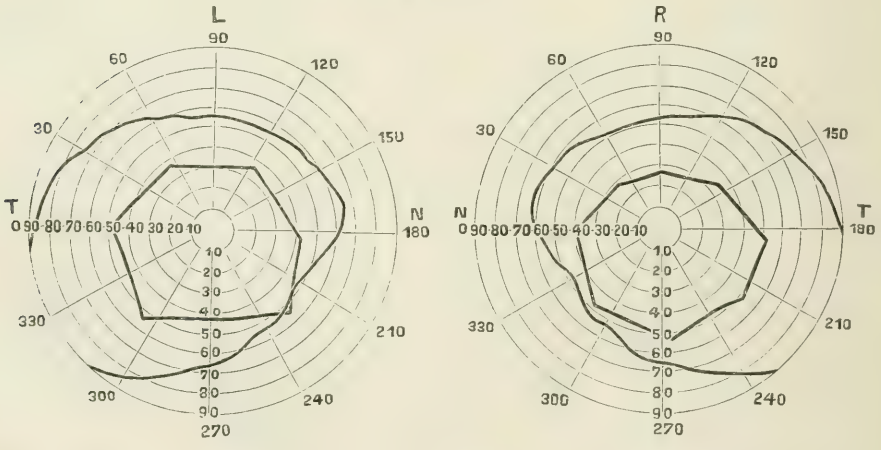

1) Schiele, Wochenschr. f. d. Therapie u. Hyg. d. Auges. 1902. No. 4. S. 25.

bloßem Auge bemerkte man in denselben eine graue Färbung. Bei fokaler Beleuchtung zeigten sich die Linsen getrübt durch eine Menge kleiner grauer Punkte. Mit dem Hornhautmikroskop sah man weiße Punkte und dazwischen eine diffuse Trübung von zart grauer Farbe. Die weißlichen Trübungen waren am zartesten und kleinsten um den Kern und nahmen nach dem Aequator an Dichte und Größe zu, ohne ihn aber ganz zu erreichen. Die äußerste Zone von etwa 0,5 mm war vollkommen durchsichtig. Rechts war diese Zone etwas schmäler und zeigte einige zarte Streifen. Der Augenhintergrund wurde gesehen. Die Netzhaut erschien bleich und getrübt, die Gefäße verengt und die Papille temporal abgeblaßt. In der Gegend der linken Macula fand sich ein kleiner unregelmäßiger hellroter Fleck. Nephritis, Diabetes und Rachitis waren auszuschließen.

Es wurde mit Recht angenommen, daß das Naphthalin selbst und nicht etwaige Verunreinigungen die Ursache dieser Erkrankung gewesen seien. Das Verhalten des Gesichtsfeldes und der ophthalmoskopische Befund wurden als Erkrankung von Netzhaut und Sehnerv gedeutet, und die Extraktion in Aussicht genommen[1]).

Ein weiterer Fall betraf einen Mann, der seit 3 Jahren viel mit Naphthalin gearbeitet hatte. Eines Tages geriet ihm viel Naphthalinpulver in das linke Auge, wodurch eine leichte Conjunctivitis entstand. Etwa 6 Wochen später war die Sehschärfe herabgesetzt. Jetzt fanden sich außer der wieder aufgetretenen Conjunctivitis chorioretinitische Veränderungen in der Maculagegend. An einer Vene saß eine kleine hellweiße wie ein Kristall aussehende Bildung. Auf der übrigen Netzhaut waren auch einzelne Entzündungsherde. Ein temporaler Papillensektor war abgeblaßt. Das Gesichtsfeld hatte außer konzentrischer Einschränkung ein absolutes Skotom unter und temporalwärts vom Fixierpunkt. SL = $^5/_{30}$, SR = $^5/_4$. Der Befund war rechts normal. Es ließ sich feststellen, daß früher auch die Sehschärfe des linken Auges normal war[2]).

Naphthol.

Die Monohydroxyl-Naphthaline, das α- und β-Naphthol, stellen zweifellos für belebte Wesen, einschließlich des Menschen Gifte dar. Es wurde aber bereits ausgeführt[3]), daß sowohl die stärkere allgemeine Giftwirkung des α-Naphthols als die schwächere der β-Verbindung mit derjenigen des Naphthalins nicht übereinstimmen. Auch die erkennbaren materiellen Veränderungen, die am menschlichen und tierischen Auge durch arzneiliche äußere Anwendung des β-Naphthols entstanden[4]), können wir, trotz einer gewissen Aehnlichkeit, mit den durch Naphthalin hervorgerufenen nicht in eine Reihe stellen. Wir betrachten sie als Giftwirkungen sui generis.

Bei Kaninchen wurde durch Vergiftung mit kleinen Dosen von β-Naphthol Katarakt und Retinitis beobachtet, gleichgültig ob das Mittel subkutan oder innerlich oder äußerlich in Salbenform angewendet wurde.

Auch durch wiederholte Blutinjektionen von α-Naphthol ließen sich bei Kaninchen feine weißgelbliche Netzhautherde erzielen[5]).

Die Veränderungen, die bei Menschen entstehen können, spiegeln die folgenden Beobachtungen wieder.

1) Lezenius, Klin. Monatsbl. f. Augenheilk. 1902. Bd. I. S. 129.
2) v. d. Hoeve, Arch. f. Augenheilk. 1907. Bd. LVI.
3) Vergl. Naphthalin S. 584.
4) van der Hoeve, Arch. f. Ophthalm. Bd. LIII. Abt. 1.
5) Takamura, Arch. f. Augenheilk. 1911. Bd. LXX.

Ein 40jähriger Gärtner merkte seit sechs Monaten eine Abnahme des Sehvermögens des einzigen Auges, welches er besaß, nachdem er das andere vor vielen Jahren durch eine Verletzung verloren hatte. Die Sehschärfe betrug $^{8}/_{36}$, bei Hyperm. 1,5. Im hinteren Cortex waren Trübungen; der Augenhintergrund war getäfelt, aber undeutlich zu sehen. Im Urin fand sich weder Eiweiß noch Zucker. Vor einem halben Jahre hatte der Mann eine leichte Augenentzündung, welche während der Behandlung eines Hautausschlages im Gesichte mit 3prozentiger β-Naphtholsalbe entstanden war. Seitdem begann die Abnahme der Sehschärfe.

Ein elfjähriges Mädchen war schon einmal mit β-Naphtholsalbe wegen Kopfausschlags ohne Nachteil behandelt worden. Die Sehschärfe war links nahezu $^{6}/_{6}$ mit + 1,5 D, rechts $^{6}/_{8}$ mit + 0,5 D. Die Refraktion war links tatsächlich + 3,0 D, rechts + 4,0 D. Der Augenhintergrund war normal. Es bestand leichter Follicularkatarrh. Nach einer erneuten Behandlung mit 10prozentiger β-Naphtholsalbe, wobei täglich etwa 30 g Salbe auf die Kopfhaut verrieben wurden, zeigte sich am zehnten Tage ein glänzend weißer Punkt gleich unter der linken Macula. Nach zwei Tagen war SL = $^{6}/_{12}$, SR = $^{6}/_{18}$.

Zwei Tage später erkannte man rechts temporalwärts etwa 10 grauweiße Flecke; die Netzhaut war im ganzen getrübt, die Gefäße verschleiert; an einer Stelle fanden sich Pigmentveränderungen. Naphthol wurde ausgesetzt. Nach fünf Tagen war die Trübung verschwunden und 14 Tage später war SL = $^{6}/_{12}$, SR = $^{6}/_{18}$.

Flecken und Pigmentierung waren noch vorhanden, außerdem waren beiderseits Hunderte von kleinen, leicht pigmentierten Herden aufgetreten. Die Linsen waren klar geblieben.

Eine 21jährige Kranke wurde zwei Wochen lang mit 1prozentiger Naphtholsalbe wegen Kopfausschlages behandelt. Augenbeschwerden waren nicht aufgetreten. Unmittelbar darauf wurde festgestellt: SL = $^{6}/_{8}$ bei — 1,0 D, SR = fast $^{6}/_{12}$. Emm.

Ophthalmoskopischer Befund: Leichte Netzhauttrübung. Rechts im hinteren Cortex von innen unten nach dem Centrum war ein glasheller Streifen. Die Sehschärfe betrug nach 14 Tagen beiderseits $^{6}/_{8}$. Der Streifen war kaum noch sichtbar. Etwas oberhalb der rechten Macula zeigte sich ein glänzend weißer Punkt.

Bei der örtlichen Behandlung der Conjunctivitis granulosa mit β-Naphthol in Lösung (0,2:100,0) oder in Salbenform (0,1—0,3:30,0) erfolgt im Anfang für 10—20 Minuten eine starke Reaktion, welche sich durch Röte der Conjunctiva, Lidkrampf und heftige Schmerzen kundgibt. Gelangt die Salbe an die Hornhaut, so entsteht eine Keratitis.

Benzonaphthol.

Die durch Benzonaphthol veranlaßten Störungen gehören wesentlich dem Naphthol zu, da die Substanz sich im Tierkörper in Benzoesäure und Naphthol spaltet. Hiermit stimmt auch eine Erfahrung am Menschen überein:

Eine Kranke hatte wegen eines Darmleidens 16 Wochen lang täglich 4 g Benzonaphthol eingenommen. Nach dieser Zeit ergab eine Augenuntersuchung SL = $^{6}/_{6}$, SR = kaum $^{6}/_{8}$.

Die Papillen waren hyperämisch, beide Netzhäute leicht getrübt und

durchsetzt mit zahlreichen gelblichweißen Pünktchen, welche mit einigen dunkleren Streifen abwechselten[1]).

Scharlachöl. Injektion von Scharlachöl bzw. Sudanöl in die Hornhaut hatten kein Ergebnis. Subconjunctival machten sie ausgedehnte Epithelwucherungen an der Grenze, wo das zylindrische Bindehautepithel in Plattenepithel übergeht.

Brachte man große Mengen von Scharlachöl in die vordere Kammer, so folgte eine heftige Entzündung mit Trübung der Hornhaut. Dabei traten glaukomatöse Erscheinungen auf, und der Iriswinkel fand sich obliteriert. Der Glaskörperraum enthielt reichlich Fibrin und Eiweiß. Aderhaut zeigte unerhebliche Veränderungen. An der Netzhaut Degenerationserscheinungen, ebenso am Opticus. Reines Olivenöl wirkte aber ähnlich. Glaskörperinjektionen verliefen ganz reaktionslos[2]).

Secale cornutum.

Arzneiliche und noch mehr chronische ökonomische Vergiftungen mit Mutterkorn haben bisher reichlich oft auch Symptome seitens der Augen auftreten lassen, die zu den interessantesten auf dem ganzen Gebiete der Augenvergiftungen gehören. Ein reiches, für die Theorie fruchtbares Gebiet ist hier noch zu bearbeiten und verspricht Erfolg nicht nur durch Aufhellung mancher Eigenschaften des Mutterkorns, sondern auch der Genese gewisser Augenerkrankungen einschließlich des Stars.

Solche Erfolge werden freilich nur durch den experimentellen Gebrauch des frischen Mutterkorns selbst, oder aus ihm frisch bereiteter, zweckmäßiger galenischer Präparate zu erzielen sein; denn die in den letzten Jahrzehnten dargestellten, als wirksame Bestandteile des Mutterkorns bezeichneten Stoffe sind unserer Ueberzeugung nach nicht die in der Pflanze vorkommenden. Das labile Pilzmycelium zersetzt sich unter chemischen Eingriffen sehr leicht wie andere Eiweißkörper, ja, es zersetzt sich schon, wenn es längere Zeit dem Licht und der Luft ausgesetzt ist, zu Produkten, denen nicht mehr die typischen früheren Wirkungen zukommen. Typisch wirkt aber das Mutterkorn innerhalb derjenigen Breite, die man medizinisch bei der Verschiedenartigkeit der organisierten Lebewesen überhaupt verlangen kann, und das Typische der Wirkung verleugnet sich auch nicht auf dem Boden der Nebenbeziehungsweise Giftwirkungen. Die akute Einwirkung des Mittels läßt biologische Differenzen auf Grund der individuellen oder Gattungs- oder Artverschiedenheit stärker hervortreten — die chronische verwischt aber die Toleranzmaxima und -minima und läßt Vergiftungsbilder entstehen, die auch ophthalmologisch eine gewisse Konstanz besitzen.

1. Der Zustand der Pupillen, der Augenmuskeln, der Conjunctiva und Cornea.

Schon in einem Berichte über eine Massenerkrankung an Ergotismus in den Jahren 1770 und 1771 wird hervorgehoben, daß, während viele Kranke von Gesichtsverdunkelung und anderen Sinnes- und Bewegungs-

1) van der Hoeve, l. c.

2) Wessely, Deutsche ophth. Gesellsch. 1908. — Schreiber u. Wengler, Arch. f. Ophthalm. 1909. Bd. LXXIV.

störungen heimgesucht wurden, andere, die in einer gelinderen Form erkrankten, als Augenstörung nur Pupillenerweiterung aufwiesen.

In der Tat ist die Pupillenerweiterung sowohl bei der akuten als auch der chronischen Mutterkornvergiftung ziemlich konstant. Man wird wenige Vergiftungen finden, in denen irgend ein Symptom mit einer gleichen Regelmäßigkeit erscheint wie dieses. Meistens verbindet es sich mit Schwachsichtigkeit oder Blindheit, ja, einmal wurde sogar angegeben, daß die Mydriasis jedesmal dann eintrat, wenn die in gewissen Intervallen erscheinende Blindheit einsetzte. Mit dem Schwinden des Ergotismus verengerten sich die Pupillen. Selbst in Versuchen an Kaninchen und Hunden, denen ein Aufguß von Mutterkorn in eine Vene, oder das Pulver in den Magen gebracht wird, läßt sich die Erweiterung der Pupille erzeugen. Nur nach Einspritzung eines Infuses in die Carotis, wodurch alsbald Konvulsionen erzeugt werden, erscheint während dieser und noch später eine starke Miosis, desgleichen ausnahmsweise auch nach Einbringen des Giftes in den Magen von Hunden. Die Erweiterung betrifft meistens beide Augen gleichmäßig. Nur ausnahmsweise werden die Pupillen als ungleich weit bezeichnet. Trotz der großen, beinahe gesetzmäßigen Häufigkeit der Mydriasis im akuten Krampfanfall und in den freien Intervallen kommen auch andere Pupillenzustände vor, und zwar mittelweite und verengte Pupillen.

Der Blick ist oft bei Kranken mit Ergotismus convulsivus stier; bei Tieren fehlt nach intravenöser oder stomachaler Vergiftung meistens die Lichtreaktion.

Entzündliche Symptome an den Conjunctiven und Lidern wurden bisher selten bei Menschen-, häufiger bei Tiervergiftungen beobachtet: eitriger Ausfluß aus der Nase, oder auch ein Bedecktsein des Auges mit Eiter kam nach vielwöchiger Fütterung von Tieren mit Mutterkorn vor.

Eine Frau, die zur Fruchtabtreibung zwei Hände voll Mutterkorn verschluckt hatte, bekam Blutbrechen, Blutharnen, und an den Augenlidern und den Lippen bestanden Hämorrhagien. Wegen einer Blutung nach einer Geburt bekam eine andere wiederholt Dosen eines Secaleaufgusses: danach entstand ein kollapsartiger Zustand mit Schwellung der Lider, Injektion der Conjunctivalgefäße, der Lippen und des Schlundes, sowie starke Absonderung aus der Nase. Die Schwellung war so stark, als wäre sie durch einen Bienenstich erzeugt, und die geschwollenen Teile wurden livid. Auch allgemeine Nervenschmerzen bestanden. Am nächsten Tage schwanden die Symptome.

Das Mutterkorn kann auch die Augenmuskeln lähmen. Schon bei dem im Jahre 1736 in Böhmen und Schlesien aufgetretenen Ergotismus beobachtete man unter anderen bekannteren Symptomen auch Doppeltsehen. Unter 54 an Ergotismus Erkrankten erschien es viermal. Darunter handelte es sich um einen Knaben, der Kontrakturen hatte, und Doppeltsehen bekam, wenn die Kontrakturen nachließen. Nebenher bestanden bei ihm periodische Blindheit und Taubheit. Bei einem anderen Kinde, das zeitweilig an Kontrakturen und asthmatischen Anfällen litt, standen die Augen in nach außen schielender Stellung.

Auch Krampfbewegungen kommen unter diesem Einflusse an einem oder mehreren Augenmuskeln zustande. So erschienen bei einer an Ergotismus Erkrankten, trotz Fehlens von Kontrakturen Zuckungen

der Mm. orbiculares palpebrarum. Andere Kranke wiesen konvulsivische Bewegungen mehrerer Augenmuskeln auf, und bei Krämpfen anderer Körpermuskeln wurde mehrfach eine Verdrehung des Augapfels, oder ein nach innen Gerolltsein beider oder eines Bulbus festgestellt. Eine Wachtel, die während einiger Tage einen Aufguß von 12 g Mutterkorn auf 90 g Wasser bekommen hatte, wies außer Taumeln, Hautbrand und Konvulsionen auch „Zittern der Augen" auf. Bei sieben von 89 an Ergotismus Erkrankten bestand Nystagmus.

Exophthalmus kommt ebenfalls vor.

Nur einmal wurde bisher bei einem körperlich verwahrlosten Mädchen, das infolge von örtlichen Ernährungsstörungen an Anästhesie der Fingerspitzen, mehrfachen Panaritien sub ungue und Verlust einzelner Nägel litt, eine akute Iritis beobachtet[1]). Der ätiologische Zusammenhang derselben mit dem Ergotismus ist nicht erweisbar, aber auch nicht auszuschließen.

Ob die Cornea Ernährungsstörungen durch Mutterkorn erfahren kann, ist bisher nicht ganz einwandsfrei festgestellt worden. Es gibt aber eine Beobachtung, die dies wahrscheinlich macht. Eine Frau gab an, seit 14 Tagen auf dem rechten Auge schlecht zu sehen. Die Sehprüfung ergab an diesem Auge halbe, auf dem anderen volle Sehschärfe. In der Hornhaut des rechten Auges zeigte sich eine parenchymatöse, eigentümlich streifenförmige Trübung von der Form eines breitbasigen Pterygiums, dessen Basis direkt nach außen, dessen Spitze gegenüber der Mitte der Pupille gelegen war. Die Trübung zeigte überall kleine Lücken, durch die rotes Licht zu erhalten war. Sonst war alles an dem Auge normal. Als einziger Grund für diese Störung ließ sich der Gebrauch des Extr. fluid. Secal. cornuti, von dem die Frau einige Tage vor Beginn der Menstruation dreimal täglich 25 Tropfen genommen hatte, auffinden. Warme Umschläge wurden gemacht, durch die die Trübung abnahm. Ein erneutes Einnehmen von Extr. Secalis ließ die Besserung schwinden und eine ausgedehntere Trübung wie zuvor entstehen. Warme Umschläge schufen wieder Besserung[2]).

Bei Bären wurde eine parenchymatöse Keratitis beobachtet, als deren Ursache der ziemlich hohe Ergotingehalt des denselben verfütterten Brotes ermittelt wurde.

2. Die Sehschwäche durch Mutterkorn.

Schon im Jahre 1597 gab die medizinische Fakultät von Marburg eine Beschreibung der Symptome des Ergotismus, in der als Rückbleibsel von der Erkrankung neben Taubheit auch eine Gesichtsverdunkelung angeführt wurde.

Während des in Westgothland im Jahre 1746 epidemisch herrschenden Ergotismus erschien neben Krämpfen und Taubheit auch Amblyopie.

Als Resultat der Beobachtung einer Epidemie in den Jahren 1770 und 1771 wird angegeben, daß bei einer Form des Ergotismus die Kranken ohne Vorboten mit Gesichtsverdunkelung und anderen

1) Menche, Deutsches Arch. f. klin. Med. 1883. Bd. XXXIII. S. 257.
2) Hennicke, Wochenschr. f. d. Ther. d. Auges. 1902. No. 32. S. 250.

Sinnes- und Motilitätsstörungen ergriffen werden. In gelinderen Formen war von Augenstörungen nur Pupillenerweiterung vorhanden.

Man verfolgte aber auch schon in alter Zeit den Verlauf solcher Sehstörungen genau. So wurde im Jahre 1774 mitgeteilt, daß ein Mädchen neun Monate lang an Ergotismus mit Krämpfen und damit verbunden auch an Amaurosis gelitten habe. Die letztere erschien, wenn die Krämpfe Hände und Füße ergriffen hatten. Nach einigen Monaten trat spontan Heilung ein.

Die Erfahrungen, die man über den Ergotismus auch in Deutschland im 19. Jahrhundert sammeln konnte, gestatten jetzt, einige sichere Feststellungen über diese Sehstörungen zu formulieren.

Der chronische Ergotismus schafft bei vielen davon Befallenen meistens bei Vorhandensein von Krämpfen der verschiedensten Muskelgruppen, vorzugsweise der Flexoren, aber sicher auch ohne Krämpfe, entweder für eine gewisse Zeit, oder periodisch wiederkehrend, Amblyopie oder Amaurose auf einem oder beiden Augen in gleicher oder verschiedener Stärke. Unter 89 Fällen war die Sehschwäche in 22 Fällen erweisbar. Bei einigen Kranken war das Gesichtsfeld eingeschränkt. In fast allen Fällen erfolgte Wiederherstellung des Sehvermögens — wenigstens ist über etwaige Folgezustände bis auf die später zu erwähnende Katarakt nichts bekannt geworden. Selten wurde bisher der Augenhintergrund während des Leidens untersucht. Ein mitgeteilter Befund war, daß die Retina sehr blaß und ihre Gefäße während der Krämpfe verengt, nach dem Aufhören der Krämpfe aber Papille und Retina hyperämisch erschienen. Bei 89 Ergotisten fand sich der Augenhintergrund entweder normal, oder es bestand eine Retinalanämie. Einmal war der Augenhintergrund rötlich nüanziert und schmutzig-gelb gefärbt mit geringer Gefäßfüllung[1]).

Die zur typischen Mutterkornwirkung gehörende allgemeine Gefäßverengerung läßt sich, auch ohne daß Krämpfe vorhanden sind, am Augenhintergrund von Tieren in einem gewissen Wirkungsstadium nachweisen. Bei einer Katze zeigten sich z. B. nach subkutaner Beibringung von 0,6 g Ergotin nach 30 Minuten die Retinalarterien bis auf die Hälfte des normalen Kalibers verengt, während die Venen unverändert waren. Nach 24 Stunden war der Zustand wieder normal. Auch bei Epileptikern kam diese Gefäßverengerung dadurch zum Ausdruck, daß die bestehende venöse Kongestion der Netzhaut und die Hyperämie der Papille abnahm[2]). Angeblich soll auch Papillentrübung und Netzhautödem bei Ergotisten vorkommen.

Ein ganz besonderes Interesse muß es erwecken, daß Tiere, vorzugsweise fleischfressende, durch chronische Vergiftung mit kleinen Mengen von Mutterkorn blind gemacht werden können.

Einer Hündin wurden drei Wochen lang täglich 30 g Mutterkorn in zwei oder drei Dosen in den Magen gebracht. Dadurch wurde das Gesicht merklich affiziert: wildes Starren und beim Annähern eines Fingers kein Blinzeln. In der vierten Woche erhielt das Tier täglich 45 g in drei Dosen. Die Augen wurden jetzt schwach und erkrankten katarrhalisch. Das Rückenmark schien erkrankt zu sein. In der fünften Woche war die Schwächung von Gesicht und Gehör sehr stark. In der siebenten Woche, einige Tage vor

1) Reformatzki und Bechterew, Neurol. Zentralbl. 1892. S. 769.
2) Aldridge, Ophthalm. Jahresber. 1872. S. 344 u. 1871. S. 322.

dem Tode, war das Gesicht völlig geschwunden. In der ganzen Zeit waren 1,6 kg des Giftes verbraucht worden.

Ein anderer Hund erhielt drei Wochen lang 15 g alle zwei Tage in drei Dosen, und von der vierten Woche an einen Tag um den anderen 24 g. Am Ende der sechsten Woche ließ sich die Blindheit feststellen. Das Tier wankte direkt auf Hindernisse zu, oder saß mit aufgehobenem Kopfe, den es beständig rings herumdrehte. Auch das Gehör war geschwunden. Die Pupillen waren gegen Licht unempfindlich. Es bestand eitriger Bindehautkatarrh. Am Ende der siebenten Woche war das Bewegungsvermögen aufgehoben, und auch noch der Geruch geschwunden. Der Tod erfolgte in der neunten Woche. Der Gesamtverbrauch an Mutterkorn betrug 690 g.

Die nicht unwichtige Frage nach der Ursache dieser Sehstörungen bei Menschen und Tieren läßt sich nicht sicher beantworten. Es machen es aber gewisse Umstände wahrscheinlich, daß es sich gewöhnlich um transitorische, funktionelle Störungen an Opticus und Retina handelt, die beim Menschen auch akut eintreten können, also nicht voraussetzen lassen, daß tiefere Veränderungen im Gehirn ätiologisch verantwortlich zu machen seien, um so weniger, als die Sehstörungen ohne Störungen des Bewußtseins einsetzen und eine Zeitlang fortbestehen können.

Als sicher ist anzusehen, daß Secale cornutum auch eine Ophthalmoplegia interna und damit Sehstörungen erzeugen könne. So entstanden Akkommodationslähmung neben fast maximaler Mydriasis und Rotsehen, das wohl als Folge der Blendung durch die sehr stark erweiterte Pupille anzusehen ist.

Ein 30jähriger Mann nahm eine Zeitlang täglich zweimal je 0,2 g Extr. Secalis cornuti. Nach Verbrauch der ersten zehn Dosen bekam er Zittern in den Gliedern, nach Einnehmen von sechs weiteren traten Sehstörungen ein.

Er konnte des Morgens nur etwas unter Zuhilfenahme eines starken Konvexglases lesen. Sehen in die Ferne ging normal vor sich, nur sahen alle Gegenstände feuerrot und verzerrt aus. Gegen Mittag besserte sich das Sehvermögen, und gegen 4 Uhr schwanden alle Beschwerden.

Als Begleiterscheinungen stellten sich ein: Schwindel, Ohnmachtsgefühl, Mattigkeit und Gliederzittern.

Befund: Mit + 0,5 sphär. bestand volle Sehschärfe. Die Pupillen waren fast maximal, reagierten jedoch. Die Akkommodation war so gut wie aufgehoben. Akkommodationsbreite = 2 D. Die äußeren Augenmuskeln waren intakt, der Spiegelbefund normal, die Gefäße der Retina vielleicht etwas verengt, aber nur in physiologischer Breite[1]).

Vielleicht beruhte die folgende Erkrankung auf der gleichen Basis wie in der vorstehenden Beobachtung.

Eine Frau erhielt wegen einer starken Uterusblutung einen Teelöffel voll Fluidextrakt von Secale cornutum. Nach weniger als 40 Minuten fand man sie in einem halb ohnmächtigen Zustande. Das Gesicht war geschwollen, bleich und hatte einen ängstlichen Ausdruck; die Extremitäten waren ebenfalls geschwollen, der Puls unregelmäßig.

Die Pupillen erschienen gleichmäßig erweitert und das Sehen undeutlich. Erst nach 24 Stunden fingen die anderen Symptome an allmählich

1) Schneider, Münch. med. Wochenschr. 1902. No. 39. S. 1620.

zu schwinden, während die Sehstörungen am letzten schwanden und mehrere Tage dauerten[1]).

Ein Arzt nahm 4 g Pulv. Secalis cornuti ein. Innerhalb einer Stunde erschienen allerlei Empfindungsstörungen, später ein schwindelartiges Gefühl, Kribbeln in den Fingerspitzen und eine Empfindung von Eingeschlafensein an den Ober- und Unterschenkeln. Noch am dritten und vierten Tage hielten diese Symptome an, und zu ihnen gesellten sich Abnahme des Gesichts und Gehörs. Die Augen lagen tief im Kopfe. Es erfolgte allmähliche Wiederherstellung.

Wie bei Menschen können auch bei Tieren in einem kurzen Zeitraume verabfolgte Mengen des Mutterkorns das Sehvermögen herabsetzen.

Einem Hunde wurden 45 g Mutterkornpulver, in Wasser verteilt, in den Magen gegossen. Motorische Störungen sowie Sopor folgten. Nach einigen Stunden trat Erholung ein, worauf die gleiche Dosis noch einmal eingeführt wurde. Am folgenden Tage bestand Gliederlähmung, Sopor, Blindheit und Taubheit. Es erfolgte Wiederherstellung.

Die beobachteten Gehörstörungen, vom Ohrensausen bis zur vollkommenen Taubheit, sprechen, wenn man das ganze Verhalten der Kranken berücksichtigt, für ein peripherisches Ergriffensein.

Wir glauben, gerade mit Rücksicht auf die Möglichkeit eines akuten Entstehens, daß nicht allein die Veränderungen der Gefäßweite für die Sinnesstörungen verantwortlich gemacht werden können, sondern daß nebenher, ihrem Wesen nach freilich unbekannte Veränderungen an den Sinnesnerven hierbei eine Rolle spielen.

Zu den häufigsten weiteren Sehstörungen nach Mutterkorngebrauch gehören die subjektiven Lichtempfindungen, die selten bei der akuten, häufiger bei der chronischen Vergiftung vorkommen, und sich als Blitze[2]) oder Flackern vor den Augen kundgeben. In einer Beobachtungsreihe trat das letztere 11 mal bei 54 Kranken ein. Vielleicht deckt sich diese Störung mit der anderweitig als Gesichtshalluzination bezeichneten.

3. Der Mutterkornstar.

Bei verhältnismäßig nicht wenigen Ergotisten, die an Sehstörungen leiden, bildet sich im Anschluß an ihr mehr oder minder vollständig überstandenes Leiden eine Katarakt — das speziell und allgemein biologisch interessanteste Phänomen in der ganzen Toxikologie des Mutterkorns.

Während einer im Jahre 1857 im südöstlichen Teile von Siebenbürgen herrschenden Epidemie von Ergotismus bei 288 Menschen beobachtete man seitens der Augen: Pupillenerweiterung und als Nachkrankheit bei den in höherem Grade Ergriffenen: Schwindel, Amblyopie oder selbst Amaurose, Schwerhörigkeit und schwere psychische Symptome. In dem der Epidemie folgenden Jahre fiel es zum ersten Male auf, daß sich verhältnismäßig viele jüngere, mit grauem Star behaftete Kranke aus jenen Gegenden vorstellten. Die weitere Forschung ergab, daß sich die Katarakt als Nachkrankheit des Ergo-

1) Hulme, Med. News. 1887. 5. Nov. p. 538.
2) Moore, Boston med. Journ. Vol. X. No. 19.

tismus ziemlich oft einstellte. Von 23 solcher Starkranken waren 15 weibliche und 8 männliche Individuen, und zwar 3 im Alter von 10—20 Jahren, 7 zwischen 20 und 30, und 3 zwischen 50 und 60 Jahren. Der Ergotismus hatte bei den so Erkrankten von sechs Wochen bis zu drei Monaten angehalten. Fast in allen Fällen folgte auf die Kriebelkrankheit ein langwieriger, bei manchen auch mit Schwindel und Ohrensausen verbundener Kopfschmerz, und nachdem sich dieser allmählich verloren hatte, oder selbst noch während des Bestehens desselben trat die allmähliche Erblindung eines, und bald darauf auch des anderen Auges auf.

Die Kataraktbildung erfolgte stets sehr langsam und in allen Fällen auf beiden Augen. Die Konsistenz war in zwei Fällen hart, in zwölf Fällen weich und in neun Fällen halbweich. Retina und Sehnerv schienen funktionell nicht beeinträchtigt zu sein. Die Operation hatte in der Regel einen guten Erfolg[1]).

Feststellungen, wie die eben berichteten, sind später recht häufig in anderen Weltgegenden gemacht worden.

Im Winter 1879—80 entstand eine starke Ergotismusepidemie im Gouvernement Wjätka und zwar ausschließlich die konvulsive Form. Im Anschlusse hieran kamen von 1881—1887 27 Kranke, und zwar 24 Frauen und 3 Männer mit Katarakt in Behandlung. Viele von diesen hatten die Kriebelkrankheit in Form starker allgemeiner Krämpfe schon 2—3 mal überstanden. Das Alter der Erkrankten war in einem Falle 17 Jahre, in 6 Fällen 20—30, in 14 Fällen 30—40 und in 6 Fällen 40—50 Jahre.

Die Linsentrübung war immer doppelseitig. Der Star war von halbweicher Konsistenz mit mehr oder weniger sklerosiertem Kern. Bei 13 Kranken wurde die Extraktion an beiden Augen gemacht, bei 9 an einem. Glaskörpervorfall entstand viermal ohne Folgen[2]).

Nicht viel später, in den Jahren 1889—1890, wütete im Distrikt von Nolinsk eine Ergotismusepidemie, die 2000 Menschen betraf, und bei der auch Katarakt als Nachkrankheit vorkam. Bei 37 Kranken kamen Augenerkrankungen zur Beobachtung. Die einen klagten über periodische, mehrmals täglich, oder wöchentlich, oder monatlich erscheinende Sehschwäche, ohne vollständige Blindheit, bei den anderen verschlechterte sich das Sehvermögen allmählich. Die Herabsetzung der Sehschärfe trat besonders während der Krampfanfälle hervor. In allen Fällen war die definitive Ursache der Herabsetzung der Sehschärfe eine Linsentrübung in Form einer rauchig grauen Katarakt. Es wurde festgestellt, daß die letztere zu ihrer Ausbildung drei Monate bis zu einem Jahre braucht, bei Kindern zwei bis drei Monate, bei Leuten über 40 Jahre acht bis zwölf Monate. Farbe und Konsistenz dieser Katarakt bietet bei Individuen über 30 Jahre das Aussehen einer senilen dar. Vielleicht besteht sogar ein Einfluß des Mutterkorns auf den Glaskörper. Die Diszission der halbweichen Mutterkornkatarakt soll Rückfälle in den Ergotismus zuwege bringen[3]).

In der Ergotismuserkrankung, die in den Jahren 1889—1891 im

1) Meyer, Arch. f. Ophthalm. 1862. Bd. VIII. Abt. 2. S. 120.
2) Tepeljaschin, Ophthalm. Jahresber. 1889. S. 275.
3) Kortneff, Arch. d'Ophthalm. 1893. T. XIII. p. 55.

Wjätkaschen Gouvernement aufgetreten war, erkrankten von 89 Menschen 8 an Katarakt[1]).

Schon in der ersten Mitteilung über den Zusammenhang von Star und Mutterkornvergiftung wurden zwei, auch später immer wieder diskutierte Möglichkeiten für das Entstehen dieser Augenstörung hervorgehoben, nämlich

1. Die Störungen im Gefäß- und Nervencentrum (Ciliarnerven) und die dadurch beeinträchtigte Ernährung der Linse, und
2. allgemeine Krämpfe, an denen die Augenmuskeln teilnehmen[2]) oder an denen sie unbeteiligt sind.

Merkwürdiger Weise ist für die letztere Aetiologie in neuerer Zeit eine gewisse Vorliebe hervorgetreten, wobei man sich auf die auch bei anderen Krampfzuständen, wie Epilepsie, Tetanie, Zahnkrämpfe auftretende Starbildung berufen kann. Aber abgesehen davon, daß hier die Krämpfe als solche nicht die maßgebende Ursache zu sein scheinen, müssen wir diese Aetiologie für den Ergotinstar so lange als irrig bezeichnen, als nicht der Nachweis geführt wird, daß auch andere chronische Krampfzustände durch Gifte das Gleiche erzeugen können. Solcher Zustände gibt es aber genug; wir erinnern z. B. an die Arsenikkontrakturen, die Quecksilberkrämpfe u. a. m. Außer der Gefäßveränderung müssen auch hier noch gröbere Ernährungsstörungen, die direkt oder durch Vermittelung von Nerven ausgelöst werden, an dem Entstehen der Katarakt beteiligt sein. Die Veränderung der Gefäßweite halten wir hierbei für das untergeordnete Moment.

Eine Katarakt durch Mutterkornvergiftung experimentell zu erzeugen, gelang einem Untersucher nicht wegen des zu frühen Todes der Versuchstiere. Es fanden sich aber nach subkutaner Einverleibung von Ergotinin Veränderungen am Pigmentepithel der Ciliarfortsätze, ähnlich wie bei der Naphthalinwirkung, nämlich blasige Auftreibung und Vakuolenbildung[3]).

Von anderer Seite wurde jedoch angegeben, daß es geglückt sei, durch chronische Secalevergiftung viermal den Star bei Tieren (Hühnern, Kaninchen, Meerschweinchen, Katzen) zu erzeugen. Mehrfach zeigte sich Mydriasis mit fast vollständiger Aufhebung der Pupillarreaktion. In einigen Augen fand sich glasige Entartung der Netzhautgefäße und degenerative Veränderungen in den Ganglienzellen nämlich:

1. Verkleinerung der Nißlkörper.
2. Schwund derselben in der Zellenperipherie.
3. Vollständige Auflösung derselben im Protoplasma.
4. Undeutlichkeit der Kerne.
5. Vakuolenbildung im Protoplasma.
6. Schmelzung des Zellenprotoplasmas in der Peripherie.
7. Vollständige Zerstörung der Ganglienzelle.

Alle diese Veränderungen traten in verschiedenen Abstufungen ein[4]).

1) Reformatzki u. Bechterew, l. c.
2) Meyer, l. c. S. 123.
3) Peters, Ophthalm. Gesellsch. Heidelberg 1902.
4) Orlow, Wratsch. 1902. No. 53.

Salze.

a) Chlornatrium.

1. Der Kochsalzstar.

Bringt man ausgeschnittene Frosch- oder Kaninchenlinsen in eine Kochsalzlösung, so entsteht eine aus zahlreichen unter der Kapsel sich bildenden Tröpfchen zusammengesetzte Linsentrübung, die durch Behandeln mit Wasser wieder zum Verschwinden gebracht werden kann, aber auch in der Lösung selbst sich unter Gewichtszunahme wieder aufhellt.

Führt man einem Frosche von etwa 30 g Gewicht etwa 0,2 bis bis 0,4 g Chlornatrium unter die Haut oder in den Mastdarm ein, so bemerkt man nach ganz kurzer Zeit an seinen Augen eine Hervorwölbung der Cornea mit Vermehrung des Humor aqueus und früher oder später eine Trübung der Linse, welche bald an der vorderen, bald an der hinteren Wand beginnt. Diese Trübung nimmt zu, je mehr die allgemeine Lebenstätigkeit des Tieres sinkt und steigert sich derart, daß die Linse zuletzt ein hell aschgraues Ansehen erhält. Daneben können Sensibilitäts- und Motilitätsstörungen bestehen.

Die Injektion in den Rückenlymphsack der Frösche ruft natürlich die gleichen Veränderungen hervor. Die folgende Aufstellung läßt die Dosen und die Zeit ihrer Wirkung genauer erkennen.

Injiziert wurde eine Salzlösung vom spez. Gewicht 1150. Es erzeugten davon:

8—12 g Tetanus, dann Gliederlähmung und in weniger als 1 Stunde doppelte Katarakt,
6 g mit demselben Erfolge aber langsamer,
4 g Katarakt vor dem nach 2 Stunden erfolgenden Tode.
2 g Katarakt vor dem in etwa 3 Stunden erfolgenden Tode.

Die Injektion einer Salzlösung vom spez. Gewicht 1050 erzeugte zu

4 g Katarakt in 3 Stunden. Die Haut des Tieres war wie Pergament.

Bei den Fröschen beginnt die Trübung bald an der hinteren, bald an der vorderen, bald an der seitlichen Wand und kann bis in die tieferen Linsenschichten reichen. An der vorderen Wand nimmt man bald eine dreiteilige, bald eine länglich ovale Figur wahr, welche, in der Mitte weniger weißlich, von einem hellen Rande umgeben ist. An der vorderen Wand ist diese Figur senkrecht, an der hinteren horizontal. Man kann die Trübung an der vorderen Wand sehr leicht wahrnehmen, wenn man die Fläche dieser Wand in eine Horizontale zu seiner Sehaxe bringt. Von der Vermehrung des Humor aqueus und der Hervorwölbung der Cornea überzeugt man sich dadurch, daß man bei Bestehen der letzteren die Farbenstrahlen von der Haut des Unterkiefers durch die Hornhaut hindurch in sein Auge empfängt, was im Normalzustande niemals der Fall ist.

Andere Beobachtungen ergaben, daß nach Einbringen von Chlornatrium in Substanz in den Rückenlymphsack der Frösche die Linsentrübung am Aequator beginnt und von dort nach hinten und

vorn übergreift. Sie blieb bis zum Tode, welcher unter hochgradigem Oedem erfolgte, ganz oberflächlich, um dann in die Tiefe zu greifen[1]).

Bisweilen sieht die Linse bei Fröschen wie gekocht aus. Wir selbst haben mehrfach diesen Eindruck gehabt.

Wird Kochsalz in Substanz oder mit Wasser zu einem dicken Kristallbrei angerührt, unter die Nickhaut eines Frosches gebracht und dasselbe jedesmal erneuert, sobald es aus dem Bindehautsacke verschwunden ist, so sieht man nach wenigen Minuten eine beginnende Linsentrübung. Nach 10—15 Minuten erscheint bei vollkommen durchsichtiger Hornhaut der sichtbare Teil der Linse milchweiß getrübt, und nach der Extraktion ergibt sich, daß die Trübung die ganze Linsenoberfläche befallen hat[2]).

Injiziert man eine zehnprozentige Salzlösung in die vordere Kammer von jungen Katzen, so zeigt sich ein vertikaler Streifen im Centrum, von dem horizontale nach beiden Seiten abgehen. Die peripherischen Teile werden durch die Iris geschützt, so daß die Trübung sich nur im Pupillargebiet entwickelt, wo sie ganz oberflächlich bleibt. Sie kann in wenigen Tagen oder Wochen schwinden. Die Hornhaut trübt sich, indem das stark veränderte Epithel der Membrana Descemetii das Eindringen des Kammerwassers gestattet. Auch beim lebenden Salzfrosche tritt dies allmählich ein[3]).

Auch bei Warmblütern läßt sich als resorptive Wirkung der Salzstar erzeugen.

Einer jungen Katze von 564 g Gewicht brachte man 2 g Steinsalz in den Magen. Nach drei Stunden war das Tier tot. Während dieser Zeit hatte sich eine Trübung der Linse ausgebildet, welche auf ihrer Oberfläche die bekannte dreigeteilte Figur sehen ließ. Der Humor aqueus war vermehrt. Die Iris war nach zwei Stunden so gelähmt, daß auch der hellste Sonnenschein keine Reaktion mehr auslöste.

Zwei anderen jungen Katzen, jede zwölf Tage alt, wurde je 1 g Steinsalz in das Rectum gebracht und dieses unterbunden. Nach zwei Stunden hatte sich bereits Katarakt auf beiden Augen ausgebildet.

Bei der Untersuchung solcher Linsen zeigen sich nur die ganz oberflächlichen Schichten getrübt und zwar am stärksten in der nächsten Nähe der Ciliarfortsätze. Der Beginn der Trübung wurde an dem spurweisen Erscheinen der dreigeteilten Figur an der vorderen Wand erkannt.

Wie junge Katzen so reagieren auch junge Hunde auf Chlornatrium mit einem Salzstar. Es wurden nur Hunde und Katzen benutzt, welche drei bis sechs Monate alt waren — bei jüngeren Tieren trübt sich die Linse schon durch das Herausnehmen aus dem Auge. Das Salz wurde zu 10, bis 15, bis 20 g eingegeben in zehnprozentiger Lösung oder in Gelatinekapseln. Alsdann zeigt sich nach vier bis fünf Stunden eine ausgedehnte Trübung der hinteren Corticalis, die rasch fortschreitet. Die Rückbildung läßt sich nicht beobachten, weil die Tiere bald zu Grunde gehen.

Die Trübung geht von der dicht hinter dem Aequator liegenden hinteren Trübungszone aus, überzieht schnell den ganzen hinteren Cortex und läßt nur einen dreistrahligen Stern am hinteren Linsenpol frei. Im Anfange erscheint sie strahlig. Die vorderen Teile bleiben klar, wenn

1) Deutschmann, Arch. f. Ophthalm. Bd. XXIII. Abt. 3.
2) Heubel, Arch. f. die ges. Physiol. Bd. XX.
3) Deutschmann, l. c.

nicht ausnahmsweise die hintere Trübung etwas über den Aequator übergreift. In einzelnen Fällen zeigten sich helle Bänder am hinteren Cortex, ähnlich wie bei Naphthalinstar[1]).

An älteren Tieren kann man ebenfalls den Salzstar erzeugen durch Injektion der Lösung in die Jugularvene, doch beginnt er erst, wenn das Tier dem Tode nahe ist[2]).

Es gelang bisher nicht bei Kaninchen den Salzstar hervorzurufen. Sie bekommen nur Irislähmung. Wurde eine 25prozentige Lösung stundenlang alle 10 Minuten einem Kaninchen in die Ohrvene injiziert, so waren die Linsen klar, hatten aber an Gewicht und Volumen abgenommen[3]). Bringt man aber eine letale Dosis in die Carotis communis, oder auch den Magen, so kann man wenige Minuten nach dem Tode eine Linsentrübung sich entwickeln sehen.

Die mikroskopische Untersuchung der kataraktösen Linsen bei Fröschen und Katzen ergibt, daß sich in und zwischen den Linsenfasern Vakuolen gebildet haben, die eine Flüssigkeit einschließen, welche einen anderen Lichtbrechungskoeffizienten hat, als die Substanz der Linsenfasern selbst[4]). Bei längerem Bestehen des Zustandes scheinen die Linsenfasern in eine Menge kleiner Körnchen und Kügelchen zu zerfallen[5]). Die Zellenwände des Kapselepithels werden an der dem lebenden Tier entnommenen Linse allmählich unsichtbar, und zwischen den Vakuolen findet man als Rest der Zellsubstanz eine feinkörnige Masse[6]).

In wie weit bei Menschen die übermäßige Aufnahme von Chlornatrium die Linse schädigen kann, läßt sich bei dem Mangel an positiven Angaben nicht einmal vermuten. Daß die Möglichkeit einer Augenschädigung vorliegt, scheint uns zweifellos, besonders wenn wir an die Kochsalzvergiftungen von großen Tieren, wie Rindern, Schweinen usw. denken. Mehrfach ist von solchen ausdrücklich angegeben worden, daß sie entweder erweiterte und reaktionslose Pupillen dadurch bekommen hätten, oder daß sie blind geworden wären. In manchen Fällen, in denen die Amaurose nicht ausdrücklich erwähnt wird, kann man sie aus den berichteten Symptomen, z. B. dem Anstoßen des Kopfes an die Wand erschließen. Leider liegen Untersuchungen über den Grund der Sehstörungen in solchen Fällen nicht vor.

Bei gewissen Graden des Salzstars ist eine Aufhellung möglich, und zwar

1. beim lebenden Tiere, das schon viel Wasser verloren, durch Zufuhr von Wasser,
2. beim lebenden Tiere, das noch nicht viel Wasser verloren, ohne jedes Zutun,
3. beim toten Tiere, indem man die Linse mit Wasser behandelt und
4. beim toten Tiere, indem man den Kopf desselben unter eine Glasglocke bringt[7]).

Selbst weitgehende kataraktöse Linsenveränderungen sah man nach

1) Magnus, Arch. f. Ophthalm. Bd. XXXVI. Abt. 4.
2) Heubel, l. c.
3) Salffner, Arch. f. Ophthalm. Bd. LIX.
4) Kunde, l. c.
5) Magnus, l. c.
6) Deutschmann, l. c.
7) Kunde, l. c.

einem 53 stündigen Aufenthalte der kranken Frösche in Wasser wieder schwinden. Ja, es gelingt sogar, bei Fröschen abwechselnd eine Katarakt entstehen und verschwinden zu lassen.

Der Hauptgrund der Linsentrübung ist in der durch die Salzwirkung zustande kommenden Wasserverschiebung in der Linse zu suchen. Die Isotonie des Kammerwassers muß durch das Eindringen der Kochsalzlösung, die eine ganz andere molekulare Konzentration hat, aufhören, und vorerst in der Linsenkapsel, späterhin auch in tieferen Schichten der Linse der Gleichgewichtszustand in dem Salz- und Wasserwechsel gestört werden. Das Gewebe wird wasserärmer und salzreicher. Schon dadurch allein ließe sich die Linsentrübung erklären; denn aus anderen Erfahrungen wissen wir, daß die Verarmung an Wasser in Geweben auch einen vermehrten Zerfall ihres Eiweißes zur Folge hat. Bei der Linse mit ihrem Wassergehalt von etwa 60 pCt. muß dies besonders leicht zustande kommen. Ob das Membranin, jener eigentümliche Proteinstoff der Linsenkapsel oder die beiden leicht löslichen, als Kristalline bezeichneten Körper der Linse leichter als andere Eiweißkörper zerfallen, läßt sich nicht feststellen — aber eine solche Annahme ist nicht einmal erforderlich, ebensowenig wie eine weitere mögliche, daß die bei der Erzeugung des Salzstares reichlich sich bildenden Dissoziationsprodukte des Chlornatriums, vorzugsweise die Chlorionen als solche wirken oder irgend eine neue und nicht wie das Kochsalz nur physikalisch, sondern auch chemisch wirkende Verbindung eingehen.

Man kann somit die Salztrübung der Linse als eine Folge von Wasserentziehung und dadurch gestörten Eiweißchemismus auffassen.

Noch eine andere Anschauung ist möglich. Nach ihr soll neben der Wasserentziehung noch die Bildung neuer chemischer Verbindungen schädigend wirken. Die entstandene Trübung, welche beim Frosch das Innerste des Kernes immer frei ließ, verhielt sich ähnlich wie die durch Kälteeinwirkung erzeugbare, indem sie durch höhere Temperaturen sich unter Wasserabgabe wieder aufhellte. Die Wirkung der Wasserentziehung zeigt sich nach Einlegen in Glycerin. Hier entsteht keine Trübung, vielmehr hellt sich die bei jungen Tieren vorhandene natürliche centrale Trübung auf unter zunehmender Verhärtung, ähnlich wie bei langsam sich steigernder trockener Wärme (15°—65°). Durch Einlegen in Wasser läßt sich alsdann die centrale Trübung wieder hervorrufen. Hieraus wurde geschlossen, daß auch bei der Kochsalztrübung die Wasserentziehung nicht das Maßgebende sei. Es handele sich zugleich um die Entstehung neuer Verbindungen zwischen den in den Linsenfasern enthaltenen Eiweißsubstanzen und dem außerhalb derselben gelegenen Fette.

2. Anderweitige Wirkungen des Kochsalzes.

Bringt man eine sterilisierte physiologische Kochsalzlösung in die Hornhaut von Kaninchen, so wird erst nach $17\frac{1}{2}$ Stunden eine beträchtlichere Leukocytose in der Nähe der Wunde beobachtet. Zwei Tage nach der Operation wird sie am stärksten. Zwischen den einzelnen Leukocytenhaufen kommen leukocytenfreie Stellen vor. Die in die Hornhaut eingewanderten Leukocyten sind polynukleär. Nach drei Stunden findet

man die Conjunctivalzellen um die Wunde geschwollen. Die Schwellung nimmt weiterhin zu und nach 48—72 Stunden weisen mehrere von ihnen einen großen Kern im Protoplasma auf. Karyokinese trifft man häufig an den geschwollenen Zellen, ebenso Mitosen[1]).

Die subconjunctivalen Kochsalzinjektionen, die zur Erzeugung von Diffusionsströmen Verwendung gefunden und die subconjunctivalen Sublimatinjektionen verdrängt haben, erwiesen sich als unschädlich, sowohl wenn man Lösungen von 2 pCt. bei Hornhautprozessen, als auch wenn man solche von 4 und 10 pCt. bei Erkrankungen der inneren Teile des Auges, Chorioiditis, Glaskörperleiden und Netzhautablösung[2]) in einer Menge von einer Pravazschen Spritze einmal täglich gebrauchte. Der Schmerz ist nach gehöriger Anästhesierung der Bindehaut mit einer Cocainlösung von 2 pCt. unerheblich: leichte conjunctivale Reizzustände verschwinden immer sehr bald. Erst nach 40—60 Injektionen wird das Auge durch Entzündung der Conjunctiva bulbi schmerzhaft; nach Aussetzen der Injektionen geht dies schnell zurück. Die Conjunctiva sollte auf der Unterlage verschieblich bleiben und Verwachsungen des Subconjunctivalraumes sich nie nachweisen lassen, ebenso nicht gangränöse Herde. In seltenen Fällen wurden nur leichte conjunctivale Reizung und Ekchymosen beobachtet, die ein zeitweises Aussetzen erheischten.

Aber auch hier tritt die alte Erfahrung in ihr Recht, daß über die Möglichkeit einer Schädigung des Menschen durch ein Medikament erst eine sehr lange Zeit und viele Einzelversuche entscheiden können; denn andere Beobachtungen stellen fest, daß nach 5—10 proz. Kochsalzinjektionen in den Subconjunctivalraum außer heftigen Reizerscheinungen als Schädigungen vorkommen können: Verwachsungen zwischen Conjunctiva bulbi und Sclera, sowie partielle Gangrän der Conjunctiva und vorübergehende Veränderungen an Hornhaut, Iris und Linse[3]).

Ein 18jähriges Dienstmädchen bekam wegen einer Keratitis parenchymatosa beider Augen beiderseits subconjunctivale Kochsalzinjektionen von 2,5—5 pCt. Das Einbringen von Dioninpulver in den Bindehautsack erzeugte nicht die übliche Reaktion. Die Conjunctiva bulbi wurde nur leicht ödematös. Das Ausbleiben der starken Chemosis wurde durch Adhärenzen zwischen Conjunctiva bulbi und Sclera bedingt, welche sich auf dem geröteten Untergrunde als weiße Narben erkennen ließen.

Größeren Schaden verursachten die subconjunctivalen Kochsalzeinspritzungen bei einem Kranken, dem wegen Chorioretinitis zuerst eine 5 prozentige und nach einigen Tagen eine 10 prozentige NaCl-Lösung subconjunctival injiziert wurde. Es trat eine ausgedehnte Nekrose der Bindehaut ein mit vorübergehender Trübung von Hornhaut und Linse.

Ein 29jähriger Kaufmann wies bei der Untersuchung den folgenden Zustand auf: Das linke Auge war völlig reizfrei, stand in Schielstellung nach außen und oben und erkannte Finger in ca. 2 m bei exzentrischer Fixation. Ophthalmoskopisch sah man zahlreiche Herde in der Chorioidea, teils

1) Liakhovetzky, Arch. des Sciences biolog. T. IV. p. 41.

2) Bei Netzhautablösung wurden auch 20—33 pCt. starke Lösungen verwendet.

3) Alexander, Arch. f. Augenheilk. 1904. Bd. XLIX. S. 307. — Iusélins, Arch. f. Ophthalm. 1910. Bd. LXXV. p. 350.

rein atrophisch, teils mit Pigmentanhäufung. Ein etwa papillengroßer Herd von fast rein weißer Farbe mit Pigmentumsäumung nahm die Maculargegend ein. Dem entsprach ein größeres centrales Skotom. Das rechte Auge zeigte zarte pericorneale Injektion. Unterhalb des Limbus befand sich eine circumscripte, stärker injizierte Partie; der düstere Farbenton wies bereits auf eine intraoculare Erkrankung hin. Mit dem Augenspiegel erkannte man diffuse feine Glaskörpertrübungen (auch einzelne kleine Flocken waren vorhanden), ferner konstatierte man ganz peripher unten fünf frische Aderhautherde bis zu Stecknadelkopfgröße.

Sehschärfe = $^6/_{12}$ + 0,5 cyl. Links $^6/_8$. Nieden 0,4 bis 30 cm.

Man verordnete anfangs Aspirin und Schwitzkur, später Jodkali und Einreibungen mit Ung. cinereum und lokal: Atropin, warme Umschläge und Schutzbrille. Da der Kranke sehr über nervöse Beschwerden klagte (Aufregungszustände), mußten Jodkali und Einreibungen bald fortgelassen werden. Am 8. Mai wurde unter Cocaïnanästhesie eine 5 prozentige Kochsalzeinspritzung gemacht, die gut vertragen wurde. Der Reizzustand war schon am folgenden Tage verschwunden. Da auch eine subjektive Besserung angegeben wurde, wiederholte man in der nächsten Woche den kleinen Eingriff. Man injizierte diesmal aber 1 ccm einer 10 prozentigen Kochsalzlösung, die vorher sterilisiert wurde. Ungefähr fünf Stunden später klagte der Kranke, der sehr aufgeregt war, über heftige Schmerzen im Auge und Kopf. Der feuchte Verband wurde entfernt; am Auge war, von der artefiziellen Injektion und Schwellung abgesehen, nichts Besonderes zu konstatieren. Es wurden kühle Umschläge und Antipyrin verordnet.

Am folgenden Tage klagte der Kranke über heftige Schmerzen im Auge. Die Reizerscheinungen, die man am Abend zuvor als natürliche Folge der vor einigen Stunden gemachten Injektion angesehen hatte, waren nicht verschwunden; die Conjunctiva bulbi war im Gegenteil in noch größerem Umfange und in stärkerem Maße entzündet. Das Auge war lichtscheu und tränte stark. Die Beschwerden wurden im Laufe dieses und des folgenden Tages noch größer.

Am 19. Mai, also vier Tage nach der Injektion, war die Conjunctiva bulbi — fast ausschließlich in der unteren Hälfte — chemotisch geschwollen; in größerer Ausdehnung zeigte sie eine schmutzig-blaue Verfärbung, so daß das Eintreten einer Gangrän schon vorauszusehen war. Um die durch die Spannung bedingten Beschwerden zu mindern, machte man mit Scherenschlägen kleine Inzisionen in die Conjunctiva und konstatierte dabei, daß die Bindehaut stark sulzig infiltriert war. Ihre Verfärbung wurde immer intensiver und am 21. war ein Stück der Conjunctiva nekrotisch in einem Umfange von 13 mm Länge und 5 mm Breite. Der obere Rand der gangränösen Partie reichte bis an den oberen Limbus corneae.

Am 21. schien die ernste Situation noch komplizierter zu werden. Der Kranke gab an, jetzt viel schlechter sehen zu können. Es zeigte sich, daß nunmehr auch die Hornhaut in Mitleidenschaft gezogen war. Während nämlich der größte Teil ihrer Oberfläche keine Veränderungen nachweisen ließ, sondern vollkommen glatt und klar spiegelte, sah das untere Drittel, welches an die nekrotische Conjunctiva grenzte, wie „chagriniert“ aus. Der Spiegelreflex war uneben, dabei war ein Substanzverlust nicht nachzuweisen. Nach Fluoresceineinträufelung konstatierte man mit der Lupe in diesem Bezirke zahlreiche feine grüngefärbte Punkte und Pünktchen, die subepithelial zu liegen schienen. Da man nun das Auftreten einer ulcerösen Keratitis fürchtete, wurde ein hydropathischer Verband angelegt, während zuvor nur Umschläge gemacht worden waren. Am folgenden Tage waren zwar die Schmerzen geringer, die Sehstörung war dagegen stärker geworden. Sehschärfe = $^6/_{60}$—$^6/_{36}$. Dabei war die Hornhautbeschaffenheit eher besser zu nennen.

Bei maximaler Mydriasis — die Pupille reagierte auf Atropin-Cocaïn recht gut — war auch die Ursache für die verminderte Sehkraft leicht festzustellen. Beim bloßen Hineinleuchten erhielt man von der Linse jenen eigentümlichen, unregelmäßigen Reflex, den man als Vorläufer der Starbildung kennt. Untersuchte man mit dem Lupenspiegel (+ 11 D), so entdeckte man zwei Streifentrübungen, die den vordersten Linsenpartien angehörten und vielleicht Faltungen der Kapsel darstellten. Der eine Streifen zeigte einen fast horizontalen Verlauf, während der andere, in der oberen Linsenhälfte gelegen, mehr schräg verlief und mit dem ersten einen spitzen Winkel bildete. Der Glaskörper war klarer; es schien also auf die Trübungen die Kochsalzinjektion günstig eingewirkt zu haben. Wider Erwarten änderte sich aber das ernste Bild in den nächsten Tagen wesentlich zum Besseren. Die Reizerscheinungen (Tränen, Lichtscheu usw.) wurden geringer, der Hornhautprozeß wurde rückgängig, am 26. spiegelte die Cornea in dem betreffenden Bezirke ebenso klar wie an den übrigen Stellen; die Fluoresceinfärbung fiel negativ aus und auch die Veränderungen an der Linse schwanden allmählich, und waren am 28. Mai überhaupt nicht mehr nachweisbar. Dementsprechend konnte der Kranke auch wieder besser sehen. Sehschärfe = $^6/_8$ (mit + 0,5 cyl. L). Die nekrotische Partie der Conjunctiva bulbi hatte sich inzwischen abgestoßen, der Defekt kam dann in der Folgezeit unter Narbenbildung zur Heilung.

Der letzte Befund (August 1903) lautet: Die Augapfelbindehaut ist in dem früher erkrankt gewesenen Abschnitte noch mäßig gerötet und weist einige Narbenstreifen auf. Hornhaut und Linse sind klar. Im Glaskörper erkennt man mit Lupenspiegel noch feine Trübungen. In der Chorioidea unten peripher befinden sich mehrere atrophische Herde, neue sind nicht nachzuweisen. Sehschärfe (+ 0,5 cyl. L) $^6/_8$—$^6/_6$. Subconjunctivale Injektionen sind bei dem Kranken seitdem nicht mehr gemacht worden.

In einem dritten Falle wurden wegen myopischer Netzhautablösung fünfprozentige Kochsalzlösungen mit Acoinzusatz subconjunctival injiziert. Am dritten bis vierten Tage nach der vierten, sechsten, achten und neunten Einspritzung stellte man beim Durchleuchten Trübungen der Linse eigentümlicher Art, „wie die mikroskopischen Konturen des Wasserdampfes, stellenweise Fasergewirr" fest. Auch an der Hornhaut erkannte man beim Durchleuchten Trübungen[1]).

b) Anderweitige Star erzeugende Stoffe.

Es lag nahe, im Anschluß an die Beobachtungen der Linsentrübung durch Kochsalz und Zucker andere wasserentziehende Stoffe ebenfalls daraufhin zu prüfen.

Salpetersaures Natron erzeugt Katarakt wie Kochsalz und eine solche Linse verhält sich auch gegenüber von Wasser wie die Kochsalzlinse. Unverständlich ist, weswegen **Kalium nitricum**, wie angegeben wird, keine Katarakt erzeugt.

Schwefelsaures Natrium macht regelmäßig bei Fröschen Katarakt, sei es unter die Haut oder in die Bauchhöhle injiziert worden. Man muß es aber in drei- bis fünfmal größerer Dosis als Chlornatrium geben, weil seine Affinität zum Wasser ungleich schwächer ist. Durch subkutane Injektion wurde ferner Linsentrübung bei Fröschen hervorgerufen mit folgenden Natriumsalzen: **Chlorsaurem, weinschwefelsaurem, unterschwefligsaurem, weinsaurem, kohlensaurem, doppelt-**

1) Alexander, l. c. S. 313 Fall von Neuburger.

kohlensaurem Natrium und Bromnatrium. Ohne Einfluß blieben **Jodnatrium, phosphorsaures, doppeltborsaures, essigsaures und salicylsaures Natrium.** Die Wirkung ist bei allen geringer als bei Chlornatrium und entspricht etwa der obigen Reihenfolge.

Es wird angenommen, daß Natriumsalze sich leichter in größerer Menge im Blute anhäufen können, als z. B. Kaliumsalze und daher auch leichter auf bestimmte Gewebe einwirken. Ferner sättigten sie sich langsam mit Wasser und seien daher nach Uebergang in das Auge noch wirksam.

Durch Einstreichen in Substanz oder in Form eines dicken Breies in den Conjunctivalsack eines Frosches, in derselben Weise wie dies oben bei Chlornatrium beschrieben wurde, ließ sich durch folgende Stoffe Linsentrübung hervorrufen:

Jodnatrium, Bromnatrium, salpetersaures, chlorsaures, schwefelsaures, weinschwefelsaures, unterschwefligsaures, kohlensaures, doppeltkohlensaures, phosphorsaures, weinsaures, essigsaures, salicylsaures Natrium, Natrium-Kaliumtartrat, Chlorkalium, Jodkalium, Bromkalium, salpetersaures, chlorsaures, neutrales schwefelsaures, oxalsaures, essigsaures Kalium, Brechweinstein, Ferrocyankalium, Chlorammonium, oxalsaures Ammonium, Chlorbarium, Chlorcalcium, Chlorstrontium, Chlormagnesium, schwefelsaures Magnesium, Harnstoff.

Es läßt sich nachweisen, daß solche Linsen einen geringeren Wassergehalt haben, als normale; der Verlust betrug 3—4 pCt., und zeigte sich um so größer, je stärker die erreichte Trübung war. Manche verursachen in vitro reichlichen Austritt von Eiweiß, besonders Ammonium aceticum. Ammoniumkarbonat und Karbamat sind ebenfalls schädlich[1]).

Phosphorsäure, Wein- und Oxalsäure wirken, in derselben Weise angewendet, sehr langsam. Die erstere bedingt aber eine sehr hochgradige, bis in die Tiefe gehende Trübung mit feiner, radiärer Streifung, zumal am vorderen Pole.

Chloralhydrat macht schnell Linsentrübung, aber noch vorher eine oberflächliche Hornhauttrübung.

Sehr langsam wirken **die Salze der schweren Metalle;** das **schwefelsaure Kupfer** blieb sogar bei stundenlanger Einwirkung ohne Einfluß auf die Linse[2]).

Eine Trübung durch solche Salze, durch Phosphorsäure und Chloralhydrat, wird durch Einlegen der Linse in Wasser nicht wieder aufgehellt. Es handelt sich hier um tiefergehende chemische Veränderungen, da diese Stoffe eine größere Affinität zu den Körperbestandteilen besitzen.

Die zur Erzeugung der Trübung erforderliche Zeit ist bei den einzelnen Stoffen sehr verschieden. Im allgemeinen hängt die Intensität der Wirkung ab von dem Diffusionsvermögen und der Affinität der betreffenden Salze zum Wasser. Schnell wirken: Chlorkalium, Bromkalium, Jodkalium, salpetersaures Kalium, die entsprechenden

---

1) Kuwahara, Arch. f. Augenheilk. Bd. 63. S. 121.

2) Kupfer kann auch resorptiv keine Augenstörungen erzeugen. Wenn berichtet worden ist (Galezowski, Rec. d'ophthalm. 1905. p. 592), daß ein Mann, der ein Blasinstrument spielte, beiderseits eine toxische Amblyopie, auch mit Gastralgie, bekommen habe und dies eine Kupferwirkung sei, so ist dies irrig. Hier lag wahrscheinlich eine Bleivergiftung vor.

Natriumverbindungen. Chlorcalcium, oxalsaures Kalium, langsamer und zum Teil unvollständig: schwefelsaures Magnesium und Natrium, phosphorsaures, kohlensaures und doppeltkohlensaures Natrium, Ferrocyankalium, Harnstoff.

Nach längerer Einwirkung der Salze trat auch Trübung, Verschwärung und Perforation der Hornhaut ein[1]).

Bei Kaninchen läßt sich ebenfalls durch Einstreichen von Salzen wie Chlornatrium, Chlor- und Bromkalium, Chlorcalcium, in den Bindehautsack Linsentrübung hervorrufen. Dieselbe beginnt nach 15—20 Minuten, scheint sich aber fast stets auf den vorderen Linsenpol zu beschränken. Dabei zeigt sich Injektion und Schwellung der Lidschleimhaut, oberflächliche Hornhauttrübung, Hyperämie der Iris, Lichtstarre der Pupille. Weiterhin entsteht eiterige Conjunctivitis, Keratitis mit totaler Hornhautverschwärung. Die Linsentrübung ist in drei bis vier Stunden nach Beendigung des Versuches wieder verschwunden[1]).

Alkohol. Injizierte man Fröschen 4 g absoluten Alkohol in den Rückenlymphsack, so erfolgte der Tod in zwei Stunden. Es fand sich eine deutliche, doppelseitige hintere Katarakt.

Glycerin. Linsentrübung gelang nur einmal an einem Frosche zu erzeugen, und zwar in drei Stunden nach der Injektion von 4 g in den Rückensack.

Durch Einlegen der Linse in Glycerin wurde dieselbe etwas durchscheinender und härter. Die natürliche centrale Trübung junger Tiere schwand in zehn bis zwölf Stunden. Der Vorgang war vollständig gleich dem bei Einwirkung langsam sich steigender trockener Wärme[2]).

Chlorcalcium. Wenn die Wasserverschiebung innerhalb des Tierkörpers bei dem Entstehen der Katarakt eine Rolle spielt, so muß es gelingen — freilich schon a priori nicht mit der Sicherheit wie durch Kochsalz — durch Austrocknen mit Chlorcalcium eine solche zu erzeugen. Bedeckt man den Boden einer Glasglocke, unter welcher sich Frösche befinden, mit diesem Mittel, so werden sie in der Tat kataraktös[3]). Andererseits wurde behauptet, daß auch größere Mengen desselben, Fröschen direkt beigebracht, keine Linsentrübung hervorriefen[4]). Diese Angabe ist als falsch erwiesen worden. Chlorcalcium erzeugt in der Tat unter beiden eben angegebenen Verhältnissen einen Star[5]).

Harnsaures Natron. Auf einer anderen Basis muß die Kataraktbildung sich aufbauen, die man nach einer zirka dreiwöchigen Fütterung einer Hündin mit täglich 8—12 g harnsaurem Natron und einem Gesamtverbrauch von ca. 0,5 kg des Mittels eintreten sah, ohne daß andere unangenehme Wirkungen, wie etwa Gelenkveränderungen, erschienen wären.

c) Der Zuckerstar.

Das Vorkommen eines Stars bei jugendlichen und alten Diabetikern legte die Frage nahe, ob der Zucker an dem Entstehen desselben be-

1) Heubel, l. c.
2) Vgl. Salzstar.
3) Kühnhorn, Dissertatio inaug. Gryphiae 1858.
4) Guttmann, Berliner klin. Wochenschr. 1865. S. 370.
5) Deutschmann, l. c.

teiligt sei. Die Beantwortung dieser Frage hat eine weittragende Bedeutung; denn wenn sie positiv ausfällt, so würde mit Rücksicht auf gewisse physikalische Eigenschaften des Zuckers damit die Möglichkeit gegeben sein, eine im gewissen Sinne dyskrasische Entstehung einer Katarakt anzunehmen und dies würde zulassen, auch analoge, „dyskrasische" Ursachen als diskutierbar anzusehen. Folgendes ist bisher als Tatsachenmaterial vorhanden:

1. Bringt man Linsen in eine Zuckerlösung, so werden sie kataraktös. Nach einer anfänglichen Schrumpfung quellen sie unter Zugrundegehen von Linsensubstanz auf[1]).

2. Injiziert man in die vordere Kammer eines toten Schafauges eine Zuckerlösung, so entsteht eine Linsentrübung, die durch nachherige Einspritzung von destilliertem Wasser wieder beseitigt werden kann[2]).

3. Bringt man eine 20prozentige Traubenzuckerlösung in die vordere Kammer von jungen Katzen, so entsteht eine Linsentrübung, vorzugsweise im Pupillargebiete. Die Hornhaut trübt sich, indem das stark veränderte Epithel der Membrana Descemetii das Eindringen von Kammerwasser gestattet.

4. Durch Einstreichen von Rohrzucker oder Traubenzucker in Substanz oder als dicker Kristallbrei in den Bindehautsack eines Frosches und Erneuerung nach Verschwinden läßt sich Katarakt erzeugen, welche sich auf den der Pupille entsprechenden Teil der vorderen Linsenoberfläche beschränkt[3]).

5. Die Linsentrübung kann auch resorptiv bei Kalt- und Warmblütern hervorgerufen werden, die in irgend einer Weise mit Zucker und zwar Rohrzucker, Traubenzucker oder Milchzucker behandelt wurden, am besten durch eine Rohrzuckerlösung von spezifischem Gewicht 1150 oder eine Milchzuckerlösung von spezifischem Gewicht 1120.

Es gelang dies bisher an Fröschen, Fischen, Meerschweinchen, Katzen und Hunden, aber nicht bei Kaninchen[4]).

Bei Fröschen, denen die Zuckerlösung subkutan beigebracht wird, tritt die Kataraktbildung nicht ein, wenn die Tiere im Wasser gehalten werden, oder wenn der Tod frühzeitig erfolgt. Am frühesten erscheint sie nach sechs Stunden, kann aber auch bis zu 36 Stunden auf sich warten lassen. Sie ist gewöhnlich doppelseitig. Zu ihrer Hervorrufung bedarf es 6—8 g Zuckersyrup. Von acht Fröschen gleicher Größe, die je 10 g Syrup in den Rückenlymphsack injiziert erhalten hatten, wurden sechs kataraktös, und bei vier von diesen konnte man die Katarakt schon während des Lebens erkennen. Es gelingt, die Linsenveränderung nicht allein auf dem ebengenannten Wege, sondern auch durch subkutane oder stomachale Beibringung zu erzeugen.

Einige Zeit nach der Einspritzung des Zuckers in den Rückenlymphsack schwillt dieser stark an, wahrscheinlich weil sich Lymphe in ihn ergießt. Mit dem Schwachwerden des Tieres nimmt diese Schwellung wieder ab. Bisweilen erscheinen dann nach den angegebenen Zeiten die

1) Deutschmann, Arch. f. Ophthalm. Bd. XXIII. Abt. 3.
2) Richardson, Med. Times and Gaz. 31 march 1860. p. 319.
3) Heubel, Arch. f. d. ges. Physiol. Bd. XX.
4) Kunde, Zeitschr. f. wissenschaftl. Zoologie. 1857. Bd. VIII. S. 466. — Mitchell, Amer. Journ. of the Med. Scienc. N. Ser. 1860. Vol. XXXIX. p. 106. — Richardson, l. c. — Magnus, Arch. f. Ophthalm. Bd. XXXVI. Abt. 4.

Augen weiß, bei klarer Hornhaut. Die Katarakt ist vorhanden. Vom Magen aus vergiftet, läßt das Tier die Veränderungen während des Lebens nicht so sinnfällig erkennen.

Bei einem Fische, der in eine Rohrzuckerlösung gesetzt wurde, bildete sich die Linsenveränderung merkwürdigerweise nur auf einem Auge stark, auf dem anderen schwach heraus. Ein anderer ebenso behandelter Fisch zeigte keine Linsenveränderung.

Eine deutliche Linsentrübung entstand bei Meerschweinchen, denen man in Intervallen von zehn Stunden Zucker in den Peritonealsack injiziert hatte.

Bei Hunden und Katzen gelang es verschiedentlich durch Fütterung mit 25 g, 60 g oder 100—200 g Traubenzucker in zwei bis drei Tagen die Linse sich trüben zu lassen. Die Trübung verschwindet bei Unterbrechung der Zuckerfütterung sehr schnell, kann aber leicht wieder hervorgerufen werden.

Mehrfach ist der Zustand der getrübten Linse näher untersucht worden. An Fröschen erwies sich die Linsenkapsel als klar und die Epithelzellen der Linsenoberfläche, sowie die zentralen Linsenteile unversehrt. Die Trübung begann auf der hinteren Fläche der Linse direkt in der Sehachse. Die Linsenfasern erschienen umrändert von unregelmäßigen dunklen Linien. Granulöse Massen fanden sich in den Präparaten. Bei weiter vorgeschrittener Erkrankung waren die Fasern unregelmäßig verbreitert, und ihr Inhalt als gelbliche, durchsichtige Kügelchen um die Faserreste gelagert[1]). Gegenüber dem Kochsalzstar wird die weichere Beschaffenheit der Linse und das nicht völlige Ergriffenwerden des Gewebes beim Zuckerstar hervorgehoben[2]).

An Hunden und Katzen zeigt sich eine schwach getrübte Zone hinter dem Aequator; bisweilen ist auch dieser selbst, sowie eine vor ihm gelegene Zone beteiligt. Die hintere Zone ist oft nicht gleichmäßig, sondern in einzelnen Segmenten getrübt. Die Trübungszone liegt bei ganz jungen Hunden weiter vom Aequator ab und bildet eine dreieckige Figur um den Pol. Zuweilen bemerkt man außerdem einen vom hinteren Pol ausgehenden dreiarmigen Strahl, welcher sich an den Ecken der dreieckigen Figur gablig teilt. Mikroskopisch zeigen sich die Linsenfasern in reihenförmig geordnete Körnchen zerfallen[3]).

Schon aus der eben angeführten Tatsache, daß die Linsenfasern zerfallen, geht hervor, daß es unangängig ist, diese Veränderung als nur der diabetischen Katarakt zukommend zu bezeichnen[4]). Als Unterschied zwischen dem experimentellen Zuckerstar und dem diabetischen kann vorläufig nur die Rückbildbarkeit des ersteren gelten[5]). Unserer Meinung nach wird jedoch auch diese Differenz schwinden, sobald man in großen Versuchsreihen zu erreichen bestrebt ist, daß die Tiere mindestens ein bis zwei Jahre die Zuckerfütterung aushalten. Dabei lassen wir es durchaus möglich sein, daß ebenso wie bei Diabetes die Anwesenheit von Zucker in der Linse nicht notwendig eine Bedingung für das Ent-

1) Mitchell, l. c.
2) Richardson, Med. Tim. and Gaz. 21. Apr. 1860. p. 412.
3) Magnus, Arch. f. Ophthalm. Bd. XXXVI. Abt. 4.
4) Heß, Ueber Linsentrübungen. Halle 1896. S. 18.
5) Ausnahmsweise soll dies freilich auch beim diabetischen Star vorkommen.

stehen einer Katarakt ist, auch bei zuckergefütterten Tieren hier und da Katarakt und Linsendiabetes nicht Hand in Hand gehen.

Es ist oft erwiesen worden, daß der Zuckerstar beim Aufhören der Zuckerzufuhr verschwinden kann. Bei Fröschen gelingt es, selbst bei vorgeschrittenen Linsenveränderungen noch Wiederherstellung zu erzielen, wenn man sie in Wasser setzt. Ein Frosch wies nach ca. 8 g unter die Haut gespritzten Zuckers nach 24 Stunden eine Linsentrübung auf. Ein zehnstündiger Aufenthalt im Wasser genügte, um eine vom Centrum ausgehende Aufklärung der Linse zu liefern und nach 24 Stunden war dieselbe normal. In einem anderen Falle dauerte die Wiederherstellung mehrere Tage. Nur die ganz ausgebildete Katarakt scheint einer solchen Therapie unzugänglich zu sein.

Es scheint, als wenn der wesentliche Grund für das Entstehen des experimentellen Zuckerstars in einer Wasserentziehung zu suchen ist. Es ist bekannt genug, daß die ausschließliche zeitliche Ernährung mit Zucker auch an anderen Organen, z. B. der Haut, Störungen veranlaßt, die die gleiche Erklärung zulassen. Analogiegründe führen uns aber dazu, anzunehmen, daß im weiteren Verlaufe der Ausbildung der kataraktösen Veränderungen auch eiweißartige, wahrscheinlich saure Zerfallsprodukte an der endlichen Gestaltung der Linsentrübung, als eines nicht mehr rückbildbaren Leidens, beteiligt sind.

Menthol.

Führt man Kaninchen 5—7 g Menthol pro Kilogramm Körpergewicht ein, so sterben sie in fünf bis acht Minuten. Während der Agonie verlieren die Augen die Transparenz. Nach dem Tode nimmt die Opazität noch zu: nach etwa einer Stunde sind die Linsen getrübt, und nach weiteren Stunden werden sie ganz kreidig. Weder durch akute noch chronische Vergiftung konnte die Katarakt während des Lebens erzeugt werden.

Der folgende Versuch lehrt den Verlauf.

Ein Kaninchen von 700 g erhält um 9 Uhr 30 Min. 5 g Menthol in Olivenöl.

9 Uhr 37 Min. Der Tod tritt ein. Während der Agonie erfolgt Verlust der Transparenz.

10 Uhr 10 Min. Die Linsen sind grau, aber noch ein wenig transparent.

10 Uhr 40 Min. Zunahme der Graufärbung.

10 Uhr 55 Min. Zentrale Partien der Linsen sind weiß, die peripherischen grau.

11 Uhr 25 Min. Die ganzen Linsen sind weiß, links mehr als rechts.

1 Uhr. Die Kataraktbildung hat noch zugenommen.

4. Blutgifte.

Kohlenoxyd.

Das Kohlenoxyd ist ein Blutgift. Andere direkte Wirkungen, als das Blut erkennbar zu verändern, kommen dem Gase nicht zu, und deshalb sind die durch dasselbe erzeugten Giftwirkungen bis auf weiteres auf diese Eigenschaft, beziehungsweise davon abhängige Störungen zurückzuführen[1]). Die Störungen des Blutlebens lassen schnell Abhängigkeitsleiden zu Tage treten. Das Gehirn mit seinen Ausläufern stellt das Organ dar, das der Ernährung mit normalem Blute am notwendigsten bedarf, und das sehr frühzeitig, vor allem aber sehr nachhaltig, durch Störungen leidet, wie sie z. B. das Kohlenoxyd auch bei relativ kurzer Einwirkung veranlaßt. Warum hierbei nicht häufiger Sehstörungen vorkommen, läßt sich, wie manche ähnliche Frage, nicht beantworten. Eine Bedeutung beansprucht für die Erklärung die relativ nur kurze Einwirkung bei der akuten Vergiftung. Es kommen ferner individuelle Verhältnisse in Frage. Sie erzeugen hier sehr rätselhafte Vorkommnisse, z. B. daß von einem ziemlich gleichaltrigen, unter genau den gleichen Verhältnissen vergifteten Ehepaar die Frau nach kurzer Zeit wiederhergestellt, der Mann aber geisteskrank und blind wird. Unserer Ansicht nach würden aber, selbst unter Berücksichtigung dieses Faktors, häufiger Sehstörungen erwiesen werden können, wenn man darauf in jedem Falle genau untersuchen würde.

Die chronische Kohlenoxydvergiftung ruft häufiger als die akute bei Menschen, die berufsmäßig dem Gase ausgesetzt sind, z. B. bei Köchen und Köchinnen, Amblyopie hervor.

a) Conjunctiva und Cornea.

An der Conjunctiva ist sowohl nach Einwirkung von Kohlenoxyd enthaltendem Rauche, als auch von Kohlendunst oder Leuchtgas in einigen Fällen eine stärkere Kongestion[2]), vereinzelt auch eine leichte ikterische Färbung beobachtet worden.

Bei ausgesprochenem Ergriffensein des Gehirns kommt es auch zur Aufhebung des Cornealreflexes an beiden Augen, oder zur Empfindungslosigkeit der Cornea und Sclera nur an einem Auge. Bei Tieren haben wir immer auf der Höhe der Vergiftung und oft auch noch nach derselben eine solche Reflexlosigkeit erweisen können.

1) Lewin, Zeitschr. f. Biol. Bd. XLII. S. 138.

2) Caussé, Annal. d'hygiène publ. 1875. Sér. II. T. XLIV. p. 361. — Mason, Boston med. journ. 1893. Vol. CXXVIII. p. 7.

b) Die Störungen der Augenmuskeln.

Die Pupillen verhalten sich ganz verschieden. In den uns zur Verfügung stehenden Krankengeschichten fanden wir 14 mal eine Erweiterung, fünfmal eine Verengerung, einmal die Aufeinanderfolge oder den Wechsel von Verengerung oder Erweiterung[1]), einmal eine mittlere Weite und einmal Normalsein der Pupillen angegeben. Die begleitenden Symptome, wie Coma und Konvulsionen, fanden sich bald mit dem einen, bald mit dem anderen Zustande gemeinsam vor, gleichsam als wäre ihr Einfluß auf die Pupillenweite ohne Bedeutung. Gewöhnlich sind die Pupillen gleich. Bei Hemianopsie durch Kohlenoxyd wurden sie einmal ungleich gefunden.

Die Pupillenreaktion auf Licht, und, soweit geprüft wurde, auch auf Akkommodation, ist fast immer entweder herabgesetzt oder aufgehoben. Der Blick ist sehr oft stier. Die Reaktionslosigkeit kann acht Tage bestehen, und mit ihr eine Pupillenerweiterung über das konvulsivische Stadium hinaus fortdauern. Es kommt vor, daß eine Pupille besser wie die andere reagiert.

Die sogenannte paradoxe Pupillenreaktion kam bei einer Familie aus Mann, Frau und Tochter bestehend zur Beobachtung, die bewußtlos im Bett gefunden wurden. Auf dem Rost waren Feuerreste. Die Gase konnten wegen eines Kaminfehlers nicht abziehen. Künstliche Atmung wurde bei der Tochter eingeleitet. Krämpfe bestanden am Körper mit Ausnahme des Gesichtes. Die Pupillen hatten mittleren Durchmesser. Sie zogen sich im Dunkeln zusammen und erweiterten sich bei Belichtung. Dasselbe Phänomen zeigte der Vater[2]).

Abnahme der Akkommodationsbreite wurde an einem mit Leuchtgas Vergifteten nach fünf Tagen festgestellt, bei gleichzeitiger Reduktion der Sehschärfe und starker Einengung des Gesichtsfeldes[3]). Ein mit Kohlendunst Vergifteter zeigte Akkommodationsparese bei sonstigen Augenmuskelstörungen.

Aeußere Muskelstörungen ruft das Kohlenoxyd relativ häufig hervor.

Glotzauge durch Parese sämtlicher Augenmuskeln kam einmal bei einem Manne vor, der eine ganze Nacht hindurch Kohlendunst eingeatmet hatte.

Exophthalmus entsteht mit Eintritt des dyspnoetischen Stadiums bei Tieren immer. Nicht anders ist es bei Menschen, bei denen freilich dieses Symptom auch in anderen Stadien beobachtet wurde.

Berichtet wurde auch von einer Lähmung des ganzen linken Oculomotorius und einzelner Aeste des Nervus trigeminus und facialis infolge längerer Einatmung von Leuchtgas. Es erfolgte fast vollständige Wiederherstellung[4]).

Der Musculus orbicularis eines Auges kontrahierte sich bei einer vergifteten Frau stärker als derjenige des anderen[5]).

---

1) Benson, Dublin. journ. of med.. science. 1873. Vol. LV. p. 442.
2) Ball, Brit. med. journ. 1878. 20. Apr. p. 562.
3) Schmitz, Deutsche Medizinalzeit. 1885. S. 640.
4) Emmert, Korrespondenzbl. f. schweiz. Aerzte. 1890. Bd. XX. S. 42.
5) Poelchen, Berl. klin. Wochenschr. 1882. No. 26. S. 396.

Neben anderen peripherischen Nerven zeigte sich nach einer Kohlenoxydvergiftung auch Trochlearislähmung[1]).

Eine Beteiligung des Rectus internus und superior, des Sphincter und Tensor lehrt der folgende Fall.

Ein 27 Jahre alter Mann erkrankte vor zwei Monaten dadurch, daß bei der Reparatur eines Luftheizofens ein kleiner Riß übersehen wurde. Er atmete eine ganze Nacht die mit Kohlendunst vermischte Luft ein. Am nächsten Morgen war er besinnungslos und blieb zehn Tage lang lebensgefährlich erkrankt, obschon das Bewußtsein bald wiederkehrte.

Es bestand zunächst eine Parese sämtlicher Augenmuskeln beiderseits, wodurch eine gewisse Steifheit und Glotzauge verursacht wurden, ferner Presbyopie und Lichtscheu. In den ersten Wochen erfolgte eine geringe Besserung, seitdem wurde kein Fortschritt mehr gemacht.

$SR = {}^{20}{}_{20}$ mit $- {}^{1}/_{48}$. $SL = {}^{20}{}_{20}$ Emm.

Beide Augen waren leicht vorgetrieben. Beim Fixieren über der Horizontalen wurden die Lider gehoben, während die Erhebung der Augäpfel zurückblieb. In den ersten Wochen konnten die Augen angeblich gar nicht nach oben gewendet werden. Anfangs bestand ausgesprochenes Auswärtsschielen, jetzt nur noch eine Insuffizienz der Interni. Die Pupillen waren mittelweit und beweglich, der ophthalmoskopische Befund normal. Es bestand Akkommodationsparese. Mit $+ {}^{1}/_{24}$ und selbst ${}^{1}/_{36}$ war Annäherung auf normale Lesedistanz möglich. Zeitweise wurde über Kopfschmerzen geklagt. Man wandte den konstanten Strom auf Augen und Kopf an. Gegen die Insuffizienz wurde Pr. 3° beiderseits B, n. J. mit schwachem Convexglas verordnet. Die Insuffizienz nahm aber immer mehr zu bis zu ausgesprochenem Auswärtsschielen. Die Doppelbilder waren sehr belästigend.

Durch Tenotomie des rechten äußeren Rectus wurde die binoculare Fixation wiederhergestellt, doch blieb noch eine erhebliche Insuffizienz, so daß trotz prismatischer Gläser noch eine lästige Asthenopie bestand. Daher wurde auch die Tenotomie des linken Rectus externus gemacht; darauf erfolgte eine wesentliche Milderung der Beschwerden. In den nächsten vier Wochen entstand wieder eine merkliche Verschlimmerung: dynamische Ferndivergenz 4 mm und beim Blick nach oben erhebliches Zurückbleiben.

Nach einem mehrmonatigen Gebirgsaufenthalte trat wesentliche Besserung ein. Dynamische Ferndivergenz 2 mm. Doppelbilder waren nur an den seitlichen Grenzen der Binocularfixation. Schließlich besserte sich die dynamische Ferndivergenz auf 1 mm und nur wenig mehr für die Nähe. Binoculare Fixation von 10 mm bis in die Ferne. Die Akkommodationsparese war gleichfalls gebessert, so daß nur noch selten Konvexgläser gebraucht wurden. Die Dissoziation zwischen Heber von Lid und Auge bestand noch. Der Augenhintergrund war stets normal. Vollkommene Heilung wurde erwartet[2]).

Die Lähmungen anderer Körpermuskeln[3]) wurden hier zur Erklärung herangezogen.

Die Muskelstörungen können, gleich den psychischen erst wochenlang, z. B. sieben Wochen nach einer Kohlenoxydvergiftung auftreten. In einem solchen Falle entstand Diplopie infolge einer Parese des rechten Obliquus superior. Heilung erfolgte nach einigen Wochen[4]).

Im konvulsivischen Stadium wurden mehrfach die Augäpfel in

1) Meczkowski, Gaz. lekarska. 1902. No. 29.
2) Knapp, Arch. f. Augenheilk. Bd. IX. S. 229.
3) Grisolle, Pathol. interne. 5. éd. T. II. p. 57.
4) Meczkowski, Gaz. lekarska. 1902. No. 29.

rollender Bewegung[1]), einmal im paralytischen etwas nach oben gedreht[2]) gefunden.

Von dem Nystagmus der Bergleute wird angegeben[3]), daß er durch eine Art chronischer Kohlenoxydvergiftung herbeigeführt werden kann. Man fand denselben am häufigsten bei solchen Arbeitern, welche in der Nähe von brennenden Strecken und glimmenden Kohlenflötzen zu arbeiten hatten und der Einwirkung der entstehenden unvollkommenen Oxydationsprodukte in besonderem Maße ausgesetzt waren[4]). Weitere Erfahrungen haben gelehrt, daß für das Zustandekommen dieser Art von Nystagmus auch noch eine Reihe von anderen Schädlichkeiten in Betracht kommen, wie schlechte Beleuchtung, gezwungene Haltung des Körpers, Kopfes und der Augen bei der Arbeit[5]), doch läßt sich die Bedeutung der vielleicht auch durch andere Gase verschlechterten Luft als eines unterstützenden Momentes nicht von der Hand weisen.

Die Ursache der Muskelstörungen hat sich anatomisch nicht nachweisen lassen. Fuchs hält sie für nukleär, zu welcher Annahme manche Schilderungen, z. B. die obige von Knapp wohl Veranlassung geben. Auch auf die Degenerationen wird hingewiesen, die in der Muskulatur bei Kohlenoxydvergiftung gefunden wurden. Der hierdurch bedingte Verlust des Tonus sollte den Exophthalmus verursachen können.

Wir sehen in der Myopathie, die das Kohlenoxyd erzeugt, wesentlich den Ausdruck einer Ernährungsstörung, nicht nur durch ein mehr oder minder respirationsunfähiges Blut — der Tod eines Tieres tritt ein, wenn der respiratorische Koeffizient auf 50 pCt. gesunken ist — sondern auch durch ein Blut, das ernährungsunfähige, vielleicht sogar giftige Eiweiße führt. Der akut einsetzende Exophthalmus hat andere Ursachen. Hier spielt die überall erkennbare Erweiterung der Gefäße, die mit ihrem stärker gewordenen Kaliber mehr Raum einnehmen, gewiß eine Rolle, wenn auch nicht die einzige.

c) Herpes zoster ophthalmicus.

Das Kohlenoxyd scheint gelegentlich auch die direkte oder mindestens indirekte Veranlassung zum Entstehen von Herpes zoster gegeben zu haben.

So entwickelte sich bei einem 85jährigen, durch Kohlenoxyd vergifteten Manne, der zum Zwecke der Wiederbelebung mit kaltem Wasser übergossen war, vier Tage später unter neuralgischen Schmerzen ein Herpes zoster, entsprechend der Verbreitung des ersten Trigeminusastes mit Einschluß des N. nasociliaris und Beteiligung des Auges[6]). Es erschienen Abschilferung des Hornhautepithels, eine Hyperämie der Iris und Chorioidea, Verengerung der Pupille, sowie Glaskörpertrübungen. Nach 14 Tagen erfolgte der Tod.

Am Ganglion Gasseri zeigte der mediale zum ersten Aste gehörige Abschnitt eine interstitielle Infiltration mit Rundzellen und Fettkörnchenzellen. Die Ganglienzellen waren geschwunden. Die Nervenfasern ließen

1) Becker, Deutsche med. Wochenschr. 1889. No. 26—28. — Caussé, p. 361.
2) Zieler, Ueber Nachkrankh. bei Leuchtgasvergiftungen. Halle 1897. S. 7.
3) Schroeter, Klin. Monatsbl. f. Augenheilk. 1871. S. 135.
4) v. Reuß, Arch. f. Ophthalm. Bd. XXIII. Abt. 3.
5) Snell, Brit. med. journ. 11. July 1891.
6) Sattler, Wiener med. Wochenschr. 1889. No. 9. S. 327.

nur geringe Veränderungen erkennen, aber die von Ganglien ausgehenden Fasern waren in hohem Maße degeneriert. Das Ganglion ciliare, bis in welches sich diese Fasern verfolgen ließen, erschien normal. Im Bereiche des Orbiculus ciliaris fanden sich mykotische Thromben.

d) Sehschwäche durch Kohlenoxyd.

In nicht gar seltenen Fällen, und bisweilen recht ausgedehnt, erzeugt das Kohlenoxyd eine Beeinträchtigung des Sehvermögens. Dieses Symptom ist lange bekannt. Schon vor viel mehr als 200 Jahren wurde berichtet, daß ein Heizer, der Glasöfen mit zu jungem, stark rauchendem Holze geheizt und dabei viel Rauch aufgenommen hatte, neblig sah: „gemina eius sidera tenebricosa involvebantur nebula quam excipiebat, plenaria eorum velatio, nulla arte detegenda". Und aus nicht viel späterer Zeit wurde gemeldet, daß eine Jungfrau, die viel Kohlendunst eingeatmet hatte, blind geworden sei.

Sicherlich leidet in dem größeren Teil der hierhergehörigen Fälle der Opticus. Es würde ebenso unberechtigt sein, alle derartigen Sehstörungen auf cerebrale Erkrankungen (Blutungen, Erweichungen) zurückzuführen, wie wenn man verlangen wollte, daß die Sehschärfe immer leide, wenn das Kohlenoxyd die Gehirnfunktionen schwer beeinträchtigt hat. Bei vielen solchen Kranken, bei denen während des Lebens psychische Leiden vorhanden und nachher grobe Veränderungen im Gehirn erkennbar waren, bestanden nur geringfügige oder gar keine Sehstörungen.

Die centrale Sehschärfe kann nur vermindert oder ganz aufgehoben sein. Man stellte ein- und doppelseitige Sehstörungen fest.

Schon im Jahre 1814 fand ein Experimentator, der Kohlenoxyd absichtlich einatmete, daß das Gas Sehstörungen erzeugen könne. Nach mehrfachem tiefem Einatmen schwanden Bewußtsein und Willenskraft schnell. Er fiel bewegungslos hin und blieb bewußtlos eine halbe Stunde liegen. Sauerstoffeinblasungen in die Lunge wurden sofort vorgenommen. Darauf trat schnell Wiederbelebung unter starkem Kopfschmerz, konvulsivischen Bewegungen und unregelmäßigem Puls ein. Bei vollem Bewußtsein erschienen gänzliche Blindheit, Uebelkeit und Schwindel. Am folgenden Tage waren diese Symptome geschwunden.

Einige Vergiftete waren nach dem Erwachen aus dem Coma blind. Die Blindheit, beziehungsweise Schwachsichtigkeit, kann Stunden, oder Tage oder mehrere Wochen lang anhalten. Bei einem jungen Mädchen, das ausnahmsweise keine Kopfschmerzen hatte, erschien sie als vollständige mit dem zurückkehrenden Bewußtsein, verlor sich aber bald wieder, obschon der Tod nach zwei Tagen erfolgte.

Ein junger Mann, der in einer Ammoniakfabrik viel Kohlenoxyd eingeatmet hatte und dadurch drei Tage lang maniakalisch gewesen war, wurde für 17 Tage amblyopisch[1]).

Bisweilen vergeht eine gewisse Zeit bis zur Ausbildung der Amblyopie. So vergiftete sich z. B. eine Frauensperson in selbstmörderischer Absicht mit Kohlendunst. Vierzehn Tage später erkrankte sie mit Schmerzen und eigentümlichen Oedemen an den Beinen, später kam Fieber hinzu. Anästhetische Zonen fanden sich an verschiedenen rechtsseitigen Körpergebieten, vorzugsweise dem N. trigeminus. Schloß sie

1) Millar bei Scott, The Lancet. 1896. 25. Jan. p. 218.

das linke Auge, so sah sie mit dem rechten die Gegenstände verschleiert. Nach etwa sechs Wochen bestand an der rechten Cornea und Sclera Insensibilität, die sich aber nach weiteren zwei Wochen verminderte. Die Sehschwäche blieb aber bestehen[1]).

In umfänglicherer Weise bestanden in den folgenden Fällen die Sehstörungen.

Ein Arbeiter hatte aus einem geborstenen Rohr in einem Kanale Leuchtgas eingeatmet. Er wurde bewußtlos, klagte, als er wieder erwachte, über äußerste Muskelschwäche, später über Eingenommensein des Kopfes.

Die nach fünf Tagen vorgenommene Augenuntersuchung ergab: Reduktion der Sehschärfe auf $^1/_6$ beiderseits; Abnahme der Akkommodationsbreite um die Hälfte der normalen; Licht- und Farbenperzeption war im centralen Sehen normal, dagegen das Gesichtsfeld jederseits außerordentlich stark eingeengt, so daß Grün, Blau, Rot erst im Fixierpunkte erkannt wurden. Weiß war bis 5° von letzterem entfernt. Unter Blutentziehung, Augendiät, Dunkelkur nahm die bedeutende Einengung ab. Die Grenze für Weiß lag in 20°, für Rot, für Grün und Blau in 15°. Die Einengung war in allen Fällen ringförmig.

Der ophthalmoskopische Befund ergab außer einer stets zu konstatierenden Fülle und Schlängelung der retinalen Venen in den ersten Zeiten nach dem Unfalle das Folgende: Die Grenzen der in Farbe, Blutfüllung und Durchsichtigkeit kaum geänderten Papillen waren leicht wolkig trübe; nach oben rechts und bis zum doppelten Abstande von der Papille fand sich in der Retina eine graurötliche, ein Retinalgefäß streckenweise verdeckende Trübung, welche im Laufe von sechs Wochen sich völlig verlor. Auch erschienen beide Maculae luteae nicht so klar als normal, ohne daß jedoch eine wesentliche Veränderung hätte konstatiert werden können. Bei der letzten Untersuchung war der Augenhintergrund, abgesehen von einer noch stets vorhandenen Fülle der Retinalvenen, normal[2]).

Selten wurde eine Entzündung des Sehnerven beobachtet, wie sie die folgende Mitteilung schildert. Die Neuritis optici war im Abheilen begriffen. Als Ausdruck ihres Vorhandenseins kann neben dem objektiven Befunde die linksseitige Herabsetzung des centralen Farbensinnes angeführt werden. Die rechtsseitige Akkommodationslähmung wird unter Berücksichtigung des den übrigen neuritischen Krankheitserscheinungen parallelen Verlaufes auf einen entzündlichen Prozeß am peripheren Nerven oder an den Wurzelfasern und nicht auf eine destruktive Veränderung im Kerngebiet zurückgeführt.

Infolge der akuten Einatmung von Kohlenoxydgas beim Hineinwerfen von Kalkstein in einen Koksofen wurde ein Arbeiter plötzlich bewußtlos, delirierte und lag dann im Krankenhaus somnolent komatös mit Pulsverlangsamung und Erbrechen. Das Bewußtsein kehrte nach ca. zehn Tagen zurück. Bewegungsstörungen an beiden Beinen, besonders dem rechten, folgten, die von einer peripherischen Lähmung abzuleiten waren, ebenso Verminderung der Sensibilität. Zu den Symptomen einer multiplen Neuritis gesellte sich eine Beteiligung des Sehnerven.

Die ca. vier Monate nach dem Unfalle vorgenommene Augenuntersuchung

---

1) Simon, Des paralysies. Paris 1882. p. 69.

2) Schmitz, Festschrift zur Feier des 25jähr. Jubil. des ärztl. Vereins des Reg.-Bez. Arnsberg. 1893. Daselbst noch ein ähnlicher Fall. — Bei einem anderen Kranken wurden wegen des negativen Befundes und normaler Pupillarreaktion centrale Veränderungen angenommen (Manzutto, La clin. ocul. 1911. XII. p. 610.).

ergab: Beträchtliche Hypermetropie. Herabsetzung der Sehschärfe: Rechts + 6,5 D, S = < $^4/_5$, Links + 7,0 D, S = $^4/_6$.

Nach einigen weiteren Monaten ging die manifeste Hypermetropie links auf 6,5, rechts auf 5,5 bei annähernd gleichbleibender Sehschärfe (r. > l.) zurück.

Die Prüfung des centralen Farbensinnes ergab bei normalen Gesichtsfeldgrenzen eine Herabsetzung wesentlich auf dem linken Auge, am stärksten für Grün, am geringsten für Blau.

Die erste Untersuchung mit dem Spiegel ergab beiderseits etwas verschwommene Papillengrenzen und rechts allgemeine, links auf den oberen inneren Quadranten beschränkte abnorme Rötung. Diese entzündlichen Erscheinungen gingen später zurück.

Die rechtsseitige Akkommodationsbreite war verringert, derart, daß erst bei Ueberkorrektion der Hypermetropie mit + 8,0 D die Einstellung auf 22 cm möglich wurde. Nach ca. $3^1/_2$ Monaten besserte sich dieser Zustand, so daß mit + 5,5 auf 24 cm akkommodiert wurde. Links ergab die Akkommodationsfähigkeit mit + 7,0 einen Nahepunkt in 17 cm, nach zwei Wochen in 23 cm und nach 13 Wochen mit + 8 in 24 cm.

Die Pupillen waren nur anfangs verschieden weit und erweitert, und reagierten auf Licht, später normal[1]).

Bemerkenswert ist, daß mit der Wiederkehr der Funktion und des Muskeltonus sich auch die Refraktion des Auges besserte.

Bei einem anderen Kranken zeigte sich nach Wiederkehr des Bewußtseins Nystagmus, Herabsetzung der Sehschärfe, konzentrische Gesichtsfeldbeschränkung, Verlust der Farbenempfindung bis auf Rot und Hyperämie der Sehnervenpapille. Nach $2^1/_2$ Jahren waren auch schwere motorische und sensible Störungen an den Gliedmaßen vorhanden[2]).

Die Amaurose kann von Hemianopsie gefolgt sein. Diese kann alle Teile des Gesichtsfeldes, den äußeren, inneren oder oberen Teil der Retina betreffen und mit normalem, oder herabgesetztem oder fehlendem centralen Sehvermögen einhergehen.

Es deuten diese hemiopischen Sehstörungen auf Erkrankungen des intracraniellen Teiles des Sehorganes, deren spezieller Sitz hier und da erschlossen werden konnte.

Bei einem mit Kohlenoxyd vergifteten Manne war Bewußtlosigkeit eingetreten, welche dauerte bis starke Brech- und Würgbewegungen erschienen. Der Kranke war nach dem Erwachen vollständig auf beiden Augen erblindet, doch begann schon am nächsten Tage das Sehvermögen mit der Besserung des Allgemeinbefindens wiederzukehren bis auf Nebligsehen, das aber auch nach drei Tagen wieder verschwunden war. Schließlich blieb eine rechtsseitige Hemiopie übrig. Rechts bestand M $^1/_4$ bei angeblich normaler Sehschärfe, links war M = $^1/_5$. Die Sehschärfe war herabgesetzt.

Am Augenhintergrunde waren beiderseits ringförmige Staphylome nachweisbar und an der linken Macula ein teilweise pigmentierter gelblicher Fleck, der als Grund der geringeren centralen Sehschärfe angenommen wurde. Das rechte Gesichtsfeld war größer als das linke. In beiden Augen fehlte die rechte Gesichtsfeldhälfte. Am linken verlief die Grenze etwas von oben außen nach unten innen und ging nach innen um den Fixierpunkt. Rechts lief die Grenze genau durch den Fixierpunkt, war aber im übrigen nicht so geradlinig wie auf dem linken Auge, sondern zeigte im oberen Teile eine Ausbiegung über die Vertikale, während sie im unteren diese

1) Schwabe, Münch. med. Wochenschr. 1901. No. 39. S. 1530.

2) Stursberg, Deutsche Zeitschr. f. Nervenheilk. 1908. Bd. 34. S. 432. — S. a. Manzutto, La clin. ocul. 1911. p. 610.

nicht erreichte. Der blinde Fleck, dessen Mitte Centrum des Gesichtsfeldes war, wurde als abnorm vergrößert bezeichnet, jedoch sein Durchmesser auf 3° angegeben. Man suchte das Krankheitsbild zu erklären unter der jetzt vollends unhaltbar gewordenen Voraussetzung einer Totalkreuzung im Chiasma. Man meinte, durch die Brechbewegungen sei ein Blutextravasat entstanden im linken seitlichen Chiasmawinkel. Dieses hätte komprimiert: vom linken Nervus opticus die Fasern, welche zur äußeren linken Netzhauthälfte ziehen, und zwar nach oben hin unvollkommen, nach unten hin vollkommen, ferner einen Teil der Fasern, die zur inneren Netzhauthälfte ziehen; vom linken Tractus opticus die Fasern, die zur inneren Hälfte der rechten Retina streichen und noch einen Teil der Fasern, die zur äußeren Netzhauthälfte gehen[1]).

Es handelte sich offenbar um einen Herd im linken Tractus oder um eine kortikale Störung.

Ein 60 jähriger Pfarrer hatte um Mitternacht den Gashahn wahrscheinlich nicht vollständig zugedreht. Morgens 4 Uhr sollte er geweckt werden und wurde bewußtlos in seinem Bette gefunden. Durch Wiederbelebungsversuche (Einatmen von Sauerstoff, Brechmittel) kam er gegen Abend wieder zu sich. Die ersten zehn Tage war er vollständig blind, dann trat allmähliche Besserung ein. Wochenlang war er geistig umnachtet. Nach sechs Wochen waren noch Denkvermögen und Gedächtnis geschwächt. An die Räume seiner Wohnung konnte sich der Kranke nicht mehr erinnern. Sechs Wochen nach dem Unfalle machte er einen verworrenen und unbeholfenen Eindruck. Sprache und Bewegungen waren auffallend langsam, die Augen äußerlich normal, ebenso die Augenmuskeln, die Pupillen etwas weit, ihre Reaktion träge. Die Sehschärfe betrug kaum $^3/_{12}$ beiderseits.

Ophthalmoskopischer Befund fast normal. Die Arterien waren vielleicht etwas geschlängelt, und Arterien und Venen etwas dünner als normal. Das Gesichtsfeld erwies sich bei der Prüfung mit der Hand nur nach oben ziemlich erhalten, links auch ein wenig nach innen vom Fixierpunkte noch vorhanden. Farben wurden richtig erkannt. Therapie: Passende Diät und Jodkalium in kleiner Gabe.

Nach zwei Monaten war die Sehschärfe kaum $^3/_4$ und die Sprache sicherer. Die Zunge wich etwas nach links ab. Das Kniephänomen war vorhanden. Das Gedächtnis hatte sich gebessert. Die Pupillen waren unverändert. Bei Belichtung von rechts erfolgte an beiden Augen lebhafte Reaktion, von allen anderen Richtungen träge. Links war die Reaktion noch schwächer als rechts. Es fehlte beiderseits die ganze linke Gesichtsfeldhälfte außer dem üblichen Bezirk um den Fixierpunkt, ebenso die untere Hälfte der rechten. Im beiderseitigen Gesichtsfelde waren nur die rechten oberen Quadranten erhalten und diese auf 45° eingeengt. Die Rotempfindung reichte nach oben bis 22°, nach außen bis 23°; die Blauempfindung oben bis 32°, außen bis 34°. Beiderseits bestand eine fast mathematische Kongruenz der Gesichtsfelder für Weiß und Farben. Der ophthalmoskopische Befund war unverändert. Nach fast zwei Monaten war die Sehschärfe $^3/_3$ und das Gesichtsfeld unverändert. Auch direkt in das Auge geworfenes Licht wurde auf den defekten Stellen nicht empfunden. Sonst kam keine Aenderung, auch nicht bei späteren Vorstellungen[2]).

Es handelt sich also um eine vollständige linksseitige, teilweise rechtsseitige homonyme Hemianopsie mit normaler Sehschärfe und verhältnismäßig gutem Farbensinn.

---

1) Illing, Wiener allgem. med. Zeitung. 1874. No. 23—25.

2) Purtscher, Centralbl. f. prakt. Augenheilk. 1900. S. 228. — Beiderseitige homonyme Hemianopsie, zugleich mit sensorischer Aphasie hat Lochte beobachtet Münch. med. Wochenschr. 1905. S. 1611.

Ein Ehepaar, 67 beziehungsweise 65 Jahre alt, wurde durch einen beweglichen Ofen mit Kohlenoxyd vergiftet. Während die Frau bald das Bewußtsein wieder erlangte, erwachte der Mann erst allmählich aus dem Coma, war blind, erkannte erst vom 5.—6. Tage an die Stimme seiner Frau, machte von dann an in seinem Verhalten den Eindruck eines Paralytikers und blieb so.

Die Untersuchung der Augen ergab Folgendes: Aeußerer Anblick normal; Muskeln nicht gelähmt. Pupillen gleich, von mittlerem Durchmesser und guter Reaktion auf Licht, schwächer auf Akkommodation.

Ophthalmoskopischer Befund. Rechts: Hypermetropischer Astigmatismus; Staphylom an dem unteren Teil der Papille. Papille gleichmäßig rot, leicht verschleiert. Arterien und Venen normal.

Links: Peripapilläre senile Chorioiditis. Papille gleichmäßig gerötet. Arterien etwas verengt, Venen nicht geschlängelt. Centrale Exkavation. Leichte Hypermetropie.

Das Sehvermögen schien in der oberen Hälfte beider Retinae zu fehlen; die untere Hälfte konnte Finger erkennen. Rot wurde hier gut erkannt, aber nicht Grün. Die Trennungslinie der sehenden von der blinden Partie des Auges ging fast horizontal durch das Auge. Die Macula fiel beiderseits in die amblyopische Zone[1]).

Das Bestehen symmetrischer Skotome in Form einer Hemianopsia inferior in dem vorstehenden Falle gab Anlaß die Ursache der Sehstörung in die Hinterhauptslappen zu verlegen, umsomehr, als intellektuelle Störungen, die an kortikale erinnerten, vorhanden waren. Man hielt es aber auch für wahrscheinlich, daß gleichzeitig in dem intracraniellen Teile beider Nervi optici, vielleicht auch im Chiasma centrale retrobulbärneuritische Herde bestanden.

Das Erhaltensein des pupillären Lichtreflexes erklärt sich durch das Erhaltensein eines guten Teils der Sehnervenfasern, die das Auge mit den primären Opticuscentren verbinden.

Ein 45jähriger Mann hatte vorübergehend durch fünfstündiges Einatmen von Leuchtgas das Bewußtsein verloren. Am fünften Tage war die rechte Pupille enger als die linke, sonst konnte kein abnormer Befund festgestellt werden. Auf beiden Augen bestand vollständige linksseitige Hemianopsie für Farben, während Weiß nur im linken oberen Quadranten fehlte. Der Zustand blieb während der Beobachtung in mehreren Monaten unverändert[2]). Es wurde ein Herd im Sehcentrum angenommen.

Eine 54jährige Frau hatte vor fünf Monaten eine Kohlenoxydvergiftung erlitten. Sie erwachte damals mit Schwindel- und Angstgefühl, starker Benommenheit, Kopfschmerzen, Gliederzittern, Brechneigung. Nachdem sie sich in frischer Luft erholt hatte, bemerkte sie eine Sehstörung der Art, daß sie von mehreren neben einander befindlichen Gegenständen nur einen sah. Im Laufe der Zeit erfolgte langsame Besserung. Die spektroskopische Untersuchung des Blutes hatte Kohlenoxydhämoglobin ergeben. Es bestand keine hemiopische Pupillenreaktion.

Sehschärfe $= {}^6/_8$; — 1 D, cyl. Achse horizontal $= {}^6/_6$ beiderseits. Mit + 2,5 D Sn 0,4 — 25 cm ganz glatt gelesen.

Es bestand eine ausgesprochene homonyme linksseitige Hemianopsie für Farben, scharf in der Mitte abschneidend. Die Weißgrenzen waren links intakt, rechts war ein sektorenförmiger Einschnitt von innen her an dem Fixierpunkt feststellbar. (Fig. 57.)

---

1) Raffegeau, Annales médico-psychologiques. 1899. Sér. VII. T. IX. p. 454.
2) Friedenwald, Arch. of Ophthalm. Vol. XXIX. 1900. p. 294.

Fig. 57.

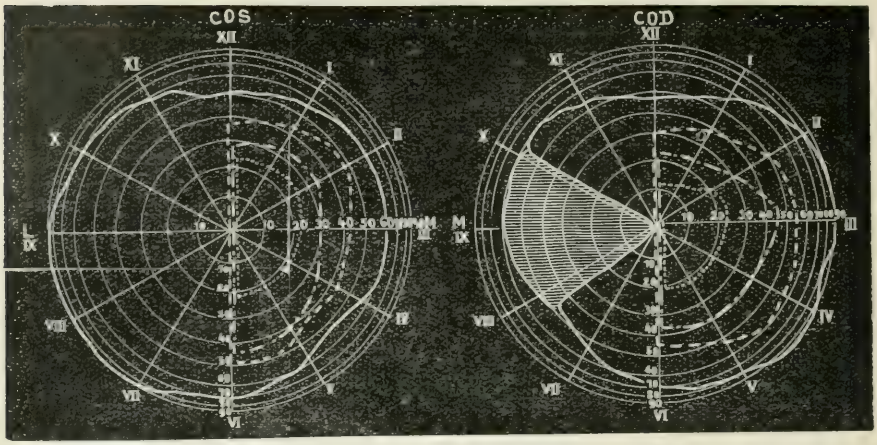

Anscheinend bestand anfangs eine Störung der optischen Erinnerungsbilder, da die Kranke sich auch in bekannter Umgebung nicht mehr zurecht fand[1]). Es wurden kleine corticale Blutungen als Ursache angenommen.

Vorübergehende Beschränkung eines, z. B. des rechten Gesichtsfeldes, bei bestehender rechtsseitiger Lähmung, Kontraktur, Anästhesie, Blasenlähmung usw. kann ebenfalls entstehen[2]).

Die Beobachtung einfacher konzentrischer Einengung des Gesichtsfeldes, läßt auch die Beteiligung des extracraniellen Sehapparates in gewissen Fällen zweifellos sein.

Der Farbensinn ist bei einzelnen Kranken erhalten, bei anderen gestört gefunden worden. So wurde bereits angeführt, daß ein solcher Hemiopischer Rot gut erkannte, aber nicht Grün.

Auch Xanthopsie kommt vor. Ein 16jähriger Bursche wurde durch Kohlendunst vergiftet. Es erschienen Asphyxie und enge, reaktionslose Pupillen. Nach dem Wiedererlangen des Bewußtseins entstanden Kopfschmerzen, Schwerbesinnlichkeit und doppelseitige Xanthopsie für acht bis zehn Stunden, der ein centraler Ursprung zugeschrieben wurde. Alle Gegenstände, namentlich helle, erschienen glänzend schwefelgelb. Dabei waren die Augen äußerlich normal, die Pupillen mittelweit, und reagierten gut auf Licht. Beiderseits bestand eine Herabsetzung der Sehschärfe auf $^6/_9$, und die Gesichtsfelder waren konzentrisch eingeengt[3]).

e) Befunde am Augenhintergrunde und im Gehirn.

Die Befunde an den Augen mit Kohlenoxyd vergifteter Menschen sind teilweise schon in den bisher berichteten Fällen mitgeteilt worden.

1) Enslin, Klin. Monatsbl. f. Augenheilk. 1904. Bd. I. S. 39.
2) Duponchel, Gaz. hebdom. de Méd. 1891. No. 8. p. 88.
3) Hilbert, Memorabilien. Bd. XL. 1895. No. 2. S. 72.

Im Einklang mit sonstigen Veränderungen am Körper stehen die Gefäßerweiterungen und die Schlängelung der Arterien und Venen. Ein solcher Zustand kann natürlich nicht in jedem Stadium der Vergiftung erwartet werden, weil die wechselnden allgemeinen Verhältnisse, unter denen dann der Körper steht, auch eine Aenderung der Gefäßweite bedingen. Einmal wurde eine venöse Kongestion und Leersein der Arterien bei Rötung der Papille beobachtet[1]).

Präretinale Blutungen kommen sehr wahrscheinlich häufiger vor als sie erkannt werden. Das Erbrechen im ersten Stadium der Kohlenoxydvergiftung hat direkt mit ihrem Entstehen nichts zu tun. Sie hängen mit der Gefäßerweiterung und dem geänderten physikalischen Verhalten des Blutes zusammen. Kommt zu diesen Faktoren noch eine, wenn auch nur kurz dauernde, aber starke Erhöhung des Blutdrucks, z. B. im Konvulsionsstadium, dann ist der Blutdurchtritt durch oder aus den Gefäßen leicht möglich. Ein beobachtetes kleines Papillarexsudat wurde auf eine solche Blutung zurückgeführt.

Ein Mann zog sich eine schwere akute Vergiftung dadurch zu, daß er bei der Reinigung der sogenannten Reinigungskästen einer Gasanstalt aus Unvorsichtigkeit das Gas in großen Mengen ausströmen ließ. Er fiel bewußtlos um und konnte nur durch lange fortgesetzte künstliche Atmung und energische Reizmittel aus seinem gefahrdrohenden Zustande errettet werden. Es traten heftige Krämpfe auf. Die Pupillen waren weit und von träger Reaktion, die Augen in rollender Bewegung. Es bestand eine starke Erhöhung der Körperwärme. Zahlreiche rosarote Flecke waren auf der Haut. Das Blut hatte eine hellrote Farbe, im Urin war etwas Eiweiß. Am zweiten Tage ließen die Konvulsionen nach, am vierten war wieder Nahrungsaufnahme möglich. Die Pupillen waren meist weit und reagierten ca. acht Tage lang nicht auf Licht. Allmählich stellte sich hochgradige Erschöpfung, ein stuporöser Zustand und Parese der linken Körperseite für acht Tage ein. Der Harn wurde wieder normal. Alsdann zeigten sich: Gedächtnisschwäche, langsame und skandierende Sprache, Muskelzittern, Schwindel und Flimmern vor den Augen.

Das fernere Krankheitsbild entsprach mit dem Muskelzittern usw. fast vollständig dem der multiplen Sklerose, doch fehlte der Nystagmus, wie auch sonstige Störungen der Augenbewegungen. Die Sehschärfe war normal, doch wurde noch zeitweise über Flimmern vor den Augen geklagt. Am Hintergrunde fand sich beiderseits Hyperämie der Netzhautvenen und rechts am unteren inneren Papillenrande ein kleines Exsudat, welches eine Vene eine Strecke weit bedeckte[2]).

Die Umgrenzung der Papillen erschien bei einem anderen Kranken leicht wolkig trübe, nach oben rechts und bis zum doppelten Abstand von der Papille in der Retina eine graurötliche, ein Retinalgefäß streckenweis verdeckende Trübung, die sich in sechs Wochen verlor.

Noch ein anderer Vergifteter ließ eine Papille als gleichmäßig rot und leicht verschleiert erkennen.

In einem tödlich verlaufenen Falle, in dem die Sektion einen Erweichungsherd im Linsenkern ergab, fand sich „eine deutliche Hyper-

1) Benson, l. c.
2) Becker, Deutsche med. Wochenschr. 1889. No. 26—28.

ämie am Augenhintergrunde". Um schließlich die Möglichkeit des Entstehens einer Neuritis optici bei der Kohlenoxydvergiftung absolut sicherzustellen, ist auf die oben mitgeteilten Befunde hinzuweisen.

Veränderungen im Gehirn werden, wie schon hervorgehoben wurde, häufig festgestellt, von fleckiger kapillärer Rötung, besonders der grauen Substanz der Corpora striata und der Thalami optici an bis zu Erweichungsherden im Linsenkern usw. So fand sich in einem Falle von subcorticaler Ataxie nach Kohlenoxydvergiftung eine Verstopfung der Verzweigung der Arteria fossae Sylvii und des Circulus arteriosus Willisii mit einem Erweichungsherde im linken Lobus angularis. Während des Lebens bestand nur eine mäßige Einschränkung der oberen Gesichtsfeldhälfte; links war die Papille leicht grauweiß gefärbt. Rechts bestand eine alte Hornhautnarbe, welche die ophthalmoskopische Untersuchung unmöglich machte[1]).

Anilin.

Anilin[2]) ist, wie Nitrobenzol, ein echtes Blutgift, das aus Oxyhämoglobin Methämoglobin, beziehungsweise Hämatin zu erzeugen vermag. Die groben Störungen am Sehapparat sind ebenso wie die allgemeinen von den Blutveränderungen ableitbar und durch sie leicht verständlich. Wenn in solchen Vergiftungsfällen die Hautdecke, wie gewöhnlich fälschlich gesagt wird, „cyanotisch", wie es richtig heißen muß grauviolett verfärbt, und das Blut dunkel gefunden wird, so ist auch immer eines der obengenannten Zersetzungsprodukte spektroskopisch auffindbar. Wo sie vermißt wurden, da lag es stets an einer individuellen Unfähigkeit, richtig zu untersuchen.

Störungen am Auge werden am häufigsten bei Anilinarbeitern beobachtet. Als lokale, durch Anilindämpfe oder Uebertragung von Anilin mit den Fingern erzeugte Einwirkung kommt Ciliarinjektion, und wohl damit im Zusammenhang stehend Photophobie vor.

Sind die Blutveränderungen, z. B. nach dem Trinken von Anilinöl, sehr stark, so enthalten die Augengefäße methämoglobinhaltiges Blut, das z. B. der Conjunctiva und Sclera eine bräunlich-gelbe Färbung verleihen kann. Dies ist die eine Quelle einer solchen Verfärbung und unserer Ansicht nach die häufigere. Eine zweite entspringt aus der Beziehung zwischen Blutvergiftung und hämatogenem Icterus. Bei einem 44jährigen Anilinarbeiter sah man eine solche Verfärbung an Binde- und Hornhaut neben einer leichten Herabsetzung der Sehschärfe.

Das Anilin hat auch bei örtlicher Anwendung am Auge in einer Lösung von 2 pM. eine mydriatische Wirkung. Sie ist nach Vergiftungen durch Anilindämpfe oder Anilinöl bei Menschen und Tieren gesehen worden, fast immer in Verbindung mit schweren Allgemeinstörungen. Waren die Pupillen im Beginn der Vergiftung mittelweit, so erweitern sie sich noch in deren Verlauf. Eine Einheitlichkeit in der Beeinflussung der Pupillen besteht aber keineswegs; denn man konnte sowohl nach innerlicher oder kutaner Vergiftung, als auch nach Vergiftungen von Arbeitern mit Anilindampf eine ausgesprochene Pupillen-

1) Berkhan, Arch. f. Psych. Bd. XXIII. 1891. S. 558.

2) Die Anilinfarbstoffe werden im 2. Bande, in dem Kapitel „Entzündungs- und Aetzgifte" abgehandelt.

verengerung feststellen. Es scheint hierzu eine besonders nachhaltige Gifteinwirkung erforderlich zu sein. Nur vereinzelt wurde bei einem Arbeiter, der durch Zufall Anilin verschluckt hatte, eine normale Pupillenweite gefunden.

Die Pupillen waren bald gut, bald schwach und langsam auf Licht reagierend. Es gibt aber zweifellos Fälle, in denen das Gegenteil feststellbar war.

Es fehlen auch nicht schwerere Augenstörungen, z. B. Akkommodationsschwäche und Hemeralopie. Die eine Zeitlang beliebte therapeutische Anwendung von Anilinöl schuf in einem Falle von Hypopyonkeratitis ein Glaukom. Nach mehrfachen Punktionen erfolgte Wiederherstellung bis die Sehschärfe Fingerzählen in 1 m betrug.

Bei einem Anilinarbeiter fand sich einmal eine doppelseitige Iritis mit Amblyopie. Ermüdungserscheinungen beim Sehen, Nebelsehen bei normaler Sehschärfe und leichte Herabsetzung des Sehvermögens wurden häufiger bei Arbeitern festgestellt; doch kommt zweifellos auch ein schwereres Ergriffensein des Sehvermögens vor. Der Vorgang, der dazu führt, ist unseres Erachtens eine mehr oder minder akut einsetzende Ernährungsstörung des Augenhintergrundes durch das zur Ernährung der Gewebe untauglich gewordene Blut. Während viele aus der gleichen Quelle fließende Vergiftungssymptome mit dem Schwinden des Methämoglobins verblassen, können die Augenstörungen bleiben. In erster Linie leidet in solchen Fällen der Opticus.

Ein Färber, der in seinem Berufe schon schwer im Munde und der Nase durch Kaliumbichromat geschädigt worden war, mußte oft in einem schlecht ventilierten Raume Anilinsalze abwiegen. Er bekam dadurch Sehstörungen: Einengung des Gesichtsfeldes für Weiß und Farben, und ein dreieckiges Skotom für Rot und Grün, an der Spitze central, an der Basis 20° nach außen gelegen. Es bestand eine Neuritis optici. Die Ränder der Papillen und die Arterien waren verwischt, und die Venen geschwollen[1]).

Ebenso schlimm erging es einem 35jährigen Färber, der Anilinöl ohne Vorsichtsmaßregeln umgoß. Er bekam Schwindel, Kopfschmerzen, Ohnmacht und Blässe der Haut (Methämoglobinämie) und als Erkrankungssymptome seitens der Augen nach 15 Tagen eine sehr starke Einengung des Gesichtsfeldes in der temporalen Hälfte mit Blindheit für Grün und Blau. Die Konturen der Papille waren verschleiert, die Venen ein wenig geschwollen und die Arterien leer[2]).

Im Tierversuch fand man erhebliche Veränderungen an den Ganglienzellen der Netzhaut und in den Körnerschichten, im Sehnerven Degeneration der Nervenfasern und Kernproliferation des Bindegewebes. Eine Katze, die nach 0.5 Anilinöl in 24 Stunden zugrunde ging, zeigte schon solche Veränderungen[3]).

---

1) Veasey, Americ. journ. of ophthalm. 1898. May. p. 49. — Galezowski, Recueil d'ophthalm. 1876. p. 210. — Leloir, Gaz. méd. de Paris. 1879. No. 47. p. 606. — Müller, Deutsche med. Wochenschr. 1887. No. 2. — Novelli, Bollet. d'oculist. T. XII. p. 15. — Simi, ibid. No. 20. — Friedlaender, Neurol. Centralbl. 1900. Bd. XIX. S. 161. — Mc Kinley, Ophthalm. society of the United Kingdom. 1886. p. 144.

2) Boni, Archivio di ottalmol. 1903. Vol. X.

3) Igersheimer, Arch. f. Ophthalm. Bd. 71. — Palermo, Ann. di ottalm. 1905. H. 5—8.

Acetanilid.

Das Antifebrin ruft nicht selten Hautausschläge hervor. Schleimhäute, darunter auch die Conjunctiva, können an solchen teilnehmen. Bei einer Frau sah man nach Einnehmen von 0,5 g ein solches Conjunctivalexanthem ca. sechs Stunden bestehen.

Auch das Gefühl von Stechen in den Augen und Tränenlaufen kam vereinzelt vor.

Die Pupillen wurden in einem verschiedenen Zustande gefunden, nach einer Vergiftung mit insgesamt 3 g, in einer Stunde genommen, über mittelweit und reaktionslos, nach 4 g mittelweit und nur wenig auf Licht reagierend, nach 7 g in $2^1/_2$ Stunden eng und unbeweglich, und einmal unter vielen Kranken bestand ausgesprochene Mydriasis neben träger Reaktion[1]). Selten ist Doppeltsehen und starke Amblyopie.

Nach Verschlucken von 3 g Antifebrin in einer Stunde trat Schwindelgefühl und Sausen in den Ohren ein. Die Sehschärfe sank auf beiden Augen rapid bis auf ein Minimum herab, so daß der Kranke nicht imstande war, sich in seinem Zimmer zurechtzufinden. Die Pupillen waren über mittelweit und reaktionslos. Handbewegungen wurden mühsam in $^1/_2$ m nur central wahrgenommen. Das Gesichtsfeld war erheblich eingeschränkt, die Papillen abgeblaßt, das Kaliber der Gefäße verkleinert. Es wurden Einatmungen von Amylnitrit verordnet. Schon fünf Minuten nach der ersten Einatmung besserte sich das Sehvermögen unter Rötung des Kopfes und Vermehrung des Pulses. Die Besserung nahm nach weiteren zweistündlichen Inhalationen zu[2]).

Die veranlassende Ursache der schweren Sehstörung wurde in einer akuten Blutleere der nervösen Centralorgane infolge von Gefäßkrampf gesehen. Dafür sollten die Blässe des Gesichts und der Schleimhäute sowie auch der Erfolg der Therapie sprechen. Ein solcher Gefäßkrampf ist bisher nicht nachgewiesen worden. Nur einmal wurde angegeben, daß nach subkutaner Beibringung von 0.5 g Antifebrin bei einem Hunde die vorher weiten Ohrgefäße sich verengt hätten. Andererseits kann man bei Tieren bei derselben Behandlung auch Erweiterung der Ohrgefäße feststellen. Will man demnach die Sehstörungen nicht als Kollapswirkung deuten, so bleibt nur übrig, die methämoglobinbildende Kraft des Antifebrins als Ursache heranzuziehen.

Die Netzhautvenen wurden bei starker Antifebrinwirkung als erweitert bezeichnet[3]), in anderen Versuchen ein solcher Befund aber vermißt[4]).

Nach Einnehmen von 0,6 g Antifebrin erschien bei einer Intermittenskranken nach etwa einer Stunde unter Jucken ein erythematöser Ausschlag am ganzen Körper einschließlich der Conjunctivae[5]).

Nitrosomethylmethan. Dieser Körper macht auf der Haut rote, juckende Stellen und Blasen, nach Einatmung Bronchialkatarrh sowie

1) Hilbert, Memorabil. 1895. Jahrg. XXXIX. No. 2. S. 65. — Doll, Deutsche Med.-Ztg. 1887. S. 817. — Heinzelmann, Münchener med. Wochenschr. 1887. S. 37.

2) Hilbert, l. c.

3) Müller, Deutsche med. Wochenschr. 1887. No. 2.

4) Herczel, Centralbl. f. d. med. Wissensch. 1887. S. 546.

5) Ballou, Medical news. 1898. Vol. I. p. 791.

schmerzhafte Entzündung und Akkommodationsstörungen der Augen. Die Vergiftung ist der Diazomethanvergiftung ähnlich.

Paramonobromacetanilid. Das Antisepsin erzeugt bei Tieren Krämpfe, Herzstörungen, Hämoglobinurie, beziehungsweise Methämoglobinurie und Glykosurie. Bei Menschen veranlaßten schon 0,3 g ein blaugraues Aussehen, Zuckungen, Zittern, Schwindel, Muskelschwäche und Strabismus.

Nitrobenzol.

Das Mirbanöl ist ein Blutgift. Wenn akut davon genügend aufgenommen wird, entsteht in der Blutbahn Methämoglobin und bei längerem Anhalten der Vergiftung auch Hämatin. Daß dadurch sekundäre funktionelle Störungen im Gehirn und den Sinnesorganen kommen können, bedarf keiner weiteren Begründung. Abgesehen von der Methämoglobinämie, die sich durch eine grauviolette Hautfärbung kundgibt, erscheinen als zerebrale Störungen: Schwindel, Kopfschmerzen, später Sopor, auch wohl Trismus und Tetanus.

Auf etwaige subjektive Sehstörungen ist bisher wenig geachtet worden, obgleich die Analogie mit ähnlich wirkenden, auch chemisch dem Nitrobenzol nahestehenden Stoffen das Vorkommen solcher als wahrscheinlich annehmen läßt.

Man beobachtete bisher in einem Falle starke Injektion der Gefäße der Bindehaut[1]) und häufiger livide Färbung der Albuginea.

Die Pupillen wurden nur einmal bei schon weit vorgeschrittener Vergiftung als verengt beschrieben. Sie erweiterten sich bei demselben Vergifteten und wurden reaktionslos, als nach etwa 24 Stunden nach einer Besserung ein Rückfall eintrat. Bei vollkommen benommenem Sensorium und Unfähigkeit der aktiven Muskelbewegung sah man die Pupillen mittelweit, reagierend und den Cornealreflex erhalten. Erst später, als das Blut „teerartig schwarz“ geworden war, erweiterten sie sich und wurden reaktionslos. Sie wurden erst wieder normal, als das Blut nicht mehr die eben angegebene Beschaffenheit besaß, sondern „tief rotbraun, beinahe schwarz“ aussah.

In den meisten Fällen waren die Pupillen sehr erweitert und reaktionslos, oder zeigten eine nur träge Reaktion, selbst dann, wenn die übrigen Reflexe am Körper noch gut erhalten waren.

Die Augäpfel wurden mehrmals als prominent bezeichnet oder krampfhaft nach oben verdreht, ebenso wurde auch darüber berichtet, daß dieselben typische, abnorme Bewegungen machten, z. B. um die senkrechte Axe rollten[2]) oder sich langsam von links nach rechts bewegten[3]). Vereinzelt wurde von Doppeltsehen berichtet[4]).

Die ophthalmoskopische Untersuchung in einem Falle, in dem nach Verschlucken einer großen Menge von Nitrobenzol mit Anilin, ohne daß Sehstörungen vorhanden waren, die Pupillen sehr verengt, aber noch reaktionsfähig waren, ergab für drei Tage eine enorm dunkle, intensiv violette Färbung des Augenhintergrundes, d. h. der Retina und des Sehnervenkopfes. Der Farbenunterschied zwischen Arterien und

1) Schenk, Vierteljahrsschr. f. ger. Med. 1866. N. F. Bd. IV. S. 329.
2) Helbig, Deutsche militärärztl. Zeit. 1873. Heft 1. S. 36.
3) Pagenstecher, Ein Fall von Nitrobenzolvergiftung. Würzburg 1867.
4) Posselt, Wiener med. Wochenschr. 1897. No. 30—33.

Venen war verwischt, da beide Gefäßarten wie mit Tinte gefüllt erschienen. Hin und wieder fanden sich in der Nähe der Venen kleine Hämorrhagien[1]).

Was hier geschildert wurde, muß sich notwendig in jedem Falle einer stärkeren Methämoglobinämie finden, weil es das wichtigste Charakteristikum einer solchen Blutvergiftung darstellt. Die dunkle Farbe des Methämoglobins gibt mit den mehr oder minder farbigen Geweben Mischfarben, die aber immer zu Violett, Grauviolett, Schiefrig usw. hinneigen. Bei der vorstehenden Vergiftung hat zweifellos Anilin, das leichter als Nitrobenzol Methämoglobin bildet, zu dem Befunde wesentlich mitgeholfen.

Aus etwa 50 Beobachtungen an Arbeitern, die nur durch Nitrobenzol gewerblich vergiftet wurden, ging hervor, daß an den Augen im ganzen wenig Veränderungen vorkommen; nur die Pupillen wurden gelegentlich ungleich, Gesichtsfelder und Fundus normal gefunden. Eine exakte Prüfung wird indessen auch hier die angegebenen Farbenveränderungen auffinden lassen[2]).

Bei einem Chemiker, der Nitrobenzol und Stickoxyd eingeatmet hatte, war das Gesichtsfeld verengt[3]).

Dinitrobenzol.

Die fortgesetzte Aufnahme von pulverförmigem oder verdampftem m.-Dinitrobenzol oder **Roburit**, das Dinitrobenzol neben Chlornitrobenzol und Ammoniumnitrat enthält, kann schwere Vergiftungssymptome seitens der verschiedensten Organe in Zeiträumen veranlassen, deren Dauer zu einem nicht geringen Teil von der Individualität, zum Teil natürlich auch von der Menge des aufgenommenen Giftes abhängt. Dieselben leiten sich unserer Ueberzeugung nach zum wesentlichen Teile entweder direkt von den durch diesen Stoff erzeugten Blutveränderungen ab, oder sind Abhängigkeitsleiden derselben. Bei Menschen kommt es zu einer spektroskopisch erkennbaren Methämoglobinämie oder Hämatinämie leichter und schneller als bei der Nitrobenzolvergiftung.

Die fahlgelbe oder braungelbe Farbe der Arbeiter mit Dinitrobenzol, die Gelbfärbung der Sklera, die Blaufärbung der Lippen, die Leber- und Milzschwellung, die Dunkelfärbung des Harns und die Störungen der Magen- und Darmfunktionen hängen — dafür sprechen auch Gründe der Analogie mit anderen Blutgiften — mit der Blutalteration zusammen. Es wäre nicht schwer auch die Störungen im Zentralnervensystem und an den Augen genetisch von dieser abzuleiten. Immerhin liegt die Möglichkeit vor, daß nebenher durch Blutzersetzungsprodukte[4]) noch eine direkte Beeinflussung nervöser, zentraler Gebilde zu Stande kommt und dadurch mit veranlaßt werden könnten: die hämmernden Kopfschmerzen, der unruhige Schlaf, die allgemeine Körperschwäche, die Empfindungsstörungen in Armen und Beinen, das Gefühl der Steifheit in den Fingern und Zehen und die Sehstörungen.

---

1) Litten, Berl. klin. Wochenschr. 1881. No. 2. S. 22.
2) Prosser White, The Practitioner. 1889. Vol. II. p. 14.
3) Sezülinsky, Mitteil. a. d. Augenkl. Jurjew. 1904. H. 2.
4) Lewin, Zeitschr. f. Biologie. 1901. Bd. XLII. S. 110.

Als die Erkrankungen der Arbeiter mit Dinitrobenzol zuerst bekannt wurden, nahm man die Klagen des einen oder anderen von diesen über Störungen des Sehvermögens von Seiten des Fabrikarztes mit einem gewissen Zweifel auf, als handelte es sich um Simulation. So findet sich in einer Krankengeschichte[1]) folgender Passus:

„Arbeiter B. erkrankte unter den Symptomen der Binitrobenzolvergiftung. Andere Arbeit wurde ihm zuerteilt. Genesung. B. behauptet seitdem an Sehschwäche zu leiden (objektiv nichts nachweisbar)."

Sehr bald erkannte man jedoch den genetischen Zusammenhang der Dinitrobenzolvergiftung mit den Sehstörungen, die freilich nicht immer vorhanden zu sein brauchen, oder nur Pupillenungleichheit bei Ausschluß von Einschränkungen des Gesichtsfeldes oder des Farbensehens darstellen können[2]). Immerhin ist die Morbiditätsfrequenz und damit auch die Zahl der an Sehstörungen Erkrankten beträchtlich hoch. Sie beläuft sich unserer Schätzung nach auf mindestens 20— 25 pCt.

Das Leiden beginnt in dem größeren Teil der Fälle doppelseitig, meist erst, nachdem andere zentrale Leiden, wie Benommenheit und Schwindelerscheinungen mit einer Graublaufärbung der Haut und Schleimhäute eine Zeit lang bestanden haben. Die ersten Klagen beziehen sich auf Verschleierung des Sehens, die ein genaues Beobachten für die Ferne oder Nähe unmöglich macht[3]).

Die Durchsichtigkeit der Augenmedien ist nicht gestört. Die Pupillenreaktion auf Licht und Akkommodation kann normal oder nur

Fig. 58.



Grenze für Weiß
Grenze für Blau
Grenze für Rot
Grenze für Grün

1) Schroeder, Vierteljahrsschr. f. ger. Med. 3. Folge. 1. Suppl.-Heft.
2) Prosser White, The Practitioner. 1889. Vol. II. p. 14.
3) Nieden, Zentralbl. f. Augenheilk. 1888. S. 193.

etwas verlangsamt sein, und Retina und Papille eine starke venöse Hyperämie und schwache Füllung des Arterienrohres aufweisen. Verengerung der Gefäße wurde auch vermißt und gelegentlich die Papillen blaß gefunden, oder es wurden alle Gefäße als gefüllt bezeichnet bei Prominenz der Papille[1]). Meistens erscheinen die Papillenränder scharf. In einem Falle[2]) war die Grenze der Papille scharf bis auf einen kleinen Sektor des unteren Randes des rechten Auges, wo sich an den nach unten ziehenden Venenstamm ein deutlich begrenztes, ca. papillengroßes Exsudat anschloß. Die Sehschärfe betrug $^{10}/_{200}$ beiderseits. In anderen Fällen wurde sie beiderseits zu $^{3}/_{60}$, oder rechts zu $^{6}/_{24}$ und links zu $^{6}/_{36}$, oder beiderseits zu $^{6}/_{36}$ gefunden[3]).

Das peripherische Sehen kann herabgesetzt, die Grenze für Weiß konzentrisch gleichmäßig eingeengt sein, das Erkennen von Blau unter das von Rot herabsinken und die Grenzzonen für Grün und Rot zu denen von Blau und Weiß relativ weiter erscheinen. Das angeführte Retinalexsudat trat auch bei der perimetrischen Aufnahme als deutlicher Defekt im unteren inneren Quadranten hervor (Fig. 58).

In einzelnen Fällen wurde auch neben einer konzentrischen Einengung des Gesichtsfeldes ein zentrales Skotom für Rot und Grün oder auch nur für Rot (Fig. 59) auf beiden Augen beobachtet.

Fig. 59.

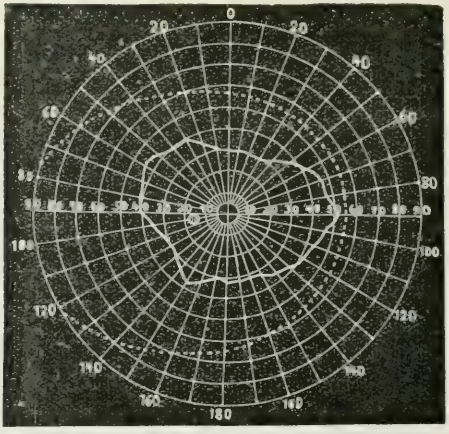

Das Gesichtsfeld des rechten Auges ist dem des linken vorstehenden vollkommen ähnlich.

Der Verlauf der Erkrankung des Sehvermögens ist ein sehr verschiedener. Wesentlich hängt derselbe natürlich von der Dauer der Aufnahme des Giftes, beziehungsweise von dem Bestehen der Blutveränderung ab. Die Individualität ist jedoch hierbei nicht ganz belanglos.

In einigen der beobachteten Fälle trat nach einigen Wochen, nachdem die Beschäftigung mit dem Dinitrobenzol ausgesetzt und Strychnin innerlich oder subkutan angewandt worden war, Besserung der Sehschärfe ein, in anderen schwanden zwar gewisse Funktionsstörungen, z. B. die

1) Mohr, Deutsche med. Wochenschr. 1902. No. 5.
2) Nieden, l. c.
3) Snell, Brit. med. Journ. 1894. Vol. I. p. 449.

Störungen des Allgemeinbefindens, die grauviolette Methämoglobinverfärbung der Haut, die Herzstörungen u. a. m., während das Sehvermögen nicht so bald zur Norm zurückkehrte. In dem einen der oben zitierten Fälle[1]) nahm das Retinalexsudat allerdings bald an Intensität der Farbe ab und begann sich konzentrisch einzuengen. Die venöse Hyperämie des Sehnervenstammes verminderte sich gleicherweise wie die der Conjunctivalgefäße, und die Füllung der Arterien nahm zu. Die Sehschärfe, sowohl zentral als auch peripherisch zeigte in diesem Zeitraume noch kaum eine Aenderung, und begann erst in der vierten Woche, nachdem der Kranke schon wieder sich völlig wohl und kräftig fühlte, langsam zu steigen. Die Grenzzone für Weiß erweiterte sich, während Blau noch immer in den engen Grenzen wie zuerst erkannt wurde. Der Augenhintergrund war inzwischen fast zur Norm zurückgekehrt. Nach sechs Wochen hatte der Kranke nur soweit sein Sehvermögen wiedererlangt, als es zur Verrichtung seiner Beschäftigung notwendig war, d. h. daß es nicht normal geworden war.

Nitroglycerin.

Der flüssige Salpetersäureäther des Glycerins wandelt sich im Körper sehr wahrscheinlich in eine salpetrigsaure Verbindung um. Die Empfindlichkeit der Kranken für denselben schwankt sehr; Gewöhnung an ihn findet in großem Umfange statt.

Blutandrang nach dem Kopfe, Schwindel und Kopfschmerzen sind die häufigsten Nebenwirkungen. Die Augen glänzen und werden gegen Licht empfindlich. Die Bindehaut kann stark injiziert sein. Nach Vergiftung mit einer großen Dosis von Nitroglycerin waren die Pupillen normal, nach mehrtägigem Gebrauche von medizinalen Mengen erweitert.

Tiere und Menschen, die versuchshalber oder zu arzneilichen Zwecken Nitroglycerin erhalten hatten, ließen eine Schwächung des Sehvermögens, Nebligsehen usw. erkennen. Dieses Vorkommnis ist so oft festgestellt worden, daß an der Richtigkeit nicht gezweifelt werden kann. Die Ursache ist nicht feststellbar. Nach Analogie mit ähnlich wirkenden Stoffen (salpetrige Säure, Salpeter, Amylnitrit) könnte an eine flüchtige Ernährungsstörung des Augenhintergrundes durch methämoglobinhaltiges Blut gedacht werden. Außerdem aber käme noch die ganz bedeutende Gefäßerweiterung und Spannungsänderung im Gefäßsystem, die das Nitroglycerin erzeugt, in Frage.

Nach subkutaner Beibringung von drei bis fünf Tropfen bei Menschen entstanden Kopfschmerzen, Ohrensausen, Gesichtskongestionen, und ophthalmoskopisch nachweisbar eine Erweiterung der Gefäße des Augenhintergrundes.

Dynamit.

Die bei der Explosion des Dynamits sich entwickelnden Gase enthalten Kohlensäure, Stickoxydul, sowie unzersetztes Nitroglycerin. Die durch sie erzeugten Symptome stellen jedenfalls Kombinationswirkungen dar, unter denen die dem Kohlenoxyd zugehörigen die wesentlichen sind.

Nach Betreten eines Raumes, der erfüllt war mit Gasen, die nach einer

1) Nieden, l. c.

Dynamitexplosion zurückgeblieben waren, erkrankten zwei Männer, der eine mit vorübergehender Amaurose ohne Befund, der andere mit dauernden Sehstörungen mit ophthalmoskopischen Veränderungen[1]).

Ein anderer, 47jähriger Mann hatte in einem ausgetrockneten Brunnenschachte Dynamit explodieren lassen und sich $2^1/_2$ Stunden später in denselben hinabgelassen. Er verlor das Bewußtsein, ebenso ein zweiter, ihm nachgeschickter Mann. Beide wurden mit Seilen herausgezogen. Der zweite, der nur kürzere Zeit in dem Brunnen gewesen war, kam nach zwölf Stunden wieder zu sich, war aber blind. Nach 24 Stunden erlangte er sein Sehvermögen wieder. Der ophthalmoskopische Befund war normal. Der erste Vergiftete zeigte vorübergehende Gedächtnisstörungen und war ebenfalls erblindet. Die Papillen waren abgeblaßt, die Arterien verengt. Er erhielt Strychnin subkutan und Inhalationen von Amylnitrit. Nach einem halben Jahre war Fingerzählen dicht vor dem Auge möglich. Die Pupillen reagierten auf Licht und Konvergenz. Es bestand eine geringe Abblassung der temporalen Papillenhälften. Wiederherstellung erfolgte nicht.

Salpeter. Ein Mädchen nahm 16 g Salpeter statt Glaubersalz. Außer örtlichen Wirkungen im Verdauungskanal traten noch ein: Vorübergehende Blindheit, anhaltende Taubheit und Sprachlosigkeit, tetanische Zufälle u. a. m. Nach acht Tagen kamen Sprache und Gehör allmählich wieder, während die Bewegung noch nach vier Wochen mangelhaft war.

Es ist dies unseres Wissens der einzige Vergiftungsfall mit Salpeter, in dem eine Sehstörung beobachtet wurde. Ob dieselbe auf eine Methämoglobinämie, veranlaßt durch Nitritbildung, zurückzuführen ist, läßt sich nicht entscheiden.

Salpetrige Säure.

In welcher Form auch die salpetrige Säure in den Körper gelangt, oder wie immer sie sich aus komplexen Stoffen abspaltet, immer veranlaßt sie eine Methämoglobinämie, beziehungsweise Hämatinämie[2]). Nebenher verursacht sie, auch als Salz, eine Verstärkung des Spitzenstoßes und eine leicht erkennbare Abnahme der Spannung der Arterienwand sowie das Gefühl des Pulsierens in allen Gefäßen, ähnlich, aber schwächer wie Amylnitrit oder Nitroglycerin. Etwas größere ärzneiliche Mengen von Natriumnitrit können Lichtscheu, und toxische Mengen der salpetrigen Säure vorübergehende Amblyopie, die als eine toxämische aufzufassen ist, erzeugen. Treten infolge der Blutvergiftung Atmungsstörungen ein, so fehlt auch nie Pupillenerweiterung und Exophthalmus.

Am Augenhintergrunde nahm man Erweiterung der Netzhautgefäße und Röte der Papille wahr. Bei genauerem Zusehen wird man eine Verfärbung des Gefäßinhaltes ins Schwarzbraune nicht vermissen. Es ist nicht unmöglich, daß nach Einatmung von viel Salpetrigsäuredämpfen auch Kapillarthrombosen in den Augengefäßen entstehen.

Ein gesunder Mensch schlief in einem Zimmer, wo auf einem warmen Ofen ein offenes Gefäß voll Scheidewasser, in welchem Silber aufgelöst war, stand. Der Kranke merkte einen unangenehmen Geruch, blieb aber trotzdem die ganze Nacht in dem Zimmer. Von dieser Zeit an fing das linke Auge, an dem vorher nicht der geringste Fehler gewesen war, an, unter beständigen Schmerzen der linken Seite des Kopfes „blöde" zu werden. Anfangs sah der Kranke Rauch, nachher schwarze

1) Brose, Arch. of Ophthalm. Vol. XXVIII. H. 3 4.
2) Lewin, Arch. f. exp. Path. u. Pharmak. 1889. Bd. XXV.

Flecken, und dann hatte er einen „Star“ im Auge. Der Kranke lag des Nachts im Bette so, daß die linke Seite des Kopfes diesem Dampfe mehr ausgesetzt war, als die rechte.

Aethylnitrit. Der salpetrigsaure Aethyläther (Spiritus Aetheris nitrosi) stellt ein Blutgift dar, das, in Dampfform oder innerlich eingeführt Oxyhämoglobin in Methämoglobin umwandeln und Kollaps mit fast unfühlbarem Puls, oder auch Pulsbeschleunigung mit Cyanose und Erweiterung, sowie Starre der Pupillen hervorrufen kann[1]).

Schwefelwasserstoff. Kloakengas.

Seit 200 Jahren kennt man die Eigenschaft des Schwefelwasserstoffes, Störungen am Auge zu erzeugen, sobald derselbe mit den Emanationen der Kloakenstoffe an und in das Auge gelangt. Von einer geringeren toxischen Bedeutung sind die ihn begleitenden Kohlensäure und Ammoniak.

Von den Latrinenreinigern wurde angegeben, daß sie nach einer vierstündigen Arbeit fast blind würden. Bei einer Untersuchung eines solchen konstatierte man: „Oculos non parum rubore suffusos ac obnubilatos“. Dieselben Veränderungen stellte man in neuerer Zeit bei Menschen fest, die durch Kloakengas akut vergiftet worden waren. Die Bindehäute der Lider und des Augapfels erschienen lebhaft injiziert und sezernierten, zwei bis drei Tage lang an Stärke zunehmend, seröse Flüssigkeit. Die Lider können gerötet und geschwollen sein, und eine reichliche Tränensekretion bestehen.

Während man früher noch der Ansicht sein konnte, daß diese örtlichen Reizwirkungen dem Ammoniak des Kloakengases zuzuschreiben seien, so muß jetzt hierfür auch der Schwefelwasserstoff angeschuldigt werden. In Selbstversuchen wurde festgestellt, daß das Verweilen in einer Atmosphäre mit 0,1—0,5 p. m. Schwefelwasserstoff regelmäßig Stechen, Brennen oder beißende Schmerzen, akut einsetzend, erzeugen und noch über die direkte Einwirkungsdauer hinaus anhalten lassen kann. Dabei kann Augenkatarrh, Lichtscheu und Lidschwellung bestehen. Auch Tiere unterliegen dem gleichen Einflusse.

Eine oberflächliche, nur mit fokaler Beleuchtung sichtbare Hornhauttrübung im Lidspaltenbereich war bei einigen Personen entstanden, die mit Hebung eines Schiffes beschäftigt waren, welches Cerealien geladen hatte. Es roch stark nach Schwefelwasserstoff. Beim Heben wurden große Mengen angesammelter Gase frei[2]).

Der Zustand der Pupille wechselte in den bisherigen Vergiftungen so, daß einheitliche Feststellungen nicht gemacht werden können. In drei Fällen waren einmal die Pupillen erweitert und reagierten gut auf Licht, im zweiten waren sie auf das stärkste verengt und vollständig reaktionslos, und im dritten hatten sie normale Weite und ihre Reaktion war herabgesetzt. Auch bei der Hydrothionämie durch lange Kotstauung fanden sich die Pupillen normal. Die Erweiterung scheint uns eine Folge einsetzender Atmungsstörungen zu sein. Auch Tiere zeigen Mydriasis bei nicht normaler Atmung, auch wenn sie nur in einer Atmosphäre mit 0,15 p. m. Schwefelwasserstoff atmen. Ist der Gehalt der Atemluft

1) Hill, The Lancet. 1878. Vol. II. p. 766.
2) Trantas, La clin. ophthalm. 1910. Vol. XVI. p. 223.

höher oder vergiftet man sie mit Stoffen, die innerhalb der Blutbahn Schwefelwasserstoff erzeugen, so entstehen neben schweren Atmungsstörungen, Mydriasis, Pupillenstarre, Exophthalmus und Anästhesie der Hornhaut.

Nur einmal wurden bei einem Arbeiter, der den bei der Paraffingewinnung sich entwickelnden Schwefelwasserstoff gelegentlich einer Kesselreinigung eingeatmet hatte, Muskelstörungen in Gestalt von Strabismus convergens bei reaktionslosen Pupillen, Cyanose und Trismus beobachtet.

Zweifellos kann auch der Schwefelwasserstoff Sehstörungen hervorrufen, deren Entstehungsweise freilich nicht kar ist. Handelte es sich nur um akute, schwere Vergiftungen, dann würden die durch das Gas am Blutfarbstoff erzeugten materiellen Veränderungen hierfür verantwortlich gemacht werden können. Es wurde aber auch festgestellt, daß nach einem Verweilen von ca. $2^1/_2$ Stunden in einer Atmosphäre mit 0,2 p. m. Schwefelwasserstoff nicht nur nach Beendigung des Versuches Schmerzen in den Augen eintraten, sondern am nächsten Morgen Kopfschmerzen und schlechtes Sehen für die Ferne bestand. Erst zwei Tage später wurde die Sehschärfe besser. Es ist durchaus nicht ausgeschlossen, daß nicht doch eine leichte Blutalteration mit der Sehstörung in diesem Falle in Zusammenhang gestanden hat, zumal der Experimentator auch „blaß“ geworden war. Zu beweisen ist dies freilich nicht. In alter Zeit nahm man an, daß die Kloakengase Blindheit durch Bildung von „Infarkten“ in den Augengefäßen erzeugten. Kommt es in solchen Fällen zu schwereren Blutveränderungen, so wäre das Entstehen von Kapillarthrombosen durch Blutdetritus sehr wohl möglich[1]).

Schwefel. Der innerlich arzneilich angewendete oder zu Vergiftungszwecken genommene Schwefel wirkt dadurch, daß er im Darm in Schwefelalkali übergeht. Dieses zersetzt sich aber durch die Kohlensäure der Gewebe in Schwefelwasserstoff und kohlensaures Alkali. Vergiftungserscheinungen, einschließlich Mydriasis, die bei Tieren und Menschen beobachtet wurden, rühren vom Schwefelwasserstoff her. Nach einer Dosis von 60 g, die in zwei Malen genommen worden war und Prostration, Erbrechen, blutige Durchfälle, Hämaturie, Kopfschmerzen u. a. m. erzeugt hatte, waren die Pupillen eng und reaktionslos.

Paraphenylendiamin.

Dieses, als Haarfärbemittel (Juvenin, Juvenia, Nußextrakt, Phönix) und auch in der Feder- und Pelzfärberei gebrauchte Mittel kann an der Haut entzündliche Veränderungen weit über die Anwendungsstelle hinaus erzeugen. Unter heftigem Jucken entsteht ein Erythem mit Oedem der Augenlider, der Stirn, der Wangen usw. An der Kopfhaut, den Augenbrauen, selbst auf den Beinen bilden sich Bläschen, die ihren Inhalt austreten und sich zu Krusten umwandeln lassen.

1) Kwilecki, Studien über die Giftigkeit des vom Menschen inhalierten Schwefelwasserstoffs. Würzb. 1890. — Lehmann, Arch. f. Hyg. Bd. XIV. S. 235. — Thierling, Ueber Vergiftung durch Kloakengas. 1879. — Roemer, Münch. med. Wochenschr. 1897. No. 31. — L. Lewin, Arch. f. path. Anat. 1878. Bd. LXXIV. — Brouardel et Loye, Compt. rend. de l'Acad. de Sciences. T. CI. p. 401.

Es hat bisher von ophthalmologischer Seite die zweifellos vorhandene und auch im Tierexperiment in die Erscheinung tretende eigenartige Beziehung des Paraphenylendiamin zu der Augenhöhlengegend wenig Beachtung gefunden. Schon vor 15 Jahren wurde auf diese Tatsache hingewiesen. Man fand, daß, wenn man das Mittel subkutan irgendwo am Körper einspritzt, ein außerordentlich starker Exophthalmus auftritt. Das Auge rückt beinahe aus der Orbita heraus. Die Conjunctiva, blaß und ödematös, bildet eine enorm chemosierte Masse, welche fast vollständig die Hornhaut verdeckt. Das ganze intraorbitale Gewebe ist infiltriert. Diese Wirkungen erfolgen fast sicher nach Einbringen von 0,1 g des Giftes auf 1 kg Tier[1]). Die Wirkung beginnt spätestens nach Verlauf einer Stunde. Der Exophthalmus ist bei Kaninchen sehr wenig ausgesprochen oder gar nicht vorhanden, bei Hunden typisch.

Einem $8^1/_2$ Pfund schweren Hunde wurden 0,3 g Paraphenylendiamin subkutan unter die Rückenhaut injiziert. Nach $1^1/_2$ Stunden fühlten sich die Bulbi hart an; es bestand etwas Tränenfluß, und nach zwei Stunden große Abgeschlagenheit und starke Chemosis. Besonders die Gegend der Plica semilunaris trat wulstig hervor; die Lidspalte war klein, die Lider ödematös. Der Bulbus fühlte sich wie ein steinharter rundlicher Tumor an und war protrudiert. Die Pupillen reagierten. Am nächsten Tage bestand ein geringer eitriger Belag auf der rechten Conjunctiva; Chemosis und Exophthalmus waren geschwunden. Nach drei Tagen erfolgte volle Erholung[2]).

Die Augenbewegungen können auch aufgehoben sein, und der Augenhintergrund schwere Veränderungen aufweisen.

Fünf Hunden wurde das neutrale salzsaure Salz des Paraphenylendiamins in 15prozentiger wässeriger Lösung unter die Haut der Kreuzbeingegend eingespritzt. Zwei Tiere bekamen sofort die tödliche Gabe, die anderen wurden mehrfach mit geringeren Dosen behandelt, und dazwischen die Wiederherstellung abgewartet. Bei allen Tieren zeigte sich nach etwa einer halben Stunde deutliche Unruhe, die Bindehaut der Sclera erschien chemotisch und blaß, Tränen- und Schleimabsonderung vermehrt. Allmählich wurden beide Bulbi vorgetrieben, so daß nach ein bis zwei Stunden die Lider kaum geschlossen werden konnten. Die Spannung stieg auf + 2 bis + 3. Die Augenbewegungen waren ganz aufgehoben, die Pupillen etwas erweitert, aber beweglich. Die Papillen waren kreideweiß, die Netzhautgefäße fadendünn, periodisch ganz unsichtbar. Immer war deutlicher Arterienpuls vorhanden. Bei zwei Tieren trat erst auf der Höhe der Pulswelle Blut in die Netzhautgefäße, um augenblicklich wieder zu verschwinden. Dies war auch stets durch leichten Druck hervorzurufen.

Am Bulbus selbst fand sich anatomisch nichts Abnormes. Die Erscheinungen beruhen auf einem starken Oedem des Orbitalzellgewebes, welches innerhalb 24 Stunden wieder verschwunden sein kann.

Die Tränen- und Nickhautdrüsen fanden sich braun bis tief schwarz gefärbt. Aehnliches zeigten die Orbitaldrüsen, die Submaxillardrüsen und einzelne Lymphdrüsen. Endocard und Nierenrinde erschienen auch etwas gebräunt. Die Färbung betraf nur das Protoplasma, nicht die Kerne. In der Oedemflüssigkeit war das Gift nicht nachzuweisen. Die

1) Dubois et Vignon, Compt. rend. de l'Acad. 1888. T. CVII.
2) Puppe, Vierteljahrsschr. f. gerichtl. Med. 1896. Supplem. S. 116.

Speicheldrüsen scheiden es aus[1]). Durch intravenöse Injektion werden die Erscheinungen nicht hervorgerufen.

Es gibt noch eine andere Verlaufsart dieser Vergiftung. Bei ihr fehlen die Augensymptome, dafür aber erscheinen Krämpfe, Speichelfluß, Erbrechen, Diarrhoe, Hämaturie, Coma, und der Tod.

Das Paraphenylendiamin koaguliert totes Blut und bildet in ihm saures Hämatin. Ausnahmsweise entsteht einmal Methämoglobin.

Für Menschen wie für Tiere, die durch Paraphenylendiamin vergiftet wurden, ist die Prognose im Allgemeinen gut zu stellen, wenn die Dosen nicht zu hoch waren.

Eine Frau, die sich mit einem Haarfärbemittel „Phoenix", d. h. einer sechsprozentigen Paraphenylendiaminlösung die Haare behandelt hatte, bekam Brennen am Kopfe und der Stirn und brennende Schmerzen in den Augen, Schwellung, Ekzem beziehungsweise Pusteln oder Geschwürchen am Kopfe, der Stirn bis zur Nasenwurzel und bis tief im Nacken. Es bestand außerdem ausgesprochener Exophthalmus, vergesellschaftet mit starkem Tränenfluß. Die Conjunctiva bulbi war entzündlich gerötet, jene der Lider ödematös, so daß ein ziemlicher Grad von Chemosis bestand; die Lider beider Augen waren geschwollen. Durch Schwitzen nahm die Schwellung an den Augen schon am selben Tage ab, am nächsten trockneten auch die Ekzembläschen ein[2]).

Durch ein ähnliches Haarfärbemittel entstand bei einer Frau ein Symptomenkomplex, welcher auf eine Sympathicusreizung zu deuten schien: Heftige Conjunctivitis, Tränenfluß, Juckreiz und leichter Exophthalmus des rechten Auges, Nießkrämpfe, intermittierende profuse wässerige Absonderung aus der Nase. Im Kehlkopf Fremdkörpergefühl und Juckreiz[3]).

Es kann aber auch eine Erkrankung des Sehnerven entstehen. Eine solche entwickelte sich bei einer 48jährigen Frau nach zweimaliger Einreibung mit einer Haartinktur, welche Paraphenylendiamin enthielt. Darauf sank die Sehschärfe auf einem Auge bis auf Fingerzählen in 1 m. Die Untersuchung ergab ein großes centrales Skotom für alle Farben und den Befund der Neuritis optici. Durch Aussetzen des Mittels und ableitende Behandlung trat volle Wiederherstellung ein[4]).

Hydracetin.

Nachdem bei einem Kranken wegen Psoriasis innerhalb vier Tagen etwa 30 g Hydracetin in einer 20prozentigen Salbe über die ganze Körperoberfläche eingerieben waren, traten als Vergiftungssymptome Cyanose, Erbrechen, Fieber, Albuminurie, Ausscheidung eines Blutderivates durch den Harn und Nasenbluten auf, und am nächsten Tage klagte der Patient über eine dunkle Wolke vor dem linken Auge.

Es waren zwei Netzhautblutungen, die eine unterhalb des Sehnerveneintritts, die andere oberhalb desselben, und jede etwa so groß wie der

1) Grunert, Sitzungsber. d. ophthalm. Gesellsch. Heidelberg 1903. — Birch-Hirschfeld, Graefe-Saemisch, Handb. Bd. IX. Kap. 13. S. 100. Bei Affen war der Verlauf ebenso.

2) Pollak, Wiener klin. Wochenschr. 1900. S. 712.

3) Fuchs, Deutsche med. Wochenschr. 1906. No. 51. S. 2095.

4) Chiari, Ann. di ottalm. Vol. XXXVIII. p. 882.

vierte Teil des Papillenumfanges. Der zweiten Blutung entsprechend bestand dicht oberhalb des Fixierpunktes ein kleines Skotom. Die Resorption des Blutes erfolgte nach vier Wochen[1]).

Das Acetylphenylhydrazin ist ein intensives Blutgift, das Methämoglobinämie, Hämaturie und Hämatinurie und Veränderungen an den roten Blutkörperchen erzeugt. Netzhautblutungen, wie die hier beschriebenen, sind als Folge der veränderten Blutbeschaffenheit bei zeitweilig durch Erbrechen oder andere Umstände erzeugtem hohen Blutdruck anzusehen.

Phenylhydroxylamin. Dieses energische Blutgift erzeugte bei einem jungen Manne, von der Haut aus in alkoholischer Lösung resorbiert, eine besonders starke Methämoglobinämie und, von ihr abhängig, einen tief komatösen Zustand. Die Pupillen waren weit, auf Lichteinfall reaktionslos, und der Cornealreflex erloschen. Es bestand keine Dyspnoe, aber Subsultus tendinum, leichtes Krampfspiel an der Kaumuskulatur und Nystagmus. Es trat Wiederherstellung ein[2]).

Kalium chloricum.

Das chlorsaure Kalium ist ein Blutgift, das Methämoglobinämie und Hämatinämie erzeugen kann. In den bisherigen, recht häufigen Vergiftungen mit diesem Salze wurden Sehstörungen vermißt oder nicht mitgeteilt. Die Veränderung des Blutfarbstoffs läßt die Lider blaugrau erscheinen. Mehrfach fiel auf, daß die Augen in die Höhlen zurückgesunken waren. Maximale Pupillenerweiterung fand sich bei einer bewußtlosen und von Trismus befallenen Kranken. Im weiteren Verlaufe der Vergiftung können die Conjunctivae ikterisch erscheinen.

Es ist durchaus möglich, daß Verminderung der Sehschärfe durch Retinitis gelegentlich entstehen kann. Ob eine solche, wie Knies will, mit der durch Kaliumchlorat erzeugbaren Nierenaffektion in Verbindung steht, ist nicht zu entscheiden, erscheint uns aber mehr als unwahrscheinlich. In einem Falle soll durch den Gebrauch einer gesättigten Lösung als Gurgelwasser eine vorübergehende Amblyopie entstanden sein[3]).

---

1) Grünthal, Zentralbl. f. Augenheilk. 1890. S. 73.

2) L. Lewin, Arch. f. exper. Pathol. 1895. Bd. XXXV. — Hirsch u. Edel, Berl. klin. Wochenschr. 1895. S. 891.

3) Roselli, Bollet. dell. osped. oftalm. Roma 1903. p. 68.

5. Tiergifte.

Allgemeines über Reizung des Auges durch Fremdkörper.

Im Tierreiche gibt es eine Anzahl von Lebewesen, die absichtlich gezähnte oder ungezähnte Gebilde, Fäden, Stacheln oder starre Haare verschiedener Stärke und Form, ohne und mit Gift dem sie Berührenden an oder in die Berührungsstelle drücken, oder sie unabsichtlich von sich geben und so veranlassen, daß Haut und Schleimhäute dadurch verletzt werden und sekundär eventuell allgemeine Giftwirkungen sich einstellen.

Es gibt auch Pflanzen, die mikroskopische, nadelförmige Kalkoxalatkristalle, die sogenannten Raphiden enthalten. Selbst von diesen wurde behauptet, daß sie in tierische Gewebe eindringen können, und daß Hautrötung und sogar Hautentzündung mit den entsprechenden subjektiven Empfindungsstörungen ihnen ihr Entstehen verdanken. Demgegenüber wurde nachgewiesen[1], daß es nicht möglich sei, daß so winzige, spitze Fremdkörper an der menschlichen Haut Störungen erzeugen können, wenn sie nicht gleichzeitig Träger von Gift sind.

Gröbere Fremdkörper in Gestalt von Nadeln oder starren tierischen und pflanzlichen Haaren wirken nach ihrem Eindringen als reizende Massen und erzeugen an der Haut, und noch intensiver an Schleimhäuten, Jucken, Stechen, Brennen, Schmerzen und sichtbarlich Rötung und eventuell Schwellung. Derartiges entsteht z. B. durch die Haare von Dolichos pruriens, die ja früher als Medikament verwendet wurden[2]). So sah man in Spanien bei dem Verfertigen eines Gewebes aus der Stipa tenacissima Augenkrankheiten unter den Arbeitern infolge von Reizung durch die Pflanzenfaser entstehen.

Es braucht nicht besonders betont zu werden, daß ein solcher in die nervenreiche Hornhaut oder auch nur in die Conjunctiva eingedrungener Körper reaktiv noch unangenehmer wirken muß als an anderen Körpergeweben. In der Tat kennt man Fälle, in denen z. B. bandförmige Hornhauttrübungen nur durch das Eindringen von Hasenhaaren in das Hornhautepithel bei Hutmachern zustande kamen[3]).

Trotzdem werden sich selbst derartige unangenehme Veränderungen qualitativ und quantitativ noch von denjenigen unterscheiden müssen, die sich infolge der Einwirkung ebenso feiner aber entweder an ihrer Oberfläche oder in ihrem hohlen Innern mit Gift versehener Fremdkörper entwickeln. Aus allgemein toxikologischen Gründen ist zu erschließen,

---

1) L. Lewin, Deutsche med. Wochenschr. 1900. No. 15 u. 16.
2) Vid. auch über Hagebuttenhaare im Sachregister.
3) Topolanski, Wiener klin. Wochenschr. 1894. S. 98.

daß die so entstehenden Gewebsveränderungen, gleichgültig wie sie zustande gekommen sein mögen, schlimmer sein, aber auch ein viel gleichmäßigeres, diagnostisch leichter zugängliches Bild darbieten werden. Dies gilt sowohl für die Vergiftungsbilder, die mit giftigen Haaren und Stacheln aus dem Pflanzenreiche, als auch mit denen aus dem Tierreiche zustande kommen. So erzeugen die Brennessel oder die Laportea moroides durch ihre mit Gift versehenen Haare typische Verletzungen der Gewebe, ebenso wie der nur durch das Mikroskop erkennbare, mit Widerhaken versehene Nesselfaden von Polypen oder Quallen, oder die Haare der Raupen, oder diejenigen der brasilianischen Vogelspinne, welche bei der geringsten Berührung losgehen.

Für die Ophthalmologie können alle diese giftgeladenen Fremdkörper, die im Auge bleiben, Bedeutung gewinnen und haben sie zum Teil schon erlangt. Die Kenntnis der hierhergehörigen Tatsachen, die der eine von uns[1]) zuerst zusammenhängend und kritisch bearbeitete, hat nicht nur wissenschaftlich, sondern auch praktisch diagnostisch für die in einem konkreten Falle einzuschlagende Behandlung einen hohen Wert. Es sei in dieser Beziehung daran erinnert, daß die Ophthalmologie viele Jahrzehnte hindurch die Augenvergiftung durch Raupenhaare nicht kannte oder nicht berücksichtigte, obschon seit Jahrhunderten deren schädigende Fähigkeiten vom Volke gekannt waren.

Die zweite Gruppe der Tiergifte umfaßt diejenigen, die durch einen Fremdkörper in das Auge gebracht werden und darin bleiben, während der Fremdkörper von dem Tiere selbst wieder herausgezogen wird.

In einer dritten Gruppe finden sich die Tiergifte, die ohne das Geleit eines Fremdkörpers, nur für sich allein, das Auge vergiften, entweder dadurch, daß das Gift direkt von dem Tiere in das Auge gebracht wird, oder daß es durch die damit verunreinigten Hände in das Auge gelangt.

Eine vierte Gruppe von solchen Giften schädigt das Auge resorptiv, d. h. erst nach ihrem Uebergange in den Kreislauf.

Ueber die Natur der in solchen pflanzlichen und tierischen Giften wirkenden Bestandteile lassen sich nur Vermutungen hegen. Mit der früheren Annahme, daß es sich meistens um organische Säuren, Ameisensäure usw. handele, kommt man heute nicht mehr aus. Experiment und Erfahrung lehren, daß so kleine Mengen einer solchen Säure einen örtlichen Schaden in dem oft beobachteten Umfange zu veranlassen unfähig sind. Selbst für die Giftwirkung mit Brennhaaren versehener Blätter reicht diese Erklärung nicht aus. Unserer Ueberzeugung nach kann es sich, zumal in den Fällen, in denen die Schädigung umfangreich und langdauernd ist, nur um die Wirkung eiweißartiger Gifte handeln, von denen wir aus Analogien gerade derartige Wirkungen kennen. Dies schließt nicht aus, daß auch noch andere Stoffe, Alkaloide u. a. m. in solchen Giften wirken, doch werden die Eiweißkörper, oder auch deren Derivate der Schädigung immer ihren Charakter verleihen. Zu bedenken ist auch, daß der Reiz eines groben Fremdkörpers zur Entzündung und zur Bildung geweblicher Zerfallsprodukte Anlaß geben kann, die ihrerseits gesunde Gewebe in den Zerfallskreis einbeziehen können, so daß

1) L. Lewin, Lehrb. d. Toxikologie. 2. Aufl. 1897. S. 423. Französische erweiterte Ausgabe. 1903. S. 939.

dann die erzeugten Veränderungen als indirekte Giftwirkungen aufzufassen sind.

Treten an einem Körperteile, z. B. an dem Auge eines Tieres, nach Eindringen eines giftigen oder ungiftigen Fremdkörpers keine Reaktionserscheinungen ein, so beweist dies nur, daß entweder die verletzten Gewebe sehr träge sind, oder daß der Organismus über Mittel verfügt, um gelegentlich auch einen solchen Insult seiner üblichen Folgen zu berauben. Die Regel ist diese Toleranz nicht, sondern immer nur eine Ausnahme.

Der Vollständigkeit wegen sei erwähnt, daß auch an sich ungiftige Tiere dadurch giftig wirken, daß sie pflanzliche oder andere Gifte übertragen. So ist es bekannt, daß in Westindien eine Fliege giftigen Pollen von Comocladia dentata an das Auge Schlafender bringt und dadurch Entzündung mit Blasenbildung veranlaßt. Eine andere, die auf Hippomane mancinella lebt, soll purulente Ophthalmien hervorrufen, und Bienen, die ihren Honig von derselben Giftpflanze einsammeln, ihn dadurch befähigt machen, Augenentzündung zu erzeugen, falls man ihn zu Augensalben benutzt.

Milzbrand ist häufig durch Fliegen auf das Auge übertragen worden. Auch wenn von Phlegmonen, Gangrän und schweren Allgemeinerscheinungen mit sekundären Veränderungen des Sehorgans die Rede ist, dürfte es sich oft um die Uebertragung infektiöser Keime mit dem Insektenstiche handeln.

A. Tiergifte, die zugleich mit einem Fremdkörper in das Auge gelangen und mit ihm dort bleiben.

I. Lepidoptera.

Raupen.

1. Das Gift der Raupen.

Schon in römischer Zeit wußte man, daß Raupen Menschen und Tieren Schaden bringen können. Plinius stellt die Giftwirkung des Kieferspinners derjenigen der Canthariden und des Salamanders gleich, und Dioscorides gab an, daß man sie in Spanien statt Canthariden gebrauche. Giftmischer benutzten in Rom Raupen für ihre Zwecke, so daß dies durch Gesetz verboten werden mußte.

Dieses Wissen wurde im Laufe der Zeiten erweitert. So gab Herocles an, daß, wenn Pferde Raupen fräßen, Geschwülste entstünden, die Haut trocken und hart und die Augen hohl würden. Präziser wurde die Giftnatur der Raupen im Beginne des 17. Jahrhunderts gekennzeichnet: „Omnes erucae uridam vim habent, cutique deglubendae et vesicis excitandis aptam. Pityocampa longe est perniciosissima, sed malignae singulae minus tamen depiles et glabrae.“ Hier werden unterschiedslos alle Raupen für gewebsentzündende Schädlichkeiten, und die glatten unbehaarten nur für weniger schädlich erklärt. Das letztere deckt sich nicht mit den heutigen Anschauungen, wenngleich aber auch gesagt werden muß, daß zuverlässige wissenschaftliche Feststellungen, die die Giftigkeit der glatten Raupen absolut ausschließen, nicht vorhanden sind. Immerhin steht der erste Teil jenes Ausspruches fest, daß behaarte Raupen bis zur Blasenbildung entzünden können.

Trotz der großen Bedeutung der Frage, wie der Giftapparat dieser Raupen beschaffen ist, scheinen uns noch zoologisch-anatomische Lücken in der Erkenntnis vorhanden zu sein. Feststeht, wie uns scheint, das Folgende: Die Haut der behaarten Raupen ist mit zweierlei Haaren besetzt: 1. großen dicken, an der Haut fest anhaftenden und 2. sehr dünnen, brüchigen. Die letzteren stellen die Schädiger für Menschen und Tiere dar. Sie sind bei einigen Raupen besenartig oder haben feinste Stachelchen.

Die Untersuchung frischer Haare des Kiefernspinners, **Gastropacha pini**, ergab drei Formen[1]):

1. Lange, dünne, braune, über den ganzen Körper verbreitet, welche eine der Spitze entgegengesetzte Zähnelung haben. Diese wurden in einem Falle im Auge gefunden.

2. Hinter dem Kopfe breite Querbänder mit kurzen blauen Härchen. Hier macht der Zellbelag eine entgegengesetzte Zähnelung, so daß dieselbe hier als Widerhaken dienen kann. Eine Zähnelung wie bei den im Auge gefundenen war nirgends vorhanden.

3. An der Seite Büschel von grauen Haaren, welche ein sehr verschiedenes Verhalten zeigen.

Der Brombeerspinner, **Gastropacha rubi**, hat braunschwarze Haarbüschel mit rostbraunem Rückenband: die des letzteren sind unter dem Mikroskop hellgelb mit centralem Hohlraum, haben eine kurze Spitze und dachziegelförmige Schüppchen, welche gegen die Haarwurzel gerichtet sind, also wie Widerhaken wirken. An den dunkleren Haaren fehlen diese Schüppchen[2]).

Bei der Prozessionsraupe sind die Haare sehr zahlreich und beiderseitig gespitzt, widerhakig, leicht von der Wurzel abbrechend; sie sitzen in Grübchen. Unter den Haaren vieler Raupen finden sich Drüsen, die in die Haarbasis einmünden. Sie bestehen aus sehr wenig Sekretionszellen mit verästelten Kernen, sind aber auch einzellig. Das scharfe Sekret kann in den etwaigen Hohlraum der Haare eindringen. Von hier kann es durch Porenkanäle oder durch Abbrechen der Haare austreten.

Es hat keinen sonderlichen praktischen Wert, alle Spezies der Raupen anzuführen, denen Giftwirkungen zukommen, zumal, da der wissenschaftliche Nachweis des Drüsenapparates noch nicht von allen behaarten Raupen erbracht ist. Von denen, die häufig Schaden erzeugt haben, seien erwähnt: **Gastropacha pini**, Kieferspinner, **Gastropacha trifolii**, **Gastropacha quercifolia**, Kupferglucke, **Bombyx rubi**, **Bombyx lanestris**, **Cnethocampa processionea**, Prozessionsspinner, **Lasiocampa potatoria**, **Lasiocampa pini**, **Lasiocampa quercifolia**, **Liparis monacha**, Nonne, **Arctia Caja**, brauner Bär, **Spilosoma virginica**, **Pieris brassicae**, Kohlweißling, **Portesia chrysorrhoea**, **Portesia auriflua**, **Morpho Metellus**.

1) Weiß, Arch. f. Augenheilk. 1889. Bd. XX. S. 341.

2) Krüger, Arch. f. Augenheilk. 1891. Bd. XXIV. S. 147. — Marlow, Arch. of ophthalm. 1910. Vol. XXXIX. p. 107. — Das Vorkommen von Widerhaken konnte von anderer Seite nicht bestätigt werden (Stargardt, Arch. f. Ophthalm. Bd. LV).

Daß die Haare dieser und anderer Raupen samt deren Gift die Schädiger für die Augen wie für jede andere Körperstelle, ja sogar für den Gesamtorganismus sind, kann nicht zweifelhaft sein[1]). Eine Beteiligung von Mikroorganismen, die an den Haaren haften, und in die von ihnen erzeugte Wunde gelangen, ist wegen der Gleichmäßigkeit der Symptomatologie der Raupenhaarvergiftung ganz auszuschließen. Das Gleiche gilt für die neuerdings von Fabre kundgegebene Meinung, daß Giftdrüsen, z. B. bei Bombyxarten, fehlen, daß somit kein Gift im engeren Sinne bei der Schädlichkeit der Raupenhaare eine Rolle spielen könne. Es seien vielmehr die Exkretionsmassen der Raupen, die giftig seien. Dadurch erkrankten zuweilen auch die Seidenspinnerinnen, die alte schmutzige Seidencocons verarbeiten, mit schweren Hautentzündungen, ja sogar Hauteiterungen. Man könne eine Seidenraupe, die sich auf frischen Maulbeerblättern aufhalte, ungestraft in die Hand nehmen, aber nicht ohne örtliche Reizerscheinungen eine solche, die durch ihre eigenen oder fremde Exkremente beschmutzt sei. Danach würde die Giftwirkung behaarter Raupen auf das Eindringen der mit Raupenexkrementen beschmutzten Haare zurückzuführen sein. Alle diese Annahmen sind nicht begründet und lassen sich durch Tatsachen widerlegen. Drüsen unter den Raupenhaaren sind sicher von Leydig nachgewiesen worden, nie können ferner Exkremente von Raupen, die an die Haut gelangen, wie bei den Seidenspinnerinnen, die geschilderten Symptome erzeugen, und schließlich wirken Raupen, die auf frischen Blättern, z. B. der Eiche, gesessen haben und nicht äußerlich beschmutzt sind, wie solche, die am Boden im Staube hingezogen sind.

Es sei auch erwähnt, daß die Giftigkeit der Raupen nicht davon abzuleiten ist, daß viele, wie z. B. die Plusien, an Giftgewächsen leben. Das Gift der Raupen ist bisher chemisch nicht exakt untersucht worden. Es ist nicht zu bezweifeln, daß Lackmuspapier, das in einem Behälter aufgehängt wird, in dem sich Prozessionsraupen befinden, nach mehreren Stunden rot wird. Daraus kann aber nicht geschlossen werden, daß der in Betracht kommende Teil des Giftes aus einer Säure, z. B. der Ameisensäure, besteht. Auch Cantharidin enthält, trotz einer entsprechenden Behauptung, das Raupengift nicht.

Wichtig ist die Angabe, daß in Alkohol konservierte Haare nicht entzündungserregend wirken[2]). Bestätigt sich diese, so würde damit allein schon die Giftnatur der Raupenhaare bewiesen sein. Es scheint als ob die Härchen lebender Raupen intensiver als die der toten wirken. Die Bestätigung findet dies sowohl in Krankenbeobachtungen als auch im Tierexperiment. Dieses Ergebnis steht durchaus mit der Annahme im Einklang, daß es sich um ein aus Drüsen abgeschiedenes und durch das Haar in die Wunde gelangendes Gift handelt. Die lebende Raupe scheidet eben durch den Willen oder durch Berührungsreflex frisches Gift ab, während bei der toten eventuell nur das im oder am Haare haftende die Wunde vergiftet.

---

1) Ueber die Rolle, die ein in den braunroten Warzen der Prozessionsraupe befindlicher feiner brauner Staub als Gift spielt, ist bisher nichts Sicheres festgestellt worden. Behauptet wurde, daß der aus schlanken, spitzigen Kegeln bestehende Staub das eigentliche Raupengift darstellt.

2) Laudon, Arch. f. path. Anat. Bd. CXXV. S. 220.

Es ist aber auch wahrscheinlich, daß die Raupenhaare sowohl in bezug auf die Zeit, in der sie abgestoßen werden, als auch in bezug auf die Spezies, der sie zugehören, verschieden stark giftig sind; denn bei Arbeitern, die sich mit der Raupenvertilgung in Wäldern abgeben, tritt bisweilen lange Zeit hindurch keine Augenerkrankung ein, dann aber plötzlich an einem Tage eine Endemie.

Einer älteren Angabe nach sollen die Haare besonders kurz vor den Häutungen bei manchen Arten überhaupt erst giftig oder giftiger werden. Für durchaus irrtümlich halten wir die Annahme, daß die Entzündungserscheinungen im Auge durch chemische Substanzen entstehen, die aus einer teilweisen Resorption der Haare und den dabei sich bildenden reizenden Stoffen folgen. Das Chitin sollte durch Fermente in Glukosen und aromatische Verbindungen zerfallen[1]). Hiergegen spricht jedes Symptom der örtlichen Vergiftung und die Unmöglichkeit, die Behauptung auch nur entfernt zu stützen.

Wie lange das Gift sich in oder an den Haaren hält, kann nur geschätzt werden. Von denen der Prozessionsraupe weiß man, daß sie sicher ihre schädigende Kraft für drei und wahrscheinlich für noch mehr Jahre behalten. Als ein Raupennest, das zehn Jahre lang in einer Glasphiole war, herausgenommen wurde, verursachten die dabei verstäubten Haare bei den umstehenden Menschen einen Hautausschlag.

Der beste Beweis für das Vorhandensein von Gift in den Raupen — gleichgültig, ob es sich um solche mit oder ohne Hautdrüsen handelt — ist die Tatsache, daß Tiere, die Raupen gefressen haben, schwer, beziehungsweise tödlich auch unter allgemeinen Vergiftungssymptomen erkranken. Bisweilen sah man, z. B. bei Kühen, eine 7—8tägige Gastroenteritis entstehen, aber es sind auch Fälle berichtet, in denen bei Kühen, Pferden und anderen Tieren Gliederzittern, motorische Störungen, Herzstörungen und Pupillenerweiterung auftraten. Enten, die den Kohlweißling gefressen hatten, verendeten unter Durchfall, Bewegungslähmung, Atemnot und Blaßwerden des Schnabels. Die Haare, die nur als Fremdkörper die Magen- beziehungsweise Darmschleimhaut reizen, würden solche Symptome nicht erzeugen können.

Vögel und auch Wild verlassen die Wälder, in denen Raupen Verwüstungen erzeugen. Bis auf sehr wenige Ausnahmen scheint es unter den Tieren keine Immunität gegen die Giftwirkung der Raupenhaare zu geben. Der Kuckuk frißt die haarigen Raupen mit Vorliebe. Bei der Sektion von Vögeln und Fröschen, die Raupen gefressen hatten, fand man, daß deren abgebrochene Härchen von dem Magen der Tiere aus weiter gewandert, und schließlich durch konzentrisch geschichtete Bindegewebslagen in Gestalt von Knötchen, z. B. im Mesenterium, abgekapselt waren. Andere Beobachter fanden die Härchen nur mehrere Millimeter tief in die Magenschleimhaut eingedrungen.

Die Gefahr für Menschen, durch Raupenhaare geschädigt zu werden, ist nicht klein; sie wird aktiv, wo an Wegen, Feldern, im Walde usw. diese Schädlinge durch Luftbewegung aufgewirbelt werden. Dringen sie in den Mund und in die Luftwege, so entstehen akute Schwellungen der Pharynx- und Larynxschleimhaut mit Schluckbeschwerden, Husten und Heiserkeit, Angina membranacea, Bronchialkatarrh und eventuell

1) Stargardt, Arch. f. Ophthalmol. Bd. LV. Abt. 3.

Lungenentzündungen. Nach Verschlucken einiger Kohlraupen bekam jemand, wie man aus alter Zeit weiß, Erbrechen und eine nicht wieder zu beseitigende Bauchgeschwulst.

An der Haut kommen Erkrankungen durch Raupenhaare am häufigsten vor. Kinder, die durch die Kleider nicht gehörig geschützt sind, können Anschwellungen der Genitalien, Leukorrhoe, beziehungsweise Phimosis bekommen. Einem Knaben fielen beim Ausnehmen eines Nestes viele Raupen auf die nackte Brust, die Arme und die Schultern. Die dadurch entstandene Hautentzündung und Schwellung vergesellschaftete sich mit Fieber, Somnolenz und Delirium. Trotz aller Bemühungen trat der Tod ein — ein weiterer Beweis für die Giftnatur der Raupenhaare.

In leichteren Fällen entsteht bei einem Menschen ein juckender Ausschlag aus Papeln und Quaddeln, lokalisiert oder am ganzen Körper. Durch Kratzen bildet sich ein Eczema papulosum. Auch Bläschen, sowie Phlegmone und selbst Gangrän sollen die Haare erzeugen können — die letztere wurde nach Einwirkung der indischen, als Shoà poka bezeichneten Raupe und der australischen **Lasiocampa vulnerans**, ja sogar nach Auflegen von Kohlblättern, an denen **Pieris brassicae** gesessen hatte, auf die Haut beobachtet.

Von Interesse ist, daß die Hautveränderungen auch von der ursprünglichen Anwendungsstelle aus wandern können. Es ist dies auf das Wandern des Giftes in den Hautlymphgefäßen zu beziehen, da ganz analoge Zustände auch nach anderen gewebsreizenden Giften beobachtet wurden.

In einem Selbstversuche mit dem Staube der Prozessionsraupe, der auf dem Unterarm mittelst eines gefensterten Pflasters fixiert wurde, erschien am dritten Tage Rötung, die von den Haarbälgen ausging und von Jucken begleitet war. Nach dem Reiben dieser Stellen entstand eine Urticaria mit harten, wulstigen, unregelmäßigen Rändern. In der Kälte verminderte sich die Anschwellung, in der Wärme trat sie deutlich hervor. Am achten Tage entstand Brennen und Jucken an Armen, Schultern und Brust. Ein feiner Ausschlag erschien hier in Gestalt von zugespitzten Papeln von der Größe eines Hirsekorns bis zu der eines Senfkornes. In der folgenden Nacht wurden Hals, Gesicht und Ohren ergriffen, nach vier weiteren Tagen Oberschenkel und Füße. In der Nähe der Anwendungsstelle waren keine Veränderungen bemerkbar. Nur an der Beugeseite desselben Armes zeigten sich einige Papeln. Nach fünf Tagen war die Eruption an Fingern, Handrücken, Flachhand, wo auch einige Bläschen zum Vorschein kamen. Nach 6—10 Tagen verschwand die Erkrankung. Das Jucken hielt bis zuletzt an.

Bei Menschen und Tieren können auch an der Haut Knoten entstehen. Bei Pferden, Kühen und Ziegen sah man solche von Erbsen- bis Haselnußgröße. Bei einem Manne, dem eine Brombeerspinnerraupe auf den Fußrücken gefallen war, entwickelte sich eine halbkuglige Geschwulst erst nach einigen Monaten.

2. Die Erkrankungen des Auges.

Die vorhergehenden Mitteilungen sollten im Wesentlichen die durch Raupenhaare entstehenden Augenbeschädigungen erklären helfen. Sie sollten, wozu sie geeignet sind, zeigen, daß die mechanische Reizung

durch die Haare das geringfügigere, das chemisch wirkende Gift das bedeutungsvollere ist. Die geringen symptomatologichen Differenzen zwischen der Erkrankung der Haut und der Schleimhäute anderer Körperteile und des Auges erklären sich zwanglos aus der größeren Empfindlichkeit des letzteren und seinem anatomischen Bau.

Unter den Tieren werden am häufigsten die Schafe durch die Haare der Processionsraupe von Augenerkrankungen und Husten befallen, seltener Kühe und Ziegen. Das Augenleiden wird manchmal so heftig, daß Blindheit die Folge ist, indem Blennorrhoen der Bindehaut die Hornhaut zerstören, oder auch Trübung derselben zurücklassen[1]).

Die Entzündung des Auges durch Raupenhaare, die in vielen Fällen — wir zählten deren 25 — durch mutwilliges Hineinwerfen einer Raupe zustande kam, ist schon vor beinahe 200 Jahren erwähnt, wahrscheinlich aber bereits in römischer Zeit bekannt gewesen. Naturgemäß leidet die Landbevölkerung am meisten durch diese Schädlichkeit. Durch Versuche wurde erwiesen, daß, wenn Raupen mit Gewalt gegen Tieraugen geschleudert wurden, die Haare bis in die vordere Kammer hineingetrieben werden. Réaumur, der noch heute giltige Beobachtungen über das Leben der Raupen und die durch sie erzeugten Körperbeschädigungen anstellte, beobachtete an sich selbst, nachdem er verschiedentlich bereits durch das Hantieren mit Raupennestern Jucken an den Händen überstanden hatte, eine Augenentzündung von viertägiger Dauer und eine solche Schwellung der Augenlider eines Auges, daß er sie kaum zur Hälfte öffnen konnte.

Aus Mitteilungen aus dem Beginne des 19. Jahrhunderts gewinnt man den Eindruck, als ob den damaligen Aerzten die schädigende Einwirkung der Raupen auf das Auge sehr gut bekannt und geläufig gewesen wäre. So wurde mitgeteilt, daß ein Knabe, der an dem Einsammeln der Kienraupe beteiligt war, sich mit den Fingern das linke Auge rieb und daran bald eine Entzündung bekam. Nach acht Tagen war es „ganz aus seiner Höhle herausgetrieben und erschien einem Stücke rohen Fleisches ähnlich". Ungeachtet aller Mittel konnte die Sehkraft nicht wiederhergestellt werden.

Die Form und der Umfang der Augenverletzung durch Raupenhaare hängt ganz allein von der Innigkeit der Berührung der Schädlinge mit den Augengeweben und der Menge des in die letzteren gelangenden Giftes ab. Die Verhältnisse liegen hier genau so wie an der Haut. Dem Wesen nach sind Haut- und Augenerkrankung durchaus gleich. Man kann deswegen nicht nur von einer Form, wie es bisher geschah, sprechen. Die in Conjunctiva, Cornea und eventuell tiefere Augenschichten eingedrungenen Raupenhärchen veranlassen, wie andere gröbere, reizende, und außerdem noch giftgeladene Fremdkörper, oder auch der in das Auge gespritzte Saft zerquetschter Raupen, Abwehräußerungen des Organs. Es entsteht vorerst eine reaktive Entzündung, die eine Ausstoßung oder Einkapselung des Eindringlings schafft. Wir glauben, angesichts auch anderweitiger Beobachtungen über die Resistenz in Gewebe eingedrungener Haare nicht an eine Auflösung und Resorption derselben.

Vielleicht stellt das Reiben der Augen mit den Fingern infolge

1) Nicolai, Die Wander- oder Prozessionsraupe. Berlin 1883. S. 26.

des Juck- beziehungsweise Brennreizes einen Umstand dar, der für die Schwere und die Dauer des Verlaufes maßgebend ist. Ein solcher Druck ist wohl imstande, ganze Haare oder deren Fragmente tiefer einzudrücken, so daß sie von dem Gewebsinnern Wanderungen vornehmen können. Wir halten es nicht für möglich, daß das Wandern der Raupenhaare in die Tiefe sich ohne primäres Hineingedrücktwerden derselben vollziehen kann. Günstig für ein solches Vordringen wirken gewiß auch die durch Akkommodation und Pupillenspiel erzeugten Bewegungen. Unwahrscheinlicher, aber nicht unmöglich scheint es uns zu sein, daß Haare in die Conjunctival- oder vorderen Ciliararterien gelangen, in diesen fortgeführt werden, und auf dem Wege der Anastomosen in eine Iriskapillare gelangen, wo sie stecken bleiben. In einem Falle fand man im unteren Abschnitte der Iris vier bis fünf ganz feine Härchen senkrecht in derselben steckend, mit dem breiten Ende in die vordere Kammer hineinragend[1]).

Den bisherigen Erfahrungen nach kann man zwei Hauptformen der Erkrankung unterscheiden, den

a) Erucismus inflammatorius und den

b) Erucismus nodulosus[2]).

a) Erucismus inflammatorius.

Es steht fest, daß die Augenerkrankung durch Raupen nur unter der Form der Entzündung der Augendecke oder der eigentlichen Augengewebe verlaufen kann. In der leichtesten Form erkranken ganz vereinzelt doppelseitig Lider und Bindehaut, und werden meistens in vier bis fünf, aber auch erst nach 14 Tagen oder gar erst nach drei bis vier Wochen wieder normal. Man beobachtet: schmerzhaftes Prickeln der Bindehäute, Hitze und Brennen in den Augenlidern, Tränen und Lichtscheu.

Ein Arzt, der ein Nest der Prozessionsraupe zerstörte, bekam alsbald Jucken an Händen, Armen und Gesicht, Knötchen an den Armen, der Brust, dem Unterleib und schmerzhafte Anschwellung der Augenlider, sowie Augentränen. Der Zustand hielt etwa zehn Tage an.

Auch der in das Auge gelangte Raupensaft ist giftig. So hatte ein 17jähriges Mädchen ein Gefäß voll der Raupen des Kohlweißlings gesammelt, schüttete sie auf die Erde und zertrat sie in gebückter Stellung mit dem Fuße. Dabei spritzte ihr der Saft in das Auge. Heftiger Schmerz und eine hartnäckige, erst nach vier Wochen weichende Conjunctivitis waren die Folgen davon.

Würden hier schlimmere Veränderungen am Auge vorgekommen sein, so hätte man sie wohl gesehen und beschrieben. Es war eben nur eine katarrhalische Erkrankung, an der gewiß eingedrungene Härchen auch ihren Teil hatten. Neuere Beobachtungen stellen aber das Vorkommen einer solchen rein katarrhalischen Erkrankung außer allen Zweifel.

Falls Arbeitern, die Prozessionsraupen vernichten sollen, Haare und Saft der Raupen bei zurückgeworfenem Kopfe in die Augen fallen,

---

1) Weiß, Arch. f. Augenheilk. 1889. Bd. XX. S. 341.

2) Eine „Ophthalmia nodosa“, wie man bisher die Augenschädigung durch Raupen generell nannte, kann durch sehr viele, auch pflanzliche Haare erzeugt werden. Deswegen wählten wir, um die Aetiologie erkennen zu lassen, die obigen Bezeichnungen.

so entstehen Schmerzen, Lichtscheu und Tränenfluß. Die Schmerzen werden durch Cocain nicht ganz gestillt, auch nicht durch Atropin, das übrigens die Pupille in einzelnen Fällen nur schwer ad maximum ausdehnte. Eine ganze Woche können die Symptome anhalten und dann allmählich bis zur Heilung nach drei Wochen abklingen. Die Hornhaut kann freibleiben und Knötchen fehlen. Bei einem älteren Arbeiter war das Leiden nach neun Tagen beendet[1]).

Manche Fälle erinnern durch die häufigen Rückfälle und den langwierigen Verlauf an die knötchenbildende Form, während nach dem Ausgange, und da Knötchen nicht erwähnt wurden, es sich doch wahrscheinlich um die einfach entzündliche gehandelt haben muß. Einem Jungen wurde die Raupe von Bombyx rubi in ein Auge geworfen. Darauf erfolgte eine heftige langwierige Entzündung, welche mit Inter- und Remissionen sechs Monate dauerte, dann sich besserte und das Auge nicht sonderlich schädigte. Zwei Haare wurden aus der Conjunctiva entfernt; in tieferen Geweben fand man keine[2]).

Es ist auch möglich, daß lange nur eine Conjunctivitis besteht, heilt, und schließlich als nodulöse Form rezidiviert. Dies war bei einem Manne der Fall, dem vor 18 Monaten eine Raupe in das Auge gelangt war. Es entstand Conjunctivitis von langer Dauer. Sie rezidivierte nach einem Jahre als Conjunctivitis mit Iritis und Bildung zahlreicher weißlicher Körnchen[3]). Hier wurde ernstlich, aber sehr falsch, der Zustand so gedeutet, daß Tuberkulose bestünde, erzeugt durch Tuberkelbazillen, die an den Raupenhaaren sich befunden hätten.

Die katarrhalische Augenerkrankung kann sich mit Reizbeziehungsweise Entzündungserscheinungen an tieferen Augenhäuten, vorzugsweise mit Iritis oder Iridocyclitis, oder mit epithelialen oder tiefergehenden Veränderungen an der Hornhaut verbinden. Diese Hornhauterkrankung, die, wie in dem folgenden Falle das Bild der Keratitis punctata superficialis (Fuchs) darbieten kann, läßt die Raupenhaare erkennen aber auch vermissen. In jedem Falle ist an ihrem Entstehen das Raupengift wesentlich beteiligt. In einzelnen Fällen erschienen an der Hornhaut, auch mit Nachschüben, grauweißliche Bläschen, von denen aus sich streifige Trübungen radiär fortsetzten.

Einem 14jährigen Mädchen war vor vier Stunden eine kleine grüne Raupe in das linke Auge geschleudert worden. Sofort traten Schmerzen auf, Lidkrampf, Lichtscheu, Tränen, fortwährend an Intensität zunehmend. Eine Untersuchung war erst nach Cocain möglich. Auf der Hornhaut fand sich im äußeren unteren Quadranten, über die Mitte hinausreichend, ein Epitheldefekt. Starke Miosis. Eine Untersuchung bei fokaler Beleuchtung war nicht möglich.

Nach Reinigung der Bindehaut und Umgebung mit feuchten Sublimatwattebäuschen wurde ein Verband, Eis und Cocain angewendet.

Während der nächsten vier Tage zeigten sich zunehmende Reizerscheinungen der Bindehaut[4]) (Auflockerung der Uebergangsfalten, Schleimabsonderung), alsdann Abnahme. Die Hornhaut war am vierten Tage rauchig getrübt, der Epitheldefekt noch etwas uneben. Mit der Hornhautlupe sah man zahlreiche, anscheinend im Epithel sitzende grünliche Härchen, besonders

1) Baas, Klin. Monatsbl. f. Augenheilk. 1888. S. 63.
2) Lawford, Brit. med. journ. 1895. Vol. I. p. 1377.
3) Borel, Ann. d'Oculist. 1891. T. CIII. p. 303.
4) Vielleicht eine Folge der Sublimatanwendung.

im äußeren unteren Quadranten. Deren Umgebung war nicht getrübt. Die Iris war hyperämisch, und es bestand Conjunctivitis.

Bei täglicher Reinigung des Auges erfolgte eine Abnahme der Reizerscheinungen. Nach weiteren drei Tagen war die Hornhaut durchsichtig, und das Epithel regeneriert. Im äußeren unteren Quadranten saßen einzelne wasserklare Bläschen. In deren Umgebung sowie in der übrigen Hornhaut waren die Härchen noch sichtbar.

Nach sieben Tagen war die Hornhaut im äußeren unteren Quadranten wenig matter. Ueber die ganze Fläche verteilten sich zahlreiche rundliche weiße Fleckchen mit dichtem Centrum, meist scharf konturiert, teils homogen, teils fein granuliert, anscheinend in den tiefsten Epithelschichten oder subepithelial liegend. Dazwischen saßen die Härchen zum Teil in ganz klarem Gewebe. Die Iris war normal. Die Bulbusbindehaut war etwas injiziert, die übrige zeigte akuten Katarrh mit Schwellung und Hypertrophie des Papillarkörpers, besonders oben.

Nach einem Monate waren alle Reizerscheinungen geschwunden, die Hornhaut unverändert, die Härchen blasser, dünner, wie geschrumpft. An der Lidbindehaut zeigte sich noch mäßige Papillarhypertrophie. Nach drei Monaten war die Hornhaut vollkommen glatt, glänzend, die Trübungen spärlicher, die Haare bedeutend vermindert mit der obigen Veränderung; die Bindehaut fast normal. Die letzte Untersuchung, nach circa vier Monaten, ergab: Sehschärfe normal. Im unteren äußeren Quadranten noch zahlreiche Fleckchen und dazwischen einzelne ganz geschrumpfte Haare[1]).

Einem 13jährigen Knaben war vor 2 Tagen eine kleine, schwarze, langhaarige Raupe in das rechte Auge geworfen worden.

Es folgten mäßige Reizerscheinungen. Ueber der ganzen Hornhautoberfläche sah man riß- und streifenförmige, ziemlich tiefe Erosionen, daneben zahlreiche flache Dellen und oberflächliche, kleine, flockenförmige Infiltrate. Im unteren Hornhautteile saßen zwei dunkle Haare, parallel der Oberfläche, das eine in den hinteren, das andere in den mittleren Schichten.

Nach drei Wochen fand sich ein reizloser Zustand. An Stelle des größeren Haares war eine zarte Narbe, das andere unverändert. Weiterer Verlauf unbekannt[2]).

Einem 18jährigen Mädchen war vor einigen Tagen eine Raupe in das linke Auge gefallen. Es bestand jetzt mäßige Ciliarinjektion. Auf der linken Hornhaut waren vielfache, durch Fluorescein nachweisbare, netzartig angeordnete Epitheldefekte.

Nach drei Tagen erkannte man am temporalen Hornhautrande ein circa 2 mm langes Raupenhaar im hinteren Teile, gegen die Iris vorragend. Die Kranke wurde nicht länger beobachtet[3]).

b) Erucismus nodulosus.

In dem vorigen Abschnitte wurde gezeigt, daß es auch einen Erucismus ohne Knötchenbildung gibt, und somit die generelle Bezeichnung der Raupenhaarentzündung als Ophthalmia nodosa nicht berechtigt ist. Es geht aber auch ohne weiteres aus allgemein biologischen Gründen hervor, daß unter gewissen Bedingungen das Eindringen von giftgeladenen Fremdkörpern in die Conjunctiva, Cornea und Iris Knötchen

---

1) Elschnig, Klin. Monatsbl. f. Augenheilk. 1895. Bd. XXXIII. S. 182.
2) Stargardt, l. c.
3) Stargardt, l. c.

erzeugen kann. Es ist überflüssig, diese als Pseudotuberkeln zu bezeichnen. Der biologische Vorgang, der zu ihrer Bildung führt, ist der gleiche, wie er sich auch an anderen Körperstellen unter ähnlichen Verhältnissen abspielt: die Entzündung mit endlicher Abkapselung des fremden Gegenstandes. Die besondere Gefährlichkeit, die dem Erucismus ophthalmicus zukommt, liegt in der gleichzeitigen mechanischen und giftigen Einwirkung des Raupenhaares. Wenn irgendeine Beweisführung geeignet wäre, die nosologische Wertigkeit des Giftfaktors in das rechte Licht zu stellen — ganz abgesehen von der Tatsache, daß Raupenhaare auch reaktionslos in der Hornhaut einheilen können —, so ist es die in der Neuzeit kennen gelehrte Symptomatologie der Augenerkrankung durch ungiftige Pflanzenhaare.

Ein 14jähriger Lehrling wies bei der augenärztlichen Untersuchung etwa in der Mitte und an der Grenze der rechten unteren Uebergangsfalte und Conjunctiva bulbi ein kaum stecknadelkopfgroßes, blaßrotes, mit zwei feinen, leicht gelbgefärbten Spitzen endendes, auf der Sclera verschiebbares Knötchen auf. Links war die Unterlidbindehaut geschwollen und gerötet und zeigte ebenfalls da, wo die Uebergangsfalte auf den Bulbus übergeht, ein sich nach oben verjüngendes Knötchen und vier andere in der Uebergangsfalte selbst. An dem Tarsalteile der Conjunctiva sah man einen, der Lidkante parallel verlaufenden Komplex von rötlichen, stecknadelkopf- bis hirsekorngroßen, durch Furchen voneinander getrennten Knötchen oder Wärzchen, die von einem sich stets neubildenden zähen, milchweißen Sekret bedeckt waren. Die Knötchen besaßen Härchen. Drei der letzteren saßen auf kleinen hellen Bläschen an der circumscript geröteten Unterlidbindehaut. Das Knötchen des rechten Auges ließ erst mikroskopisch ein Härchen erkennen. Ausziehen der Härchen, Exzision der Prominenzen, Tuschierung mit Bleilösung und kalte Umschläge ließen Heilung eintreten. Die in das Auge gedrungenen Härchen stammten aus dem Innern von Hagebutten[1]). Der Kranke hatte solche bei sich getragen, um bei anderen damit Jucken zu erzeugen. Im Gegensatze zu Raupenhaaren polarisierten diese Härchen[2]).

Auf Grund der Doppelseitigkeit des Prozesses im Verein mit dem anatomischen Substrat, das dem des Trachoms ähnlich ist, wurde diese Pflanzenhaarconjunctivitis als Pseudotrachom bezeichnet.

Ein Vergleich des Verlaufes der eben geschilderten Erkrankung mit den folgenden, durch Raupenhaare bedingten, läßt erkennen, wie relativ harmlos er sich gestaltete. Weder die subjektiven Symptome noch die objektiven Veränderungen kommen in ihrer Schwere den letzteren gleich. Nur die konkurrierende Giftwirkung der Raupenhaare — besonders mit einem Eiweißgifte — läßt eine Erklärung der Differenz und der Insidiosität des Prozesses zu.

Wird der Verlauf einer Verletzung der Hornhaut durch einen eindringenden Fremdkörper nicht tierischer Herkunft schlimm, so ist wohl an eine importierte bakterielle Infektion zu denken. Landleute, die im Herbst die eßbaren Kastanien abschlagen, und denen gelegentlich eine stachelbewehrte Hülse in das Auge fliegt und die Hornhaut verletzt, bekommen eine sehr heftige Reaktion, oft mit Cornealinfektion.

1) Die Samen der Hagebutte liegen zwischen kurzen, weißlichen, stehenden Haaren. Uebrigens sei bemerkt, daß das eigentliche „Juckpulver" die früher gegen Nematoden gebrauchten Fruchthaare von Mucuna pruriens darstellt. Dasselbe wird zur Verübung von Unfug noch gebraucht. Es kann Enteritis erzeugen.

2) Markus, Zeitschr. f. Augenheilk. 1899. Bd. II. S. 34.

Hypopyon und Zerstörung der Cornea. In seltenen Fällen werden die Fremdkörper einige Monate vertragen. Unter zehn Fällen, in denen die Spitzen die Cornea trafen, entstand viermal einfache oder multiple Perforation der Cornea.

Der Erucismus nodulosus wurde bisher fast ausschließlich als einseitiger beobachtet. Während die entzündlichen Reizerscheinungen und Hornhautveränderungen schon nach vier bis fünf Stunden entstehen können, kam bisher die Knötchenbildung nicht vor der zweiten, beziehungsweise dritten Krankheitswoche zur Beobachtung. Auch eine sehr frühe Inbehandlungnahme kann nicht verhindern, daß nach Wochen oder Monaten den zuerst entstandenen Knötchen neue nachfolgen, gleichgültig ob die ersten verschwunden sind oder nicht. Diese Nachschübe sind in der Regel von erneuten, mehr oder weniger heftigen Entzündungserscheinungen begleitet, doch findet man auch eine Steigerung der Reizerscheinungen ohne neue Knötchenbildung, ebenso wie den umgekehrten Fall.

Einer 20jährigen Erzieherin wurde tags zuvor eine große braune, schwarz gefleckte, behaarte Raupe in das rechte Auge geworfen. Bald darauf entstand heftiger Schmerz. Durch kühle Umschläge empfand sie keine Linderung.

Es bestand ziemlich erhebliche ödematöse Schwellung der Lider, besonders nach dem äußeren Winkel, Rötung der Haut wie nach oberflächlicher Verbrennung, starker Lidkrampf, Lichtscheu, Tränenfluß, dichte Injektion und Schwellung der Conjunctiva palpebrarum, mäßige Hyperämie der Conjunctiva bulbi und leichte pericorneale Röte. Auf der Hornhaut war ein linearer Substanzverlust, bogenförmig schräg von oben außen nach innen unten durch das Pupillargebiet, dasselbe nach beiden Richtungen etwas überschreitend. Nach Cocaïn war Lupenuntersuchung möglich. Ein Fremdkörper wurde nirgends entdeckt. Die Hornhaut war klar, die Iris unverändert. Ophthalmoskopischer Befund normal. Atropin-Cocaïnsalbe zweimal täglich und feuchtwarme Kompressen wurden verordnet.

Am folgenden Tage bedeutende Besserung. Am nächsten war wieder leichte Verschlimmerung eingetreten. Die Hornhaut hatte sich diffus getrübt in Form zahlreicher feinster Streifen, gerade oder in Wellenlinien verlaufend, meist horizontal, anscheinend in den mittleren Lagen; die Oberfläche war etwas matt durch Unebenheiten des Epithels. Im unteren Abschnitte saß ein grauweißliches Bläschen, von welchem eine kurze streifige Trübung in radiärer Richtung ausging. Dieses Bläschen war in den nächsten Tagen verschwunden, statt dessen waren im oberen äußeren Quadranten vier neue wasserhelle entstanden, ohne radiäre Ausläufer, und ein kleines grauweißes Infiltrat auf dem Limbus unten innen. Keine Härchen.

Nach zwei Tagen waren diese Bläschen nicht mehr vorhanden, aber unten innen drei ähnliche. Ein stecknadelkopfgroßes Infiltrat zeigte sich oben auf dem Limbus und ein gleiches unten im vertikalen Meridian. Nach 24 Stunden waren dieselben wieder verschwunden.

Am folgenden Tage bestand ein heftiger Reizzustand und starke Schmerzen. Die Lider waren ödematös, der Ciliarkörper oben sehr druckempfindlich, auch der übrige Bulbus. Leichte Chemose, starke Rötung der Conjunctiva. Hornhaut und Pupille waren unverändert. Es waren dabei einige Knötchen in der Conjunctiva aufgeschossen. Nach vier Tagen war Besserung eingetreten, welche anhielt. Von der vierten Krankheitswoche an waren die Reizerscheinungen geschwunden, während die Conjunctivalknötchen noch länger bestanden. Es waren im ganzen vier, drei in der Conjunctiva bulbi, eins in der Conjunctiva tarsi superioris ungefähr in der Mitte desselben.

Die übrigen saßen in der Nähe der unteren Uebergangsfalte, gerade nach unten und nach unten innen. Sie waren verschieblich in der Conjunctiva, von rötlich-gelber, später graugelber Farbe. Nach zwei bis drei Wochen waren sie resorbiert. Darauf entstand ein neues, und in der neunten Woche wieder eins, letzteres oben, mit tieferem Sitz unter der Conjunctiva. Nach vier bis fünf Wochen war es verschwunden. Später wurde noch einmal ein frisches bemerkt (im vierten Monate), seitdem nicht mehr. Die Hornhaut wurde ganz klar. Sehschärfe zuletzt = 0,9[1]).

Eingeleitet wird der nodulöse Erucismus stets durch die bereits geschilderten Reizerscheinungen, von denen bald diese, bald jene vorhanden sein können: Tränenfluß, Lichtscheu, Lidschluß durch Blepharospasmus, ödematöse Schwellung der Lider, dichte Injektion oder Fahlröte der Conjunctiva[2]), starke Schmerzen, die man alsbald nach der Vergiftung, wahrscheinlich infolge von starkem Reiben sah, und die später als heftige, tagelang anhaltende Ciliarschmerzen in Verbindung mit Iritis, Iridocyclitis und glaukomatösen Symptomen bei der weiteren Entwicklung der krankhaften Vorgänge erschienen[3]).

Die Conjunctiva, besonders in ihren unteren Teilen oder im Lidspaltenbezirk, ist am häufigsten Sitz der Affektion; doch kann auch jeder andere Teil von Knötchen befallen sein. Man sah sklerale und episklerale Knötchen und solche in der Tenonschen Kapsel. Sie kommen auch in der Cornea und besonders häufig in der Iris vor, auch in beiden Geweben vereint, und gleichzeitig können Conjunctiva und Sclera noch mit demselben Leiden behaftet sein. In einem Falle saß auf dem Bulbus im Bereiche der Lidspalte 3—4 mm vom inneren Hornhautrande eine biskuitförmige Geschwulst, die mit der Sclera verwachsen war und in ihrer Mitte Raupenhaare trug. Histologisch verhielt sie sich wie ein Tuberkel[4]). Befallen kann jeder Teil der Iris werden, z. B. ihre Peripherie oder der untere nasale Quadrant[5]) oder der untere äußere Quadrant zwischen Circulus arteriosus major und minor; auch im Kammerfalz dieser Gegend sah man Knötchen. Schon in der ersten ophthalmologisch exakten Beschreibung des Augenerucismus[6]) und auch später wurde darauf aufmerksam gemacht, daß bisweilen die Iris nach unten und innen Falten zeige, an deren Ende, an dem Pupillenrande oder nahe dem Kammerfalz, Knötchen sitzen.

Dieselben stehen auch an anderen Augengeweben gruppiert oder vereinzelt, auch verschiebbar; sie erscheinen als follikelartige, derbe, selten sulzige, durchscheinende oder halbdurchscheinende, runde oder ovale Gebilde, mohnkorn- bis stecknadelkopfgroß, im Durchschnitt 1—2 mm lang, aber auch zu einem 7 mm langen und 3 mm dicken und breiten, der Sclera fest aufsitzenden Tumor auswachsend[7]). Sie werden als gelblichgrau, blaßgrau, gelblichweiß, grauweiß, graugelb bezeichnet. In den meisten von ihnen wurden ein oder mehrere Haare gefunden. Die

1) Natanson, Klin. Monatsbl. f. Augenheilk. 1897. Jahrg. XXXV. S. 189.
2) Reis, Klin. Monatsbl. f. Augenheilk. 1900. Bd. XXXVIII. S. 827.
3) Bayer, Münch. med. Wochenschr. 1900. No. 21. — Salva, Dauphiné médic. Nov. 1905.
4) Bostroem, Inaug.-Dissert. Gießen 1897.
5) Becker, Berliner klin. Wochenschr. 1892. No. 22. S. 529.
6) Pagenstecher, Klin. Monatsbl. f. Augenheilk. 1883. Beilageheft. S. 177.
7) Vossius, Zeitschr. f. prakt. Aerzte. 1897. No. 13. S. 433.

berichteten negativen Befunde sind keine Beweise dafür, daß nicht doch ein Härchen in dem Gebilde vor der Untersuchung vorhanden war.

Nachschübe von Knötchen sind fast die Regel, nicht nur zu noch bestehenden, sondern auch als Ersatz für bereits verschwundene, in der Nähe der letzteren oder an anderen Stellen; so sah man z. B. öfter einen solchen Wechsel des Sitzes an der Hornhaut. Mehrfach erfolgten noch nach sechs Monaten die Nachschübe.

Die Zahl der Knötchen variiert sehr; in manchen Fällen waren nur einige wenige, in anderen bis zu 26 vorhanden.

Nicht nur von der Zahl dieser Efflorescenzen und ihrem Sitze, sondern auch von dem in das Auge mit den Raupenhaaren gelangenden Gifte ist die Schwere der Veränderungen der einzelnen Gewebe abhängig.

Die Hornhaut kann hauchig getrübt, aber auch strichförmig oder diffus parenchymatös infiltriert und zum Teil vaskularisiert sein. So sah man in einem Falle im unteren äußeren Quadranten oberflächliche Bindehautgefäße ihren Rand überschreiten und auch den oberen Hornhautrand von Gefäßen überzogen. Es ist auch möglich, daß Epithelverluste an der Hornhaut bei völligem Klarsein bestehen, und erst später Trübung eintritt. Der Substanzverlust verlief bei einer Kranken in bogenförmiger Schweifung und schräger Richtung, von oben außen nach innen unten, durch das ganze Pupillargebiet der Cornea und noch etwas in den extrapupillaren Bezirk[1]). Die Infiltration findet sich bisweilen in den tiefsten Hornhautschichten mehrstellig, z. B. central eine 2 mm lange vertikale, streifenförmige mit verwaschenen Grenzen und am unteren Hornhautrand noch zwei kleinere, scharf begrenzte, vaskularisierte[2]). Nach längerem Bestehen von leichterer Hornhautveränderung kann sich ein abgegrenzter Hornhautfleck etablieren. Im Kammerfalz kommt es gelegentlich zu cyclitischen, schwammigen Exsudaten.

Die Iris kann, wie bereits bemerkt wurde, von prominierenden Knötchen befallen, aber auch ohne solche in ihren normalen Ernährungsverhältnissen verschieden stark gestört sein. Sie erschien in den bisherigen Fällen verdickt, verfärbt, dunkelgrün, oder verwaschen, atrophisch, matt, hyperämisch mit vielen, radiär verlaufenden Gefäßen, auch mit rötlich gelben Streifen und Punkten versehen. Verklebung ihres Pupillarrandes an zahlreichen Stellen mit der vorderen Linsenkapsel wurden häufiger beobachtet.

Die Pupille erschien öfter verengt und reaktionslos. Feine, graue, der Kapsel zum Teil aufliegende, zum Teil in derselben sitzende Trübung, oder Ausfüllung mit einem grauweißlichen Exsudat ist nach langem Bestehen der Affektion nicht ungewöhnlich. Es kann zu einer Seclusio und Occlusio der Pupille kommen oder zu hinteren Synechien in mehr oder minder großem Umfange.

Nach Monaten können im Glaskörper flockige oder diffuse Trübungen zu Tage treten. Vereinzelt wurde auch ein ovaler, atrophischer, am Rande pigmentierter Chorioidealherd nach unten und außen nahe dem Ciliarkörper, Hyperämie der Papille und als Endstadium Amotio retinae beobachtet.

---

1) Natonson, l. c.
2) Krüger, l. c.

Die folgenden Krankengeschichten geben eine Vorstellung von den gröberen Veränderungen an Cornea und Iris.

Ein 23jähriges Mädchen war seit mehreren Monaten an Entzündung des linken Auges erkrankt. Es war ihr eine behaarte Raupe ins Auge geworfen worden. Wiederholt traten Steigerungen der Entzündung ein, jedesmal zirka 2 Wochen lang. Seit 14 Tagen war sie besonders heftig.

Rechtes Auge normal. Links fand man intensive perikorneale Injektion, mäßige Lichtscheu, Schmerzhaftigkeit des Ciliarkörpers bei Berührung, die Cornea war leicht hauchig parenchymatös getrübt. Central saß in deren tiefsten Schichten ein vertikales, streifenförmiges, 2 mm langes Infiltrat mit verwaschenen Grenzen. Am unteren Rande fanden sich noch zwei kleinere Infiltrate scharf begrenzt, vaskularisiert. Im Kammerfalz unten sah man zwei stecknadelkopfgroße cyclitische Exsudate. Iris hyperämisch. Drei kleine gelbgraue Knötchen hatten sich am unteren Pupillarrande entwickelt, unterhalb derselben ein ähnliches größeres. Der Pupillarrand war hier adhärent. Ein Exsudat lagerte auf der vorderen Linsenkapsel. Sehschärfe $= {}^{20}/_{70}$.

Atropin und feuchte Wärme wurden ohne Erfolg versucht. Es entwickelte sich ein neues Knötchen bei den anderen und ein neues Exsudat im Kammerfalz unter unerträglichen Schmerzen. Nach Anwendung von Heurteloup erfolgte Besserung.

Nach einigen Tagen entstand eine Eruption von 10 Knötchen unter der Conjunctiva bulbi unterhalb der Cornea, welche vielleicht in ihren ersten Anfängen bisher nicht bemerkt worden waren. Teils waren sie verschieblich, teils fest aufsitzend zu drei Gruppen von je drei und vier. Nach drei Tagen entstanden noch zwei am oberen inneren Hornhautrande, unter Zunahme der anderen bis etwa 2 mm.

Während der nächsten 6 Monate traten noch häufige Nachschübe auf mit stärkerer Hornhauttrübung. Das Infiltrat wanderte nach oben, zerfiel, nachdem es den oberen Hornhautrand erreicht hatte, und es zeigte sich alsdann ein braunes Fädchen (Raupenhaar) in ihm. Heurteloup war immer von gutem Erfolg. Schließlich blieb das Auge reizfrei. Die conjunctivalen und scleralen Knoten verschwanden spurlos in Zeit von drei Monaten oder ließen nur kleine gelbgraue Flecken zurück. Das Infiltrat hinterließ Flecke. Auf der Iris saß noch ein Knötchen. Die Synechien waren unverändert, das Pupillarexsudat etwas aufgehellt. Im Glaskörper sah man einige flockige Trübungen, im Hintergrunde einen ovalen atrophischen, am Rande pigmentierten Chorioidealherd nach unten und außen nahe dem Ciliarkörper. Die Papille war hyperämisch. Sehschärfe $= {}^{20}/_{40}$[1]).

Ein 26jähriger Mann hatte auf einem Haferfelde gearbeitet und nachmittags in einer Scheune geschlafen. Er hatte dabei die Empfindung, als sei ihm Stroh ins Auge geraten. Am andern Tage war eine starke Entzündung aufgetreten. Sieben Wochen nachher war die erste Untersuchung: Heftige Iridocyclitis, ähnlich wie im vorigen Falle, außerdem einige feine rötlichgelbe Punkte und Streifen in der Iris, nahe dem Ciliarrande. Sehschärfe $= {}^{20}/_{40}$. Auch hier halfen Blutentziehungen am besten.

Im weiteren Verlauf zeigte sich ein Exsudat in der Pupille und ein Aufschießen von 13 Knötchen unter der Conjunctiva bulbi, fast alle unterhalb der Cornea, neun auf der Sclera, vier im subconjunctivalen Gewebe. Auf Tuberkulin erfolgte keine Reaktion. Nach leichter Besserung entlassen.

Nach vier Wochen wurde der Mann wieder aufgenommen mit fast demselben Befund bezüglich der Knötchen. Dazu kam ein vertikales, streifen-

1) Krüger, Arch. f. Augenheilk. 1891. Bd. XXIV. S. 147.

förmiges Hornhautinfiltrat, in dessen Mitte ein feiner gelber Faden saß. Die Synechien hatten zugenommen, das Exsudat gleichfalls.

Sechs Monate nach dem Beginn der Erkrankung trat Besserung ein, nach wiederholten Verschlimmerungen. In der Hornhaut blieb eine Trübung. Schließlich schwanden die Knötchen mit Hinterlassung einiger grauer Pünktchen. An Stelle der Irisknötchen sah man zwei kleine graue Pünktchen. Synechien und Exsudat waren unverändert. Sehschärfe = $^{20}/_{50}$[1]).

Ein fünfjähriger Knabe hatte eine heftige Iridocyclitis des rechten Auges. In der unteren Hälfte des Auges bis zur Uebergangsfalte saßen regellos zerstreut zwölf 1—2 mm lange ovale Knötchen von weißlich gelber Farbe, teils in der Tenonschen Kapsel, teils in den obersten Scleralschichten. Die Conjunctiva zog frei verschieblich über alle weg. Drei saßen unter der Conjunctiva palpebrae inferioris, davon zwei so tief, daß sie äußerlich bei leichtem Anspannen der Lidhaut sichtbar wurden. Auf der Iris liefen vom kleinen Kreise aus drei breite Falten nach unten, an deren unterem Ende, nahe dem Kammerfalz vier ovale, anscheinend 2 mm lange Knötchen mit glatter Oberfläche von der Farbe der Iris saßen. Sehschärfe = $^{3}/_{500}$. Aus dem Augeninnern kam kein Reflex durch fast vollständige Seclusio und Occlusio der Pupille.

Das Leiden bestand seit vier Monaten ohne bekannte Ursache.

Iridektomie und Entfernung des größten Knötchens. Kurze Besserung folgte. Sehschärfe = $^{10}/_{500}$. Nach 14 Tagen war weder stärkere Entzündung vorhanden, noch Exsudat in der Pupille. Nach vier Wochen wurde Amotio retinae festgestellt. Sehschärfe = $^{1}/_{2000}$, keine Projektion.

In dem Irisknötchen, welches aus einer Ansammlung lymphoider Zellen bestand, wurden keine Haarreste gefunden.

Ein 13jähriger Knabe litt seit mehr als $2^{1}{}_{2}$ Jahren an beständig wiederkehrenden Entzündungen des rechten Auges ohne bekannte Ursache. Im Anfange wurde er ambulatorisch an Keratitis superficialis vasculosa und Iritis serosa mit fraglicher Diagnose behandelt. Jetzt zeigte sich ein rundlicher Hornhautfleck oben außen und ein schwammiges Exsudat unten im Kammerfalz. An der Iris war eine fast horizontal verlaufende 7 mm lange, 1,5 mm breite, schwarzbraune Furche, deren Beginn hinter der Hornhauttrübung war, das Ende im Kammerfalz an der Mitte des nasalen Randes mit einem gelblichbraunen 2 mm langen Knötchen. Zahlreiche Synechien fanden sich am oberen Rande. Die Pupille war durch Exsudat verschleiert. Auf einer der Synechien am temporalen Rande saß ein zweites ähnliches Knötchen. Sehschärfe = $^{20}{}_{200}$. Die Papille war hyperämisch.

Bei der zweiten Untersuchung fanden sich 16 gelblichgraue kleine Knötchen unter der Conjunctiva bulbi, nur bei guter Tagesbeleuchtung erkennbar. Deren Aussehen war wie in den früheren Fällen. Jetzt wurde der Wurf einer Raupe gegen das Auge zugegeben. Mikroskopisch wurden Härchen gefunden. Keine Riesenzellen. Bindegewebige Kapsel um die Knötchen. Wahrscheinlich war es wieder Bombyx rubi nach dem Aussehen der Haare. In dem Hornhautfleck fand sich bei Lupenvergrößerung auch ein Härchen. Das Auge wurde in einigen Wochen reizlos[2]).

Der soeben beschriebene Fall von Erucismus nodulosus konnte nach zehn Jahren abermals untersucht werden. Seit der Verletzung durch die Raupe waren 13 Jahre vergangen. Jetzt hatte eine Ver-

---

1) Krüger, l. c.
2) Krüger, Arch. f. Augenheilk. · 1892. Bd. XXV. S. 357.

brennung der Hornhaut des bisher gesunden linken Auges durch ein heißes Stück Eisen stattgefunden. Dies heilte in 14 Tagen ohne nachteilige Folgen.

Das rechte Auge war angeblich seit zehn Jahren ganz frei von Entzündungserscheinungen geblieben. Vom Limbus corneae 1 mm nach unten außen saß in der Episclera ein Knötchen von 1 mm Durchmesser, in dessen Umgebung noch fünf kleinere, desgleichen noch zwei nach außen oben, alle derb, von homogenem, leicht gelblichem, gallertigem Aussehen. Die Hornhaut war in der unteren Hälfte getrübt, am dichtesten nach unten innen und außen; ganz am unteren Limbus war die Hornhaut klar. Mit der Lupe sah man in der Trübung zahlreiche subepithelial gelegene Pünktchen, stellenweise tropfenartige Gebilde von scharfer Umrandung. Es handelte sich um eine Keratitis zonularis, die mit jener Verletzung in keinem unmittelbaren Zusammenhange stand.

Im oberen äußeren Quadranten bestand noch die alte narbige Trübung mit gelblicher Einlagerung in der Mitte. Diese letztere umschloß ein mit Lupe deutlich erkennbares Haar. Die Iris war aufgelockert, in der Farbe unverändert, die Zeichnung verwischt und unregelmäßig. Entsprechend der Hornhauttrübung zeigte sich nach oben außen die schon früher vorhandene dunkle Furche, die nasalwärts einen Teil des oberen Umfanges umkreiste und in der Höhe des horizontalen Meridians am Kammerfalz endete. Sie entstand durch eine umschriebene Atrophie der vorderen Schichten, wodurch das Pigmentblatt vorlag. Zahlreiche, teils verödete Gefäßchen zogen vom Pupillarrande zu ihr hin. Eine ähnliche atrophische, rechteckige Stelle lag unten dicht nach außen von der Vertikalen.

Breite Synechien waren oben und außen. Die Lichtreaktion bestand. Auf der vorderen Linsenkapsel nach unten außen fand sich ein weißliches Exsudat von Kleinlinsengröße. Der Glaskörper war klar.

Im Hintergrunde war ein dunkler Streifen, der im umgekehrten Bilde ca. $^1/_2$ Papillendurchmesser vom unteren äußeren Papillenrande entfernt begann und nach abwärts zog. Am Anfange war die Trübung mehr gelblich mit dunkler Begrenzung. Ein kurzer, gelbgrünlicher Schenkel stieß hinzu von oben außen her am Beginne der schwärzlichen Partie. Die Gefäße zogen über die veränderten Stellen weg. Nach unten endigte der schwarze, etwa 4—5 Papillendurchmesser lange Streifen in einen Pigmentklumpen, von wo aus sich ein breiterer, aber hellerer Streifen bis zur sichtbaren Grenze des Hintergrundes fortsetzte.

Die Sehschärfe betrug $^{20}/_{50}$. Im unteren temporalen Quadranten des Gesichtsfeldes fand sich ein relatives Blauskotom, ungefähr der Aderhautveränderung entsprechend. Zwischen 25° und 30° vom Fixierpunkte bestand ein absolutes Blauskotom, entsprechend dem Anfangsteile des Streifens. Dieser Streifen war zu deuten als der Weg, den ein in die Aderhaut eingedrungenes Raupenhaar zurückgelegt hatte. Der Beginn entsprach jener Furche in der oberen Irishälfte, in welcher früher ein jetzt nicht mehr vorhandenes Raupenhaar sichtbar war.

In einem exzidierten subconjunctivalen Knötchen fand sich ein Raupenhaar mit gezähnelten, stellenweise wie angenagten Konturen in dichtes sklerotisches Bindegewebe eingebettet. Eine Resorption der Haare ist danach nicht zu erwarten[1]).

Ein 51jähriger Tagelöhner hatte links schwere Iritis, die zum Pupillarabschluß zu führen drohte, rechts Phthisis bulbi, welche infolge einer Verletzung durch Kuhhorn im 19. Lebensjahre entstanden war. SL = Finger-

1) Reis, Arch. f. Augenheilk. Bd. XLVI. S. 250.

zählen dicht vor dem Auge. Das rechte Auge war völlig reizlos. In der Hornhaut des linken waren kleine dunkle Striche (feinste Härchen), zum Teil flach, zum Teil schräg in der Hornhaut steckend. Auf der Descemetis lagerten kleine Präcipitate. Die Iris war in toto verdickt, an einzelnen Stellen mit größeren knötchenförmigen Verdickungen. Die Pupille war ziemlich eng, zum großen Teil mit Exsudat ausgefüllt. Dazu kamen zahlreiche breite hintere Synechien mit fast gänzlichem Pupillarabschluß. Im unteren Abschnitte der Iris saßen 4—5 ganz feine Härchen, senkrecht in derselben steckend, mit dem breiten Ende in die vordere Augenkammer hineinragend. Von Conjunctivalknötchen wird nichts erwähnt. Vor etwa einem halben Jahre fiel beim Einsammeln von Raupen ein Kieferspinner (Gastropacha pini) in das Auge. Es trat vorübergehend Entzündung ein, welche nach einem Vierteljahre erneut erschien, angeblich nach einer Erkältung, und seitdem bestehen blieb. Aus der Hornhaut wurden einige Härchen ausgeschnitten oder ausgegraben ohne besondere Reaktion. Dann wurde eine Iridektomie nach außen und unten vorgenommen mit Entfernung eines Stückes mit den Härchen. Es bildete sich ein neues Exsudat in dem Kolobom, doch besserte sich die Sehschärfe immerhin auf $^{6}/_{36}$. Später schwanden alle Reizerscheinungen[1]).

Einem fünfjährigen Bauernjungen war vor zirka drei Monaten eine behaarte Raupe, welche gehörnt gewesen sein sollte, in das linke Auge geworfen worden. Seitdem bestanden Schmerz und Entzündung daselbst. Jetzt fand sich tiefe pericorneale Injektion; auf der injizierten Bindehaut nasalwärts und unten waren zirka zehn etwa stecknadelkopfgroße, rundliche oder ovale, blaßgrüne durchscheinende Knötchen, teils der Sklera aufsitzend, teils oberflächlich und verschieblich in der Bindehaut. Dieselben waren nicht vaskularisiert, die Umgebung ohne Reaktion. Die Hornhaut erschien diffus getrübt, die Iris atrophisch, matt, verfärbt, mit zahlreichen radiär verlaufenden Gefäßen. Im unteren nasalen Quadranten waren vier hanfkorngroße, helle, wie Narben aussehende Stellen. Die Pupille war ganz eng, reaktionslos; nach Atropin erfolgte unregelmäßige Erweiterung durch zahlreiche Synechien. Im Pupillargebiete saßen feine graue Trübungen, teils der Kapsel aufliegend, teils in derselben sitzend. Wegen diffuser Glaskörpertrübungen war kein Reflex beim Durchleuchten zu erhalten. Die Lichtperzeption war normal.

Bei der Entlassung nach vier Wochen war die Conjunctivalwunde vernarbt. Eine nach oben ausgeführte Iridektomie (wegen der fast ringförmigen Synechien) war ohne Reaktion abgelaufen, die Knötchen kaum noch sichtbar, die Glaskörpertrübung unverändert. Nach einem Jahre waren die Knötchen ganz verschwunden. In der Iris sah man unten drei bis vier atrophische Stellen am früheren Sitz der Knötchen. Im Pupillargebiete fanden sich unten Reste von iritischen Auflagerungen. Diffuse Glaskörpertrübung. Sehschärfe $= {}^{2}{}_{10}{}^{2}$).

Zu Ende September 1899 warf einem Dienstknecht eine mitarbeitende Frauensperson aus Scherz eine Hand voll Heu in das Gesicht. Er wollte ganz sicher wissen, daß ihm mit dem Heu zugleich eine schwarze Raupe gegen das rechte Auge geschleudert worden sei. Unmittelbar darauf nahm er am getroffenen Oberlid ein brennendes Gefühl wahr, rieb sich deshalb das Auge kräftig mit der Hand, um aber sofort im Auge selbst äußerst heftige Schmerzen zu verspüren. Nahezu 10 Tage hielten diese in gleicher Stärke an und ließen dann etwas nach. Das Auge blieb aber auch fernerhin stets

1) Weiß, Arch. f. Augenheilk. 1889. Bd. XX. S. 341.
2) Becker, Berl. klin. Wochenschr. 1892. No. 22. S. 529.

gerötet. Er suchte erst ärztliche Hilfe auf, als er zu Anfang Januar 1900 bemerkte, daß er auf dem erkrankten Auge schlechter sah.

Am 4. Januar 1900 ließ sich Nachfolgendes feststellen: Es besteht mäßige Lichtscheu, die Lider des rechten Auges sind leicht gerötet, die Gefäße der Lidbindehaut wenig injiziert. Stark gefüllt sind die Gefäße der Augapfelbindehaut in den vorderen und mittleren Schichten, namentlich gegen den Hornhautrand zu. Die Hornhaut ist hauchig getrübt. Im unteren, äußeren Quadranten überschreiten oberflächliche Bindehautgefäße den Hornhautrand, ebenso ist ein kleiner Bezirk am oberen Hornhautrande von oberflächlichen Gefäßen überzogen. Ungefähr 2 mm vom äußeren Rande und etwa 3 mm von einander entfernt liegen, in das Hornhautgewebe eingebettet, zwei stecknadelkopfgroße, gelblich weiße, scharf abgegrenzte Flecke. Ein dritter, ähnlicher Fleck findet sich in der Hornhautsubstanz, etwa 2 mm vom inneren unteren Rand entfernt. In der Irisperipherie tauchen aus dem Stroma mehrere rundliche Knötchen auf von zart gelbrötlicher Farbe und zum Teil von feineren Gefäßverzweigungen umgeben.

Die Vorderkammer ist gegenüber der des linken Auges ein wenig abgeflacht. Die Pupille ist sehr verengt und reagiert nicht. Die Iris ist verdickt und dunkelgrün verfärbt. Die Gegend des Ciliarkörpers ist nicht besonders druckempfindlich. Die centrale Sehschärfe für die Ferne beträgt $^{6}/_{24}$.

Am linken Auge findet sich nichts Besonderes. Die centrale Sehschärfe ist $^{6}/_{6}$ und wird verbessert durch $+ 0.75$ auf $^{6}/_{5}$.

Am 10. Januar, bis zu welchem Tage sich nichts verändert hatte, traten heftige Ciliarschmerzen auf mit anderen glaukomatösen Erscheinungen. Dieser Zustand blieb mit wenigen Schwankungen etwa acht Tage lang derselbe. Der Gebrauch von Atropin und Scopolamin steigerte den glaukomatösen Zustand, und es wurde darauf eine Punktion der vorderen Kammer vorgenommen, welche ein Hyphäma hervorrief. Die Entzündungserscheinungen besserten sich. Der Bluterguß schwand. Bis zum 3. März waren alle Reizerscheinungen geschwunden, Pupille eng, leicht verzogen, von träger Reaktion. Weiterhin keine Veränderung. Sehschärfe zuletzt $^{6}/_{50}$. Fleckige Trübungen der Hornhaut an den beim Aufnahmebefund erwähnten Stellen waren noch vorhanden. Im unteren nasalen Quadranten wurde in einer gelbweißen Stelle ein Raupenhaar durch das Hornhautmikroskop entdeckt. Bei künstlicher Erweiterung der Pupille fanden sich mehrere breite hintere Synechien. Die Papille erschien gerötet, und am oberen und unteren Rande verwaschen. Arterien etwas verengt, aber Venen prall gefüllt und geschlängelt. Etwa einen Monat nach der Entlassung war die Sehschärfe nahezu $^{5}/_{7}$ [1]).

Einem Landmanne war seit etwa drei Monaten aus unbekannter Ursache das rechte Auge entzündet. Es wurde bisher mit Atropin, Schwitz- und Schmierkuren behandelt ohne wesentlichen Erfolg.

Sehschärfe $= {}^{8}/_{15}$. Starke Ciliarinjektion, Lichtscheu und Tränen wurde festgestellt, ferner einige sehr zarte Hornhauttrübungen. Die Iris war hyperämisch, nasal ein kleiner Knoten und sehr zahlreiche hintere Synechien. Ein zartes Exsudat lag auf der vorderen Kapsel. Die Papille war etwas hyperämisch, die Venen reichlich gefüllt.

Der Knoten begann nach 20 Tagen zu schrumpfen. Nach 14 Tagen war die Pupille beinahe rund. Nach einem Monat wurde der Kranke mit fast ganz geschrumpftem Knoten entlassen.

---

1) Bayer, Münch. med. Wochenschr. 1900. No. 21.

Zwei Monate später war die Sehschärfe = 1 beiderseits. Aus dem stark geschrumpften Knoten ragte jetzt ein Haar in die vordere Kammer[1]).

Einem 24jährigen Manne war eine langhaarige, braunschwarze Raupe in das linke Auge geworfen worden, worauf sofort Brennen und Stechen entstand. Nach etwa einen Monat langer Behandlung konnte er wieder arbeiten, doch stellten sich nach drei Tagen von neuem Rötung und Schmerzen ein.

Nach zwei Monaten fand sich starke ciliare Reizung nach unten, nach unten nasal eine Macula am Hornhautrande. In derselben saß ein Raupenhaar. Darunter erschien noch ein kleiner grauroter Fleck. Die Sehschärfe war $^6/_6$ beiderseits. Die Stelle wurde mehrfach ausgekratzt, bis keine braunen Striche mehr zu sehen waren. Nach drei Wochen wurde er entlassen mit einer Sehschärfe von $^6/_6$.

Etwa zwei Jahre und zehn Monate nach der Verletzung kamen erneute Reizerscheinungen. Nach unten und nasal fanden sich einige blaßgelbe subconjunctivale Knötchen. Die Cornea war diffus getrübt. Eine hintere Synechie wurde durch Atropin gelöst. Auf der Iris sah man temporal unten zwei kleine speckig aussehende Knötchen. Reichliche Glaskörpertrübungen. Die Papille war etwas hyperämisch. Therapie: Atropin, Jodkalium, Schmierkur.

Nach zwölf Tagen war unter Nachlaß der bisher vorhandenen Schmerzen ein neues Knötchen unten nasal im Kammerwinkel entstanden. Nach einem Monate traten erneute Schmerzen und stärkere Reizung auf als anfangs. Ein neues Irisknötchen hatte sich entwickelt, die alten waren fast unverändert.

$$SR = {}^6/_6,\ SL = {}^6/_{60},\ \text{mit} + 1 = {}^6/_{36}.$$

Exzision des mit Knötchen besetzten Conjunctivalteiles. Während der nächsten sechs Wochen zeigte sich ein schwankender Verlauf. Die Cornea wurde später fast geklärt. Es blieben hintere Synechien und ein feines Pupillenexsudat. Sehschärfe = $^6/_{18}$, nach 14 Tagen $^6/_9$.

Nach $2^1/_2$ Monaten war das Auge ganz reizfrei.

Die exzidierten Knötchen bestanden in der Peripherie aus Bindegewebszellen, sonst aus Rund-, epitheloiden und Riesenzellen. In allen fand man Bruchstücke von Haaren mit angenagter Oberfläche[2]).

Die folgende Beobachtung steht insofern isoliert da, als hier ein Hineingelangen von Raupenhaaren in das Auge nicht erwiesen werden konnte. Es handelte sich um einen Tropfen des durch Zerquetschen der Raupe ausgedrückten Leibessaftes, der in das Auge gelangte. Wir nehmen an, daß es sich wesentlich um den Giftdrüsensaft gehandelt haben wird, ohne ausschließen zu wollen, daß auch andere Tierbestandteile, z. B. Darminhalt, dem ersteren beigemischt waren.

Eine Frau wollte eine an der Stubendecke befindliche Raupe mit dem Besen entfernen. Dabei fiel ihr ein grünlicher Tropfen aus den Eingeweiden des zerdrückten Tieres in ihr linkes Auge. Nach Reinigung desselben trat am Nachmittage ein gewisser Reiz mit Tränen und undeutlichem Sehen auf und abends Stechen im Augapfel. Am nächsten Morgen war das Auge injiziert, Ober- und Unterlid, besonders an der Außenseite geschwollen, ohne Absonderung. Am folgenden Tage traten zunehmende Schmerzen auf und Schwellung, starkes Tränen und Lichtscheu. Die Bindehaut war hyperämisch und chemotisch, hauptsächlich innen unten. Ein erbsengroßes Bläschen zeigte sich an der Außenseite der Hornhaut. Leichte Iritis. Alte centrale Hornhauttrübung. Der Hintergrund war normal.

---

1) Stargardt, Arch. f. Ophthalm. Bd. LV. H. 3.
2) Stargardt, l. c.

Ciliargegend empfindlich. Unter symptomatischer Behandlung erfolgte Heilung in 14 Tagen[1]).

Schon aus den bisherigen Belegen ist ersichtlich, daß das Sehvermögen leiden kann, und natürlich umsomehr, je umfangreicher die Pupillarexsudate und die Trübungen der durchsichtigen Teile sind. Die Iridektomie schafft, wenn überhaupt, nur eine kurzdauernde Besserung. In einem der zuvor zitierten Fälle, der einen mit heftiger Iridocyclitis erkrankten Knaben betraf, war bei fast vollständigem Pupillarverschluß und Reflexlosigkeit aus dem Augeninnern die Sehschärfe $= {}^{3}/_{500}$, nach der Iridektomie ${}^{10}/_{500}$, aber schon nach vier Wochen $= {}^{1}/_{2000}$.

Noch mehr illustrieren die folgenden Fälle den Gang der Herabsetzung des Sehvermögens bis zum völligen Verfall, selbst wenn die Iridektomie vorgenommen wurde.

Beim Reisigsammeln schlug ein, wahrscheinlich mit Raupenhaaren versehenes Aestchen gegen das rechte Auge einer Frau. Sofort erschienen Schmerzen und Entzündung und nach sechs Wochen: Lichtscheu. Tränen. pericorneale Injektion, fünf strichförmige Infiltrate in der Cornea und aufgelockerte Iris; ihr Pupillarrand war mit der vorderen Linsenkapsel verklebt. die Pupille von einem grauweißlichen Exsudat bedeckt, der Fundus eben sichtbar. Sehschärfe $= {}^{3}/_{500}$.

Durch warme Umschläge, künstliche Blutegel usw. wurde nach ca. drei Wochen Besserung erzielt. Bald folgte wieder ein erhöhter Reizzustand. Die Iris war trübe, verwaschen, die Cornea diffus getrübt; es erschienen im untern äußeren Abschnitt der Conjunctiva bulbi 6—8, später auf 14 anwachsende, auch episclerale und sclerale, follikelartige, prominente Gebilde. Raupenhaare wurden vergeblich gesucht. Ein Knötchen saß in der Iris.

Gegen Ende der achten Woche war das Irisknötchen geschwunden; dafür kamen im Kammerfalz zwei neue Prominenzen. Die mikroskopische Untersuchung der Knötchen ergab die Anwesenheit von Haaren. Man machte die Iridektomie. Das Kolobom reichte an einer schmalen Stelle fast bis zum Ciliarrand. Sehschärfe $= {}^{1}/_{500}$. Im weiteren Verlaufe wurde das Auge reizlos; bis auf einen kleinen Fleck hellte sich die Hornhaut auf; Knötchen blieben. Die Iris war zirkular und flächenhaft mit der vorderen Linsenkapsel verklebt; das Pupillarexsudat nahm an Dichte ab.

$$SR = {}^{5}/_{200}.$$

Nach elf Monaten wurde die Frau wieder gesehen. Phthisis anterior. Das Auge war reizlos. Knötchen fehlten. An ihrer Stelle schimmerten kleine blaugraue Fleckchen durch die Bindehaut hindurch. Die Vorderkammer war aufgehoben, das Irisgewebe atrophisch. die Pupille eng. unregelmäßig. Occlusio und Seclusio pupillae.

$$SR = {}^{1}/_{2000}.$$

Die Projektion nach oben und innen war schlecht[2]).

Vor fünf Monaten kam eine Verletzung des linken Auges durch Wurf mit einer Bärenraupe zustande. Sofort kamen Schmerzen, nach wenigen Tagen Entzündung, welche erfolglos behandelt wurde, da stets wieder Nachschübe auftraten. Auch eine Iridektomie blieb ohne Erfolg.

Es zeigten sich sechs wenig prominierende Knötchen, von denen drei

1) Stocké, Ophthalm. Klinik. 1902. No. 1.
2) Reis, Klin. Monatsbl. f. Augenheilk. 1900. Jahrg. XXXVIII. S. 827.

verschieblich in der Conjunctiva, drei unverschieblich im episkleralen Gewebe lagen. Die ersteren waren etwa 1,5, die letzteren 1 mm groß, alle derb, ihre Farbe durch die Conjunctivalreizung verdeckt.

Die Cornea war diffus infiltriert, zum Teil vaskularisiert. Nach unten fand sich das Iriskolobom durch Exsudat ausgefüllt, die Iris stark verfärbt: es bestanden zahlreiche hintere Synechien. (Fadenförmige Membrana pupillaris perseverans.) Nahe am nasalen Ciliarrande saßen zwei 1—2 mm große, wenig erhabene graurötliche Knötchen. Hinter der Iris nach innen lag ein vaskularisiertes cyklitisches Exsudat. Die Lokalisation war ungenau, die Tension vermindert. Sehschärfe = Finger in 4 Fuß.

Durch antiphlogistische Behandlung erzielte man Besserung der Reizerscheinungen, bei fortschreitendem Verfall des Sehvermögens[1]).

Selbst wenn relativ frühzeitig die Erkrankung in Behandlung genommen wurde, d. h. schon nach drei bis vier Wochen, und nicht erst nach ebenso viel Monaten, ist die Möglichkeit einer schweren Schädigung des Sehvermögens an dem verletzten Auge bis zum völligen Verlust durchaus nicht ausgeschlossen. Sowohl der Umfang dieser Schädigung als die Zeitdauer, die zu ihrem Entstehen und zu ihrer endlichen Gestaltung erforderlich ist, hängen zu einem kleinen Teil von der Individualität, d. h. von der größeren oder geringeren Empfindlichkeit der Gewebe gegen die Schädlichkeit, zum größeren Teil jedoch von der Menge des mit den Fremdkörpern eingedrungenen Giftes ab. Unserer Ansicht nach verhalten sich die giftigen Raupenhaare zum Auge, wie Giftpfeile für den Gesamtorganismus. Der Pfeil als solcher kann schwer örtlich schädigen, immer wird aber, wenn nicht gerade ein lebenswichtiges Organ durch ihn getroffen ist, die örtlich wirkende, oder von ihm aus resorbierte Giftmenge bestimmend auf das Schicksal des Getroffenen sein.

So zeigt der folgende Fall, in dem kein operativer Eingriff vorgenommen wurde, wie schnell und vollständig der Sehverlust sich gestalten kann, wenn, was wahrscheinlich ist, sehr viel Gift in die Gewebe gelangt ist.

Einem 10jährigen Knaben war eine Raupe in das rechte Auge geworfen worden. Sofort hatte er heftige Schmerzen und Entzündung. Nach drei bis vier Wochen konstatierte man: pericorneale, subconjunctivale Injektion, zahlreiche Knötchen an der Conjunctiva; in der Cornea saß ein gelblichbraunes Haarfragment und eine strichförmige Trübung. Die Iris war verfärbt. SR = $^{20}/_{40}$. SL = $^{20}/_{20}$. Trotz reichlicher Atropineinträuflung blieb die Pupille eng. Neue Knötchen kamen an der Conjunctiva, anfangs eines auch zwischen äußerem Ciliar- und Pupillarrand der Iris, später mehrere in diesem Gewebe, die Infiltration der Cornea nahm zu, und auf der Hinterfläche der Hornhaut entstand ein feiner seröser Beschlag. Nach acht Wochen der Beobachtung war die Cornea hauchig getrübt und in den Randpartien vaskularisiert. Die Sehschärfe betrug $^{12}/_{200}$. Nach drei Monaten bestand Pupillarexsudat, das zunahm, während die Knötchen in Conjunctiva und Iris kleiner wurden. Nach ca. $5^1/_2$ Monaten betrug die Sehschärfe $^1/_{2000}$. Nach ca. sechs Monaten war die Pupille durch dichtes Exsudat völlig verschlossen und nur noch quantitative Lichtempfindung vorhanden.

Nach etwa sechs Jahren bestand Atrophia bulbi anterior. Nahe dem äußeren Limbus lag ein flacher Buckel, in dessen Bereich die Conjunctiva etwas gallertartig und leicht injiziert erschien. Knötchen waren nicht zu

1) Hillemanns, Deutsche med. Wochenschr. 1894. No. 24.

entdecken. Die Hornhaut war klar bis auf ein Band punkt- und strichförmiger Trübungen im Bereiche der Lidspalte. Am Boden der flachen Vorderkammer lag ein organisiertes Exsudat. Die Iris war atrophisch, die Pupille eng, unregelmäßig, durch Schwarten verlegt. Kein Fundusreflex war bemerkbar. SR = quantitativ[1]).

Andere Fälle, die erst nach Monaten in ärztliche Behandlung kamen, und bei denen Hornhauttrübungen, Iritis und im weiteren Verlaufe schwerere glaukomatöse Symptome auftraten, heilten im Vergleiche mit manchem der bisher angeführten so gut, daß eine andere Erklärung als die oben gegebene kaum möglich ist[2]). Selbst die hin und wieder beobachtete Aufhellung der getrübten Cornea kann schließlich nur dadurch zustande gekommen sein, daß die Menge des eingedrungenen Raupengiftes nicht sonderlich groß war.

Als Beweis, wie gut unter besonderen Verhältnissen der Ausgang einer solchen Augenvergiftung sein kann, darf die Beobachtung an einem Manne gelten, dem beim Klettern auf einen Baum eine Raupe ins Auge fiel. Häufig wiederkehrende schmerzhafte Entzündungen folgten, die sich bis zur Iridocyclitis exsudativa steigerten. Episklerale Knötchen traten auf und eines auf der Iris. Sie wurden entfernt und ließen in sich Raupenhaare erkennen. Die Sehschärfe wurde wieder gut[3]).

Es ist bekannt, daß auch bei Tieren durch Raupenhaare Augenverletzungen vorkommen. So trat bei einer Rinderherde eine Keratitis auf, welche auf das Eindringen der Haare der Prozessionsraupe zurückgeführt wurde. Die Krankheit stellte sich nur ein in der Nähe von Wäldern und in Jahren, in welchen die Raupe massenhaft vorkam. Bei dem im Stalle gehaltenen Vieh zeigte sie sich nicht. Selten erschien sie beiderseits. Der Beginn erfolgte mit Conjunctivitis, dann kamen Keratitis mit Ulceration und Vernarbung[4]).

Diese ätiologische Auffassung der sogenannten seuchenhaften Hornhautentzündung ist bestritten worden.

c) Mikroskopische Ergebnisse an den erkrankten Augen.

Schon in der ersten wissenschaftlichen Behandlung des Erucismus nodulosus[5]) waren zwei Punkte festgestellt worden, nämlich daß die Knötchen die Struktur von Tuberkelknötchen zeigten und je ein Haar enthielten. Viele Untersuchungen sind dieser ersten gefolgt, so daß man jetzt in der Lage ist, die einschlägigen Veränderungen genauer zu übersehen.

Ganz allgemein wird heute die Identifizierung oder auch nur Parallelisierung des Erucismusknötchens mit dem Tuberkelknötchen zurückgewiesen, obschon beide aus Riesenzellen, epitheloiden und

---

1) Hummelsheim, Klin. Monatsbl. f. Augenheilk. 1900. Jahrg. XXXVIII. S. 833.

2) In einem Falle heilte die primäre Reizung in einigen Tagen. Aber auch die nach sechs Wochen wiederkehrenden entzündlichen Erscheinungen, Lichtscheu, Blepharospasmus, Keratoconjunctivitis, Iritis, Hornhauttrübungen usw. heilten in einigen Wochen ganz. (Meixner, Beitr. z. Kenntn. d. Raupenhaarophthalmie. Erlangen 1901.)

3) Knapp, Americ. journ. of ophthalm. 1897. July.

4) Linter. Veterinarius. 1901. H. 20.

5) Pagenstecher, l. c.

lymphoiden Zellen bestehen. Man hat sich der Mühe unterzogen, die Differenzpunkte zwischen beiden noch besonders zu formulieren. So sollten dem Erucismusknötchen folgende Eigenschaften zukommen:

1. Fehlen einer stärkeren Infiltration der Umgebung mit Lymphzellen, vielmehr Sklerose.

2. Der Knoten ist von einem dichten Gefäßnetz umsponnen und hat selbst Gefäße.

3. Es fehlen die regressiven Metamorphosen, d. h. Uebergang in Verkäsung.

4. Die Kerne der Riesenzellen sind nicht randständig, die Zellen unregelmäßig, die runden Formen werden vermißt. Die Riesenzellen liegen mehrfach dicht zusammen.

Mit Rücksicht auf die relativ wenigen Krankheitsbeobachtungen halten wir es für verfrüht, so apodiktisch, wie es hier geschieht, eine Kodifizierung vorzunehmen. Beide, an sich verschiedenartige Schädlichkeiten — Raupenhaare und Raupengift — könnten sehr wohl unter geeigneter Konstellation Zellveränderungen hervorrufen, die mit den zu wenig charakteristischen Merkmalen versehen sind, die hier als wesentliche angeführt werden. Selbst der eitrige Zerfall eines solchen Knötchens muß möglich sein, weniger noch soweit es durch das Gift als durch den Fremdkörper erzeugt worden ist.

Somit kann es jetzt nur Aufgabe der Forschung sein, die örtlichen Veränderungen am Auge festzustellen. Es ist dies in einem ziemlich großen Umfange geschehen. Aus der Fülle der Angaben mögen die beiden folgenden hier einen Platz finden.

An gehärteten und gefärbten, aus der Conjunctiva geschnittenen Knötchen, die 17 Tage nachdem eine Raupe in das Auge eines Knaben geworfen worden war, sichtbar wurden, fand man mikroskopisch Folgendes: An der Grenze zwischen subconjunctivalem und conjunctivalem Stratum liegen nebeneinander Zellanhäufungen, deren Centrum von einer gelben, stark lichtbrechenden, schief cylindrischen Masse, nämlich einem Stückchen schräg geschnittenen Haares gebildet ist. Um dieses herum liegt eine Schicht von kleinen, rundlichen Zellen mit schmalem Protoplasmasaum: weiter nach außen folgt eine Zone, in der außer diesen lymphoiden noch kernreiche Riesenzellen, sowie andere Zellen sich finden, die epitheloiden Charakter haben, nämlich großen, feingekörnten Protoplasmaleib mit bläschenförmigem Kern. Die Peripherie des Zellhaufens wird von kleinen Rundzellen gebildet[1]) (Fig. 60).

Die folgende Untersuchung knüpft an den oben mitgeteilten Fall von Reis an:

Die etwas über 1 mm im Durchmesser haltenden runden Knötchen liegen dicht unter einem vielfach geschichteten, von massenhaften Becherzellen durchsetzten Epithel in einem deutlich aufgelockerten, aber nicht sehr gefäßreichen conjunctivalen Stroma, das verhältnismäßig geringe entzündliche Veränderungen aufweist. Nach dem Knötchen zu lagern sich die Bindegewebsfibrillen dichter aneinander, teils konzentrisch, teils sich vielfach spitzwinklig durchflechtend. Ihre Kerne werden platter, spindelförmig ausgezogen und erscheinen schon durch ihr dichtes

1) Hanke, Beitr. z. Augenheilk. Herausgegeben von Deutschmann. 1896. Heft XXIII. S. 16.

Fig. 60.

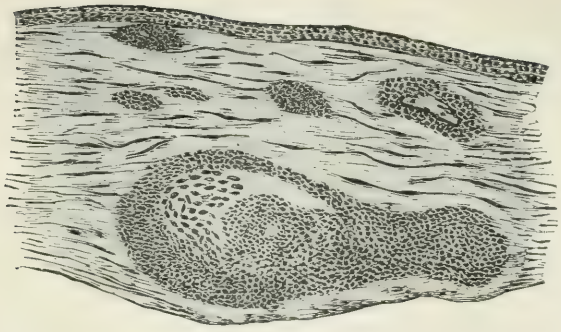

Aneinanderrücken vermehrt, ohne daß aber eine aktive Vermehrung auszuschließen wäre. Dieses verdichtete Gewebe bildet in vielen Präparaten geradezu eine Art Kapsel um das eigentliche Knötchen. Zwischen den einzelnen Schichten derselben finden sich einkernige Lymphocyten und mehrkernige Leukocyten eingelagert. Stellenweise erscheint diese regelmäßige Kapselbildung gestört durch eine abnorm reiche Entwicklung junger Bindegewebszellen, die regellos in den verschiedensten Richtungen die Kapsel durchsetzen und oft geradezu quer durch die letztere nach den inneren Partien des Knötchens zu streben scheinen.

Nach innen von der Kapsel schwinden die Bindegewebsfasern rasch; ihre Ausläufer verlieren sich in, beziehungsweise zwischen einem Reticulum, das von den Ausläufern zahlreicher sternförmiger, vielfach untereinander anastomosierender Zellen gebildet wird. Diese Ausläufer stellen kurze, bald schmälere, bald breitere Balken dar, deren gleichmäßiges homogenes Gefüge sich kaum von dem umfangreichen Zellleib der vorhandenen Riesenzellen unterscheidet. Diese letzteren finden sich in einzelnen Schnitten nur spärlich, in anderen wiederum sind sie in so überraschender Menge vorhanden und von solcher Größe, daß über die Hälfte des Knötchenareals von ihnen eingenommen wird. Ihr Gehalt an Kernen ist verschieden und schwankt von nur einzelnen bis über hundert. Die Anordnung der Kerne ist ebenfalls großen Schwankungen unterworfen. Meist liegen sie zerstreut in der Mitte des Zellleibes, doch findet sich auch randständige Anordnung der Kerne vor. Nirgendwo ist etwas von Verkäsung zu entdecken.

Das von den Riesenzellen freigelassene Gebiet wird von den zahlreichen neugebildeten, miteinander verbundenen Bindegewebszellen und größeren epitheloiden Zellen eingenommen. Dazwischen liegen zerstreut leukocytäre Elemente. Daß das ursprüngliche conjunctivale Stroma im Bereiche des Knötchens eine durchgreifende Aenderung erfahren hat, geht auch daraus hervor, daß sich nach der Weigert'schen Färbung auf elastische Fasern keine Spur von solchen innerhalb des Knötchens nachweisen läßt, während dieselben in dem übrigen Bindegewebe ganz ausgezeichnet zur Darstellung gelangen. An umschriebener Stelle innerhalb des Knötchens, bald mehr, bald weniger ausgedehnt, findet sich in vielen Präparaten eine dichtere Ansammlung von Leukocyten und zwar fast ausschließlich der polynucleären Form, und innerhalb dieser, wie bereits beschrieben, liegt der Querschnitt beziehungsweise auch Schrägschnitt

eines Haares mit deutlich unterscheidbarer Rinden- und Marksubstanz. Die Rinde erscheint im ungefärbten Präparat gleichmäßig gelblich, die Marksubstanz braun gekörnt. Mit Hämalaun- und dünner Hämatoxylinlösung bleibt das Haar ungefärbt: Carmin färbt das Mark schwachrot, Orange färbt Rinde und Mark hellgelb, Eosin nur die Rindenschicht rosa. Nach van Gieson färbt sich die Rinde goldgelb, das Mark leuchtend rot; nach Gram wird das Haar entfärbt[1]).

In einem Falle, wo nur die Hornhaut befallen war, wurde weder die Struktur der Pseudotuberkulose noch Riesenzellen in den Knötchen gefunden[2]). Mehrfach fand man die Härchen wie angenagt und in Zerfall begriffen.

d) Experimentelle Forschungen über das Raupengift.

Mehrfach wurde der Versuch unternommen, experimentell die Vergiftung durch Raupen mehr aufzuklären, als es durch die klinische Beobachtung allein möglich ist. Die Resultate stimmen nicht überein. Während ein Untersucher durch Hineintreiben von giftigen und ungiftigen Raupenhaaren in die Kaninchenhornhaut, oder Einbringen in die Vorderkammer ein monatelanges reizloses Verweilen derselben feststellte, sah ein anderer nach Einreibung der Haare einer Prozessionsraupe in den Bindehautsack eines Kaninchens Entzündung und Knötchenbildung entstehen und fand in einem solchen Knötchen ein abgebrochenes Härchen[3]), und ein dritter erzielte in anderer Versuchsanordnung folgendes:

Wenn durch die Lidspalte eines Kaninchenauges eine lebende und des anderen eine tote Raupe wiederholt hindurchgezogen und gegen die Cornea angedrückt wurde, so ergab sich zunächst, daß die lebende Raupe stärker wirkte als die tote. Sie veranlaßte bald starke katarrhalische Erscheinungen, Epitheldefekte der Hornhaut, zum Teil mit Infiltraten kompliziert, circumscripte und diffuse Trübungen der Cornea, während die tote nur eine geringe entzündliche Rötung verursachte. In die vordere Kammer und die Iris drangen keine Haare ein. Einigemale sah man in der Conjunctiva bulbi eine leichte circumscripte Verdickung. Schnitte durch die gehärteten Präparate zeigten eingedrungene Haare, die weder in einem Pseudotuberkel steckten, noch Riesenzellen aufwiesen, sondern an der Spitze des eingedrungenen Haares Zellenwucherung oder Anhäufung von Rundzellen[4]).

In anderen Versuchen gelang es dagegen, Raupenhaare durch Reiben bis in die vordere Kammer und die Iris zu treiben. Auch an der menschlichen Leiche drangen sie bei der nötigen Wucht und senkrechtem Auffallen der Raupe bis tief in die vordere Kammer[5]).

Es sei hier auch bemerkt, daß Versuche mit den Hagebuttenhaaren an Kaninchen, selbst nach Skarifizierung, keine Knötchenconjunctivitis zu erzeugen vermochten. Auf Schnitten ließen sich nicht einmal eingedrungene Haare nachweisen.

---

1) Reis, l. c. — S. a. Marlow, Arch. of Ophthalm. 1910. Vol. XXXIX. p. 107. — de Schweinitz-Shumway, Trans. Amer. ophth. soc. 1904.
2) Valude, Soc. franç. d'ophthalm. 1905. 1. Mai.
3) Störmann, Inaug.-Diss. 1894.
4) Becker, l. c.
5) Teutschlaender, Arch. f. Augenheilk. 1908. Bd. 61.

Man ersieht aus diesen Mitteilungen, daß eine genügende Aufklärung über die Rolle, die Haar- und Raupengift spielen, noch nicht gegeben worden ist. Es wird dies erst möglich sein, wenn die Isolierung des Giftes aus den Haaren, beziehungsweise den Hautdrüsen der Raupen ein Experimentieren mit diesem gestatten wird.

3. Die Therapie des Erucismus.

Weder kühle noch feuchtwarme Umschläge haben einen sonderlichen symptomatischen Erfolg bei dem Leiden. Nur ganz vereinzelt wird von einer geringen Besserung durch die antiphlogistische Behandlung berichtet. Erfolglos erwies sich auch die Atropinbehandlung, während die Anwendung des Heurteloup in nicht wenigen der berichteten Fälle dem Kranken subjektiv und objektiv Nutzen brachte. Daß die Iridektomie geringen oder gar keinen Erfolg verspricht, wurde bereits angeführt, wenngleich sie symptomatisch indiziert sein kann.

Soweit die Knötchen zugänglich waren, wurden sie in einem Falle[1]) zwischen den Branchen einer feinen Pinzette gefaßt und durch Quetschen die Härchen herausgedrückt. Nach einigen Tagen waren Knötchen kaum noch zu sehen, Nachschübe kamen, schwanden aber auch, nachdem die Härchen auf die angegebene Art beseitigt worden waren. Auch Kauterisation kommt in Frage.

Bei einem Kinde fand man ein Raupenhaar zur Hälfte in der Vorderkammer. Zur Entfernung desselben mußte die Keratomie gemacht werden[2]).

Kontrovers, wie so vieles in dieser ganzen Frage, ist auch der eventuelle Nutzen einer Punktion der vorderen Kammer bei etwaigen glaukomatösen Erscheinungen. Die hierüber bestehenden Ansichten vertragen keine Vermittelung, da positive und negative Erfolge berichtet wurden[3]).

Wir halten es aus chemischen und biologischen Gründen für erforderlich, alkalische, mit Natriumbikarbonat (0,6—1 pM.) hergestellte, warme Augenbäder versuchsweise anzuwenden. Aus alter Zeit wird angegeben, daß durch Raupenvergiftung schmerzhaft gewordene Hautteile sofort nach der Einreibung mit Petersilie schmerz- und juckfrei wurden, und ohne erneute Einreibung nach zwei bis drei Stunden die sonst lange anhaltende und durch andere Mittel nicht zu beeinflussen gewesene Affektion vollkommen geschwunden sei. Diese rein empirische Therapie kann vielleicht auch bei dem Erucismus ophthalmicus Dienste leisten. Es wäre nicht das erste Mal, daß Empirie den Sieg über die beste Theorie davongetragen hat. Ob die Aqua petroselina oder Apiol oder Petersilie als solche zu verwenden ist, muß die Praxis entscheiden.

Daß keine Therapie den Gebrauch von Cocain ausschließt, braucht nicht betont zu werden.

---

1) Hanke, Beiträge zur Augenheilk. 1886. Heft 23. S. 14.
2) Colburn, Amer. journ. of ophthalm. 1897. July.
3) Muthmann, Ein Fall von Raupenhaarophthalmie. Inaug.-Diss. Bonn 1899.

II. Hymenoptera.

1. Biene.

Außer der Ameisensäure ist in dem Bienengift noch eine basische Substanz vorhanden, die örtlich Gewebe zum Zerfall bringt und Entzündung und Schwellung erzeugt.

Wir sind trotzdem auch heute noch der Ansicht, die der eine von uns früher aussprach[1]), daß im Bienengift auch ein Eiweißkörper wirken müsse.

Zu den Seltenheiten gehören direkte Vergiftungen des Auges durch den Bienenstich, während Schwellungen desselben infolge von Stichen in der Nachbarschaft recht häufig vorkommen.

Die folgenden Beobachtungen gestatten die Beurteilung der Rolle, die Stachel und Gift spielen, bemerkenswert, besonders mit Rücksicht auf die bei der Vergiftung durch Raupenhaare gemachten Erörterungen. Noch besser wie bei der letzteren ist hier zu erkennen, welche Veränderungen der eingedrungene winzig kleine Fremdkörper, und welche das oder die Bienengifte erzeugt haben. Wenn man die Folgezustände der Erkrankung mit denen vergleicht, die in einzelnen der Vergiftungsfälle durch Raupenhaare zustande kamen, so wird man aus deren Aehnlichkeit auch Schlüsse auf eine gewisse Verwandtschaft der Giftursache ziehen können. Unserer Annahme nach liegt die weiteste Berührung beider Giftgruppen in ihrem Eiweißcharakter.

Der Bienenstich in die Augenbrauen kann, wie man aus alter Zeit weiß, nicht nur Schmerzen, sondern auch Lidbrand veranlassen. „Incauti pueri apis aculeo punxit supercilium. Secuto dolore, pars in tumorem et inflammationem ingentem est elevata . . . pars gangraena est occupata, cui scarificatio profunda summo fuit praesidio.“

Gewöhnlich verläuft eine solche örtliche Vergiftung mit Entzündung und Schwellung in vier bis sechs Tagen, wenn öfter ein Linimentum ammoniatum vorsichtig, bei gehörigem Schutze des Auges in die ergriffene Partie eingerieben wird.

Ungewöhnliche Verhältnisse müssen vorliegen, wenn ein Bienenstich in die Augennähe auf resorptivem Wege den Tod des Verletzten veranlassen soll. Ein solches Ereignis ist mitgeteilt worden.

Die örtlichen Veränderungen können, wenn die Giftablagerung in ein Lid erfolgt, sich weit über die vergiftete Stelle hinaus erstrecken, derart, daß es schwer fällt, eine befriedigende Erklärung der Giftausbreitung zu geben, vorausgesetzt, daß wirklich nur das Lid getroffen worden ist.

Eine Frau erhielt einen Bienenstich in das linke obere Lid. Sie machte die Nacht hindurch Umschläge mit nassem Lehm, aber der Schmerz ließ trotzdem wenig nach und die anfangs leichte Schwellung wurde noch stärker. Während der Nacht war Durchfall eingetreten. Die Kranke war appetitlos und fühlte sich matt.

Die Untersuchung am Tage nach der Verletzung ergab: ödematöse Schwellung beider Lider und des oberen Abschnittes der linken Wange, bei blauroter Färbung. Der Bienenstachel, der etwa 5 mm vom inneren Lidwinkel entfernt im linken Oberlide saß, wurde leicht mit einer Pinzette entfernt.

1) Lewin, Toxikologie. 2. Aufl. S. 435.

Beim Auseinanderziehen der Lider, was sehr schmerzhaft war, stürzten heiße Tränen hervor. Es bestand Conjunctival- und Ciliarinjektion, Trübung des Kammerwassers, geringes Hypopyon und auf der Descemetis punktförmige graue Beschläge. Die Iris war grünlich verfärbt, die Pupille verengt, erweiterte sich aber nach zehn Minuten auf mehrfache Atropineinträufelungen, wobei sich die Abwesenheit von Synechien herausstellte. Der Augenhintergrund wurde zur Schonung der Kranken nicht untersucht. Die Herztätigkeit war herabgesetzt, die Haut kühl und feucht, der Puls 52, fadenförmig. Die Atmung war oberflächlich und beschleunigt.

Verordnet wurden: Atropin, warme Borwasserumschläge, Kalomel in kleinen Dosen und Spiritus aethereus. In etwa acht Tagen war die Schwellung zurückgegangen, und die Lichtscheu nur noch wenig bemerkbar. Es bestand eine leichte Ciliarinjektion; dann schwanden Hypopyon und die Beschläge, und die Iris nahm wieder ihre natürliche blaue Färbung an. Erst am Ende der vierten Woche waren alle Reizerscheinungen beseitigt. Das Allgemeinbefinden war schon nach drei Tagen wieder normal[1]).

Während bei dieser Kranken im wesentlichen entzündliche Veränderungen die Folge der Vergiftung waren, erschien als sehr eigentümliche Folge des Eindringens des Bienenstachels in die Gegend des M. rectus inferior des Auges nach ca. einer Woche ein akutes Glaukom[2]).

Bedrohlich können die örtlichen Veränderungen sich gestalten, wenn der Stachel direkt in die Hornhaut getrieben wird. Die Schwere derselben wird wesentlich von der Menge des hineingelangten Giftes abhängen, aber auch sehr wohl die Tiefe des Eindringens des Stachels zu berücksichtigen sein. Auch die Beschaffenheit des Giftes wechselt je nach der Jahreszeit, d. h. den Ernährungverhältnissen der Biene.

Ein Mann wurde von einer Biene in ein Auge gestochen, worauf sich dieses sofort äußerst schmerzhaft entzündete. Der erste Arzt soll angeblich den Stachel entfernt haben. Der Zustand des Auges verschlimmerte sich trotzdem zunehmend. Bei der Untersuchung nach fünf Wochen durch einen zweiten Arzt, erwies sich die Conjunctiva hypertrophisch wuchernd und die Hornhaut pannusartig überzogen, so daß die Beschaffenheit der Augenkammern usw. nicht ermittelt werden konnte. Es bestanden Schmerzen, welche nach Angabe des Kranken von innen heraus den Bulbus zu zersprengen drohten. Mittelst der Lupe bemerkte man beinahe in der Mitte der Hornhaut eine hirsekorngroße, dunklere, etwas erhabene Stelle, von welcher eine abnorme Gefäßbildung auszustrahlen schien. Bei seitlicher Berührung dieser Stelle wurde ein Widerstand in ihrem Innern gefühlt. Aus derselben ließ sich ein Bienenstachel entfernen.

Schon nach wenigen Tagen begann unter Abnahme der Schmerzen die Rückbildung der Entzündung. Nach Verlauf von vier Wochen war die Hornhaut wieder so weit durchsichtig, daß man ein bis an den unteren Pupillenrand reichendes Exsudat in der vorderen Kammer unterscheiden konnte. Erst nach mehreren Wochen war die Resorption vollendet und das Auge wiederhergestellt.

Nach drei Jahren fand man an dem erkrankt gewesenen Auge:

1. eine Farbenveränderung der Iris,
2. eine Erweiterung und Reaktionslosigkeit der Pupille auf Licht,
3. Verzogensein des Pupillarrandes nach unten und außen, und
4. Myopie, während das gesunde Auge presbyopisch war.

---

1) Hilbert, Wochenschrift für die Therapie und Hygiene des Auges. 1904. No. 26.

2) Lundy, Amer. journ. of ophthalmology. 1886. Vol. III. p. 122.

Schwerer verlief eine solche Hornhautvergiftung bei einem 35 jährigen Schreiner, der von einer Biene in das linke Auge gestochen wurde. Mitarbeiter und ein Arzt suchten den in der Hornhaut sitzenden Stachel zu entfernen. Es traten sehr bald Schmerzen. Lidschwellung und Rötung des ganzen Auges ein. Am folgenden Morgen waren die Lider geschwollen und leicht gerötet. Die Conjunctiva palpebrae war stärker injiziert. Es bestanden geringe schleimig eitrige Sekretion und conjunctivale und ciliare Injektion des Bulbus. Die Hornhaut erschien im ganzen matt und leicht diffus getrübt. Etwas temporal von der Mitte war ein länglich ovaler, ungefähr stecknadelkopfgroßer Epithelverlust mit dichter, gelblich grauer Infiltration des sich etwas vorwölbenden Grundes und seiner nächsten Umgebung. Weder Stichkanal noch ein Fremdkörper war zu sehen. Viele zarte und dichtere grauweiße, tiefliegende Streifen von verschiedener Breite strahlten von hier zum Limbus aus. Vereinzelt war ein kleines oberflächliches Fleckchen erkennbar. Es bestand Hypopyon. Die Pupille war trotz Atropins nicht mittelweit. Im Hintergrunde waren Einzelheiten nicht erkennbar.

Unter Atropin und warmen Umschlägen ging die Entzündung in 14 Tagen langsam zurück. Am 18. Tage war in dem jetzt verkleinerten Infiltrat ein Rest von Bienenstachel sichtbar. Hypopyon und iritische Erscheinungen waren geschwunden. Inmitten der vorderen Linsenkapsel sah man jetzt einen grauweißen Fleck. Die radiären Streifen waren aufgehellt. Sehschärfe = Finger in 2—3 Meter.

Nach weiteren 14 Tagen war die Aufhellung noch fortgeschritten, der Kapselfleck kleiner und scharf begrenzt viereckig.

Die Sehschärfe betrug mit + 0,5 sph. ⊂ + 2 D cyl. A. v. = $^5/_{25}$.

Nach fünf Monaten war die vom Infiltrat zurückgebliebene Trübung noch vorhanden und in ihrer Mitte der Fremdkörper. Der Linsenfleck war unverändert. Neben ihm fanden sich kleine weiße Flecke. Der Augenhintergrund war gut sichtbar. Nach Lage des Stachels erschien es ausgeschlossen, daß der Kapselstar unmittelbar durch die Verletzung entstanden wäre. Die Sehschärfe war = $^5/_{20}$.

Nach fast $1^1/_2$ Jahren war objektiv nichts Wesentliches verändert. Es wurde über farbige Ränder an den Gegenständen und zeitweise über Doppeltsehen geklagt[1]).

Mehrfach versuchte man auf experimentellem Wege einen etwas näheren Einblick in die örtlichen Vergiftungsvorgänge zu gewinnen.

Injiziert man reines Bienengift subconjunctival bei Kaninchen, so entsteht: reichlicher Lidschlag, Lidschluß, Tränenfluß, Hyperämie und Chemosis der Conjunctiva. Je nach der Konzentration zeigt sich früher oder später reichlich eitriger Inhalt im Conjunctivalsacke und croupöser Belag auf der Conjunctiva[2]) — Veränderungen, wie sie eben auch durch sicher eiweißartige Gifte erzeugbar sind. Den gleichen Erfolg erzielt man durch einfaches Einträufeln in den Conjunctivalsack. Es gehört dazu nur ein Tropfen einer $^1/_{10}$ prozentigen Lösung, entsprechend 0,00004 g Gift.

In anderen Experimenten faßte man eine, selten zwei oder drei Bienen an den Flügeln und ließ sie in die Hornhaut eines Kaninchens stechen. Der Stachel blieb dabei stecken und wurde bis an das Hornhautniveau abgeschnitten. Ob das übrige in der Hornhaut blieb, war für den weiteren

---

1) Huwald, Arch. f. Ophthalm. Bd. LIX. S. 46. — Aehnliche Fälle mit Starbildung bei Luniewski, Postep oculicz. 1906. No. 6—7 und Huliecki, Ibid. 1910. Jan. — In einem anderen Falle kam es nicht zur Linsentrübung. (Joachim, Inaug.-Diss. München 1904.)

2) Langer, Arch. f. experim. Path. u. Pharmakol. Bd. XXXVIII. S. 384.

Verlauf belanglos. Danach wurden die Augen nach zweistündiger bis 75tägiger Beobachtung enukleiert. Alle Linsen der so behandelten 45 Augen wurden mikroskopisch untersucht, in einem Viertel auch Hornhaut und Iris, zweimal auch der hintere Bulbusabschnitt.

Wenn die Descemetis nicht perforiert war, blieb die Linse normal. Es entstand aber, da alsdann die ganze Masse des Giftes in die Hornhaut kam, eine besonders starke eitrige Keratitis.

Klinisch zeigte sich ein heftiger allgemeiner Reizzustand, schleimig eiterige Sekretion, Trübung der Hornhaut, eiterige Infiltration und Epithelverlust an der Stichstelle, Hypopyon und ein weißlicher Fleck im Pupillarbereich auf der Kapsel. Der Ablauf erfolgte in zwei bis drei Wochen. Die Hornhaut hellte sich mehr oder weniger auf, der Stachel heilte reizlos ein. Der Kapselfleck begrenzte sich scharf. In schweren Fällen, besonders nach mehreren Stichen, blieben leukomartige Trübungen und hintere Synechien. Einmal entstand Irisprolaps durch ein perforiertes Randgeschwür, eine radiäre Trübung wie beim Menschen niemals.

In der unmittelbaren Umgebung des Stiches bildet sich eine Nekrose. Es zeigt sich eine große Leukocyteneinwanderung: der Stachelhohlraum ist fast immer vollgestopft mit Leukocyten. Ferner entsteht ein prägnanter Infiltrationsring, ganz wie bei einer Keratoiritis durch Bakteriengift. Das Endothel der Descemetis zeigt Wucherung an verschiedenen Stellen.

Die Iris läßt eine enorme Gefäßfüllung erkennen und oft zahlreiche Blutungen. In den ersten Tagen wandern reichlich Leukocyten aus. Eine nekrotische Wirkung zeigt sich hier nicht, wahrscheinlich wegen der leichten Löslichkeit des Giftes im Kammerwasser. Der Stachelrichtung entsprechend fand sich zweimal ein dicker fibrinös-eiteriger Belag.

In zwei Dritteln aller Fälle war die Linse beteiligt. In einem Viertel zeigte sich eine scharf begrenzte Trübung am vorderen Pol. Sie fehlte aber auch bei schwerer Entzündung. Im Herbste wurden auffallend mehr Kapselflecke erzielt als im Frühjahr. Eine Perforation der Linsenkapsel fehlte in neun Zehntel der Versuche. Nach dem Stich entwickelt sich in den ersten Stunden eine feine subkapsuläre Trübung im Pupillarbereich. In den ersten zwei Tagen wird sie gewöhnlich umfangreicher und dichter. Dann geht sie zurück bis auf eine unscheinbare weißliche, in der Regel runde, aber auch strich- oder ringförmige Trübung. Mikroskopisch zeigt sich eine unscheinbare Degeneration des Kapselepithels. Dann entsteht eine Flüssigkeitsansammlung zwischen Kapsel und Linsensubstanz, welche letztere in den angrenzenden Teilen Zerfall erkennen läßt. Die endgültige Trübung entspricht einer mehrschichtigen unregelmäßigen Wucherung des Kapselepithels. Es wird angenommen, daß das Bienengift wegen der sofort eintretenden starken Miose nur auf den centralen Teil der Kapsel nekrotisierend einwirken kann, und daß durch den entstandenen Kapseldefekt nachträglich noch etwas Kammerwasser eindringt. Nach Abfuhr des Bienengiftes entstehen dann Wucherungen vom intakten Epithel aus. Der Verlauf ist also ein ähnlicher wie nach Injektion von Salz- oder Zuckerlösungen in die vordere Kammer.

Einige Male zeigte sich eine dünne subkapsuläre Degenerationsschicht am hinteren Pol.

Wird die Linse direkt verletzt, so kann ein Stachelrest ohne Schaden ertragen werden. Auf den sonstigen Verlauf hat er keinen Einfluß[1]).

2. Wespe.

Die Stiche der Wespe sind unangenehmer als die der Biene. Entzündung und Schwellung der Lider halten länger an. Nur unter günstigen

1) Huwald, l. c.

Verhältnissen verläuft ein Stich in die Conjunctiva oder Cornea gutartig. Mehrfach entstanden Hornhautgeschwüre, Hornhauttrübungen, Hypopyon, Iritis und Schmerzen bis zu 14 tägiger Dauer.

Während des Radfahrens flog einem jungen Manne ein Fremdkörper gegen das rechte Auge. Er wischte sich dasselbe mit der Hand, empfand aber einen so heftigen Schmerz, daß er einen Arzt aufsuchte. Nach dreiviertel Stunden konstatierte man Rötung und Schwellung am unteren Augenlid. Die Conjunctiva bulbi war unterhalb der Cornea beträchtlich chemotisch. Die Chemosis besaß zwei durch eine Furche in der Medianlinie verbundene Wülste. In der Furche erkannte man $^1/_3$ mm vom Corneallimbus einen kleinen graugrünlichen Fleck. Die Pupille war leicht nach unten verzogen, die Vorderkammer normal. Als man den Fleck mit einer Pinzette hoch hob, zog man aus ihm einen bräunlichen Stachel heraus. Alsbald vereinigten sich die beiden chemotischen Wülste zu einem. Der Stachel erwies sich als ein Wespenstachel.

Warme Kompressen mit Sublimat, und Eserin wurden verordnet. Nach zwei Tagen war das Auge in seiner Totalität, besonders aber unterhalb der Cornea, injiziert, die Stichstelle von einem weißen Hofe umgeben, die so aussah, als wäre sie durch ein Causticum verbrannt. Die benachbarten Cornealteile hatten in einer Ausdehnung bis 1 mm vom Limbus ein graufarbenes Aussehen. In der Vorderkammer erkannte man ein kleines Hypopyon in konischer Form à axe verticale. Atropin wurde eingeträufelt. Es scheint Wiederherstellung erfolgt zu sein.

Infolge eines Wespenstiches entstand ein Hornhautgeschwür mit Hypopyon. Es bestanden 14 Tage lang Schmerzen, und erst nach einem Monate war das 3 mm große Geschwür verheilt[1]).

Ein Mann wurde von einer Wespe in das rechte Auge gestochen. Es traten sofort heftige Schmerzen ein, die auch weiter ausstrahlten. Nach 24 Stunden war die rechte Gesichtshälfte mäßig geschwollen, besonders die Lider. Die Conjunctiva war lebhaft injiziert; Chemosis. Die Cornea zeigte in ihrem inneren und unteren Anteile diffuse oberflächliche Trübung; am stärksten war diese etwas nach innen vom Hornhautrande, von wo aus radiäre grauliche Streifen nach den peripherischen Trübungsbezirken ausstrahlten. Dem Trübungscentrum entsprechend nahm man bei genauerer Besichtigung einen scharf begrenzten Epitheldefekt mit einem sehr scharf markierten vertieften Punkt im Centrum, offenbar der Stelle des Stiches, wahr. In der Vorderkammer war ein kaum millimeterhohes Hypopyon sichtbar.

Atropineinträufelung. Der weiteren Beobachtung entzog sich der Kranke[2]).

Daß wie ein einziger Bienenstich auch ein einziger Wespenstich tödlich wirken kann, beweist der zehn Minuten nach dem Stiche erfolgte Tod eines Knaben, der unmittelbar über dem inneren Augenwinkel, hart am Anfange der Augenbraue gestochen worden war[3]).

Durch Staub, der aus einem Wespenneste stammte, entstand eine Schwellung von Gesicht und Nacken und Entzündung des linken Auges, welche zu Hornhautperforation führte. Der an den Nestwänden haftende Staub ist mit Wespengift stark durchtränkt[4]).

1) Gallemaerts, Policlin. de Bruxelles. 1898. 15. Janv.
2) Purtscher, Centralbl. f. Augenheilk. 1895. Suppl.-Bd. Bd. XIX. S. 112.
3) Michel, Allgem. med. Zeitung. 1862. No. 40.
4) Taylor, Ophthalm. Record. 1902. p. 134.

III. Diptera.

Stechmücken.

Die Culicidae haben einen langen, hornartigen, vorgestreckten Rüssel mit vier Stechborsten. Die Weibchen stechen, saugen und vergiften die Wunde. Wenn besonders die tropischen Arten, z. B. **Culex giganteus** in die Lider stechen, so entstehen Oedem und Entzündung und eventuell auch eitrige Augenentzündung.

Ganz ähnlich wirken die fliegenartigen Mücken, z. B. **Simulia ornata** und **Simulia pertinax** in Südamerika und ferner die **Simulia columbaczensis,** von Flohgröße, in Ungarn.

Stomoxys calcitrans. Die Stechfliege vergiftet, ebenso wie **Glossina morsitans,** die Tsetse-Fliege, die mit ihrem Stachel erzeugten Wunden. Schwellung, Verdickung, meistens ohne eitrigen Zerfall, sind die Folge. Was eventuell außerdem noch an Schädlichkeiten durch diese Tiere übertragen wird, ist hiervon unabhängig.

B. Tiergifte, die mit einem verwundenden Fremdkörper in das Auge gelangen, aber ohne ihn dort bleiben.

IV. Orthoptera.

Ameisen.

Es ist sehr wohl möglich, daß die Entleerung von Ameisensäure und vielleicht damit auch von eiweißartigen Stoffen seitens einer in die Schleimhäute beißenden Ameise, örtliche unangenehme Störungen erzeugen kann. An der Mundschleimhaut fanden sich infolge solcher Bisse kleine Ekchymosen von braunschwarzer Färbung, weil das Hämoglobin in saures Hämatin umgewandelt wird.

Nach dem Bisse einer Ameise, die während des Schlafes unter die Lider gelangt war, soll eine sehr schwere Augenentzündung entstanden sein, die fast einen Monat zu ihrer Beseitigung bedurfte[1]).

Retrobulbäre Injektion von 0,1 ccm einer 4 prozentigen Ameisensäure machte bei Kaninchen in den nächsten Tagen eine geringe Schwellung der Papillenränder. Anatomisch zeigte sich die Exkavation verkleinert.

Wurde 20 prozentige Säure angewandt, so verengerte sich die Pupille. Es entstand leichte venöse Hyperämie und Schwellung der Papille, ohne wesentliche Veränderungen der Netzhaut.

Konzentrierte Säure machte eine sofort beginnende Schwellung der Papille. An Netzhaut und Gefäßen nichts[2]).

V. Arachnoidea.

1. Spinnen.

Die wahren Spinnen besitzen ein Giftbläschen, dessen saurer Inhalt durch das längsdurchbohrte Klauenglied in eine geschlagene Wunde

1) Stocke, Ophthalm. Klinik. 1902. No. 1. — In einem episkleritischen Knötchen fand sich der Fühler eines Heuschrecks (Würdemann, The ophthalm. rec. 1905. p. 65). Hier handelte es sich wohl nur um eine Fremdkörperwirkung.

2) Thorner, Arch. f. Ophthalm. 1909. Bd. 69. S. 430.

gelangen kann. Ueber die Natur des Giftes ist nichts bekannt. Es scheint, daß der Körper der Spinnen — sogar derjenige der Kreuzspinne — auch sonst noch Gift enthält. Sehr wahrscheinlich ist dieses eiweißartiger Natur. Die Wirkung solchen Giftes kann dadurch erschlossen werden, daß, wenn man zerquetschte Spinnen auf die Haut legt, Veränderungen derselben, von leichter Entzündung bis zum Gewebszerfall eintreten können. Auf resorptivem Wege kommen bisweilen schwere Krankheitssymptome zustande, unter denen Lichtblitze vor den Augen neben Schmerzen und Krämpfen wiederholt erwähnt wurden.

Besonders von tropischen Spinnen wurde mehrfach angegeben, daß sie an der Stichstelle Gangrän erzeugen. Eine in Portoriko vorkommende, als Phrynea Guaba von einem Laien bezeichnete Spinne veranlaßt durch den Stich an den Augenlidern eine phlegmonöse Entzündung, welche manchmal in eine elephantiasisähnliche chronische Verdickung übergeht.

Eine mexikanische, vom Volke „Capulina“ genannte Spinne erzeugt durch ihren Stich an den Lidern einen Brandschorf. Ein einjähriges Kind ging infolge einer solchen Verletzung zugrunde.

Aehnlich schlimme Wirkungen werden hier und da auch von europäischen Spinnen, z. B. von Chiracantium- und Dolomedesarten hervorgerufen.

Das Gift der Kreuzspinne erzeugt, in das Auge gebracht, sehr bedeutende Anschwellung der Lider, Schwellung und Hyperämie der Conjunctiva, eitrige Sekretion und als Aetzwirkung oberflächliche Abstoßung und trockene Gangrän der Haut[1]).

Nicht alle Angaben, die über Augenverletzungen durch Spinnen aus alter Zeit vorliegen, lassen sich kontrollieren. Dazu gehört auch die folgende: Ein Mann lag im Bette, sah eine Spinne über seinem Gesichte hängen und wollte sie von seiner Frau fangen lassen. Dabei fiel ein Tröpfchen einer Flüssigkeit aus der Spinne gerade in sein Auge. Er sah sofort nur noch Schatten. Das Sehvermögen schwand ganz, ohne daß äußerlich etwas sichtbar war. Diese Angaben sind bisher nicht bestätigt worden. Dagegen scheinen wohl schwere örtliche Veränderungen schon zu Anfang des achtzehnten Jahrhunderts beobachtet worden zu sein.

So wurde ein Mann im Schlafe von einer Spinne in ein Augenlid gestochen und empfand bald lebhaften Schmerz. An der Stichstelle und in ihrer Umgebung war eine Sugillation; die Haut der Brauen und des Lides war geschwollen, emphysematös und schmerzhaft. Nach 24 Stunden war die Stichstelle und ihre nächste Nähe brandig, schwarzbläulich. Die Gangrän zog weiter bis an beide Augenwinkel; besonders die Tränendrüse war betroffen. Es entstand Tränenträufeln. Das untere Lid blieb verschont. Die Conjunctiva war gerötet. Nach kurzer Zeit wurde auch die Wangenhaut, angeblich besonders an den Stellen, die von dem Tränenfluß getroffen wurden, gangränös. Aeußerliche Mittel halfen wenig. Es wurden Skarifikationen gemacht. Schließlich trat Heilung mit nur relativ geringen Defekten und ohne Störung des Sehvermögens ein.

Beweist dieser Bericht, wie verderblich der Spinnenstich, d. h. das

1) Geißler, Schmidt's Jahrb. Bd. C. H. 3. S. 321. — v. Michel, Graefe-Saemisch, Handbuch. Bd. V. II. Abt. S. 49.

Gift der Giftblase wirken kann, so geht aus dem folgenden hervor, wie das oben erwähnte, auch sonst im Körper der Spinne — und sogar der Kreuzspinne — enthaltene Gift einzuwirken vermag.

Ein $2^3/_4$ Jahre altes Mädchen hatte eine Kreuzspinne, welche nach Angabe der Eltern seit zwei Tagen in ihrem Gewebe leblos gehangen haben sollte und eben erst auf den Fußboden gefallen war, mit den Fingern zerquetscht und mit den verunreinigten Händen die Augenlider beider Augen gerieben. Sofort trat heftiger Schmerz ein, das Kind wälzte sich schreiend auf dem Sofa, und binnen einer Viertelstunde waren die Augenlider beider Seiten enorm geschwollen. Rechts war die Geschwulst stärker als links, indem eine Schwellung bis fast an das Ohr ging, und die Cilien kaum mehr zu sehen waren, während sie links noch deutlich hervorragten. Die Geschwulst war teigig anzufühlen, glänzend, mit etwas gelblichem Schimmer und die Berührung war sehr schmerzhaft. Es war nicht möglich, die Lider so weit auseinanderzuziehen, daß man den Bulbus sehen konnte. Als die Schwellung den höchsten Grad erreicht hatte, die obere Lidfalte vollkommen ausgeglichen war, und das obere Lid das Niveau der Stirn überragte, wurde das Kind ruhiger und schlief ein. Allgemeine Erscheinungen traten nicht auf. Am anderen Tage hatte sich die Geschwulst unter Anwendung trockener Wärme bedeutend gesetzt; die Lider konnten ein paar Linien weit geöffnet werden, so daß man sich von dem normalen Stande des Bulbus und der Bindehaut überzeugen konnte. Aus dem inneren Winkel quollen einige trübgefärbte Tränen, das Licht genierte etwas. Die Farbe der äußeren Lidhaut war jetzt deutlich gelb, wie wenn sie mit Salpetersäure oberflächlich geätzt worden wäre. Am rechten oberen Lide fanden sich einzelne Risse mit eingetrocknetem Blute, jedenfalls weil das Kind sich vor Schmerz gekratzt hatte. Am dritten Tage war die Schwellung fast vollständig verschwunden, die gelbe Färbung war braun geworden, da die Epidermis anfing sich loszustoßen. Am sechsten Tage war die Abstoßung vollständig und die neue Lidhaut nur noch etwas gerötet[1]).

2. Scorpion.

Das letzte aufgeblasene Glied des Postabdomen der Skorpione enthält zwei Giftdrüsen, deren Inhalt durch zwei Oeffnungen des scharfen Giftstachels entleert werden kann. Dieses Gift ist ein Eiweißgift, das örtlich entzündungserregend wirken kann.

Ein Mann erhielt im Schlafe den Stich eines Skorpions in das untere Augenlid. Nach wenigen Minuten war das ganze Gesicht schmerzhaft geschwollen und erysipelatös. Dabei bestanden Erbrechen und Ohnmacht. Die Zunge war ihm schwer. Eine Einreibung mit Quecksilbersalbe und Ammoniak ließ die Schmerzen schwinden[2]).

3. Scolopender.

Die Tausendfüßler besitzen eine Giftdrüse, die ihren Inhalt, ein saures eiweißartiges Produkt, durch eine längsdurchbohrte Klaue, die gleich am Kopfe liegt, in die geschlagene Wunde einbringen kann.

Scolopendra morsitans, ein Tier von 6—8 Zoll Länge, stach einen Gärtner in das Auge. Binnen zehn Minuten war das Gesicht mit einem Erysipel und Phlyktänen überzogen.

---

1) Zander u. Geißler, Verletzungen des Auges. 1864. S. 517 u. Schmidt's Jahrbücher. 1858. Bd. C. S. 321.

2) Carron du Villards, Annal. d'oculist. T. XXXIV. p. 86.

C. Tiergifte, die nur als solche ohne Giftträger direkt in das Auge gelangen.

VI. Coleoptera.

1. Kantharidеn.

Die spanischen Fliegen, die diffus in ihrem Körper das Kantharidin enthalten, wirken an jeder Schleimhaut entzündungserregend, also auch an der Conjunctiva. Vereinzelt wurde Augenentzündung mit Eiterung bei Kindern beobachtet, die den Käfer mit den Fingern zerdrückt und die letzteren an die Augen gebracht hatten. Angeblich sollen auch Sammler dieser Käfer, Waldarbeiter und Jäger, die an Orte kommen, in denen der Käfer sich reichlich findet, gelegentlich an heftiger Blepharoconjunctivitis erkranken.

Die neuere Zeit hat mancherlei Erweiterungen der bisherigen Erfahrungen gebracht. Dazu gehört, daß Arbeiter, die sich mit dem Pulvern dieser Käfer abgeben, besonders wenn die gepulverte Masse gesiebt wird, soviel von dem giftigen Staube an die zugänglichen Schleimhäute gelangen lassen, trotz Ueberziehens einer Kappe über Kopf und Mund, und trotz Tragens einer Staubbrille, daß eine ernste Schädigung daraus entsteht.

Etwa eine Viertelstunde nach Beendigung der Siebearbeit beginnen Niesen und Husten, Augentränen und schließlich Blendungsgefühl, Schwellung und krampfhafter Verschluß der Lider.

Als weitere Veränderungen zeigten sich in einem solchen Falle[1]) Injektion der Bindehaut, an einem Auge auch mit leichter Chemosis, und einem rundlichen Epitheldefekt der unteren Hornhauthälfte.

Wenn man an eine derartige, mit Kantharidenstaub verunreinigte Fläche eine irgendwie geartete fettige oder ölige Materie bringt, sie z. B. in den Bindehautsack einstreicht, so löst sich natürlich das Kantharidin der Kantharidеn darin leicht und schnell auf und schafft erneut Blasen.

Es scheint auch möglich zu sein, daß Kantharidin sich mit Alkoholdämpfen verflüchtigt und damit durch Fernwirkung schädigt. Eine solche Wirkung kann sich sehr energisch gestalten.

Ein Apotheker, der Kantharidеn in Alkohol kochte, vermied mit Bewußtsein jede Berührung der Augen mit den Händen und hielt sich auch von dem Kochgefäße fern. Trotzdem bekam er nach einigen Stunden unerträgliche Schmerzen in beiden Augen. Blasen fanden sich auf beiden Hornhäuten; besonders rechts war das Epithel in einer großen Blase abgehoben. Die Blase war geplatzt, und der wässerige Inhalt hing sackähnlich in den Ausbuchtungen der Blase aus der Lidspalte heraus. Links waren kleine, zum Teil konfluierende Bläschen vorhanden. Die Sehkraft war sehr gemindert. Unter dem aseptischen Verbande heilten die Veränderungen in zehn Tagen[2]).

Es wurde sogar berichtet, daß ein Chemiker, bei der Kristalli-

1) Wolffberg, Wochenschr. f. Ther. u. Hygiene des Auges. 1900. 4. Okt.
2) Linde, Deutsche med. Wochenschr. 1898. No. 34. S. 539.

sation des Kantharidins beschäftigt, plötzlich Augenschmerzen bekam, denen Entzündung der Conjunctiva folgte, begleitet von Bläschenbildung und Minderung des Sehvermögens für einige Tage.

Außer Bindehaut- und Hornhautleiden kann auch eine Iritis bei relativ geringer Beteiligung von Conjunctiva und Hornhaut entstehen.

Ein Mädchen, das bei einem Apotheker Kanthariden pulverte, ohne den Kopf zu verhüllen, bekam Augenstörungen. Die Lidränder röteten sich beiderseits. Die Cilien waren durch reichliche eitrige Sekretion miteinander verklebt. Es bestand Lichtscheu. Die Lidbindehäute waren blaurot, sammetartig aufgelockert, die Conjunctivae bulbi netzförmig injiziert. Beiderseits bestand breite Ciliarinjektion. Beide Hornhäute erschienen leicht rauchig getrübt, beide Irides graulich verfärbt und die Pupillen eng. Es bestanden erhebliche Schmerzen. Man wandte Atropin und warme Umschläge an und verband die Augen. Nach 24 Stunden hatte die Sekretion schon abgenommen; nach zwei Tagen waren die Hornhäute wieder spiegelnd, die Bindehäute blässer. Nach sieben Tagen war die Ciliarinjektion nur noch gering, beide Irides normal. Es erfolgte völlige Wiederherstellung[1]).

Auch der Inhalt einer durch Kanthariden gezogenen Blase ist stark reizend. Ein Mann hatte denselben im Taschentuche aufgefangen und letzteres zum Reinigen von Nase und Augen benutzt. Es entstand eine heftige Conjunctivitis mit iritischer Reizung. Heilung durch Atropin und Dionin in 48 Stunden. Der Tierversuch ergab ebenfalls die reizende Wirkung dieser Flüssigkeit[2]).

Tierversuche.

Das Einlegen eines Stückchens Kantharidenpflaster in den Conjunctivalsack eines Kaninchens erzeugte nach drei Tagen ein ringförmiges Geschwür in beiden unteren Quadranten der Cornea und eine halbe Füllung der vorderen Kammer mit Hypopyon. Es bestand Iritis. Conjunctiva bulbi et palpebrarum waren mit einem Aetzschorf bedeckt. Das Hypopyon schien sich nach zwei Tagen zu resorbieren.

Am sechsten Tage fand sich eine gleichmäßige parenchymatöse Hornhauttrübung.

Nach zehn Tagen erschienen Gefäße rings um die Cornea, deren Oberfläche zerstippt aussah.

Nach 15 Tagen hatte sich die Gefäßbildung bis auf das Centrum der Cornea fortgesetzt.

Nach 20 Tagen war die Vorderkammer nicht mehr erkennbar.

Nach 28 Tagen war das Infiltrat, besonders im oberen Teil der Cornea, in der Resorption begriffen.

Bringt man Tinctura Cantharidum in die vordere Kammer eines Kaninchens, so entsteht eine vorwiegend fibrinöse Exsudation, entzündliche Hyperämie, Gewebsnekrose und herabgesetzter Augendruck.

2. Meloë.

Meloëarten, die, wenn auch in geringeren Mengen Kantharidin, vielleicht neben anderen hautreizenden Stoffen, enthalten, sollen das Auge entzünden, besonders eine mexikanische Art, **Meloë detonans,** die bei der Berührung ein blasenziehendes und ophthalmieerzeugendes Prinzip

1) Hilbert, Wochenschr. f. d. Ther. des Auges. 1903. No. 25. S. 193.
2) Kowalewski, Deutsche med. Wochenschr. 1907. No. 15.

fortspritzt. Schon **Meloë proscarabaeus** läßt bei Berührung aus seinen Gelenken einen ätzenden und ungemein schnell blasenziehenden gelblichen Saft ausquellen.

3. Blatta orientalis.

Der Schabe wird nachgesagt, daß sie sich auf die Lider kleiner Kinder setzt, die mit sezernierenden Conjunctivalkrankheiten behaftet sind, und dadurch zuweilen brandigen Zerfall des Lidrandes veranlaßt. Die Schabe enthält Kantharidin in geringer Menge. Es ist aber fraglich, ob dieses an der geschilderten Wirkung beteiligt ist, vorausgesetzt, daß sie auf Wahrheit beruht.

VII. Amphibia.

1. Kröte.

In der Oberhaut der Kröte gibt es zwei Arten von Drüsen: Schleim- und Giftdrüsen, welche anatomisch und physiologisch wesentlich voneinander verschieden sind. Die Giftdrüsen finden sich nur auf dem Rücken des Körpers und der Gliedmaßen; die Schleimdrüsen sind über den ganzen Körper verbreitet.

Aus dem Gifte wurde früher ein alkalisches Phrynin, jetzt aus den Häuten von **Bufo vulgaris** das stickstofffreie, saure, amorphe, in Wasser zu etwa 2,5 pro Mille lösliche Bufotalin als wirksames Prinzip gewonnen, neben einem ähnlich, aber sehr schwach wirkenden Bufonin. Das Bufotalin wirkt wie das Krötengift, d. h. örtlich stark reizend und resorptiv wie Digitalis, wenn es subkutan beigebracht wird. Vom Magen aus ruft es nur Erbrechen, Durchfall und Speichelfluß hervor.

Frisches Krötengift erzeugt an der Bindehaut des Auges eine lebhafte Entzündung. Die Lider schwellen an, die Conjunctiva sondert bald Eiter ab und kann Phlyktänen bekommen[1]). Die Angabe aus älterer Zeit, derzufolge der Saft der Krötenwarzen im Auge kaum Jucken erzeugt, muß auf einem Irrtum beruhen.

Eine wässerige Lösung des Bufotalins in das Auge gebracht, macht eine Conjunctivitis.

Auch eine langdauernde örtliche Anästhesie an Cornea und Conjunctiva des Menschen wird durch Krötengift erzeugt, wenn man dasselbe in einer Verdünnung von 1 : 100 Wasser einbringt. Die Anästhesie beginnt nach 15 Minuten und hält circa 5 Stunden an; doch noch nach 24 Stunden ist Verminderung der Hornhautsensibilität zu konstatieren. Diese Anästhesie sowohl wie die entzündlichen Veränderungen stimmen sehr gut mit der schon vor beinahe zwei Jahrhunderten empirisch erkannten digitalisartigen Wirkung überein. Es scheint ein Gesetz zu sein, daß alle digitalisartig wirkenden Stoffe, mit wenigen Ausnahmen Irritantien und Anaesthetica für die Schleimhäute des Auges sind[2]).

1) Carron du Villards, Annales d'oculistique. T. XXXIII. p. 254 will einen Versuch mit dem Sekret zweier Drüsen, die seitlich an den Geschlechtsorganen der Kröte liegen und sich dicht neben dem Sphincter ani öffnen, am Katzenauge gemacht und dadurch Entzündung erzeugt haben. Es ist nicht zu verstehen, was er unter Händen gehabt hat.

2) Vgl. S. 146.

Die praktische Erfahrung spricht für die Schädlichkeit des Krötengiftes für die Augen. P. Frank sah eine äußerst schnell und heftig entstandene Geschwulst der Augendecken bei einem Mädchen, das beim Abschneiden des Grases eine Kröte ergriffen hatte und mit der nämlichen Hand sogleich zum Auge gefahren war.

Die Möglichkeit des Wegspritzens einer giftigen Flüssigkeit seitens der Kröte muß auch nach neueren Berichten — so unwahrscheinlich dies an sich ist — zugegeben werden. So wird dies nicht nur von der bei uns vorkommenden, sondern auch von einer Kröte Guatemalas angegeben, die einen Strahl ätzender Flüssigkeit Menschen ins Gesicht spritzt, der besonders schmerzt, wenn er in die Augen kommt. **Bufo ictericus** soll den giftigen Saft, der bei Tieren Herzlähmung macht, in den Halsdrüsen haben.

Die Konsistenz des Giftes, das sich in der Oberhaut der Kröte findet, widerspricht an sich der Möglichkeit, daß das Tier es fortspritzen könne. Es ist aber nicht erfindlich, welcher Art die sogar bis auf eine Entfernung von 80 cm geschleuderte Flüssigkeit sein kann: man hat nur die Wahl zwischen giftigem Harn und einem bis jetzt hypothetischen Analdrüsensekret.

Der folgende Fall illustriert den Verlauf der Augenerkrankung durch das so in das Auge gelangte Gift.

Eine 33jährige Frau entdeckte in ihrem Kramladen eine Kröte, wollte sie mit einem Instrument fassen, um sie herauszuwerfen, und dabei spritzte ihr das Tier einen Tropfen Flüssigkeit, die in diesem Falle nicht Harn gewesen zu sein scheint, in das linke Auge. Es entstand sofort Brennen, welches zum Lidschlusse zwang. Nach einer halben Stunde verschwand der Schmerz, aber die Conjunctiva war hyperämisch und das Sehen neblig geworden.

Als die Frau sich am anderen Tage im Krankenhaus vorstellte, erkannte man an der linken Cornea eine diffuse Trübung, wodurch sie opaleszent erschien, und eine leichte pericorneale Injektion. Die linken Augenlider waren eigentümlicherweise in ihrer Bewegung gestört, es bestand leichte Ptosis, und ebenso war der Augapfel nicht extensiv so beweglich wie normal; dadurch kam bei gewissen Blickrichtungen Schielen zu Stande.

Nach zwei Tagen erfolgte Wiederherstellung unter Atropin-Kollyrien[1]).

Etwas anders stellte sich dar und verlief die Erkrankung bei einem Manne, dem drei bis vier Tropfen von dem Safte der Hautdrüsen einer Kröte ins Auge geraten waren. Es entstand starkes Brennen, wogegen Wasserumschläge nutzlos waren. Nach einer halben Stunde folgten Trübsehen und geringe Rötung der Conjunctiva. Die Hornhaut war normal, die Pupille maximal erweitert, die Retina in ihrer ganzen Ausdehnung getrübt, ödematös, die Papille hyperämisch. Nach 12 Stunden trat vollständige Wiederherstellung ein[2]).

Es muß aber auch erwähnt werden, daß das Krötengift auch vom Magen aus resorptiv wirkt, und daß aus diesem Grunde Zweifel darin zu setzen ist, daß Bufotalin und Bufonin die alleinigen wirksamen Prinzipien desselben darstellen. Abgesehen davon, daß mehrfach Kröten in früherer Zeit für digitalisartige Wirkungen mit Erfolg eingegeben wurden, liegt auch eine Mitteilung vor, nach welcher ein Marktschreier,

1) Staderini, Bollet. della Accad. di Siena. 1888. T. VI. Fasc. VII.
2) Simi, Bollet. d'Ocul. T. XX. No. 2.

der angab, den ausgedrückten Krötensaft ohne Schaden verschlucken zu können, ziemlich schwer erkrankte, als er einmal sich nicht, wie er es gewöhnlich tat, sofort heimlich zu erbrechen vermochte. Einige Zeit nach dem Verschlucken des Giftes bekam er Schwindel, Verdunkelung des Gesichts und andere Symptome und wurde erst durch Brech- und Schweißmittel wiederhergestellt. Er ging bei einer Wiederholung des Versuches zugrunde.

Therapeutisch wären Augenbäder mit einer Lösung von Ammonium aceticum zu versuchen. Auch Skarifikationen in die geschwellte Bindehaut sollen sich nützlich erwiesen haben.

2. Salamandra cristata L.

Der Hautdrüsensaft dieses Salamanders kann, in das Auge gelangt, eine heftige Entzündung erregen.

D. Tiergifte, die in der Blutbahn erzeugt werden, oder erst nach ihrem Uebergange in diese das Auge vergiften.

1. Haemosporidia. Malaria.

I. Der Malariaparasit.

Hämosporidien erzeugen Malaria. Den einzelnen Malariaformen entsprechen als Erreger auch verschiedene Hämosporidien, die entweder Varietäten einer Art oder, was wahrscheinlicher ist, selbständige Arten darstellen.

1. Das Plasmodium malariae (Haemamoeba malariae) stellt den Parasiten der Quartana dar. Die Vermehrung durch Teilung (Schizogonie) findet im Blute in 72 Stunden statt. Die roten Blutkörperchen stellen die leidenden Teile dar.

2. Das Plasmodium vivax (Haemamoeba vivax) ist der Erreger des Tertianfiebers. Die Schizogonie dauert 48 Stunden. Die amöboiden Bewegungen sind besonders lebhaft. Die von ihm befallenen roten Blutkörperchen vergrößern sich anfangs, zerfallen aber nachher.

3. Das Plasmodium praecox (Laveriana malariae; Haemamoeba praecox) ist der Erreger des perniziösen Tropenfiebers. Der sehr kleine und sehr bewegliche Parasit nimmt im Blute Siegelringform an, wächst bis er etwa ein Drittel des Blutkörperchens einnimmt, und dann beginnt die Teilung. Die Entwicklungszeit dauert 24—48 Stunden. Hauptsächlich finden sich die entsprechenden Stadien in Milz, Leber, Knochenmark und den Gehirnkapillaren. Gerade bei dem Befallensein des Blutes durch dieses Protozoon findet man die sogenannten Halbmonde oder Laveran'schen Sicheln.

Bisher ist es nicht möglich gewesen, einen auch nur oberflächlichen Einblick in den nächsten Vorgang zu gewinnen, der zur Erzeugung der mehr oder minder typischen malariösen Fieberbewegungen und der anderweitigen, damit im Zusammenhang stehenden Krankheitssymptome führt. Unserer Ueberzeugung nach kann der Zerfall der roten Blutkörperchen an sich nicht zur Erklärung der klinischen Gestaltung der Malaria ausreichen, selbst wenn man berücksichtigt, daß der Vorgang der Ver-

mehrung und des von neuem Befallenwerdens der roten Blutelemente sich so häufig, wie es hier geschieht, wiederholt.

Wäre der schnellere oder langsamere Zerfall des Blutes die alleinige Ursache, so müßten alle jene akuten oder chronischen Vergiftungen durch Blutgifte, die in viel roherer und ausgedehnterer Weise das Blutkörperchen morphologisch und seinen Inhalt chemisch verändern, analoge Symptome, vor allem ein charakteristisches Fieber erzeugen. Dies ist aber nicht der Fall, und auch die Augenstörungen, die nach Blutgiften beobachtet werden, tragen einen anderen Charakter. Will man nicht die Plasmodien als alleinige direkte Gifterzeuger ansprechen, so muß man annehmen, daß durch sie unter anderen auch ganz eigenartige Zerfallsprodukte erzeugt werden, denen solche Giftwirkungen zukommen. Vielleicht wächst die Berechtigung hierzu, wenn man die Symptomatologie der malariösen Augenerkrankungen kritisch betrachtet. Man findet Erkrankungsformen, von denen manche eigenartig sind, manche an die Wirkung zersetzten Eiweißes, andere wiederum an diejenige von pathogenen Pilzen und schließlich auch solche, die an die Wirkung von pilzlichen, giftigen, aber nicht im Körper sich vermehrenden Lebewesen, wie z. B. an die des Mutterkorns erinnern. Eine Vereinigung so verschiedenartiger Symptome läßt sich nur durch die Annahme erzielen, daß innerhalb des Wirkungskreises solcher niederer Lebewesen ein nur zum Teil charakteristischer Zerfall des Bodens eintritt, auf dem sie vegetieren. Ob, wie es wahrscheinlich ist, Enzyme hier eine Rolle spielen, ist ebenso wenig sicher festzustellen, wie die Art der giftigen Zerfallsprodukte. Eines scheint uns aber sicher zu sein, daß der pathologische Abbau tierischen Eiweißes so mannigfaltige Gifte für Funktion und Bestand der Gewebe liefern kann, daß nicht durchweg eine Einheitlichkeit der Symptomatologie erwartet werden darf. Unter den vielen Zersetzungsprodukten können sich auch solche finden, denen eine besondere Wirkung, z. B. die der Fiebererregung zukommt.

Die Augenstörungen als Folge von Fieber oder Inanition oder der Kachexie anzusprechen, halten wir nicht für angängig.

II. Geschichte der Sehstörungen bei Malaria.

In alter Zeit schrieb man diejenigen Wechselfieber, während deren Paroxysmen die Kranken blind werden, den gefährlichen zu, weil man bei ihnen einen abnormen Gehirndruck annahm.

Man meinte, daß die bei der Malariaintoxikation selten vorkommende Degeneration des Sehnerven die Folge einer „Saturation des Körpers mit Gift“ sei. Dies ist eine falsche Annahme. Weder hier noch sonst bei Vergiftungen ist das Erscheinen eines bestimmten Symptoms in eine ursächliche Verbindung mit der im Körper vorhandenen Giftmenge zu bringen. Der Angriff eines Giftes auf ein bestimmtes Organ erfolgt ganz unabhängig von der Menge, und nur der Vorgang der Giftverteilung, beziehungsweise der Grad der individuellen zeitlichen oder angeborenen Empfindlichkeit des Organs geben hierfür den Ausschlag.

Die älteren Aerzte unterschieden bereits unter den mannigfaltigen Aeußerungsformen der Tertiana auch eine solche mit Blindheit. Morandus behauptete sogar, freilich fälschlich, daß er sie zuerst beobachtet habe. Sicher ist, daß er diese Form als eine besondere bezeichnete und be-

schrieb. Burserius schildert sie folgendermaßen: „Die Tertiana coeca fängt mit Mattigkeit, Schwäche, Gähnen an. Darauf kommen mäßiger Schüttelfrost, Zittern, Blässe, Beängstigung, Ekel, Kopfschmerz, Erbrechen, schneller, harter Puls und Schwindel, der das Sehen abstumpft (aliquaque vertiginosa affectione visionem aliquantisper hebetante). Bei der Zunahme der Hitze folgen Unruhe, Schwatzhaftigkeit, Verdunkelung des Gesichts, Verwirrung des Verstandes, Blindheit. Sobald das Fieber wieder nachläßt, kommt das Gesicht allmählich wieder. Die Gegenstände werden anfangs undeutlich, dann bald klar und deutlich gesehen (objectorum imagines primum confuse, mox clare et distincte cernuntur). Der Verstand kehrt zurück."

„Ich erinnere mich mit Vergnügen, daß eine aus dieser Ursache entstandene Blindheit, die ein Arzt bekommen hatte und noch lange Zeit nach dem durch die Rinde (Chinarinde) vertriebenen Fieber zurückgeblieben war, endlich durch den fortgesetzten Gebrauch dieses Gegengiftes allein geheilt worden ist."

Auch der folgenden Schilderung lag wohl dasselbe Krankheitsbild zugrunde: „Priori speciei i. e. febri soporosae parum dissimilis est febris amaurotica, quae praeter periodicam caecitatem aliis quoque symptomatibus nervosis: delirio, comate, anxietate sociare solet, declinante accessu solvendis[1]).

Die Symptomatologie mancher derartiger Sehstörungen war schon in alter Zeit bekannt. Sie wurden ätiologisch richtig gedeutet und auch schon geheilt, als man die Chinarinde als ein Heilmittel des Wechselfiebers kennen gelernt hatte. Zu Anfang des 19. Jahrhunderts trennte man sogar unter den Erscheinungsformen der Malaria diejenigen, die mit Augenstörungen, beziehungsweise mit Blindheit einhergingen, von den anderen ab[2]), und man achtete bereits früher auf das Auftreten der Sehstörungen während oder nach dem Fieberanfalle, wie dies aus den folgenden Schilderungen aus dem 17. und 18. Jahrhundert hervorgeht.

Eine von einer Tertiana heimgesuchte Frau klagte während des Anfalls über Dunkelheit vor den Augen und bald auch über Verringerung des Sehvermögens. Schließlich trat völliger Verlust desselben ein. Als das Fieber nachließ, kam auch das Gesicht wieder: „Remittente febri, sensim remittebat oculorum obtenebratio, eadem recurrente, recurrebat et visus diminutio, subsequensque ejusdem abolitio".

Vor und nach der Schlacht bei Philippsburg im Jahre 1734 und 1735 entstand unter den deutschen Truppen Malaria. Viele Soldaten erkrankten auch mit cerebralen Symptomen während des tertianen Anfalls und bei einigen wenigen darunter begann der Anfall mit einer Verdunkelung der Augen, die bis zum Schweißstadium bestehen blieb. Sehr viele hatten Ohrensausen[3]).

Eingehendere Beobachtungen spiegeln die folgenden Berichte wieder.

Eine 47jährige Frau, die an quotidianer Malaria erkrankt war, bekam im Froststadium Sehstörungen. Das Gesicht wurde schwach und verlor sich endlich ganz und gar. Hiermit verband sich, parallel zunehmend, eine leichte psychische Störung. Die Kranke redete unaufhörlich. Allmählich

1) Hildebrand, Institut. med. pract. 1816. T. II. § 93. p. 37.
2) Puccinotti, Storia delle febbri romane. 1820.
3) Molitor et Mayr, De febre continua maligna et intermittente tertiana . . . 1736 in Disput. ad morbor. histor. ed. A. Hallerus, Lausannae. 1758. p. 268.

kehrte das Unterscheidungsvermögen zwischen Licht und Finsternis wieder, wenn das Schütteln durch Körperfrost nachließ und das Schweißstadium einsetzte.

Ein junger Mann, der von einer kurzdauernden Diarrhoe hergestellt worden war, bekam tags darauf eine Ohnmacht. Als er aus derselben erwachte, war er blind und zeigte erweiterte Pupillen. Der Kopf war eingenommen. Nach fünf Stunden waren alle Symptome geschwunden.

Diese Anfälle wiederholten sich von nun an täglich um dieselbe Stunde. Nach einem Abführmittel änderte sich der Typus aus einem eintägigen in einen dreitägigen in mehrfachem Wechsel auch später noch um, zeitweilig bestand sogar eine Quartana und dann wieder eine Quotidiana duplex usw. Einzelne Anfälle dauerten acht, andere 16 Stunden. Im Beginn derselben, also im Froststadium wurde ein dumpfer Druck in den Augenhöhlen empfunden, die Pupille erweiterte sich, es entstand Dunkelheit vor den Augen, die nach einer viertel bis halben Stunde in Blindheit überging. Das Bewußtsein wurde getrübt. „Febrifuga", Bäder, Klimawechsel usw. waren erfolglos. Ein sechswöchiger Gebrauch von Solutio Fowleri, steigend bis zu 15 bis 30 Tropfen pro Tag, leistete ebenfalls nichts. Schließlich endete nach sechs Jahren die Krankheit spontan[1]).

Ein 18jähriges Fräulein wurde plötzlich blind. Die Pupille war erweitert und reagierte nicht auf Licht. Der Vorderkopf schmerzte.

Während eines Körperfrostes, der von Hitze gefolgt war, war Dunkelheit und dann doppelseitige Blindheit eingetreten. Nur Hell und Dunkel konnten von einander unterschieden werden. Als künstlich Schweiß erzeugt wurde, erschien das Sehvermögen nach zehn Stunden wieder.

Es handelte sich um eine Intermittens. Die Blindheit kehrte noch vollkommener nach drei Tagen zurück, um auch jetzt wieder durch einen künstlich erregten Schweiß zu verschwinden. Chinin beseitigte das Grundleiden[2]).

Ein Bauer wurde während jedes Wechselfieberanfalles blind. Im Hitzestadium waren die Pupillen ziemlich reaktionslos gegen Licht. Tag und Nacht konnten nicht unterschieden werden. Jedesmal hielt die Blindheit bis zum Schweißstadium an. Durch Chinadekokt mit Arnicainfus blieben Fieber und Blindheit 14 Tage aus. Das Fieber allein kehrte dann wieder, um schließlich dem Chiningebrauche zu weichen[3]).

Bei einem 22jährigen Mädchen erschien zweimal in 24 Stunden, anfangs nachts und mittags um 12 Uhr, später zu anderen Zeiten, ein Fieberanfall mit Frost, Hitze und Schweiß.

Manche dieser Anfälle waren im späteren Verlaufe außer von Beängstigung, Herzklopfen, Kopfschmerzen, auch von völliger Blindheit begleitet. Es trat unter Chinagebrauch, nachdem zuvor alle erdenklichen Mittel vergeblich gebraucht worden waren, Heilung ein[4]).

---

1) v. Stosch, Wochenschr. f. d. ges. Heilk. 1833. No. 8. S. 149.
2) Kühlbrand, Casper's Wochenschr. 1835. Bd. I. S. 428.
3) Tott, Wochenschr. f. d. ges. Heilk. 1833. Bd. II. S. 825.
4) Gutfeld, Journ. d. prakt. Heilk. 1806. Bd. XXIV. 2. Stück. S. 59.

Ein 18jähriges Mädchen wurde von einer Tertiana befallen, die an Schwere wuchs. Es wurden Aderlässe ohne Erfolg gemacht. Als sie nach dem Hitzestadium eines Anfalles für eine Viertelstunde eingeschlummert und dann erwacht war, war sie so blind, daß sie ein vor ihre Augen gehaltenes Licht nicht sah.

Allmählich kehrte das Sehvermögen zurück, besonders nachdem Chinarinde verabfolgt worden war.

III. Augenleiden bei Febris intermittens.

1. Analyse der Erkrankungen des lichtempfindenden und lichtleitenden Apparates.

a) Allgemeines.

Bei der Malaria hat man an fast allen Teilen des Auges Erkrankungen gefunden, die mit mehr oder weniger großer Sicherheit mit der Allgemeininfektion in Verbindung gebracht wurden. Dieselben traten teils auf der Höhe des Anfalles oder wenigstens noch in der Fieberperiode auf, teils als Nachkrankheiten im Zusammenhange mit kachektischen Zuständen, teils auch als larvierte Formen, bei denen die Aetiologie durch das typische Auftreten, oder — was weniger beweisend ist — die Heilwirkung des Chinins als erwiesen angesehen wurde.

Nach einer statistischen Angabe wurden ophthalmoskopisch wahrnehmbare Veränderungen bei 10 pCt. der Malariakranken nachgewiesen[1]).

Die Möglichkeit einer nachteiligen Wirkung des etwa angewandten Chinins auf die Entstehung einer Sehstörung ist natürlich zu berücksichtigen, doch werden sowohl die Art der Sehstörung wie der ophthalmoskopische Befund eine Scheidung gestatten.

In sehr verschiedenem Umfange kann das Sehvermögen leiden. Geringe Schwachsichtigkeit und Blindheit sind die extremen Grenzen. Anatomisch entsteht die Erkrankung wohl immer allmählich, während sie symptomatologisch sich als eine plötzliche darstellen kann: doch sieht man auch gar nicht selten die Sehschärfe allmählich bis zum Verschwinden sich mindern.

Die Störungen erscheinen eventuell mit ophthalmoskopisch wahrnehmbaren Veränderungen am Augeninnern oder mit Reizerscheinungen, Schmerzen und Lichtscheu in den verschiedensten Stadien des Krankseins.

Eine Erblindung wurde ausnahmsweise als Prodromalerscheinung von Intermittensanfällen beschrieben. Sie war fast wieder beseitigt bevor das Fieber eintrat. Der ophthalmoskopische Befund deutete auf eine Zirkulationsstörung.

Ein achtjähriges Kind erblindete plötzlich unter starkem Flimmern auf dem linken Auge. Das Auge war außerdem lichtscheu und schmerzhaft. Die Arterien erschienen links etwas enger als rechts. Am folgenden Tage konnte wieder Jäg. 5 gelesen werden. Gegen Abend erschienen Frost und Hitze, was sich in tertianem Typus wiederholte. Durch Chinin erzielte man Heilung. Die Sehschärfe wurde wieder normal. Das Kind war bis zu der Erblindung ganz gesund. Als Krankheitsursache wurde eine mehr oder weniger umschriebene, cerebrale

1) Poncet, Ann. d'Oculistique. T. LXXIX. p. 201.

Zirkulationsstörung als Prodromalerscheinung des Fieberanfalles angenommen[1]).

In einzelnen Fällen setzten die Sehstörungen ein mit dem Beginn des Frostes, dauerten noch während des Hitzestadiums und schwanden mit der Schweißsekretion. Auch nach Ablauf der Fieberanfälle wurden Amblyopie, beziehungsweise Amaurose festgestellt, die nur einige Stunden anhielten, oder erst langsam und nur teilweise wichen[2]).

Ein 19jähriger kräftiger Mann litt seit 14 Tagen an Febris tertiana postponens. Etwa drei Stunden nach sehr starken klonischen Krämpfen mit Verlust des Sensoriums erfolgte Erblindung bis auf schwachen Lichtschein. Die Pupille reagierte. Brechende Medien und Hintergrund waren normal. Nach Chinin erfolgte fünfstündiger Schlaf und beim Erwachen war die Sehkraft vollkommen wiederhergestellt. Der Harn wurde nicht untersucht[3]).

Bei einem Kranken trat jedes Mal nach einem Intermittensanfalle Amblyopie bis zur vollständigen Amaurose ein, welche einige Stunden anhielt. Dabei bestand Hyperämie und Oedem der Papille[4]).

Hyperämie des Sehnerven und der Netzhaut wurde besonders im Hitzestadium, weniger ausgeprägt im Froststadium bemerkt. Bei höherem Grade konnte sie noch 15—18 Stunden nach dem Anfalle vorhanden sein; im allgemeinen war sie nach fünf bis sechs Stunden geschwunden[5]). Die Netzhaut erschien im Anfalle und auch in der fieberlosen Zeit glanzlos, wie mit einem feinen Nebel bedeckt. Dabei wurde über Brennen in den Augen, Lichtscheu und Lichtblitze geklagt[6]).

Erkennbare Veränderungen fehlen in manchen Fällen von gänzlicher Erblindung während oder nach dem Anfalle[7]).

Das Leiden kann einseitig beginnen und später doppelseitig werden, oder einseitig bleiben, oder auch doppelseitig entstehen und bleiben. Der Grad der Erkrankung ist oft auf beiden Augen ein ungleicher. Bei einseitiger Augenstörung sind mehrfach auch anderweitige Veränderungen an der betreffenden Körperseite, besonders im Gebiete des Bewegungsapparates oder des Centralnervensystems beobachtet worden.

Die Sehstörungen finden sich in Begleitung von Milzschwellung und auch anderen Symptomen der Malaria, zuweilen periodischen aber atypischen Temperaturschwankungen, Cephalalgien oder anderen intermittierenden Neuralgien, sowie Bewegungsstörungen. Beinahe ausnahmslos waren Fieberanfälle vorhanden oder vorhanden gewesen.

Bisweilen erschien das Augenleiden während eines Paroxysmus, der mit Coma, Aphasie und Extremitätenlähmung einherging[8]).

---

1) Landsberg, Arch. f. Augenheilk. Bd. XIV. S. 87.
2) Deval, Traité de l'amaurose. Paris 1851.
3) Dutzmann, Wiener med. Presse. 1870. No. 26. S. 514.
4) Koslowsky, Krak. med. Gesellsch. Protok.-No. 14. 1878; ref. in Centralbl. f. prakt. Augenheilk. 1878.
5) Peunoff, Centralbl. f. prakt. Augenheilk. 1878. S. 88.
6) Sulzer, Klin. Monatsbl. f. Augenheilk. 1890. S. 259.
7) Minor, Americ. journ. of ophthalm 1891. p. 243. — Rombro, Russk. Medicin. 1885. No. 20.
8) Peunoff, l. c.

Drei Wochen vor der Niederkunft entwickelte sich bei einer Frau eine Febris tertiana. Die Paroxysmen waren anfangs von rechtsseitigen Kopfschmerzen, dann von reichlichem Speichelfluß und schließlich von einer rechtsseitigen Augenstörung begleitet. Das Auge tränte, war lichtscheu und vermochte wenig zu sehen. Die Pupille war eng und der Augapfel rotierte nur schwerfällig. Mit dem Erscheinen von Schweiß schwand das Augenleiden. Es ließ in den nächsten Anfällen an Stärke nach. Das Fieber und alle anderen Symptome blieben einige Tage nach der Geburt ganz aus. Blutwallungen und Kopfschmerz, sowie hochgradige Trübung des Sehvermögens auf dem rechten Auge kehrten aber dann wieder. Die Kranke versicherte im Fieberanfalle, sie könne rechts überhaupt nichts sehen. Die krankhafte Augenreizung war dagegen geringer geworden. Chinin brachte Heilung[1]).

Bei einer Selbstbeobachtung stellte sich während eines Anfalles eine vollständige linksseitige Amaurose von 24stündiger Dauer ein, zugleich mit Aphasie, linksseitiger Hemiplegie und Anästhesie[2]).

Bei einem 17jährigen Mädchen, welches ca. zwei Wochen lang an Intermittens tertiana gelitten hatte, trat ziemlich plötzlich eine rechtsseitige Erblindung auf, die man auf eine Embolie der Art. centralis retinae zurückführte, ohne daß hierfür der ophthalmoskopische Nachweis erbracht wurde[3]).

b) Hemeralopie, Hemianopsie und Farbenstörungen.

Ein häufiges Symptom der Erkrankungen des Augenhintergrundes bei Malaria, aber nicht immer mit erklärendem Befunde ist die Hemeralopie. Abgesehen von der Malaria wurde die Ursache derselben in unzureichender Ernährung gesucht, oder auch in Erschöpfung der Netzhaut durch intensives Sonnenlicht. Von 24 Menschen, bei denen dieselbe beobachtet wurde, waren nur zwei von guter Gesundheit, die übrigen durch verschiedene Einflüsse geschwächt. Eine große Anzahl litt an scorbutischer Stomatitis. Bei diesen verschiedenen in Betracht kommenden Einflüssen bleibt daher die Rolle der Malaria eine sehr zweifelhafte[4]). Man schrieb ihr jedoch sogar eine spezifische Einwirkung auf die Entstehung von Hemeralopie zu und brachte diese mit einem Netzhautödem in Verbindung[5]). Der Farbensinn kann dabei gestört oder, ebenso wie der Augenhintergrund, unverändert sein[6]).

In einer Familie mit vier Kindern erkrankte der Vater plötzlich an Typhus, die Kinder an einem mit Hemeralopie einhergehenden Intermittensanfalle. Der Augenhintergrund erwies sich normal. Nach Anwendung von Chinin verschwand das Fieber, während die Nachtblindheit trotz Eisen und anderen tonischen Mitteln blieb. Erst nachdem die an einem Abzugskanale gelegene Wohnung aufgegeben und

---

1) Praël, Monatsschr. f. Medizin. 1840. Bd. III. S. 185.
2) Peunoff, l. c.
3) Amenitzky, Sitzungber. der mediz. Gesellsch. zu Woronesch. 1886.
4) Joao de Lacerda, Gaz. med. de Lisboa. 1867. p. 287.
5) Poncet, Annales d'oculistique. T. XCV. p. 235.
6) Sulzer, l. c. — Poncet, l. c. — Uhthoff, Bull, locis cit.

eine höhergelegene in einem gesunden Stadtteile bezogen war, erfolgte schnelle Besserung in etwa 14 Tagen, ohne Behandlung[1]).

Die Hemeralopie kann auch erst eintreten und wachsen, nachdem schwere Sehstörungen infolge von Neuritis optici, beziehungsweise Chorioretinitis sich ausgebildet haben[2]).

In einer älteren Beobachtung wird „Nyctalopia typica" als ein Symptom erwähnt, welches in der Rekonvaleszenz von Intermittens viele Soldaten bei einer Epidemie in der unteren Charente befallen habe[3]).

Von anderen, mit den Fieberanfällen auftretenden Sehstörungen, wahrscheinlich centraler Natur, werden Hemianopsie und Farbenstörungen erwähnt.

Bei einer bitemporalen Hemianopsie ließen sich die Malariaplasmodien nachweisen. Das Leiden wurde durch Chinin beseitigt[4]).

Ein Arzt beobachtete an sich selbst während abendlicher Fieberbewegungen eine Hemianopsia dextra beiderseits, welche am nächsten Morgen verschwunden war[5]).

Bei einem kachektischen Intermittenskranken fanden sich zahlreiche kleine Netzhautblutungen und eine Hemianopsia lateralis, die mit jedem Fieberanfalle auftraten. Farbenblindheit mit Ausnahme des Grellroten entstand nach jedem Fieberparoxysmus, bis zur totalen Farbenblindheit.

c) Neuritis optici und Retinitis.

Ohne Zusammenhang mit dem einzelnen Anfalle, selten schon im Beginne des Leidens, sondern mehr in allmählicher Entwickelung, oft erst bei ausgesprochener Kachexie, sind verschiedene Erkrankungen des Augenhintergrundes gefunden worden.

An der Papille zeigen sich die Erscheinungen der Neuritis. Unter 253 Fällen von Neuritis des Sehnerven, welche durch Infektionskrankheiten entstanden waren, wurden 17 auf Malaria zurückgeführt[6]). Die Papille ist geschwollen, dunkelrotgrau, die umgebende oder entferntere Netzhaut getrübt, die Venen breit und geschlängelt, die Arterien eng, und zuweilen in den getrübten Teilen verschwindend. Die Färbung entspricht nicht derjenigen, wie man sie sonst bei Hyperämie findet, sondern spielt mehr ins Bräunliche. Als Ursache derselben ist eine Melanose nachgewiesen worden, entstanden durch Anhäufung pigmenthaltiger Riesenzellen in den erweiterten Kapillaren. Netzhautblutungen finden sich dabei nicht selten oder auch Pigmentablagerungen in der Netzhaut, mitunter an die Retinitis pigmentosa erinnernd.

In den späteren Stadien entwickelt sich, falls nicht Heilung eintritt, das Bild der neuritischen Atrophie, zuweilen mit ausgesprochen arteriitischen Veränderungen, selbst gänzlich obliterierten Gefäßen. Bezüglich der letzteren ist nach einzelnen Krankheitsberichten die Möglichkeit einer Chininwirkung kaum auszuschließen.

1) Zimmermann, Arch. f. Augenheilk. Bd. XIV. S. 169.
2) Antonelli, l. c.
3) Cordiers, Journ. des connaiss. méd.-chir. 1844. Oct.
4) de Schweinitz, Medical News. 1890. No. 23. 7. june. — s. a. Harlan, Trans. of the Amer. ophthalm. society. 1890. p. 640. Es bestanden gleichzeitig Gesichts- und Gehörshalluzinationen.
5) Reich, cit. bei Peunoff, l. c. S. 120.
6) Uhthoff, Ophthalm. Gesellschaft. Heidelberg 1900.

Als eines der hervorragendsten Symptome, — welches sich aber nur ganz vereinzelt erwähnt findet —, wird ein sehr schwankendes und innerhalb weniger Tage wechselndes Verhalten der Sehschärfe bezeichnet.

Das Gesichtsfeld wurde — nach einer Angabe in 8 pCt. der Anfälle[1] — beschränkt gefunden. Es wird sogar behauptet, daß dies bei einer Malariaamblyopie stets der Fall sei[2]. Meistens handelte es sich um eine konzentrische Einengung.

Bei eingeschränkter oder normaler Peripherie kann ein centrales Skotom für Weiß und für alle oder die meisten Farben auftreten. Dasselbe kann sich über das ganze Gesichtsfeld verbreiten und zur Blindheit führen, auch bei negativem ophthalmoskopischen Befunde. Angeblich wurde auch die nicht neuritische Form der Atrophie infolge von Malaria beobachtet.

Fälle ohne Blutungen am Augenhintergrunde.

Eine bis dahin gesunde, 35jährige Frau erkrankte an Intermittens tertiana. Am Morgen nach dem dritten Anfalle, also am sechsten Tage, stellten sich links Sehstörungen ein, und zwar war das Sehen geradeaus schlechter als seitwärts. In den nächsten Tagen kam noch eine geringe Verschlechterung, dann Stillstand. Am elften Tage nach Beginn der Sehstörungen war

$$SR = {}^{3}/_{4},\ SL = {}^{7}/_{200}.$$

Die Peripherie war auch für Farben ganz normal. Es bestand ein großes centrales Skotom für Blau, Rot und Grün in gleicher Ausdehnung. Ein weißes Objekt wurde in diesem Bereiche undeutlich, ohne zu verschwinden. Die Grenzen waren oben 5°, unten 20°, innen 15°, außen 6°. Der ophthalmoskopische Befund war negativ. Chinin war nie zur Anwendung gekommen. Eine weitere Beobachtung war nicht möglich[3].

Eine 34 Jahre alte, anämische Frau hatte seit vier Wochen heftige Stirnkopfschmerzen, besonders morgens, zugleich mit Frösteln. Beginnend auf der rechten Seite, gingen sie später auch auf die linke über. Dabei bestand Lichtscheu und Sehschwäche. Sehschärfe $= {}^{12}/_{20}$ bei $+ {}^{1}/_{30}$, Gesichtsfeld normal.

Der Augenspiegel ließ eine Neuritis optici mit ausgesprochener Stauungspapille erkennen. Die Milzdämpfung war verbreitert. Nach Chinin blieben am nächsten Tage die Schmerzen aus. Nach einigen Tagen stellten sich aber von 2—6 Uhr morgens linksseitige heftige Kopfschmerzen mit starkem Froste und nachfolgender Hitze ein. Dies wiederholte sich täglich. Die Papillenschwellung hatte links noch zugenommen.

$$SR = {}^{12}/_{20},\ SL = {}^{\backslash}/_{20}.$$

Chinin wurde jetzt weiter gegeben, worauf die Schmerzen fortblieben, und auch die Veränderungen an den Papillen zurückgingen. Die Sehschärfe war nach vier Wochen = 1, die rechte Papille normal, nach 14 Tagen auch die linke.

Es wurde Malaria als Ursache der Erkrankung angenommen[4].

Ein 13jähriges Mädchen, das mehrere Jahre lang an Intermittens mit Milzschwellung gelitten hatte, bekam einen erneuten Anfall, der eine Woche

---

1) Sulzer, l. c.
2) Teillais, Annales d'oculistique. T. XCV. p. 234.
3) Uhthoff, Deutsche med. Wochenschr. 1880. No. 23.
4) Jacobi, Arch. f. Ophthalm. Bd. XIV. Abt. 1. S. 154.

dauerte und unter Medikamenten wieder verschwand. Nachdem das Fieber sie verlassen hatte, traten Taubheit und Unfähigkeit, den rechten Arm und beide Beine zu bewegen, ein. Als die Paralyse fortschritt, wurde zunehmende Sehschwäche bemerkt.

Bei der Aufnahme in das Krankenhaus wurde außer der Lähmung, die den Eindruck der schlaffen machte, festgestellt: Erweiterung und Reaktionslosigkeit beider Pupillen und fast vollkommene Blindheit. Nur ein vor das Gesicht gehaltenes Licht konnte gesehen werden. Die Papillen waren geschwollen und ebenso wie die Umgebung derselben getrübt, wahrscheinlich durch einen serösen Erguß.

Eine Woche nach der Aufnahme erfolgte unter Gebrauch von Strychnin, Arsen und Jodkalium Besserung, und nach fünf Wochen Heilung[1]).

Bei einer Frau, welche an Malaria litt, trat eine Erblindung über Nacht ein infolge von Neuritis. Nach drei Jahren war das Sehvermögen wiedergekehrt, aber eine Störung des Farbensinnes zurückgeblieben[2]).

Bei einem mit Sehstörungen erkrankten, an Malaria leidenden Menschen fand man eine doppelseitige Neuritis optici, die links stärker als rechts war. Außerdem bestanden große Depots von Pigment in beiden Retinae, besonders links. Die Massen waren sternförmig und folgten dem Laufe der Arterien.

Im Blute fand sich freies Pigment neben pigmenthaltigen Zellen[3]).

Ein 35jähriger Mann hatte in den Tropen eine maligne Malaria überstanden. Als er in der Rekonvaleszenz war, blieben die Pupillen weit und unempfindlich auf Licht, und das Sehvermögen hatte eine Verminderung erfahren.

Die Papillen waren sehr weiß, und die größeren Gefäße kreuzten in großen Kurven die Papille. Der Atrophie war somit eine Schwellung vorausgegangen. Es bestand Hypermetropie 4 D mit 1,0 D Astigmatismus. Es konnte kein Zweifel sein, daß die Neuritis optici eine Folge der Malaria gewesen war.

Sublimat und Jodkalium wurden innerlich, und Strychnin subkutan gegeben. Das letztere erzeugte schließlich gefahrdrohende Muskelsteifigkeit.

Nach fünfmonatiger Behandlung war die Sehschärfe = $^1/_3$ und der Kranke las Jäg. 6 in der Hand[4]).

Ein 42jähriger, kräftiger Mann akquirierte eine schwere Malaria, meist mit tertianem Typus, die bisweilen durch Bewußtlosigkeit eingeleitet wurde. Einmal durch Chinin gebrochen, kehrte sie nach drei Monaten wieder. Seit einem Jahre bestand beiderseits sehr lästiges, das Hören schädigendes Ohrensausen und seit vier Monaten wachsende Sehschwäche in gleichem Maße auf beiden Augen. Beide Pupillen waren erweitert und reagierten mäßig.

SR = $^{20}/_{70}$, SL = $^{20}/_{70}$, durch Gläser nicht gebessert.

Die Papillen waren weiß ohne Zeichen einer vorausgegangenen Neuritis. Es zeigte sich geringe Kaliberänderung der retinalen Gefäße, aber die Papillargefäße waren deutlich gänzlich obliteriert. Der Harn war normal.

1) Macnamara, Medical times and gazette. 1868. 2 May. p. 468.
2) Ring, Transact. med. soc. New York. 1891. p. 355.
3) Hammond, Transact. of the Americ. neurol. soc. 1875.
4) Brudenell Carter, Brit. med. journ. 1886. I. p. 208.

Therapie: Chinin und Strychnin subkutan, steigend bis zu 0,01 g.

Im Verlaufe einer Woche erfolgte eine vorübergehende Besserung, doch trotz aller Behandlung nahm die Sehschärfe kontinuierlich ab. Das Fieber hörte unter Chinin und Arsen nach zirka drei Monaten auf. Der Kranke entzog sich der Behandlung.

Es bestanden zuletzt konzentrische Einengung des Gesichtsfeldes und Farbenblindheit[1]).

Analog der vorigen verlief die Augenerkrankung bei einem 38jährigen Farmer, der anfangs von einer Tertiana, später von einer Quotidiana befallen war. Er litt außerdem an Schwindel nnd Frontalkopfschmerz.

Anderthalb Jahre nach dem ersten Anfalle begann sich beiderseits das Sehvermögen zu verschlechtern. Interkurrent hatte der Kranke an einem Lungenabsceß gelitten. Die Pupillen waren weit und reagierten träge.

SR = Finger in 10 Fuß, SL = Finger in 20 Fuß.

Es ergab sich eine deutliche konzentrische Einschränkung des Gesichtsfeldes, besonders links, und ein centrales Skotom für alle Farben, nur Blau wurde außerhalb desselben erkannt. Beide Papillen waren weiß, die Retinalgefäße im Kaliber verändert, kein Pigment im Fundus, keine Neuritis.

Trotz Chinin und Strychnin besserte sich das Augenleiden nicht[2]).

Es ist sehr wohl möglich, ja sogar wahrscheinlich, daß in diesem Falle das Chinin einen unangenehmen Einfluß geäußert hat.

Fälle mit Blutungen am Augenhintergrunde.

Bei einem Kranken fand sich linksseitige Papilloretinitis mit Schwellung, verschwommenen Grenzen, geschlängelten Venen, diffuser Netzhauttrübung, verschiedenen Blutungen in der Umgebung der Papille. Sehschärfe = Finger in 1 Meter. Es bestand seit fünf Monaten eine Tertiana, worauf das Leiden zurückgeführt wurde[3]).

Ein 12jähriges Kind litt an fortwährendem Kopfschmerz und Zuckungen des Orbicularis. Drei Jahre lang hatte es jeden Sommer Frost und Fieber. Seit dem letzten Fieber kamen häufige Anfälle von Kopfschmerz.

Die Papille war beiderseits leicht geschwollen (Hypermetropie 1,5 D), die Grenzen verschleiert, nasalwärts verdeckt. Rechts war nasalwärts im Verlaufe der Arteria nasalis eine ovale, teilweise resorbierte Blutung.

Urin und Herz waren normal, die Milz leicht vergrößert. Der Hämoglobingehalt des Blutes betrug 75 pCt. Blutkörperchen 4 262 500. Malariaplasmodien wurden nicht gefunden.

Die Kopfschmerzen schwanden unter Arsenik, auch die neuritischen Erscheinungen fast ganz[4]).

Der Zusammenhang mit Malaria wurde für wahrscheinlich gehalten. Daß die ebenfalls angeschuldigte Hypermetropie die Kongestion des Opticus befördert haben sollte, scheint uns bei ihrem geringen Grade weniger wahrscheinlich.

---

1) Bull, Americ. journ. of med. Scienc. 1877. T. LXXII. p. 407.
2) Bull, l. c.
3) Czapodi, Orvosi Hetilap Szemészet. 1901. No. 6.
4) de Schweinitz, l. c.

Ein Schulknabe wurde von Kopfschmerzen und Fieber ergriffen. Nach einigen Tagen wurde das Sehvermögen schlecht. Ophthalmoskopisch erkannte man eine doppelseitige Neuroretinitis mit multiplen Hämorrhagien.

Nach einem Brechmittel ließ die Krankheit ihren Charakter als Tertiana erkennen. Nach einigen Tagen schwanden auf Chinin Fieber und Neuroretinitis[1]).

Bei einem fünfjährigen Knaben trat etwa ein Jahr nach wiederholten Intermittensanfällen eine beiderseitige Sehnervenatrophie mit alten und frischen Netzhautblutungen auf[2]).

Ein kleines Mädchen hatte Fieberanfälle mit Konvulsionen und Verlust des Bewußtseins. Darauf trat für 24 Stunden Erythropsie ein und in fünf Tagen allmähliche Erblindung. Es fanden sich Blutungen in der Macula. Nach und nach kam wieder ein schwacher Lichtschein. Nach einem Jahre wurde Sehnervenatrophie festgestellt. Seitdem stellte sich das Sehvermögen links so weit wieder her, daß die Kranke sich zurecht finden konnte. Rechts war nur Lichtschein[3]).

Ein 35jähriger Mann hatte zehn Jahre an Malaria mit tertianem Typus gelitten und dreimal remittierendes Fieber gehabt. Die Milz war vergrößert. Zwei Blutzählungen in kurzen Zwischenräumen ergaben 2 800 000, beziehungsweise 3 200 000 rote Blutkörperchen im Kubikmillimeter. Hämoglobingehalt 28, beziehungsweise 30 pCt. Spätere Zählungen hatten ein günstigeres Ergebnis. Urin und Herz waren normal.

Rechts war die Hornhaut konisch, die Papille grau mit scharfer centraler Vertiefung. Auf ihrer Fläche sah man eine flammenförmige Hämorrhagie, oberhalb und nasalwärts runde Hämorrhagien. Links war die Papille gleichfalls grau. Nach oben und außen von ihrem Rande, sowie nach unten saßen zwei runde Blutungen. In der Macula fanden sich zahlreiche gelbliche Punkte und einige punktförmige Blutungen.

Der Tod erfolgte bald an Pneumonie[4]).

Ein 23jähriger Soldat litt seit Monaten an Malaria. Eines Morgens trat eine so erhebliche Sehstörung ein, daß er geführt und gefüttert werden mußte. Allmähliche Besserung.

Am 70. Tage wurde festgestellt: Starke Anämie und geringe Milzschwellung. Herz und Urin waren normal. Sehschärfe = Finger in kaum 1 m. Gesichtsfeld: außen 30°, innen 30°, oben 10°, unten 25°. Kein Skotom. Das Farbengesichtsfeld war auch stark eingeengt. Eine kleine submaculare Blutung bestand rechts. Sonst fehlten beiderseits Hämorrhagien. Die Papille war durch eine am hinteren Pol sitzende Wolke verschleiert. Die Netzhaut erschien in der Umgebung der Papille grau verfärbt, die Papille selbst abgeblaßt, besonders temporal. Die Gefäße verschleiert. Am 88. Tage war

$$SR = {}^{2}/_{10}, \quad SL = {}^{3}/_{10}.$$

Schließlich wurde die Sehschärfe links $^{4}/_{10}$.

---

1) Galezowsky, l. c.
2) Woods, Arch. of Ophthalm. Vol. XXI. p. 95.
3) Bagot, Annales d'Oculistique. T. CVI. p. 338.
4) de Schweinitz, l. c.

Das Gesichtsfeld erweiterte sich wenig. Außer der Allgemeinbehandlung waren subkutane Sublimatinjektionen angewendet worden.

Wegen der plötzlichen Sehstörung wurde angenommen, daß auch hier ursprünglich eine größere Blutung bestand[1]).

Eine junge Frau bekam in Afrika eine Intermittens, die im Laufe einer Geburt perniziös wurde. Beim fünften Anfalle verlor sie beiderseits das Augenlicht. Die Pupillen wurden maximal weit und reaktionslos. Trotz Chinin bestanden Fieber und Sehstörungen fort. Das erstere schwand nach dem Verlassen des Landes, die Blindheit blieb vorerst.

Die Papillen erschienen schmutziggrau mit leichter Suffusion. Sonst bestanden keine Veränderungen am Augenhintergrund. Es handelte sich um eine retinale Arteriitis.

Jodkalium (5 g täglich) und Chinin (1 g) wurden verordnet. Nach sechs Tagen wurde der Schatten großer Objekte erkannt. Bald wurde die Sehschärfe $= {}^1/_{36}$. Das Gesichtsfeld erwies sich als eingeschränkt. Die Besserung schritt stetig fort.

Zuletzt erschienen die Papillen weiß, die Arterien sehr eng, begleitet von doppelten, weißen Fäden. Die Sehschärfe betrug ${}^9/_{10}$. Das Gesichtsfeld war noch ein wenig eingeengt. Rot und Grün wurden nun auch erkannt. So blieb der Zustand[2]).

d) Anatomische Befunde.

Anatomisch fand sich sehr häufig eine Chorioretinitis, und zwar viel häufiger als sich nach der ophthalmoskopischen Untersuchung erwarten ließ. Es wurde daher auch angenommen, daß ein Teil der Amblyopien ohne Befund bei Malaria sich hierauf zurückführen ließe. Die Aeußerungen dieser als Chorioretinitis palustris bezeichneten Affektion bestanden in Oedem, Blutungen mit pigmenthaltigen Zellen, varikösen Gefäßen, Thrombosen, kleinen entzündlichen Infiltraten und Unregelmäßigkeiten in der Pigmentverteilung[3]).

Bei einem im perniziösen Anfalle Gestorbenen fand sich Stauungspapille, in den Kapillaren des Sehnerven und der Netzhaut fast nur weiße Blutkörperchen und Pigment. Die roten Blutkörperchen waren auch allgemein erheblich vermindert. Die Sehnervenfasern waren durch Oedem auseinandergedrängt, Oedem fand sich auch an der Netzhaut, ferner Pigmentembolie und Varikositäten der Netzhautgefäße. Außerdem bestanden reichliche Chorioidalblutungen mit den für Melanämie charakteristischen großen Pigmentschollen[4]).

In der Netzhaut von zehn an perniziöser Malaria Gestorbenen fanden sich fast stets als beträchtliche Veränderungen: Schlängelung und starke Füllung der Venen mit unregelmäßigen Ausbuchtungen, starke Füllung der Kapillaren, Oedem und Erweiterung der retinalen Gefäßscheiden und Lymphräume, sowie papilläres und peripapilläres Oedem. Die roten Blutkörperchen mit zahlreichen Plasmodien und Pigment lagen meist in den Arterien und Kapillaren, die weißen, ebenfalls pigmenthaltigen, in den Venen. In den Aderhautgefäßen waren zahlreiche Phagocyten, stellenweise zu Thromben angehäuft. Kleine Netzhautblutungen gingen

---

1) Bassères, Arch. d'Ophthalm. T. XVI. p. 352.
2) Despagnet, Revue gén. d'Ophthalm. 1894. T. XIII. p. 292.
3) Poncet, l. c.
4) Poncet, l. c.

von den Gefäßen der granulierten Schicht aus. Die Plasmodien zeigten ihre vorgeschritteneren Entwickelungsstufen meist an der Peripherie der Gefäße, die jüngeren in der Mitte. Die Gefäßwände waren wenig verändert, die kleinen Blutungen mußten durch Diapedese entstanden sein[1]).

e) Therapeutisches.

Heilung von Sehstörungen kann meistens durch Ortswechsel, besonders durch Aufenthalt in einem Höhenklima, durch Chinin oder Arsenik erzielt werden. Nie darf bei dem Gebrauche des Chinins vergessen werden, daß es in großen Dosen und bei langer Anwendung an sich Schaden am Augenhintergrunde schaffen kann. In manchen Fällen leisteten auch Strychnin, Quecksilber und Jodkalium Dienste.

Selbst vollständige Erblindung sah man unter Zurückgehen der Neuroretinitis mit voller Sehschärfe heilen[2]). Die Heilung kann aber Jahre in Anspruch nehmen. Gelegentlich blieben Herabsetzung der Sehschärfe, Gesichtsfeldverengerungen und Störungen des Farbensinns zurück. Rückfälle kommen nach vorübergehender Besserung vor.

Versagen die therapeutischen Maßnahmen, dann schreitet das Leiden zu partieller Sehnervenatrophie fort mit verengerten Gefäßen und unregelmäßiger Gesichtsfeldbeschränkung.

f) Sehstörungen durch Blutungen am Augenhintergrunde.

Die häufigste Veränderung des Hintergrundes, sowohl in akuten wie chronischen Fällen scheinen die bereits erwähnten Blutungen zu sein, welche bei allgemeiner Neigung zu solchen oder ausgesprochener hämorrhagischer Diathese[3]) begreiflicherweise auch im Auge auftreten können.

In der Netzhaut findet man sie meist beiderseitig, aber nicht immer gleichzeitig, entweder allein oder zugleich mit entzündlichen Veränderungen, oder abnormen Pigmentierungen und mit Erkrankungen des Sehnerven[4]). Besonders gern treten sie bei quotidianem Typus auf[5]), wie überhaupt bei schwereren Formen[6]). Sie sitzen unter der Papille oder in deren Umgebung, unter der Macula oder diese teilweise deckend, oder zwischen Papille und Macula, oder in der Peripherie an größeren Gefäßen oder solchen zweiter Ordnung. Gelegentlich erschien eine ampullenartige Erweiterung der kleinen Gefäße. Auch in der Aderhaut kommen sehr reichliche Extravasate vor[7]).

Durch den Charakter der beobachteten Fälle, vielleicht auch durch das Stadium, in welchem untersucht wurde, ist wohl die Verschiedenheit der Angaben über die Häufigkeit dieses Befundes zu erklären. Es wird behauptet, daß sie im Ciliarteile bei perniziösen Fällen mikroskopisch immer vorkommen, wenngleich sie hier eine geringere Ausdehnung erlangen, als am hinteren Pole. Kleine, sichtbare, periphere

1) Guarnieri, Arch. per le scienze med. T. XXI. p. 1.
2) Macnamara, Brit. med. journ. 1890. Vol. I. p. 540.
3) Pagenstecher, Arch. f. Augenheilk. 1905. Bd. LII. p. 237.
4) Jones, Med. Record. 27. June 1885. — Poncet, l. c.
5) Mackenzie, Med. Times and Gaz. 1877. p. 663.
6) Galezowski, Traité iconograph. d'Ophthalm. Paris 1876. p. 190.
7) Poncet, l. c.

Blutungen sollen in fast ein Drittel der Fälle bestehen[1]). Andere fanden viel geringere Zahlen, so unter mehr als 200 Malariakranken nur 12 mit Netzhautblutungen, bei fast stets vorhandener Anämie oder Malariakachexie[2]). Während der Jahre 1882—86 wurden 192 Malariakranke in einem Hospitale in New Orleans behandelt. In dieser Zeit kamen nur sechs zweifellose Fälle von Netzhautblutungen durch Malaria auf der Augenklinik zur Beobachtung[3]). Es ist aber wohl anzunehmen, daß nur diejenigen Kranken auf die Augenklinik kamen, bei denen die Blutungen Sehstörungen verursachten.

Diese meist plötzlich auftretende Sehstörung kann sehr erheblich werden durch Lichtscheu, Herabsetzung der centralen Sehschärfe bis zur Erblindung, wie durch Ausfall von mehr oder weniger großen Bezirken des Gesichtsfeldes, insbesondere positives centrales Skotom und Erythropsie bei Sitz in der Macula.

Aber selbst bei großen Blutungen ist die Prognose nicht schlecht. Sie können spurlos wieder verschwinden, oder sie hinterlassen eine hellere Stelle, seltener einen Pigmentfleck. Darüber können Wochen und Monate vergehen, während die Resorption kleinerer Ergüsse sich oft mit dem Augenspiegel verfolgen läßt und in wenigen Tagen abläuft. Die Folgen für das Sehvermögen hängen davon ab, wie weit die Macula beteiligt war. Ausnahmsweise mußte wegen sehr heftiger Blutung und nachfolgender Atrophie und Schmerzen der Bulbus enukleiert werden. Andere ungünstige Ausgänge sind Zerstörung der Sehkraft unter fortwährend erneuten, einen größeren Teil des Glaskörpers ausfüllenden Blutungen oder Netzhautablösung. Im Glaskörper bleiben mehr oder weniger ausgedehnte Trübungen zurück, je nach dem Umfange der Blutungen.

In sechs von zwölf Fällen, in denen gänzliche Wiederherstellung beiderseits erfolgte, war dieselbe eingetreten:

am	21.—27.	Tage	1 mal
„	30.	„	1 „
„	75.	„	1 „
„	110.	„	2 „
„	140.	„	1 „

In zwei anderen Fällen, in denen nur ein Auge seine volle Leistungsfähigkeit wiedererlangte, vergingen darüber 70, beziehungsweise 85 Tage[4]).

Das Auftreten der Blutungen ist an ein bestimmtes Stadium der Krankheit nicht gebunden. Sie können sowohl zu Beginn des Leidens wie im späteren Verlaufe, in der Fieberperiode wie in der chronischen Kachexie erfolgen und sich mehrfach erneuern. Anämie und schlechter Ernährungszustand scheinen in der Regel damit verbunden zu sein. Die Erhöhung des Blutdruckes im Fieber mag wohl eine Rolle spielen[5]), notwendig ist dieselbe aber nicht. Die während der Fieberanfälle erscheinenden Blutungen wurden auf Embolie durch Mikroorganismen, die späteren auf Veränderungen der Gefäßwand durch Anämie und Kachexie und

1) Sulzer, l. c.
2) Bassères, Arch. d'ophthalm. T. XVI. p. 352.
3) Brunt, New York med. rec. 1888. July 14.
4) Bassères, l. c.
5) Lopez, Thèse. Havanna 1888.

auf Pigmentembolien zurückgeführt. In einem Falle wurden ampullenartige Gefäßerweiterungen bemerkt[1]).

Ein 20jähriger Mann hatte mehrere Intermittensanfälle überstanden. Die Milz war geschwollen.

Ophthalmoskopisch erkannte man an jeder Retina frische Blutungen, die sich wesentlich längs der großen Gefäße erstreckten. Die Arterien waren stellenweis dadurch verdunkelt. Der Fundus, besonders in der Nähe der Papille, sah durch kleine helle Flecke gesprenkelt aus. Die Retinalgefäße waren in der Wand nicht verdickt. Die Hämorrhagien schwanden sukzessive und hinterließen an ihrem Sitz Flecke, die den eben erwähnten hellen gleichkamen.

Der Harn war frei von Eiweiß. Es bestand kein Symptom von Morbus Brightii. Im Blute fanden sich Pigmente und farbstofffreie Blutkörperchen mit und ohne Pigment (Malaria-Melanin).

Therapie: Zinksulfat (1,8 g) kurz vor dem zu erwartenden quotidianen Anfall. Erbrechen folgte ohne wesentlichen Nutzen. Chininsulfat brachte Heilung. Nachdem die Hämorrhagien in fünf Wochen fast ganz geschwunden und nur die hellen Flecke dafür zurückgeblieben waren, erschienen bald neue und andersgeartete Blutungen, rund, mit scharfen Rändern. Sie waren erst dunkelrot und wurden im Centrum schließlich gelb. Der Kranke wurde geheilt entlassen[2]).

—

An beiden Augen eines 54jährigen, an alter Malaria leidenden Landmannes, welcher vor einem Jahre wieder heftige Fieberanfälle gehabt hatte, fanden sich Blutungen, soweit der Hintergrund zu übersehen war. In der Peripherie waren sie fein und punktiert, breit und unregelmäßig in der Nähe der Papille. Der Urin war frei von Eiweiß und Zucker. Am Herzen hörte man ein durch die Anämie erklärtes Geräusch, welches bei besserer Ernährung verschwand. Das Gesichtsfeld war konzentrisch auf die halbe Ausdehnung beschränkt. Sehschärfe $= {}^1/_3$.

Ophthalmoskopischer Befund: dunkelgraue Färbung der medianen Papillengegend, peripapilläres Oedem, welches einige feine Arterien verschleierte, enorme Venenfüllung. Die Hämorrhagien folgten den Venen; im hinteren Abschnitte waren sie von Papillengröße. Einige hatten weiße Flecke in der Mitte.

Eine beginnende Resorption konnte man unter Chinin und tonisierender Behandlung schon in vier bis fünf Tagen wahrnehmen. Innerhalb 14 Tagen schwanden sie ganz, zuletzt die centralen weißen Flecke. Die Sehschärfe wurde aber nur ${}^{12}/_{20}$, und auch die Gesichtsfeldgrenzen stellten sich nicht ganz wieder her[3]).

Ein 56jähriger, kräftiger Mann bekam fünf bis sechs Fieberanfälle, welche einen Tag dauerten und alle zwei bis drei Wochen wiederkamen. Seitdem zeigten sich häufig Infraorbitalneuralgien, besonders rechts. Acht Tage nach einem Anfalle, der drei bis vier Tage dauerte, merkte er plötzlich Sehstörungen rechts. Oberhalb einer in Augenhöhe befindlichen Horizontalen war alles undeutlich, das Centrum ganz verdunkelt, das noch sehende Gebiet dunkelrot gefärbt. Dies dauerte fünf Monate. Es zeigte sich ein großer Defekt nach oben und innen und eine große Blutung zwischen Papille und Macula nach unten, von $1^1/_2$ Papillendurchmesser Breite und drei Papillendurchmesser Höhe. In der Peripherie

1) Bassères, l. c.
2) Mackenzie, Medical times and gazette. 1877. 23. June. p. 663.
3) Poncet, l. c.

waren noch kleine punktförmige Blutungen, die Mehrzahl nach dem Glaskörper vorspringend. Urin und Herz waren normal. Keine Lues.

Therapie: 15 Blutegel an die rechte Schläfe, abführende Mittel, Atropin, Chininsulfat 0.8 g täglich acht Tage lang. Danach blieb die große Blutung unverändert, die kleinen verschwanden. Das Gesichtsfeld dehnte sich aus. Nach einem Monate war partielle Resorption erfolgt. Das Centrum war weiß geworden. Mitten hindurch wurde ein Gefäß sichtbar. Das Skotom war noch vorhanden; im übrigen bestand ein gutes Sehvermögen. Bald darauf stellte sich ein heftiger Fieberanfall mit Kopfschmerzen von 24 Stunden Dauer ein, aber es kam keine neue Blutung.

Nach einem Monate war die Blutung spurlos verschwunden, das Skotom noch nicht ganz. Die Gegenstände waren innerhalb desselben noch verwaschen. Farbensinn gut. Die Sehschärfe war $^{15}/_{20}$[1]).

Ein 28jähriger Drahtzieher bekam eine Sehstörung, nachdem er vor zehn Wochen an Wechselfieber gelitten hatte. Beiderseits fanden sich Hornhauttrübungen: rechts Emmetropie Jäg. 12 in 15 Fuß; links nur große Zahlen in vier Fuß. Es fand sich links eine hämorrhagische Retinitis, besonders central, rechts ebenfalls Blutungen bei freiem Centrum[2]).

Ein 20jähriger Maurer bekam Intermittens mit zuerst tertianem, später quotidianem Typus. Nach zehn- bis zwölftägiger Dauer, als die Fieberanfälle beseitigt schienen, traten lebhafte Kopfschmerzen, Nebelsehen und dichte Verschleierung der Objekte ein. Es bestand mäßiger Icterus. Die Pupillarreaktion war gut, die Sehschärfe = $^{10}/_{200}$ beiderseits mit + 10.0 Jäg. 13—12. Das linke Gesichtsfeld war in seiner unteren Grenze leicht eingeschränkt.

Beiderseits sah man symmetrische, dunkelbraune, ovale Herde in der Maculagegend von ca. drei Papillendurchmessern. Nach oben hatten sie eine bogenförmige Begrenzung, über welche hinaus eine viel dünnere Blutschicht sich fortsetzte, in fast gleicher Ausdehnung. In der unteren Hälfte hatte schon Resorption stattgefunden, so daß die Netzhaut siebförmig durch die dunkelrote Masse schien. Die Venen verschwanden in dem Herde. Die Arterien der Papille erschienen leer. In der Aequatorialgegend lagen multiple hanfkorn- bis linsengroße Extravasate, beerenartig den Gefäßzweigen aufsitzend.

Es bestanden starke Milz- und Leberschwellung; im Urin war Gallenfarbstoff. Erneute Anfälle von Trübung des Sehvermögens zu bestimmten Stunden traten auf; nach Chinin blieben sie aus. Die Resorption ging rasch vonstatten. Die erste Sehprüfung nach einigen Wochen ergab, daß „gröberer Druck" gelesen wurde. Unmittelbar darauf trat erneute Verschlechterung ein, und es zeigten sich rechts frische Blutflecke oberhalb der Macula. Von da ab verlief die Heilung ohne Störung, die Blutungen verschwanden spurlos[3]).

Eine 63jährige Frau hatte acht Tage lang an Intermittens quotidiana gelitten und dabei viel Flimmern vor den Augen gehabt. Nach Beseitigung der Anfälle erschien ihr alles verdunkelt. Das linke Auge besserte sich allmählich, auch das Flimmern hörte auf. Das rechte Auge aber blieb zwei Monate lang unverändert. SR = Finger in ein bis zwei Fuß, nach oben deutlicher.

---

1) Poncet, l. c.
2) v. Kries, Arch. f. Ophthalm. Bd. XXIV. S. 159.
3) Landsberg, l. c.

Die Netzhaut war am oberen und oberen inneren Rande des Sehnerven bis zur Grenze des horizontalen Meridians mit multiplen konfluierenden Hämorrhagien besetzt. In der Peripherie zeigten sich größere rundliche atrophische, glänzend weiße Herde. SL = 1. Fundus normal.

Nach Blutentziehungen und Strychnin besserte sich die Sehschärfe auf $^1/_{20}$, und es trat vollständige Resorption ein. Die übrigen Veränderungen blieben [1]).

Ein 35jähriger Mann wurde im Hospital zunächst wegen „Schwäche" behandelt. Bei einer ophthalmoskopischen Untersuchung zeigten sich beiderseits nach außen von der Papille große Hämorrhagien. Die Milz war vergrößert. Besserung erfolgte unter Anwendung einer gegen die Malaria gerichteten Behandlung, welcher der Kranke sich aber vor Beendigung der Kur entzog. Urin und Herz waren normal.

Malaria wird für die wahrscheinliche Ursache der Blutung gehalten [2]).

Ein 28jähriger Soldat, welcher seit einem Monate an Malaria litt, bemerkte eines Morgens beim Erwachen Erblindung beiderseits. Die Milz wurde sechs Wochen später vergrößert gefunden. Urin und Herz waren normal.

Das Gesichtsfeld war jetzt leicht verengt. Lampenlicht erschien rötlich. Es zeigten sich Blutungen in der Nähe der Papille, die meisten an Gefäßen zweiter Ordnung, eine große an einem arteriellen Aste sitzend. Beiderseits waren auch Blutungen in der Maculagegend.

$$SR = {}^1/_{10},\ SL = {}^1/_5.$$

Im weiteren Verlaufe soll sich nach Angabe des Mannes das Sehvermögen gebessert haben [3]).

Ein Soldat, welcher seit einem Monate an Malaria litt, bekam einen schweren Anfall, welcher fünf Tage dauerte. Als er wieder zum Bewußtsein kam, war das Sehvermögen erloschen. Fast einen Monat lang mußte er sich führen lassen. Am 45. Tage ergab die Untersuchung normalen Urin- und Herzbefund und unerhebliche Milzschwellung.

$$SR = {}^1/_{50},\ SL = {}^1/_{25}.$$

Es bestand eine geringe Gesichtsfeldverengerung. Rechts ergab sich ein positives centrales Skotom und Erythropsie. Es fanden sich peripapilläre Blutungen und eine große maculäre; unter der Papille war eine von drei Papillendurchmesser Größe. Links in der Peripherie sah man multiple kleine Flecke, über und unter der Papille zwei umfangreiche Blutungen von drei Papillendurchmessern, die obere teilweise die Macula bedeckend.

Langsame Besserung trat ein, wobei die peripheren Flecke sich resorbierten und allmählich eine blasse Färbung annahmen. Am 96. Tage war

$$SR = {}^1/_2,\ SL = {}^3/_5.$$

Das Gesichtsfeld hatte sich erweitert. Die Flecke waren teils verschwunden, teils erheblich verkleinert [4]).

Ein aus Madagascar zurückkehrender Soldat litt an Malariaanämie. Die Milz war erheblich geschwollen. Urin und Herz normal. Während des Aufenthalts im Krankenhause bemerkte er eines Abends, nachdem am Morgen ein Anfall

---

1) Landsberg, l. c.
2) de Schweinitz, l. c.
3) Bassères, l. c.
4) Bassères, l. c.

vorausgegangen, plötzlich einen Schleier vor den Augen, dann kam Lichtscheu, und es zeigte sich ein schwarzer Fleck vor dem rechten Auge. Lampenlicht erschien wie eine rote Kugel.

$$SR = {}^{1}{}_{5}.$$

Die Untersuchung des Augenhintergrundes ergab: lebhafte Rötung der Papille und des Hintergrundes, Blutungen in der Umgebung der Papille und zahlreiche in der Peripherie; eine nahm die Maculagegend ein. Im aufrechten Bilde sah man mehrfach ampullenartige Erweiterungen der kleinen Gefäße, eine in der Nachbarschaft einer oberflächlichen Blutung.

Dieselben Sehstörungen sollen früher links aufgetreten und bald wieder geschwunden sein. Es fanden sich daselbst noch vier blasse Flecke in der Umgebung der Papille und der Peripherie. Sehschärfe = 1.

Sechs Tage später zeigte sich das Gesichtsfeld rechts wenig verengt, das zentrale Skotom sehr eingeschränkt.

Am 36. Tage wurde der Kranke entlassen mit SR = $^{1}/_{2}$. Die maculare Blutung war bis auf Stecknadelkopfgröße resorbiert [1]).

Ein Arbeiter litt seit vier Monaten an Malaria. Während einer früheren Durchfahrt durch das Rote Meer bekam er an einem Tage zweimal heftiges Blutbrechen. Acht Tage später bemerkte er im Laufe eines Tages erhebliche Verminderung seines Sehvermögens, indem sich ein Nebel vorlagerte und Lichtscheu sich einstellte. Am 14. Tage untersucht, zeigte er Milzschwellung. Urin- und Herzbefund normal.

$$SR = {}^{1}{}_{3},\ SL = {}^{1}{}_{5}.$$

Leichte Gesichtsfeldverengerung. Rechts fanden sich drei Blutungen, zwei leichte unter der Papille und in der Peripherie, eine dichte unter der Macula. Links bestand eine oberflächliche Blutung unter der Papille, nach innen eine große von zwei Papillendurchmessern, zum Teil in die Macula vordringend. Die Färbung war blaß.

Am 30. Tage war die Sehschärfe = 1 beiderseits. Am 42. Tage waren alle Blutungen spurlos verschwunden bis auf einen kleinen Pigmentfleck rechts. Allgemeinbefinden ausgezeichnet [2]).

Ein 23jähriger Marine-Infanterist litt an Malaria seit etwa acht Tagen. Mitten in einem Fieberanfall trat plötzlich eine Sehstörung mit Lichtscheu ein. Er konnte noch allein gehen.

Befund am 70. Tage: Anämie und Durchfall. Leichte Milzschwellung. Herz und Urin waren normal.

$$SR = < {}^{1}{}_{10},\ SL = {}^{4}{}_{10}.$$

Das Gesichtsfeld konnte nicht untersucht werden. Rechts war ein positives zentrales Skotom. Die Papille erschien daselbst gerötet. Ueber derselben lag eine große dreieckige Blutung mit der Spitze an der Macula. Ihre Färbung erschien sehr dunkel. Links war nichts Abnormes. Am 83. Tage war

$$SL = 1,\ SR = {}^{1}{}_{5}.$$

Der extramaculäre Teil der Blutung war abgeblaßt und zeigte unregelmäßige Ränder.

Am 110. Tage betrug die Sehschärfe $^{2}/_{5}$. Der Maculaherd hatte die Größe eines Hanfkornes. Das Skotom war noch vorhanden in Form

1) Bassères, l. c.
2) Bassères, l. c.

von drei dunklen Flecken in der Mitte des Gesichtsfeldes. Unter der Macula machte die Resorption gute Fortschritte[1]).

Ein 22jähriger Soldat bekam in einer Fieberperiode eine Sehstörung in Form von Lichtscheu und Nebligsehen. Er konnte aber immer seine Umgebung erkennen. Die Sehstörung besserte sich schnell. Am 95. Tage wurde erhebliche Anämie festgestellt und große Abmagerung, welche auf längeren Durchfall zurückgeführt wurde. Urin und Herz waren normal.

Bis zum 18. Jahre hatte er stark an Nasenbluten gelitten. Verletzungen erzeugten immer schwer zu stillende Blutungen.

$SR = {}^{7}/_{10}$. $SL = {}^{5}/_{10}$.

Links war eine blasse Blutung unter der Papille, offenbar in Resorption begriffen. Rechts kein Befund. Schnelle Besserung. Am 106. Tage war die Blutung verschwunden. Die Sehschärfe war rechts normal, links = ${}^{8}/_{10}$. Am 110. Tage waren sie beiderseits normal. Allgemeinbefinden erheblich gebessert[2]).

Ein 22jähriger Soldat, welcher seit einigen Wochen an Malaria litt, bekam Sehstörungen, angeblich nach einem Fieberanfalle. Drei Tage lang mußte er geführt werden. Lichtscheu. Schnelle Besserung trat ein, so daß er nach zwei Wochen fast ganz wiederhergestellt war.

Am 110. Tage ergab die Untersuchung: Blasse Schleimhäute, große Milzschwellung, Oedem um die Knöchel. Urin ohne Eiweiß. Herz normal. Die Sehschärfe war fast = 1 beiderseits. Rechts fanden sich drei oberflächliche periphere Blutungen, links zahlreiche peripapilläre und periphere, in Rückbildung begriffene. Eine berührte den unteren Teil der Macula. Am 130. Tage war kaum noch etwas zu sehen[3]).

Ein 23jähriger Trainsoldat litt seit etwa vier Monaten an Malaria. Danach kam noch chronische Diarrhoe. Es bestand große Anämie, starke Milzschwellung, keine Albuminurie. Herzbefund normal.

$SR = {}^{7}/_{10}$. $SL = {}^{4}/_{10}$.

Rechts fand sich eine linsengroße Blutung an einer Vene unter der Papille, links eine Blutung in der oberen Maculahälfte. Der Eintritt der Sehstörung war nicht genau vom Kranken beobachtet worden.

Am 21. Tage war $SR = 1$, $SL = {}^{8}/_{10}$, sechs Tage später beiderseits normal. Die Maculablutung war strichförmig geworden. Die des rechten Auges war um die Hälfte verkleinert und von einem grauen Resorptionsringe umgeben. Allgemeinbefinden noch schlecht[4]).

Während des Froststadiums von Wechselfieber traten in drei Fällen Blutungen in den Glaskörper und die Retina nur einseitig auf, welche mehrmals rezidivierten.

Bei einem 35jährigen Manne war die Blutung sehr stark und wiederholte sich nach drei Monaten noch umfangreicher, so daß das Auge atrophisch wurde und wegen Schmerzen enukleiert werden mußte.

Weniger profus waren die Blutungen bei einer 27jährigen, beziehungsweise 52jährigen Frau und der Augengrund noch sichtbar, so daß man erkannte, daß die Blutungen aus den erweiterten und geschlängelten Netzhautvenen stammten. Nach $3\,{}^{1}/_{2}$—7 Monaten war unter

1) Bassères, l. c.
2) Bassères, l. c.
3) Bassères, l. c.
4) Bassères, l. c.

dem Gebrauch von Chinin und Tinctura Eucalypti Resorption erfolgt. Die Sehschärfe betrug $^{20}/_{20}$, beziehungsweise $^{20}/_{50}$[1]).

In 17 Fällen von Glaskörperblutungen war meist nur ein Auge befallen, wenn beide, erfolgte der Erguß niemals gleichzeitig. Alle Erkrankte waren über 40 Jahre alt, und alle hatten ausgesprochene Malaria. Die Blutungen waren meist durch den ganzen Glaskörper verbreitet, in wenigen Fällen auf den hinteren Abschnitt beschränkt. Sie waren entstanden durch Ruptur der Aderhaut- oder Ciliargefäße und vielleicht solcher der Opticusscheide, während des kongestiven Stadiums des Anfalles. Nach der Resorption, welche langsam erfolgte und membranöse Trübungen zurückließ, sah man in der Peripherie der Aderhaut atrophische Herde[2]).

Ein 27jähriger Bahnwärter war vor drei Wochen links erblindet. Der Augenhintergrund war verdeckt durch eine starke Glaskörperblutung. Es war nur noch Lichtschein bei schlechter Projektion vorhanden. Rechts fand sich starke Myopie und Schwachsichtigkeit. Vor einem Monate hatte er Wechselfieber. Am Tage, wo er wieder einen Anfall erwartete, trat die Erblindung ein. Der Zustand blieb unverändert Monate lang[3]).

Der folgende Fall wird zu der Gruppe der rezidivierenden Blutungen im Jünglingsalter gerechnet. Da Malaria vor und während der Erkrankung bestand, so wird sie hier wohl ätiologisch sehr in Betracht gezogen werden müssen.

Ein 15jähriger Jüngling, der seit sechs Jahren wiederholt an Malaria gelitten hatte, bemerkte seit mehreren Monaten Schmerzen und das Erscheinen feuriger Kugeln vor den Augen. Das Gesichtsfeld beider Augen war normal mit Ausnahme eines kleinen Ausschnittes rechts unten.

Ophthalmoskopisch erkannte man, während das eine Auge gesund war, im rechten zahlreiche kleine Blutungen in der Peripherie der Netzhaut. Außerdem war an Abnormem nur eine starke Anschwellung und Schlängelung der Venen bemerkbar.

Nach zirka drei Wochen erschien eine große Blutung in dem oberen Teile der Netzhaut, oberhalb und seitlich von der Papille; die unterliegenden Gefäße waren am Rande wie abgebrochen. Die Vena temporalis superior war sehr angeschwollen und verlief sich plötzlich in zwei sehr kleine und geschlängelte Zweige. Die Vena temporalis inferior zeigte zudem noch Kaliberschwankungen. Ein kleines Skotom fand sich zwischen dem 5. und 10.° unter dem Fixierpunkt. Nach drei Tagen war der Bluterguß nach unten gewandert und lagerte über dem Maculareflex. Staubförmige Trübungen im Glaskörper.

In den nächsten Tagen sank der Bluterguß noch tiefer und teilte sich in zwei Teile. Dazu kamen frische Blutungen, von denen eine in den Glaskörper hineinreichte. Sehkraft fast normal. Während einige Blutungen sich beinahe verloren, traten neue auf. Nahe dem Entstehungspunkte der Vena nasalis inferior erschienen feinste Gefäße, die in dem Glaskörper ausliefen. Dies Gefäßnetz vergrößerte sich, ebenso die Gefäßbildung auf der Vena temporalis superior. Zwischendurch war ein erneuter Malariaanfall erschienen.

Während die Sehkraft bisher wenig gelitten hatte, sank sie nach einer Anstrengung schnell so, daß auf 2 Fuß Entfernung Finger gezählt werden konnten.

---

1) Agababow, Westnik Ophthalmol. 1897. Bd. XIV. März-April. p. 125.
2) Bull, New York med. Record. Vol. XXX. p. 617.
3) v. Kries, l. c.

Besserungen des Sehvermögens, Auftreten und Verschwinden von Blutungen wechselten im Laufe der nächsten zwei Jahre, bis schließlich erneute Glaskörperblutungen die Sehkraft auf Lichtperzeption verminderten[1]).

Die Blutungen beruhten auf Erkrankungen der Netzhautvenen, und die feinen Gefäßschlingen, welche sich in dem Glaskörper bildeten, hingen wohl mit Stauungen in den Venen zusammen. Sie entwickelten sich allmählich zu Bindegewebsmasse — einer Retinitis proliferans[2]).

g) Seltenere Veränderungen des Augenhintergrundes.

Gelegentlich zeigte sich bei einem Kranken das Bild der Chorioretinitis pigmentosa mit doppelseitiger Neuritis optici bei amblyopischen und hemeralopischen Symptomen.

Ein 27jähriger Mann wurde vor zwei Jahren malariakrank, und litt von da an zeitweilig auch an Anfällen mit Hämaturie. Der erste Anfall war mit Coma verlaufen. Beim Erwachen bestand fast völlige Blindheit, die sich jedoch in den nächsten Tagen besserte. Mit jedem späteren Anfalle ging ein Stück Sehvermögen mehr verloren. Bei der Untersuchung konnte der Kranke nur Finger in ungefähr 2 m zählen. Gegen Abend ging auch dieser Rest von Sehschärfe verloren. Die linke Papille zeigte eine weiße centrale, eine graue peripherische Zone und einen weißen Ring am Rande. Alle centralen Gefäße, besonders die Arterien, waren stellenweis bis zur Unkenntlichkeit verengt. Die peripapilläre Zone war blaß, und das ganze äquatoriale Gebiet und die Peripherie des Grundes mit sehr schwarzen Pigmentflecken versehen, die größer waren, als die bei Retinitis pigmentosa vorkommenden. Nur im oberen Segment des Augengrundes fehlte Pigment. Die rechte Papille verhielt sich der linken ähnlich; es bestanden ein temporales Pseudostaphylom von halbmondförmiger Gestalt und mit unscharfen Rändern und verschiedengroße Pigmentflecken überall am Augenhintergrunde. Das Gesichtsfeld war sehr eingeschränkt[3]).

Die Entstehung des Leidens in diesem Falle ging vielleicht so vor sich, daß als akute Komplikation des perniziösen Fiebers eine doppelseitige Neuritis entstand, und daß in der Folge sich eine Chorioretinitis entwickelte mit schwerer Beteiligung des Sehvermögens. Besonders die Hemeralopie bildete sich in der letzten Zeit immer deutlicher aus.

Mehrfach stellte man auch Blässe des Augenhintergrundes bei Anämie, Pigmentanhäufungen um die Papille und längs der Gefäße, oder diffuse Pigmentinfiltration, welche der centralen Netzhautgegend ein bleigraues Aussehen gab[4]), sowie das Bild der Retinitis albuminurica bei gleichzeitigem Nierenleiden fest[5]). Dieser Befund konnte auch anatomisch bestätigt werden[6]).

Als eine besondere Form des malariösen Augenleidens wurde eine exsudative Retinitis aufgestellt, im Gegensatze zur apoplektischen, mit peripapillärer und seröser Infiltration, welche schnell auf Chinin besser wurde[7]).

---

1) Friedenwald, Centralbl. f. prakt. Augenheilk. 1896. Febr. S. 34.
2) Vide auch Tornabene, l. c.
3) Antonelli, Bull. de la Soc. franç. d'Ophthalm. 1898. T. XVI. p. 489.
4) Sgrosso, Arch. di Ottalm. 1906. T. XIV. p. 192.
5) Peunoff, l. c. — Koslowsky, l. c.
6) Poncet, l. c.
7) Galezowski, l. c.

Den Eindruck einer Retinitis proliferans machte der Augenbefund bei einem 31jährigen Gärtner, der nach jedem Malariaanfalle eine Verschlechterung des Sehvermögens bekam und schließlich beiderseits Netzhautablösung[1]) neben Blutungen und perlmutterweißen Flecken und Strängen in der Netzhaut[2]).

Bei etwa einem Fünftel aller an schwerer Malaria leidenden Kranken ließ sich in verschiedener Deutlichkeit die oben schon erwähnte Veränderung des Hintergrundes nachweisen, die darin besteht, daß die ganze Netzhaut wie von einem feinen Nebel bedeckt, und der normale Glanz verschwunden ist. Das Bild wird verglichen mit den diffusen Veränderungen des Augenhintergrundes bei hochgradiger progressiver Myopie[3]).

Infolge der Malaria soll auch eine gewisse Empfindlichkeit der Augen gegen reflektiertes Sonnenlicht entstehen können, so daß durch dasselbe die nämliche Maculaerkrankung, wie durch direkte Beobachtung der Sonne erzeugt werde. Dieser Zustand fand sich bei Soldaten, die an Febris tertiana litten und in der fieberfreien Zeit Märsche mitgemacht hatten. Sie hatten außerdem jene eigentümliche Veränderung des Augenhintergrundes, welche die Retina wie von einem feinen Nebel bedeckt erscheinen ließ. Als Ausdruck der Maculaerkrankung bestanden positives centrales Skotom, Herabsetzung der Sehschärfe, zuweilen Blendung[4]).

2. Die Glaskörpertrübungen.

In eigentümlicher und anscheinend für Malaria charakteristischer Weise kann der Glaskörper verändert sein. Er zeigt eine Infiltration, die sich beim Augenspiegeln als grauweißer Reflex bis zur undurchdringlichen Trübung kundgibt. Dieselbe trat mehrfach zugleich mit heftiger beiderseitiger Ciliar- und Supraorbitalneuralgie, einmal an beiden Augen in einem Zwischenraume von acht Tagen auf, so daß jedes über Nacht erblindete, ein anderes Mal im Zwischenraume mehrerer Wochen. Die Augenbewegungen waren beide Male in jeder Richtung erschwert, ohne ausgesprochene Lähmungen. Es bestand dabei schwere Malariakachexie. Die Sehschärfe war auf quantitative Lichtempfindung gesunken bei guter Projektion.

Bei zwei der beobachteten Kranken blieb die Rückbildung der diffusen Glaskörperinfiltration eine unvollständige. Im Laufe von $1^1/_2$ Jahren entstanden spinnengewebförmige, leicht bewegliche Flocken mit getrübter Zwischensubstanz. Die Papillen nahmen eine weiße Färbung an. Der eine Kranke erblindete rechts vollkommen, links wurden noch Finger in nächster Nähe gezählt. Der andere zählte zuletzt mit beiden Augen Finger in 50—60 cm. Ein dritter Kranker hatte wenige Tage nach dem Entstehen der Sehstörung eine gleichmäßig weiße Infiltration des hinteren

---

1) Terson (Soc. franç. d'Ophthal. 5. Mai 1903) berichtet über zwei Fälle von Netzhautablösung, die vielleicht mit Malaria zusammenhingen. — Péchin (ibid.) will einen analogen Fall gesehen haben. — Siehe auch Truc, Revue génér. d'Ophthalm. 1904. Févr. p. 49.

2) Tornabene, Arch. di Ottalm. T. VI. p. 235.

3) Sulzer, l. c.

4) Sulzer, l. c.

Glaskörpersegmentes am rechten Auge. Er zählte Finger in 20 cm. Vier Wochen später entstand eine gleichartige Erkrankung links. Im Laufe von drei Monaten erfolgte eine gänzliche Wiederherstellung durch Chinin und Gebirgsaufenthalt[1]).

Es ist wohl anzunehmen, daß Erkrankungen des Uvealtraktus die Ursache dieser Trübungen sind, wenn solche auch nicht immer ophthalmoskopisch sichtbar werden. Daß auch nach Blutungen mehr oder weniger ausgedehnte Trübungen zurückbleiben können, wurde bereits gesagt.

Bemerkenswerte Besserungen von Glaskörpertrübungen wurden mehrfach festgestellt. Sie waren z. B. bei einem Kranken diffus, bei einem anderen mobil, flockig und bandförmig, und begleiteten iritische und chorioideale Symptome. Die Sehschärfe stieg von $^5/_{36}$ links und $^5/_{12}$ rechts bis $^5/_6$ beiderseits im Laufe eines Monates[2]).

Eine 36jährige Hebamme hatte beiderseits Glaskörpertrübungen rechts so dicht, daß vom Hintergrunde nichts zu sehen war. Jäg. 17 wurde kaum gelesen. Links fanden sich einzelne Lücken in den membranösen Trübungen, welche die Papille erkennen ließen. Die Sehschärfe war $^3/_{18}$.

Eine Ursache war nicht nachweisbar, außer einer vernachlässigten Intermittens vor etwa einem halben Jahre, die anfangs mit unregelmäßigem Typus, später quotidian mit wiederholten Recidiven auftrat. Seit einigen Monaten, nachdem sie von den Anfällen ganz befreit war, entstand eine zunehmende Trübung des rechten und später des linken Auges. Es trat nach der ersten Untersuchung noch eine akute rechtsseitige Iritis mit hinteren Synechien und Trübung des Kammerwassers hinzu. Atropin und Schmierkur brachte in einigen Wochen Heilung für das linke Auge, rechts blieben noch dünne Fetzen im Glaskörper[3]).

Der Verlauf wie der Erfolg der merkuriellen Behandlung spricht nicht gerade für Malaria.

3. Die Erkrankungen der Linse.

Mit Bestimmtheit wird behauptet, daß durch Malaria Katarakt entstehen kann und zwar auch bei jugendlichen Individuen, ohne sonst nachweisbare Ursache.

So fand sich in vier Fällen bei Malariakranken von 5—16 Jahren Star, und zwar doppelseitig. Derselbe hatte erst begonnen nach Entwickelung der Malariakachexie. Durch Diszission wurde in einem Falle eine Sehschärfe von $^{20}/_{40}$ erzielt[4]).

Ein 25jähriger Japaner hatte eine Febris quotidiana. Als die Fieberanfälle eine Zeitlang besonders schwer auftraten, bemerkte er, daß seine rechte Pupille grau wurde. Seit $1^1/_2$ Jahren waren keine Anfälle mehr gekommen.

Rechts sah er nur Handbewegungen in nächster Nähe. Gesichtsfeldgrenzen mit Kerzenflamme normal. SL $= {}^6{}_5$. Die rechte Linse war gleichmäßig grau getrübt. Auf der vorderen Kapsel lagen einige braune Flecke. Im Harn war weder Zucker noch Eiweiß nachzuweisen. Nach der Extraktion wurde die Sehschärfe mit $+$ 12,0 D $= {}^6/_{24}$.

---

1) Sulzer, l. c. — Seelye, Transact. of Americ. Ophthalm. Soc. 1882. p. 345 u. 1885. p. 161.
2) Peunoff, l. c. p. 120.
3) Landsberg, l. c.
4) Kraiski, Westnik Ophthalm. T. XVII. p. 561.

Es wurde angenommen, daß die Katarakt infolge einer schleichenden Uveitis auf Grundlage der Malaria entstanden war[1]).

Ein 15jähriger Mulatte hatte unmittelbar nach einem dreitägen schweren Anfalle von biliösem Sumpffieber mit Coma und gastrischen Störungen eine Herabsetzung des Sehvermögens. Drei Monate später fand sich beiderseits weicher Totalstar. Operation mit guter Sehschärfe.

Eine 16jährige Mulattin hatte zahlreiche Anfälle von Sumpffieber, zuletzt einen sehr schweren mit cerebrospinalen Symptomen. Diese Erscheinungen dauerten drei Tage. Unmittelbar danach bemerkte sie eine Abnahme des Sehvermögens. Nach neun Monaten konnte die Kranke sich nicht mehr zurechtfinden. Es fand sich ebenfalls beiderseits weicher Star. Der Operation folgte ein gutes Sehvermögen[2]).

4. Die Uvea.

An dem während des Anfalles zuweilen auftretenden Blutandrange zu verschiedenen Teilen des Auges kann sich auch die Iris beteiligen. Man findet Hyperämie derselben und der Bindehaut, pericorneale Injektion, selbst Iritis und Iridocyclitis. Während des Paroxysmus konnte die Pupille in manchen Fällen durch Atropin nicht erweitert werden und etwas weniger als normal auch während der Apyrexie[3]).

Die Entzündungen der Iris haben kein charakteristisches Gepräge. Es kommt sowohl die akute Iritis wie die chronische sogenannte seröse mit Beschlägen auf der hinteren Hornhautfläche vor. Die Behandlung mit Chinin scheint in einigen Fällen von Nutzen gewesen zu sein.

Bei einem im Kaukasus garnisonierenden Regimente, bei dem die Malaria 70 pCt. aller Erkrankungen verursachte, wurde in zwei Fällen, gleichzeitig mit Febris intermittens eine Iritis mit hinteren Synechien festgestellt. Andere Ursachen waren auszuschließen[4]).

Ein 35jähriger, an Malaria leidender Offizier hatte eine beiderseitige Iritis. Einige Tage vorher waren unregelmäßige Fieberanfälle aufgetreten. Durch antiphlogistische Behandlung und Atropin erfolgte Besserung. Täglich gegen 10 Uhr steigerten sich die Symptome mit lebhaften Schmerzen. Klopfgefühl in den Augen. Tränenfluß. Kopfschmerzen. Durst usw. Dies dauerte bis gegen fünf Uhr. Dann trat Schweiß auf. Es wurde Chinin gegeben, worauf die Heftigkeit der Anfälle nachließ. Nach etwa acht Tagen hörten sie ganz auf und kehrten auch in den nächsten Tagen nicht wieder[5]).

Bei einer Febris quotidiana mit Plasmodien im Blute bestand eine Iritis mit Präcipitaten auf der Descemetis. Trübung des Kammerwassers und des Glaskörpers sowie Druckschmerz. Es wurden Finger in 3 m gesehen. Heilung erzielte man in einigen Tagen durch Chinin, Atropin usw. Die Sehschärfe war nach zwölf Tagen = 0,7[6]).

1) Inouye, Ophthalm. Klinik. 1901. No. 11.
2) Bagot, Annales d'Oculistique. T. CVI. p. 338. — S. a. Cosmettatos, La clin. ophthalm. 1906. p. 99.
3) Peunoff, l. c.
4) Selück, Russkaja Medicina. 1889. No. 1.
5) Snabilié, Annales d'Oculistique. 1846. T. XVI. p. 226. Refer. nach Neederlandsch Lancet.
6) Kirkorow, Westnik Ophthalm. T. XVI. p. 19.

Die Beteiligung der Aderhaut an chronischen Entzündungen der tieferen Gebilde des Auges wurde bereits erwähnt. Die Entzündung kann periodisch auftreten mit Neigung zum Rückfall. Als charakteristisch werden kleine gelbliche runde und wenig erhabene Herde bezeichnet, die sich im ganzen Fundus verstreut zeigen. Bei Sektionen findet man entzündliche Veränderungen mit Thrombose der Aderhautgefäße[1]). Seltener sind schwere eitrige Entzündungen, welche zur Zerstörung des Auges führen und auch schon im Anfalle entstehen können.

So wurde eine eitrige Chorioiditis mit schnellem Ausgange in Phthisis bulbi bei einem Kranken beobachtet, der sechs Tage nach dem ersten Anfalle während eines Intermittens-Paroxysmus unerträgliche Schmerzen im linken Auge bekommen hatte. Es wurde eine akute Chorioiditis suppurativa festgestellt, und zwei Tage später der Bulbus eröffnet, aus dem viel Eiter floß[2]).

Ein 67jähriger Mann war unter gastrisch-febrilen Erscheinungen erkrankt. Nach achttägigem Kranksein trat eine linksseitige Iritis mit Trübung des Humor aqueus und am 13. Tage plötzliche Erblindung ein. Die Sehschärfe war nur quantitativ. Es bestand eine Milzschwellung. Es wurde ferner am Auge festgestellt: Lidschwellung, Oedem der Conjunctiva bulbi und hintere Synechien. Der in der Lidspalte frei liegende Conjunctivalwulst überragte bald die Lidränder. Dazu kam eine graue Infiltration der vorderen Linsenkapsel.

Verordnet wurden: Atropin, Blutegel, Morphium usw. Nach 36 Stunden seit der Erblindung steigerte sich die eitrige Chorioiditis weiter zur Panophthalmitis. Die Sehschärfe war = 0. Spontane Perforation der Sclera trat ein zwischen Rectus internus- und Rectus superior-Insertion mit Entleerung von Eiter. Chinin ließ das hartnäckig mit morgendlichen Remissionen auftretende Fieber weichen, das bei Ausschluß aller typhösen Symptome wohl eine modifizierte Intermittensform darstellte[3]).

Auch eine metastatische Chorioiditis ohne Eiterung wird erwähnt[4]).

5. Die Hornhaut.

Die mehrfach beschriebene Keratitis dendritica dürfte identisch sein mit dem Herpes febrilis corneae, wie er sich auch bei anderen fieberhaften Krankheiten, insbesondere der Influenza findet. Derselbe kann nicht als eine Eigentümlichkeit der Malaria angesehen werden. In einzelnen Malariagegenden scheint er allerdings besonders häufig vorzukommen. So wurde diese Krankheit während der Jahre 1880—89 von einem Beobachter 120 mal gesehen. Die Kranken waren meist zwischen 20—50, nur fünf unter fünf Jahren. Die wenigsten Fälle traten auf in der Zeit von Dezember bis Februar. Nur fünf waren doppelseitig. In 25 pCt. war früher schon eine ähnliche Augenerkrankung mit einleitendem Fieber vorhanden gewesen[5]).

Die Affektion zeigt sich als schmales, oberflächliches, mit seitlichen Ausläufern versehenes Ulcus, daneben ein umfangreicher Epithelverlust,

1) Bull, C. S., Med. Record. May 1907.
2) Peunoff, l. c. — S. a. Nikolsky, Westnik Ophthalm. 1902. Jan.-Febr.
3) Landsberg, Centralbl. f. prakt. Augenheilk. 1880. Nov. S. 344.
4) Webster und Schwarzschild, Americ. journ. of Ophthalm. 1893. p. 97.
5) Kipp (The med. Rec. 1889. 3. Aug.), fand unter 120 Fällen dieses Leidens 90 pCt. Malariakranke.

wahrscheinlich infolge von geplatzten Bläschen. Oder es entwickelt sich eine kleine Erosion am peripheren, meist temporalen Hornhautrande. Von hier dringt der Substanzverlust nach der Mitte vor. Die Kranken klagen über Lichtscheu, Tränen, Fremdkörpergefühl, Supraorbitalneuralgie. Im Beginn sah man auch kleine, graue perlschnurartig geordnete Erhebungen, am nächsten Tage statt derselben eine schmale Furche mit trübem Grunde und graulichen zerfetzten Rändern, den im Zerfall begriffenen Epithelien. Darauf entwickeln sich die Seitenäste in ähnlicher Weise. Die Furchen können sich allmählich verlängern, selbst durch die ganze Hornhautfläche, ohne wesentlich breiter oder tiefer zu werden, oder es kommt zu ausgedehnteren Infiltrationen nach der Tiefe und streifigen Trübungen in der Umgebung. In mehreren Fällen entstand eine umfangreiche Abrasion der Hornhaut. Die Hornhautempfindlichkeit ist herabgesetzt, auch an den nicht befallenen Teilen, was noch nach der Wiederherstellung bis zu einem Jahre andauern kann. Die Spannung war normal. Der Verlauf kann sich über einige Wochen bis zu mehreren Monaten erstrecken.

Diese Erkrankung wird auch bei gar nicht fiebernden, sonst gesunden Personen beobachtet. Soweit sie mit Malaria in Zusammenhang stand, traten zunächst einige ausgesprochene Fieberanfälle auf, die sich manchmal nach Ausbruch der Hornhauterkrankung wiederholten.

Im Blute sind dabei Malariaplasmodien gefunden worden, nicht aber im Geschwürsgrunde[1]).

Das Endergebnis kann eine dichte centrale Hornhauttrübung sein. Nach Vaskularisation vom Rande her erfolgt die Vernarbung. Meistens bleiben größere Abschliffe oder Trübungen auf der Hornhaut zurück[2]).

Auch als eine larvierte Malariaform scheint von manchen diese Keratitis angesehen zu werden. Chinin hatte zuweilen einen günstigen Einfluß.

Selten ist die als Herpes zoster ophthalmicus bezeichnete Erkrankung.

Einem 35jährigen Ingenieur, der an heftigen Wechselfieberanfällen litt, erkrankte das rechte Auge mit der Empfindung eines fremden Körpers, Tränen und einer sich täglich vergrößernden Trübung am äußeren Cornealrande.

Es fand sich eine breite Erosion. Die Geschwürsfläche war glänzend, rauh, wie zerfetzt, aber nicht infiltriert. Unterhalb des Geschwürsgrundes in den tieferen Schichten der Cornea waren trübe, gegen die Pupille konvergierende Streifen. Hornhaut anästhetisch.

Fieberanfälle folgten jeden zweiten Tag. Das Geschwür vergrößerte sich und erreichte am vierten Tage die Peripherie der durch Atropin nicht zu erweiternden Pupille. Durch galvanokaustische Aetzung wurden Tränen, Lichtscheu, Fremdkörpergefühl gemindert. Nach zwölf Tagen war die Ver-

---

1) Ellet, Ophthalmic Rec. 1899. p. 115.

2) Kipp, Transact. of the Americ. Ophthalm. Soc. 1880 and 1889. — Hotz, Chicago med. journ. 1881. p. 598. — Miller, Transact. Rhode Island med. Soc. 1882. p. 381. — v. Millingen, Centralbl. f. prakt. Augenheilk. 1888. Januar. — Gallenga, Annali di Ottalm. T. XXV. p. 224. — Sutphen, Transact. of Americ. Ophthalm. Soc. 1889. p. 338. — Bührlen, Württemb. Korresp.-Blatt. Bd. XXX. No. 35. S. 293. — Godo, Recueil d'Ophthalm. 1880. März.

narbung vollendet. Die Fieberanfälle setzten sich trotz Chinin noch eine Zeit lang fort.

Heilung nach sechs Wochen mit oberflächlicher Trübung. Die Sehschärfe war $^{6}/_{6}$[1]).

Bei einem 45jährigen Manne war während einer Intermittens ein Augenleiden entstanden.

Am linken Auge fand sich ein centrales infiltriertes Geschwür mit Reparationsgefäßen am temporalen Rande. Eine dichte Trübung ging von ihm an die äußere Peripherie der Cornea. Streifige Trübungen umgaben das Geschwür und griffen in die Hornhaut über. Die getrübte Brücke zwischen Geschwür und äußerem Rande der anästhetischen Cornea war uneben und epithellos. Lichtscheu. Sehschärfe quantitativ.

Außer galvanokaustischer Behandlung wurde eine Iridektomie nach innen vorgenommen. Entlassen mit Sehschärfe von $^{1}/_{20}$. Die Cornea blieb anästhetisch. Nach einem Jahr wurde die Tätowierung des Leukoms gemacht[2]).

Ein Mann hatte schon mehrfach Anfälle von Blasenbildung auf der Hornhaut. Jetzt war ein solcher seit acht Tagen unter Schmerzen wieder aufgetreten bei sonst völliger Gesundheit. Die Hornhaut zeigte eine oberflächliche Abschilferung. Spannung normal. Es bestand eine „entschiedene Tendenz zu Malaria". Die Blasen erneuerten sich in den nächsten Tagen. Es wurden darauf große Mengen Chinin gegeben mit dem Erfolge, daß vollständige und dauernde Heilung eintrat.

Die Aetiologie wird für zweifelhaft gehalten[3]).

Bei Intermittens fand sich in drei Fällen eine oberflächliche Hornhautentzündung, bei welcher Chinin sehr günstigen Erfolg hatte. Es zeigte sich stets eine oberflächliche Infiltration: das Epithel erschien abgehoben. Die Trübung war sternförmig. Schwache Reizerscheinungen, Anästhesie der Hornhaut und periodisch sich verstärkende Schmerzen waren die Begleiterscheinungen[4])

Auch eine gestreifte oberflächliche Keratitis wurde bei Malariakranken in jedem Anfalle gefunden mit Epithelabstoßung und einem dreieckigen Geschwüre. Dieser Zustand brauchte 6—8 Wochen zu seiner Heilung und hinterließ eine Trübung. Der Verlauf wurde beschleunigt durch Umschläge mit warmem Wasser, Druckverband, Chinin und Arsenik[5]).

Von schwereren Hornhautentzündungen wird nur ausnahmsweise berichtet. So will ein Beobachter in 27 Fällen von typischer Intermittens pustulöse und ulceröse Hornhautentzündungen gesehen haben, welche durch Chinin und Atropin schnell geheilt wurden[6]). Die auffallende Häufigkeit und die Harmlosigkeit des Verlaufs läßt vermuten, daß es sich auch hier größtenteils um die herpetische Form handelte. Andere

1) van Millingen, l. c.
2) van Millingen, l. c.
3) Tangemann, Arch. f. Augenheilk. Bd. XX. S. 87.
4) Tikanadze, Wratsch. Bd. XVII. p. 805 und 835. — S. a. Bock, Wiener med. Zeitschr. 1892. Bd. XXXVII. S. 291.
5) Kipp, l. c.
6) Sukatschew, Westnik Ophthalm. Bd. VII. Abt. 3. S. 272.

berichten von diffuser Ulceration der ganzen Hornhautoberfläche und sogar von centralem Ulcus mit Hypopyon, welches erst durch Chinin gebessert wurde[1]).

Wenn der in der folgenden Krankengeschichte geschilderte Zustand auf Malaria zurückzuführen ist, so muß doch ein solcher Ausgang einer Malariakeratitis ein seltener sein.

Ein 30jähriger Schiffer, der alle zwei Tage heftige Schmerzen bekam, zeigte auf der rechten Cornea ein breites, nur die äußere Peripherie freilassendes Leukom. Das Centrum desselben war sehnig weiß. Es bestand keine Verwachsung der Iris mit dem Leukom und der Pupille mit der Kapsel. Das Leukom war glatt, übernarbt und vollkommen anästhetisch gegen Berührung. Auf der linken Cornea fand sich am äußeren Rande ebenfalls eine oberflächliche Trübung.

Nach Iridektomie und Tätowierung wurde der Kranke in zwölf Tagen durch Chinin geheilt[2]).

Unter den Ursachen der Keratitis parenchymatosa wird ebenfalls von mehreren Beobachtern die Malaria erwähnt, und es scheint, daß in einigen Fällen durch Chinin eine günstige Wirkung erzielt worden ist. So wurden acht Fälle von interstitieller Keratitis auf Malaria zurückgeführt, und drei davon mit Chinin in 5—6 Wochen geheilt. Nach einer anderen Angabe sollten unter 34 Fällen dieser Keratitis 27 durch Malaria entstanden sein[3]).

Bei den sehr verbreiteten anderweitigen Ursachen dieses Leidens, wie Syphilis und Tuberkulose, ist jedenfalls große Vorsicht in der Feststellung der Aetiologie geboten.

6. Die Bindehaut.

Die Bindehaut zeigt in den Fieberanfällen zuweilen eine abnorme Blutfülle und selbst Blutungen, doch tritt dies mehr als Begleiterscheinung einer allgemeinen Kongestion der Gefäße des Augapfels auf, ohne die Bedeutung eines selbständigen Symptomes zu beanspruchen. Schwerere Conjunctivalerkrankungen werden bei den larvierten Intermittensformen angeführt werden.

Dem Anfalle voraufgehende oder ihn begleitende Conjunctivalreizungen mit Sekretionsstörung und reißenden Schmerzen scheinen nicht oft beobachtet worden zu sein. Auch starke, anfallsweise auftretende Tränenabsonderung, ohne erkennbare Veränderung der Conjunctiva kommt vor, sowohl während des Anfalles, als auch diesem voraufgehend.

Ein 15jähriger Lehrjunge litt an einer Quotidiana. Schon mit dem dritten Anfalle stellte sich während der Höhe des $1^1/_2$ stündigen Frostes im linken Auge ein wühlender Schmerz ein, der den Kranken zur Verzweiflung brachte. Sobald die Schmerzen nachließen schoß jedesmal während einer halben Stunde ein Strom von Tränen aus dem Auge. Sehstörungen bestanden nicht. Chinin machte dem Leiden ein Ende.

1) Morano, Ann. di Ottalm. 1910. Vol. XXXVIII. p. 829.

2) v. Millingen, l. c.

3) Arlt, Klinische Darstellungen der Krankheiten des Auges. 1881. — Sedan, Recueil d'Ophthalm. 1887. Sept. p. 528. — Levrier, Thèse de Paris. 1879. — Trousseau, Landolt, Javal, Poncet, Congrès d'Ophthalm. Paris 1887. — Achenbach, Berl. klin. Wochenschr. 1897. No. 1. — Desvaux, Arch. d'Ophthalm. T. XVIII. p. 81.

Aehnlich verhielt sich eine Frau, bei der die Malaria durch eine anfallsweise täglich zu derselben Zeit auftretende Conjunctivalhyperämie, Lichtscheu, Tränen und Schmerzen eingeleitet wurde. Die Heilung trat ein durch Chinin und Arsenik nach erfolgloser örtlicher Behandlung[1]).

7. Muskelstörungen.

Die Pupille kann, wie bereits angegeben, sich infolge von iritischer Reizung verändert zeigen, noch mehr natürlich durch schwerere entzündliche Komplikationen. Abgesehen hiervon findet sich häufig eine Mydriasis in der Periode des Paroxysmus. Die Behauptung, daß diese immer vorhanden sei[2]), können wir aus eigener Erfahrung nicht bestätigen.

Selten scheint eine reflektorische Pupillenstarre zu sein[3]).

Die anscheinend oft vorhandenen Störungen der Akkommodation können zum Teil auf die allgemeine Erschöpfung zurückgeführt werden, zum Teil aber treten sie auch schon frühzeitig während der Fieberanfälle ein. Mitunter waren heftige Neuralgien damit verbunden. Die Akkommodationsstörung kann anfangs die Fieberanfälle begleiten, später selbständig auftreten.

So bestand bei einem 18jährigen Mädchen, das jeden Abend einen Anfall von kaltem Fieber bekam, rechts ein Akkommodationsdefekt von $^1/_{24}$ A. bei mäßig erweiterter Pupille. Die Sehschwäche des rechten Auges sollte während der Anfälle vermehrt sein, und es ergab sich, daß alsdann die Pupille stärker erweitert war, und der Defekt $^1/_{10}$ A. betrug. Durch Chinin schwanden alle Symptome. Es trat später Intermittens wieder auf, aber ohne Sehschwäche. Nach einiger Zeit stellte sich diese allein wieder ein und verlor sich abermals auf Chinin[4]).

An den äußeren Muskeln sind sowohl totale Ophthalmoplegien, wie Lähmungen einzelner Aeste und verschiedene Kombinationen beobachtet worden, z. B. der Rectus externus und inferior[5]), der Trochlearis, oder mit den Anfällen sich einstellende Oculomotoriuslähmung[6]). Verschiedentlich wird Doppeltsehen angegeben ohne nähere Erläuterung.

Auch Blepharospasmus soll auf dem Boden von Malaria entstehen können[7]). In dem folgenden Falle erscheint die Aetiologie nicht ganz zweifellos.

Eine achtjährige Predigerstochter aus einer Fiebergegend hatte links Strabismus convergens, welcher nur beim Nahesehen auftrat. Unter der deckenden Hand wichen beide Augen gleichmäßig nach innen ab. Dabei bestand eine manifeste Hypermetropie $^1/_{27}$. Mit diesem Glase erschien die Abweichung nur bei stärkerer Akkommodation. Nach Angabe der Mutter trat das Schielen abwechselnd einen Tag um den anderen auf. Beginn des Leidens vor vier Jahren; seit zwei Jahren bestand der zweitägige Typus. Vor einem

1) Sassaparel, Wojenn. med. journ. T. IV. p. 1191.
2) Peunoff, l. c.
3) van Millingen, l. c.
4) Mannhardt, Klin. Monatsbl. f. Augenheilk. 1865. S. 18.
5) van Millingen, l. c.
6) Kljatschkin, Neurolog. Zentralbl. 1897. No. 5.
7) Lass, Verhandl. d. physik.-med. Gesellsch. in Saratow. 1899. Heft 4. — Gutfeld, l. c.

Jahre hatte das Kind Intermittens mit zweitägigem Typus. Während dieser Erkrankung wurde nicht geschielt. Dieselbe wurde durch Chinin geheilt. Vor einem halben Jahre wurde auch gegen das Schielen Chinin gegeben, worauf dasselbe täglich auftrat.

Die Untersuchung bestätigte jetzt das zweitägige Auftreten. An dem freien Tage stellte sich nur bei verdecktem Auge und Fixation des anderen eine Ablenkung nach innen ein. Sehschärfe, Refraktion und Akkommodation blieben unverändert. Nachdem am Abend des freien Tages Chinin gegeben worden war, verhielt sich der folgende wie ein schielfreier. Nach Wiederholung trat aber tägliches Schielen auf. Die Beseitigung desselben erfolgte durch eine Brille $+ {}^{1}/_{14}$, welche die absolute Hypermetropie korrigierte. Später trat eine Intermittens quotidiana auf[1]).

Das Schielen wird hier nicht als larvierte Intermittens, sondern als die Folge einer allgemeinen Indisposition aufgefaßt, deren Ursache Intermittens war.

Eine 43 Jahre alte Frau hatte Intermittens tertiana und bekam im ganzen vier typische Anfälle. In den nächsten Tagen zeigten sich noch heftige Kopfschmerzen. Sechs Tage nach dem letzten Anfalle trat Doppeltsehen auf, besonders beim Blicke nach links. Nach 14 Tagen fand die erste Untersuchung statt.

Die Sehschärfe war beiderseits = 1. Ausgesprochene Parese zeigte der linke Abducens mit entsprechender gleichnamiger Diplopie. Für die Medianlinie betrug in einer Entfernung von 10 Zoll die dynamische Konvergenz 12 Grad.

Antiphlogistische Behandlung war ohne Erfolg. Nach einer Blutentziehung an der linken Schläfe kam eine entschiedene Verschlimmerung. Chininbehandlung brachte schnelle Besserung[2]).

Ein 47jähriger Mann, der an Wechselfieber seit Jahren litt, wies am linken Auge ein großes, die untere Hälfte der Cornea einnehmendes Geschwür auf. Pupille etwas erweitert, unregelmäßig, starr. Das Auge schielte nach innen infolge von Lähmung des Externus. Homonyme Diplopie. Die Bewegungen des Auges nach außen und nach unten waren beinahe auf Null reduziert. Die Sehschärfe war ${}^{6}/_{12}$.

Auch die rechte Pupille war starr gegen Lichteindrücke. Die Cornea des linken Auges war vollkommen anästhetisch. Eine Behandlung konnte nicht eingeleitet werden[3]).

Ein 26jähriger Hindu wurde wegen einer seit drei Wochen bestehenden linksseitigen Lähmung des oberen Augenlides und Minderung des Sehvermögens in die Klinik aufgenommen. Dem Leiden war eine schwere Malaria vorangegangen, nach deren Verschwinden linksseitige Kopf- und Gesichtsschmerzen blieben. Außer der vollständigen Ptosis bestand eine linksseitige Protrusio bulbi mit gänzlicher Unbeweglichkeit. Die Conjunctiva war ganz anästhetisch, ebenso die Haut im Bezirke des Frontalis. Es konnte nur der Schatten einer Hand gesehen werden, wenn diese zwischen Auge und Licht gehalten wurde. Ophthalmoskopisch ließ sich nur eine leichte Kongestion der inneren Hälfte der Papille und eine Verdickung der Venen nachweisen.

---

1) Mannhardt, l. c.
2) Uhthoff, l. c.
3) v. Millingen, l. c.

Obschon Syphilis nicht bestanden hatte, wurde graue Salbe zu Einreibungen und später Jodkalium verordnet. Sämtliche Störungen wichen[1]).

Während eines typischen Malariaanfalles erschien bei einem Mädchen ein heftiger Krampf der Augenlider, welcher das Oeffnen der Augen unmöglich machte. In früheren Anfällen hatte transitorische Blindheit bestanden[2]).

IV. Erkrankungen des Sehorganes durch Intermittens larvata.

Eine besondere Beleuchtung beanspruchen die larvierten Intermittensformen, von denen bereits einige der vorstehenden Beobachtungen insofern hierhergehören, als die betreffenden Störungen am Sehorgane auch nach Schwund der Fieberanfälle periodisch wiederkehrten. Es gibt aber auch Fälle, wo die Augenerkrankung als einziges Symptom einer Malaria sich darstellt, oder wenigstens zwischen derselben und den Fieberanfällen ein so langer Zwischenraum besteht, daß man eher an eine neue Infektion, als an eine Kundgebung des früheren Leidens denken muß.

Larvierte Intermittens zeigt sich am Auge entweder als Neuralgie, als Veränderung der Blutfülle und Sekretion, als ein- oder beiderseitige Amblyopie oder Amaurose, Photopsien, oder als Störungen an den inneren und äußeren Augenmuskeln.

Wo Malaria einheimisch ist, findet sich eine intermittierende Ophthalmie anscheinend häufig, entweder nur als vermehrte Blutfülle der Conjunctiva mit oder ohne mehr oder weniger lebhafte, bisweilen unerträgliche, neuralgische Schmerzen, oder als stärkere Entzündung, welche in chronische Conjunctivitis und Hornhauttrübung ausgehen kann. Der Angabe, daß sogar schwere Erkrankungen mit Ausgang in Atrophie des Bulbus vorkommen, dürften Uvealleiden zugrunde gelegen haben[3]).

Selten werden diese Zustände beobachtet in Gegenden, wo die Malaria in milder Form auftritt.

Der mitunter als einzige Krankheitsäußerung zur bestimmten Stunde[4]) auftretende Schmerz kann bis zu einer unerträglichen Höhe anschwellen und dann wieder nach einer gewissen Zeit abnehmen, oder gleich mit voller Heftigkeit erscheinen, dauern und verschwinden. Am häufigsten ist es der Nervus supraorbitalis, der befallen wird. Der Schmerz wird aber auch in der Tiefe der Augenhöhle empfunden. Während er am heftigsten besteht, jammern und klagen die Kranken und suchen durch Druck auf das Auge sich Linderung zu verschaffen.

Anfälle, welche den Eindruck einer Ciliarneuralgie machten, sind nach einer Selbstbeobachtung beschrieben. Das Auge war schmerzhaft, druckempfindlich und lichtscheu. Heilung erfolgte durch Morphium und Chinin[5]).

1) Thompson, Brit. med. Journ. 9 march 1889. p. 527. — Welche Veränderungen einem Exophthalmus mit Blindheit zugrunde lagen, die nach Chinin heilten, konnten wir nicht feststellen (Dubelir, Med. Oboscenije. Mai 1883).

2) Gutfeld, l. c.

3) Griesinger, Infektionskrankh. 2. Aufl. 1864. S. 48. — de Schweinitz, l. c. — Schaepman, Inaug.-Dissert. Groningen 1843. — Wehle, Oesterr. med. Woch. 1846. No. 42. S. 1284.

4) Adams, Ophthalm. Hosp. Rep. Vol. X. June 1881. p. 214.

5) Orlowski, Wratsch. Bd. XXI. p. 1174.

1. Die Bindehaut und die Lider.

Das schmerzende Auge kann das Bild einer „rheumatischen Scleritis oder Keratitis", oder einer katarrhalischen Conjunctivitis aufweisen. Die Augenlider sind krampfhaft geschlossen, die Conjunctiva palpebralis wenig, aber die Conjunctiva bulbi reichlich mit gefüllten Blutgefäßen versehen, die sich auch bis über den Rand der Cornea ausdehnen. Tränenfluß und Lichtscheu begleiten den Zustand, und das Sehen ist gestört.

Manchmal stellt sich das Leiden anders dar. Die Augenlider zeigen eine erysipelatös-ödematöse, schmerzende Schwellung, sind stark gerötet und zur Zeit der Anfälle krampfhaft über einander gestülpt. Es besteht starke Chemosis, so daß die Conjunctiva einen Wulst um die Cornea bildet. Die Pupille erschien bei einem Kranken verzogen. Das Sehen erfolgte wie durch ein Sieb.

Viele dieser Symptome sind nach dem Anfalle wie abgeschnitten. Manche Kranke können den Paroxysmus vorausbestimmen, sobald nur Brennen im Auge sich einstellt.

Wenn die Paroxysmen nicht von selbst aufhören, oder keine spezifische Behandlung eingeleitet wird, können sich nach und nach einstellen: Trübung der Cornea, Verlegung der Pupille, Erkrankung der Ciliarfortsätze, oder Linsentrübung, oder angeblich auch eine Dislokation der Linse.

Eine Ophthalmie kann auch epidemisch auftreten als Anfangssymptom einer Intermittens. Eine solche epidemische Augenentzündung wurde im Sommer 1882 in Süd-Carolina beschrieben[1]). Es liegen mehrere solcher Berichte auch aus älterer Zeit vor.

Ein Mann, der vor sechs Jahren an Wechselfieber gelitten hatte, bekam eine Entzündung beider Augen, die ihn am Arbeiten hinderte. In der frühen Morgenstunde bestand das Uebel nicht. Chinin, dreistündlich zu 0.06 g gereicht, beseitigte nach ca. 12 Dosen das Leiden[2]).

Ein 36jähriger Mann erkrankte plötzlich um 9 Uhr vormittags mit katarrhalischer Conjunctivitis, und schon um 2 Uhr war dieselbe geschwunden. Am nächsten Vormittage erschien dieselbe Conjunctivitis und war am Nachmittage wieder verschwunden. Als am fünften Tage der gleiche Zustand für dieselbe Zeit auftrat, wurde Chinin verordnet. Darauf erschien am siebenten Tage ein schwächerer Anfall. Am neunten Tage früh wurden zwei größere Dosen Chinin gegeben. Darauf folgte kein weiterer Anfall[3]).

Es wurde eine einseitige intermittierende Ophthalmie beobachtet mit Röte und Schwellung der Lider, starker Injektion der Conjunctiva sclerae, normaler Hornhaut, starker Lichtscheu, Tränen, heftigen Schmerzen um die Orbita. Jeden zweiten Tag abends um 5 oder 6 Uhr trat eine deutliche Exacerbation ein. Nach anderweitiger vergeblicher Behandlung erfolgte durch Chinin schnelle Heilung[4]).

1) Miller, Louisville med. News. Vol. XV—XVI. p. 177.
2) Casper, Wochenschr. f. d. ges. Heilk. 1833. Bd. I. S. 156.
3) Mannhardt, Klin. Monatsbl. f. Augenheilk. 1865. S. 18.
4) Duprez et Molitor, Arch. méd. belges. Avril 1870.

Ein 31jähriger Arbeiter legte sich am Abend gesund zu Bett, bekam in der Nacht Augentränen, und am Morgen waren die Cilien durch Borken verklebt. Conjunctiva palpebrarum, Karunkel und Plica waren gerötet, sukkulent und aufgelockert, Schleimfäden in der geschwellten Uebergangsfalte. Es bestand reichliche Tränensekretion mit Schleimflocken und Fremdkörpergefühl in den Conjunctivalsäcken.

Mit Silbernitratlösung (2 pCt.) wurde gepinselt. Am nächsten Tage erfolgte vollkommene Heilung. Noch dreimal wiederholte sich derselbe Vorgang in derselben Weise.

Es stellte sich heraus, daß der Kranke an larvierter Malaria mit tertianem Typus litt. Milz geschwollen. Chinin brachte Heilung[1]).

Bei einer Larvata fand sich Kongestion im vorderen Augenabschnitte mit Infiltration der Hornhaut und Neuralgien. Dies trat periodisch jede Woche auf. Befallen war immer dasselbe Auge, welches von Jugend auf krank war. Chinin brachte Heilung[2]).

Intermittierende Scleritis und Episcleritis kann ebenfalls im Gefolge von Malaria auftreten[3]). Wahrscheinlich gehören hierzu manche der intermittierenden Ophthalmien.

Bei einem Menschen trat täglich vom frühen Morgen bis gegen Mittag auf dem rechten Auge eine starke Hyperämie der vorderen Ciliarvenen, des episcleralen Venennetzes und der vorderen Bindehautgefäße auf. Dabei bestand Lichtscheu, träge Pupillenreaktion und diffuse Trübung der vorderen Kammer. Blutentziehungen und Atropin waren wirkungslos. Heilung erfolgte durch Chinin[4]).

2. Die Uvea.

Periodische Iritis ist gleichfalls bekannt als Erscheinungsweise einer larvierten Malaria. Dieselbe kann in Verbindung mit Entzündung des äußeren Auges erscheinen und sogar so heftig auftreten, daß sie zu intermittierendem Hypopyon führt. Die Resorption kann schon bis zum nächsten Anfalle erfolgen. Durch Chinin wurde Heilung erzielt[5]).

Plastische Iritis als Aeußerung von Intermittens larvata wurde in drei Fällen beobachtet unter denselben Umständen und bei Soldaten desselben Truppenteiles, wie die oben erwähnten mit intermittierendem Fieber verlaufenden Fälle. Das Corpus ciliare war mehrmals mitbeteiligt[6]).

Ein 29jähriger, in einer Fiebergegend lebender Mann hatte am linken Auge eine starke ciliare Röte. Die Pupille reagierte, und die brechenden Medien waren klar. Die Sehschärfe betrug $^{20}/_{20}$. Flecke von Uvealpigment lagen auf der rechten Kapsel. In wenigen Tagen erkannte man hintere Synechien. Es wurden Atropin und Jodkalium verordnet. Nach einer Woche entstanden starke Schmerzen, besonders um zwei Uhr morgens. Die Periodizität veranlaßte Chininverabfolgung, wodurch das Auge in einer Woche normal wurde[7]).

1) Hilbert, Zentralbl. f. pr. Augenheilk. 1881. Mai. S. 131.
2) Bargy, Soc. franç. d'Ophthalm. 10. 5. 1906.
3) de Schweinitz, Med. News. 1890. No. 23.
4) Jacobi, l. c.
5) Mackenzie, l. c. — Quaglino, Ann. d'Oculist. T. LXV. p. 129. — Staub, Zeitschr. f. Ophthalm. Bd. IV. S. 346.
6) Selück, Russkaja Medizina. 1889. No. 1.
7) Adams, Ophthalmic Hospit. Report. Vol. X. June 1881. p. 214.

3. Amblyopie und Amaurose.

Auch Herabsetzung der Sehschärfe bis zur Amaurose kann als Intermittens larvata auftreten ohne oder mit wenig bezeichnenden Veränderungen des Augenhintergrundes. Das Gesichtsfeld leidet zuweilen mehr als das direkte Sehen. Die Störung ist wahrscheinlich centraler Natur, ebenso wie die Farbentäuschung, welche unten geschildert wird. In manchen Fällen mögen Pigmentembolien dabei eine Rolle spielen. Die Lichtreaktion der Pupille ist meist erhalten, aber doch in der Regel träge oder sonst verändert. Auch einseitige Sehstörungen werden bei dieser Form beobachtet, oft mit einseitigem Kopfweh, auch wohl mit Blepharoplegie verbunden und ohne starkes Fieber[1]).

Etwaige Begleiterscheinungen sind in der Regel Neuralgien verschiedener Art, aber auch Lichtscheu, Tränenfluß und Krämpfe in der Umgebung des Auges.

Aus dem Erfolg des Chinins wurde vielfach die Diagnose gestützt.

Stoerck hatte in seiner Klinik einen Kranken, der täglich um die vierte Nachmittagsstunde plötzlich sein Gesicht verlor, ohne daß irgend ein Symptom vorangegangen war. Nach zwei Stunden konnte er plötzlich wieder sehen. Nachdem dieser Zustand, der eine larvierte Malaria vorstellte, acht Tage gedauert hatte, wurde ihm dreistündlich 4 g Chinarinde gereicht. Die Genesung erfolgte in 24 Stunden.

Aus dem Ende des 18. Jahrhunderts wurde berichtet, daß ein sechsjähriges Mädchen, das Magenbeschwerden hatte und den linken Arm und das Bein schwer bewegen konnte, täglich gegen 8 Uhr blind wurde. Dieser Zustand dauerte eine Stunde. Die Pupille war dabei erweitert. Kopfschmerzen gingen der Blindheit voran.

Diese Koinzidenz von temporärer Blindheit und paretischen, beziehungsweise paralytischen Symptomen auf Grund von Intermittens ist auch später mehrfach beobachtet worden[2]).

Eine 31jährige Frau erblindete seit zwei Tagen jeden Abend auf dem rechten Auge. Morgens beim Erwachen war die Störung beseitigt. Um sechs Uhr abends erneuerte sich der Zustand. Die rechte Pupille reagierte etwas weniger als die linke, sie zeigte außerdem fortwährende, schwankende Bewegungen. Die Konvergenzreaktion war beiderseits gleichmäßig.

SR $= {}^{17}{}_{30}$ Jäg. 2 in 5 Zoll, SL $= {}^{17}{}_{20}$ Jäg. 1 in 15 Zoll.

Geringe Hypermetropie. Die rechte Papille erschien etwas gerötet.

Der Anfall begann mit heftigen, ziehenden Schmerzen in der Supraorbitalgegend. Es bewegten sich dann schwarze, immer größer werdende „Räder“ von der Nasen- zur Schläfenseite, die allmählich das ganze rechte Gesichtsfeld verdunkelten. Dies dauerte zirka eine halbe Minute. Dabei sah man krampfhafte Zuckungen in der Supraorbitalgegend. Schmerz und Zuckungen ließen sich einmal durch Druck auf die Incisura supraorbitalis auslösen.

Nach 0,5 g Chinin postponierte der Anfall täglich um eine halbe Stunde. Im weiteren Verlaufe kamen fast täglich rechtsseitige Kopfschmerzen, die anfangs mit Eintritt der Amaurose aufhörten, später andauerten. Die Supraorbitalkrämpfe traten regelmäßig einige Minuten vor der Erblindung ein und verbreiteten sich zeitweilig über die ganze rechte Gesichtshälfte. Die Be-

1) Himly, Die Krankheiten und Mißbildungen des menschlichen Auges. 1843. Bd. II. S. 422. — Testelin, Ann. d'Oculist. T. LVI. p. 317.

2) Macnamara, l. c. — Peunoff, l. c.

obachtung ergab, daß das Sehvermögen gegen 1 Uhr nachts wiederkehrte. Nach einem Monate hörten die Anfälle auf[1]).

Ein Seemann, der stark rauchte und an Malaria und Gelenkrheumatismus litt, bekam seit vier Jahren vorübergehende Anfälle von Verdunkelung des Gesichtes, bald das ganze Gesichtsfeld, bald nur einen Teil desselben betreffend. Die Sehschärfe blieb zuletzt während zweier Anfälle herabgesetzt.

Im Hintergrunde fand sich eine leichte Entartung des gelben Fleckes und der Papille. Während eines Anfalles war die Netzhaut jedesmal stellenweis ganz anämisch, Herz und Nieren normal[2])

Ein zehnjähriges Mädchen verlor seit einiger Zeit plötzlich das Sehvermögen links. Es fand sich außer einer leichten Conjunctivalröte nichts Abnormes, bei guter Sehschärfe außer dem Anfalle. Dieser trat täglich vormittags gegen 11 Uhr und nachmittags gegen vier Uhr ein. Vorher ging leichtes Frösteln und Kopfschmerzen, dann erhitzte sich plötzlich die linke Wange, es trat etwas Stechen im Augen ein, und das Sehvermögen erlosch vollständig. Dies dauerte $^1/_4$—$^1/_2$ Stunde. Auf Grund der Wohnungsverhältnisse wurde eine Febris larvata angenommen und Chinin gegeben. Am folgenden Tage zeigte sich nur der erste Anfall und dauerte nur vier Minuten. Am nächsten Tage kamen wieder beide Anfälle. Nach verschiedenen Schwankungen hörten vom siebenten Tage ab die Anfälle vollständig auf[3]).

Ein 50jähriger starker Trinker wurde jeden zweiten Tag von Sehschwäche ergriffen. Des Morgens um sieben Uhr dehnte sich allmählich ein Nebel vor den Augen aus, der nach und nach so dicht wurde, daß Gegenstände nur wenig erkannt wurden. Tag und Nacht hielt dieser Zustand bis zum andern Morgen an, wo er plötzlich oder langsam verschwand. Der Kranke konnte bis zum Morgen des dritten Tages sehen, wo die Sehstörung von neuem akut einsetzte. Dieser Turnus wiederholte sich. Die Pupillen waren normal, dagegen bestand eine Schwierigkeit, den Augapfel zu bewegen, solange der Nebel vorhanden war.

Abführmittel änderten den Zustand nicht, Chinarinde verschlechterte ihn, so daß jeder Paroxysmus zwei Tage dauerte. Es ließ sich überhaupt keine Besserung erzielen.

In diesem Falle ist wohl der Alkohol für die Sehstörung mit verantwortlich zu machen.

Treten solche Anfälle abends auf, so können sie irrtümlicher Weise die Annahme einer Hemeralopie veranlassen. So wurde bei einer Kranken dieser Art anfangs Nachtblindheit angenommen, bis allmählich die Erblindung früher eintrat und sich nun herausstellte, daß es sich um Anfälle von beiderseitiger Amaurose handelte. Ein solcher Paroxysmus, der beobachtet wurde, dauerte zehn Stunden. Es wurde nicht einmal mehr eine Kerzenflamme bemerkt, und die Pupillenreaktion war träge. Auf Chinin wurden die Anfälle kürzer und blieben nach fünf Tagen ganz aus. Der Kranke war außerdem epileptisch[4]).

1) Königstein, Klin. Monatsbl. f. Augenheilk. 1875. S. 333.
2) Berson, Ophthalm. Kongreß. Edinburgh 1894.
3) Testelin, l. c.
4) Stoeber, Ann. d'Oculist. T. VI. 1. p. 47.

Es findet sich aber auch die Angabe, daß Hemeralopie, die in feuchten sumpfigen Gegenden endemisch vorkommt, als Febris larvata aufträte.

Eine Chromatopsie scheint ebenfalls auf Malaria beruhen zu können.

Ein Mann, der in einem Malariaviertel wohnte, hatte jeden zweiten Tag von zehn bis zwölf Uhr vormittags einen Anfall von Blausehen, so daß ihm alles in einem blaßbläulichen Scheine sich zeigte. Die Sehschärfe betrug $^3/_5$. die Papillen waren beiderseits etwas hyperämisch, die Venen stark gefüllt, die Lidbindehaut gerötet. Vor zwei Jahren bestanden dieselben Beschwerden, welche bei Behandlung mit Zink schwanden. Diesmal erfolgte keine Besserung. Es wurde nunmehr Chinin verordnet. Schon nach dem ersten Einnehmen hörte das Blausehen auf und kam auch nicht wieder. Es wurde noch mehrfach Chinin genommen. Der Farbensinn war auch während der Anfälle als normal zu bezeichnen[1]).

Außer der Blindheit soll auch Exophthalmus, auf Malaria beruhend, vorkommen. Beides wurde in einem Falle geheilt durch Chinin. Es bestand gleichzeitig Lidödem, Hyperämie der Bindehaut, Herpes labialis und nasalis.

Die Angabe, daß Glaukomanfälle infolge von Malaria entstehen können[2]), bedarf noch der Bestätigung.

Schließlich sind auch ophthalmoskopisch sichtbare organische Veränderungen mit Rücksicht auf den Erfolg der Chininbehandlung als einzige Aeußerung der Malariaintoxikation aufgefaßt worden.

Eine „Perineuritis optici“ mit nachfolgenden Netzhautblutungen und intermittierender Kephalalgie heilte unter Chininbehandlung. Es wurde auch hier ein larviertes Wechselfieber angenommen[3]).

Der Ausgang solcher intermittierender Sehstörungen ist im allgemeinen ein günstiger, da sie der Chininbehandlung zugänglich sind. Es können aber auch intermittierende Amaurosen dieser Art allmählich in dauernde, mehr oder weniger vollständige, ein- oder doppelseitige Erblindung übergehen. Durch Arsenik wurde in solchen Fällen mehr erreicht als durch Chinin, und sogar Heilung erzielt[4]).

Eine solche Heilung kam bei einer 32jährigen Frau zustande, die angab, auf dem rechten Auge seit acht Wochen blind zu sein und daß sie nun auch schon am linken Auge ebenso wie am rechten zu leiden anfange. Sie war mit vielen Mitteln behandelt worden. Die Pupille des rechten Auges war weit, reagierte aber ziemlich normal. Dieses Auge erkannte auch große Buchstaben nicht. Die Kranke gab an, daß vor dem Auge wie ein Flor oder Netz mit einzelnen, die Stelle verändernden schwarzen Flecken gespannt sei. Diese Flecke mit Lichtscheu und Augentränen hatten das Leiden eingeleitet. Die linke Pupille war enger wie die rechte, die Tränenabsonderung vermehrt. Die Kranke

1) Baas, Klin. Monatsbl. f. Augenheilk. 1885. S. 240.
2) Bize, New York med. journ. 10. Sept 1899.
3) Guéneau de Mussy, Journ. d'Ophthalm. T. I. 1872. p. 5. — Nijibitzky, Chark. med. journ. 1908. S. 4.
4) Heusinger, Wochenschr. f. d. ges. Heilk. 1846. No. 13. S. 197. — Aschendorf, Journ. f. Chir. u. Augenheilk. 1822. Bd. IV. S. 273.

hatte sich in einem bekannten Fieberdistrikt aufgehalten. Man nahm eine larvierte Intermittens an und gab Arsenpillen in ziemlich großen Mengen. Nach einigen Wochen erfolgte Heilung[1]).

4. Muskelstörungen.

Von Muskelstörungen durch larvierte Malaria sind sowohl Lähmungen wie Krampfzustände beobachtet worden, letztere besonders am Ciliarmuskel, zugleich mit intermittierenden Schmerzanfällen. Man kennt diese Leiden seit den dreißiger Jahren des vorigen Jahrhunderts. Der Krampf kann für sich auftreten, oder in geringem Grade die schmerzhaften oder paralytischen Paroxysmen begleiten. In diesen Fällen ist der Augapfel in seinen Bewegungen gehindert, nach irgend einer Seite verzogen, wie unbeweglich erscheinend, und beim Versuche ihn zu bewegen kommt er in eine Art von zitternder Bewegung, die ein spannendes Gefühl in der Augenhöhle und im Auge selbst erzeugt.

Eine 67jährige Frau litt an unbedeutender linksseitiger Keratitis, die aber mit auffallend heftigen Schmerzanfällen verbunden war. Die Keratitis ging bald zurück, doch blieben die Schmerzen und zeigten einen intermittierenden Typus. Auf Chinin blieben die Anfälle aus. Nach einigen Wochen behauptete die Betreffende, sie könne mit dem linken kranken Auge besser sehen als bisher. Aus den Sehprüfungen mit verschiedenen Gläsern und auf verschiedene Entfernungen, wobei sehr schwankende Angaben gemacht wurden, wurde geschlossen, daß ein Akkommodationskrampf vorläge. Einige Wochen später kam ein neuer Schmerzanfall und der Bulbus wurde druckempfindlich. Auf Chinin blieben die Anfälle aus, doch war der Bulbus immer noch druckempfindlich und rötete sich. Dieser Zustand dauerte zwölf Tage.

Dabei zeigte sich wieder das schwankende Verhalten bei den Sehprüfungen. Die Sehversuche erregten häufig schmerzhafte Empfindungen und Kontraktionen des Orbicularis.

Die Refraktion des Auges war $+ {}^{1}/_{15}$, die Sehschärfe ohne Glas kaum ${}^{20}/_{200}$. Nach dem ersten Anfalle wurde sie, ebenfalls ohne Glas $= {}^{1}/_{2}$, später wieder $= {}^{20}/_{200}$. Nach dem zweiten Anfalle fand sich dieselbe Zunahme der Sehschärfe. Nach einem dritten Anfalle hob sich die Sehschärfe des unbewaffneten Auges auf ${}^{2}/_{3}$. Unter Chiningebrauch wurde die Hypermetropie unter Schwankungen wieder manifest[2]).

Man nahm an, daß der Spasmus bei dieser Kranken reflektorisch durch den sensiblen Reiz zustande gekommen sei. Hierdurch könne eine Akkommodationsspannung aufgewendet werden, die sonst mit Rücksicht auf das Alter unmöglich sei, eine Annahme, die deshalb wenig wahrscheinlich ist, weil die Presbyopie weniger auf einer Schwäche des Ciliarmuskels, als auf der mangelnden Fähigkeit der Linse, ihre Form zu verändern, beruht.

Eine 30jährige Frau hatte eine intermittierende rechtsseitige Supraorbitalneuralgie, welche durch Chinin schwand. Kurz darauf traten Sehstörungen am rechten Auge ein. Die Sehschärfe war auf ${}^{1}/_{10}$ herabgesetzt, mit $- {}^{1}/_{30}$ wurde sie $= {}^{1}/_{2}$. Am folgenden Tage nach Atropin zeigte sich $H = {}^{1}/_{60}$, Sehschärfe $= 1$. Während der nächsten Woche blieb die Sehschärfe $= 1$. Darauf sank sie auf ${}^{20}/_{100}$ für die Ferne, für die Nähe blieb sie $= 1$. Nachher war andauernd die Sehschärfe $= 1$ für die Ferne[3]).

1) Heusinger, l. c.
2) Stilling, Klin. Monatsbl. f. Augenheilk. 1875. S. 5.
3) Stilling, l. c.

Die Schwankungen der Sehschärfe wurden hier durch klonische Kontraktionen des Akkommodationsmuskels erklärt.

Ein 22jähriger Mann hatte eine sehr heftige, für kontagiös erachtete Conjunctivitis rechts. Darauf kamen heftige Schmerzen über dem linken Auge. Die Bindehaut desselben war am nächsten Tage ebenfalls injiziert, mit beiderseits reichlicher, schleimiger Sekretion. In den nächsten Tagen traten intermittierende Schmerzanfälle auf mit Ciliarinjektion und Empfindlichkeit des Bulbus. Heilung durch Chinin und Morphium; die Röte bestand fort.

Seit Beginn der Anfälle wurde über Sehstörungen, besonders für die Ferne, geklagt. Die Pupille war stets sehr eng, fast ohne Reaktion. Dieser Zustand blieb bestehen, auch nach Beseitigung der übrigen Erscheinungen. Die Augen waren bis dahin normal. Nach Atropinisierung wurde die Sehschärfe zuerst auf dem rechten, dann auf dem linken Auge gleich 1. Rechts bestand anfangs eine Myopie von $^1/_{40}$. Später erfolgten Schwankungen, bis der Fernpunkt wieder ∞ wurde. Vor der Atropinisierung wurde Jäg. 1 nur in unmittelbarer Nähe, für die Ferne nichts mit dem rechten Auge gelesen[1]).

Auch dieser Fall wurde als Akkommodationskrampf infolge von Intermittens larvata gedeutet. Als wahrscheinlich wird dies auch bei einem anderen, nicht genauer beobachteten Kranken angenommen.

Pagenstecher berichtet über Conjunctivitis mit zeitweisem Auftreten von Akkommodationsparese als Symptom einer Febris larvata[2]).

Ein 30jähriger Bildschnitzer gab an, daß er häufig entweder morgens nach dem Frühstück oder nachmittags ein bis zwei Stunden lang Sehstörungen habe. Die Augen waren sonst sehr leistungsfähig. Vor Jahren hatte er hartnäckige Intermittens. Vor vier Jahren waren zuerst die Anfälle von Sehstörungen aufgetreten, wonach heftiger Supraorbitalschmerz sich einstellte, der mit Erbrechen endigte. Letzteres hatte seit einem Jahre aufgehört, auch der Schmerz war gering, die Sehstörung aber unverändert. Es stellte sich heraus, daß dieselbe durch Akkommodationsparese verursacht war. Der Defekt betrug $^1/_{16}$ A. Pupillen unverändert.

Nach kleinen Chiningaben traten die Anfälle mit typischer Regelmäßigkeit um 9 Uhr vormittags und 3 Uhr nachmittags auf und dauerten morgens zirka zwei, nachmittags zirka eine Stunde. Es wurde dann morgens vor dem Anfalle Chinin gegeben, worauf vom dritten Tage ab dieselben dauernd ausblieben[3]).

Mehrfach wurde als Symptom einer larvierten Malaria eine Lähmung des Levator palpebrae beobachtet[4]). Das obere Lid hing erschlafft herab. Dabei waren die Pupillen erweitert und reagierten nur sehr träge, und das Sehvermögen war gestört. Die Kranken sahen die Gegenstände wie durch einen schwarzen Flor.

Erschwerte Bewegung des Augapfels und Doppeltsehen durch Muskellähmung scheint ebenfalls vorzukommen.

Ein Mann bekam täglich gegen drei Uhr einen schießenden und reißenden Schmerz, der sich von der Tiefe der rechten Augenhöhle über den Rand der Orbita gegen die Stirngegend hin verbreitete. All-

1) Stilling, l. c.
2) Zit. nach de Schweinitz, l. c.
3) Mannhardt, l. c.
4) Staub, Zeitschr. f. Ophthalm. Bd. IV. S. 360. — Adelheim (Sitzungsbericht d. phys.-med. Gesellsch. zu Moskau. 1888) sah ebenfalls Ptosis bei diesem Leiden.

mählich lief derselbe in eine schmerzhafte Spannung des Augapfels aus. In dieser Remission konnte das Auge nicht mehr so frei und willkürlich bewegt werden. Es war nach dem inneren Winkel hin verzogen und geriet bei dem Versuche, es zu bewegen, in eine zitternde und schwankende Bewegung. Die Gegenstände erschienen jetzt doppelt. Bei dem Sehen nur mit dem erkrankten Auge waren die Objekte kleiner. Am Nachmittag war das Auge beweglich und die Diplopie geschwunden. Chinin beseitigte das Leiden[1]).

Ein anderer Kranker wies denselben Zustand ohne Doppeltsehen auf.

Eine anfallsweise erscheinende Abducenslähmung trat auf bei einem sechsjährigen Mädchen, welches lange an Malaria gelitten hatte. Sie dauerte 24 Stunden und trat nach derselben Zeit erneut auf. Chinin verkürzte den Anfall, da aber die Kur nicht regelmäßig gebraucht wurde, entwickelte sich Strabismus[2]).

Bei einem früher an Malaria Erkrankten trat horizontaler Nystagmus auf, der beim Blick nach links zunahm[3]).

2. Trypanosomen.

Bei den auf natürlichem Wege bei Mensch und Tieren entstandenen, wie auch bei experimentellen Trypanosomeninfektionen sind vielfach Augenleiden, besonders des vorderen Abschnittes beobachtet worden. Zumal bei chronischem Verlaufe dieser Krankheiten sind sie nicht selten.

Besonders beteiligt sich die Hornhaut in Form einer interstitiellen Keratitis, welche zu dichten weißlichen Trübungen führt, die sich aber spontan wieder aufhellen können. Auch die typische parenchymatöse kommt vor. Die Trypanosomen finden sich am Rande der Infiltration und im gesunden Gewebe in großen Mengen, im infiltrierten dagegen trifft man Degenerationsformen.

Diese Keratitis ist die Folge der Vermehrung der Parasiten im Gewebe.

Dabei sind Iris und Ciliarkörper ebenfalls häufig erkrankt in Form einzelner selbständiger, meist aus Rundzellen bestehender Herde, in welchen man teils abgestorbene, teils lebende Parasiten findet.

Auch im Kammerwasser und Glaskörper sind sie nachgewiesen. Es kann zu lebhafter Iritis und Iridocyklitis kommen mit Hypopyon.

Ein Arzt bekam drei Monate nach Infektion mit Trypanosoma gambiense eine rechtsseitige Iritis mit grauem Kammerexsudat, welches nach vier Tagen wieder verschwand. S = 1. Trotz Atoxyl kamen wieder Anfälle. Im zehnten Monate trat rechts eine vorübergehende Cyklitis mit reichlichen Präcipitaten auf.

Solche Anfälle von meist kurzer aber sehr schmerzhafter Iritis sind wiederholt beobachtet worden[4]).

Die Bindehaut erkrankt in Form einer Blepharoconjunctivitis mit eitrigem Sekret, in welchem die Parasiten ebenso wie im conjunctivalen Gewebe nachweisbar sind[5]).

1) Staub, l. c.
2) Zitowsky, Wratsch. Gazeta. 1909. No. 43.
3) Dobrochotow, Medic. Obosr. Bd. LV. No. 21.
4) Morax, Ann. d'Oculist. 1908. p. 39.
5) Morax, l. c. 1906. Bd. CXXXVI. p. 437. — Stargardt, Deutsche ophthalm. Gesellsch. 1906.

Ader- und Netzhaut sind nur wenig verändert, doch hat man bei der Schlafkrankheit mehrfach eine Komplikation seitens der Aderhaut festgestellt. Nach Glaskörperinfektion entsteht eine Uveitis verschiedenen Grades.

Durch einen abgeschwächten Stamm von Trypanosoma Brucei konnte bei Hunden eine chronische Infektion bewirkt werden mit erheblichen Veränderungen des Nervensystems, besonders der hinteren Wurzeln wie bei der Tabes. Hierbei fand sich auch eine Degeneration des Opticus ohne entzündliche Veränderungen, von der Peripherie bis zum Corpus geniculatum externum[1]).

Auch mit abgetöteten Kulturen ließ sich durch Kammerinjektion eine Hornhauttrübung erzielen.

Injektion einer kleinen Menge naganahaltigen Blutes unter die Conjunctiva verursachte in 24 Stunden eine parenchymatöse Hornhauttrübung, welche in der Nähe der Injektionsstelle begann. Durch Ueberimpfung einer solchen Hornhaut wurden Ratten nicht infiziert, woraus man schloß, daß nur Toxine auf die Hornhaut gewirkt hatten. Dasselbe wurde erreicht mit Blut von Tieren, welches durch Spirarsyl trypanosomenfrei gemacht war, während Kontrollversuche negativ blieben[2]).

Wurde in die Vena vorticosa superior nasalis mit Surra oder Dourine infiziertes Blut gespritzt, so entstand eine Schwellung der Iris, Kammerexsudat, hämorrhagische Cyklitis und Choroiditis mit Netzhautablösung[3]).

3. Leishmania.

Milzbrei eines mit Leishmania infantum infizierten Hundes wurde auf die skarifizierte Hornhaut eines Kaninchens gebracht und mit dieser eine halbe Stunde lang bei offen gehaltenem Auge in Berührung gelassen. Drei Monate später war die Stelle ganz trübe, rötlich weiß und stark vorgewölbt. Blutgefäße zogen vom Rande nach der Mitte.

Bei der Sektion war die Hornhaut erheblich verdickt. Im Ausstriche wenige aber gut erhaltene Leishmania, außerdem zahlreiche mononukleäre und große endothelartige Zellen, letztere stellenweise gehäuft und in Streifen. Polynukleäre waren spärlich, dagegen fanden sich Riesenzellen und Zellnekrosen[4]).

4. Aphidina.

Manche Blattläuse besitzen einen entzündungserregenden Saft. Pferde, die mit Blattläusen versehenes Wicke- und Kleefutter fraßen, bekamen Entzündung und Nekrotisierung verschiedener Hautstellen und hartnäckige Augenentzündungen.

Atriplicismus. Die jungen Schößlinge von Atriplex angustissima und Atriplex serrata werden von den ärmsten Chinesen beinahe roh gegessen. Danach kann eine sehr merkwürdige Krankheit entstehen, die sich durch ein an Gesicht, Händen und Vorderarmen lokalisiertes Oedem und außerdem durch Bewegungs- und Empfindungsstörungen kundgibt.

An der ungeheuerlichen Schwellung der genannten Teile können auch

1) Spielmeyer, Klin. Monatsbl. f. Augenheilk. 1907. Bd. I. S. 545.
2) Leber, Deutsche med. Wochenschr. 1908. No. 43.
3) Ulbrich, Ann. d'Oculist. 1910. p. 10.
4) Volpino, Centralbl. f. Bakteriol. Bd. LX. S. 91.

die Augenlider teilnehmen und deshalb unbeweglich werden. Das Oedem schwindet in zwei bis drei Tagen. Die Erkrankung entsteht wahrscheinlich durch eine auf der Pflanze schmarotzende Blattlaus.

5. Nematoden.

Schon liegen auch experimentelle Belege für Giftwirkungen der Nematoden vor. Selbstbeobachtungen und klinische Tatsachen, vor allem aber toxikologische Betrachtungen gaben schon seit langem genügende Anhaltspunkte, um solche anzunehmen. Die Gifte werden von den zu dieser Gruppe gehörenden Lebewesen in ihrem Leibesinnern erzeugt und sind wahrscheinlich nicht mit den Exkreten im engeren Sinne identisch. Vielleicht spielen hier und da auch tote Würmer, beziehungsweise deren Zerfallsprodukte eine Giftrolle. Es wurden bereits vor längerer Zeit diese und andere Entozoën in die Reihe der Gifttiere gesetzt[1]), und damit indirekt ausgesprochen, daß es nicht der Darmreiz überhaupt oder allein ist, den man als Ursache für Sehstörungen bei manchen Wurmbehafteten ansehen dürfe.

Unserer Ueberzeugung nach kommen echte Giftwirkungen solcher Lebewesen häufiger vor, als sie diagnostiziert werden, und wir halten viele der älteren Beobachtungen über „Amblyopia verminosa“ für ätiologisch so einwandfrei, wie ein toxikologisches Experiment. Auch von ophthalmologischer Seite ist vereinzelt auf die nosologische Bedeutung der Helminthen hingewiesen worden[2]). Es scheint uns aber bisher immer noch zu viel Wert auf angeblich reflektorische Wirkungen gelegt zu werden, die richtiger als Giftwirkungen aufgefaßt werden. Dahin gehören z. B. die krampfartigen Kontrakturen in den innern und äußeren Augenmuskeln, die sich als Akkommodationskrampf mit Kopfschmerzen und Empfindlichkeit der Netzhaut gegen Lichteindruck darstellen oder als Strabismus, wenn sich die Mm. recti interni kontrahieren. Das Gleiche gilt von den Krämpfen in den Augenlidern mit klonischem (Spasmus nictitans) oder tonischem Charakter (Blepharospasmus) u. a. m.

a) Ascaris.

Wir fassen die Symptome, die bisweilen bei mit **Ascaris lumbricoides** behafteten Menschen auftreten, als resorptive Giftwirkungen auf. Dahin gehören auch die Iritis und Keratitis, ferner die Diplopie, Nyctalopie und die Amblyopie, die selbst bei Erwachsenen festgestellt wurden, mit Gliederschmerzen, Schwere des Kopfes u. a. m. einhergingen, und nach Entfernung der Würmer vollkommen in einer oder mehreren Wochen schwanden.

Man beobachtete Fälle, in denen das ophthalmoskopische Bild Trübung der Sehnervenpapille und Umgebung, sowie hochgradige Blutstauung in den Venen, also das Bild einer Stauungspapille mäßigen Grades aufwies mit den entsprechenden Sehstörungen, neben Mydriasis und Pupillenstarre[3]).

1) L. Lewin, Lehrbuch der Toxikologie. 1897. 2. Aufl.
2) Andogsky, Klin. Monatsbl. f. Augenheilk. 1894. Bd. XXXII. S. 263. — Meurer, ibid. S. 352.
3) Meurer, l. c.

Bei der anatomischen Untersuchung von **Ascaris megalocephala Cloq.** befiel den Untersucher plötzlich ein heftiges Niesen, dann folgten Mattigkeit und Anschwellung und Rötung der Tränenkarunkeln mit starker Tränensekretion. Waschen mit kaltem Wasser ließ die Schwellung schwinden; dafür schwollen aber jetzt die Zeigefinger an beiden Händen und der Daumen einer Hand an, mit heftigem und empfindlichem tief gehendem Schmerz; dann folgte lästige Hitze im Gesicht und Zunahme der Mattigkeit. Die Symptome schwanden, kehrten aber bei der erneuten Arbeit mit dem Objekte wieder. Als sie sich noch ein drittes Mal einstellten, gesellte sich zu ihnen Husten mit blutigem Auswurf.

Nach der anatomischen Beschäftigung mit **Ascaris lumbricoides** entstand bei einem anderen Forscher ein mehrere Stunden andauerndes, lästiges Jucken des Kopfes, Halses und der Hände: am Halse kamen stark entwickelte Quaddeln, kleinere an der Stirn zum Vorschein, das rechte Ohr schwoll stark an, der Gehörgang sezernierte eine Stunde lang sehr heftig; in der rechten Kopfhälfte entstand vom Ohr ausgehendes, lästiges Klopfen und es entwickelte sich ein Katarrh der Augenbindehaut mit starkem Jucken, rechts bis zur Chemosis gesteigert.

Von dem Safte eines auseinandergerissenen Pferdespulwurms spritzte etwas ins Auge. In fünf Minuten schwoll dies erheblich an mit so starker Chemose, daß von der Hornhaut nichts mehr zu sehen war. Heilung in wenigen Tagen durch Cocain und lauwarmes Borwasser[1]). Aehnlich erging es einem Schlächter, dem etwas von dem Darminhalte eines Schweines, welcher viele Würmer enthielt, ins Auge spritzte[2]).

b) Oxyuris vermicularis.

Dieser Darmparasit kann allgemeine und Augenstörungen wie Ascaris lumbricoides erzeugen. Mancherlei Symptome sind dadurch entstanden, z. B. Mydriasis und Krämpfe in den Augenlidern, die ein freiwilliges Oeffnen der Augen unmöglich machten[3]). Es ist nicht angängig, diese als reflektorische oder „hysterische" anzusprechen.

Eine schwerere Einwirkung, nämlich eine Linsentrübung durch diesen Wurm wurde bei einem 14jährigen Knaben angenommen, der an Oxyuren litt. Er erblindete auf dem linken Auge allmählich. Er konnte nur Finger in $^1/_2$ m erkennen. Die Linse war in ihren hinteren Partien leicht getrübt. Einzelne freie, schmale sektorenförmige Spalten lagen innerhalb dieser Trübungen. Nach Erweiterung der Pupille zeigte sich rechts und links direkt hinter der Linse je eine perlmutterglänzende weißliche Trübung.

Man stellte die Diagnose auf beginnende Katarakt, veranlaßt durch Entozoën. Ein sicherer Beweis für den Zusammenhang ist nicht erbracht[4]).

1) Baeumler, Arch. f. Augenheilk. 1907. Bd. LVII. S. 69.
2) Snell, Ophth. Soc. of the Unit. Kingd. 25. Jan. 1906.
3) Andogsky, l. c.
4) Hennicke, Klin Monatsbl. f. Augenheilk. 1896. Bd. XXXIV. S. 423.

c) Ankylostoma duodenale.

Dieser Darmparasit produziert und enthält ein oder mehrere Gifte, die, vom Darmkanal resorbiert, auf die mannigfachsten Körperfunktionen störend einwirken können. Nicht nur entstehen durch sie bisweilen Nierenreizung mit Albuminurie, Störungen in den Geschlechtsfunktionen, Anämie, Fieber, Siechtum u. a. m., sondern auch Vergiftung des Auges, die in 7—8 pCt. der Fälle vorkommt.

Man beobachtete in schweren Fällen: Oedem und Blässe der Papille oder Verschwommensein des temporalen Papillarrandes, temporale Abblassung mit zentralem Skotom[1]). Blutungen in die Netzhaut und Verschmälerung der Arterien[2]). Bei sechs Kranken von 81 fand man verschiedengradige Entwickelung von Neuroretinitis mit Blutergüssen auf dem Augengrunde, Verringerung der Sehkraft und eine Minderung der Lichtempfindung[3]).

In leichteren Fällen kommen vor: geringe Ermüdung des Auges, Hemeralopie und zuweilen Nystagmus[4]).

Hochgradige Blässe des Blutes im Arterien- und Venenrohr, geringe Füllung des ersteren, zeitweilige Pulsation bei normal erhaltenem oder sogar herabgesetztem intraokularen Druck und stärkere Schlängelung der Venen und oft eine dem Totenauge ähnelnde Porzellanfarbe der Papille sind nicht so charakteristisch, wie die Hämorrhagien des Augenhintergrundes, ähnelnd denen der perniziösen Anämie. Dieselben erscheinen streifenförmig und als isolierte Flecken, ebenso wie in breiten, dem Gefäßverlauf folgenden Herden mit mehr oder weniger Zeichen fettigen Zerfalls. Die für Retinitis albuminurica eigentümliche Veränderung an der Macula sieht man, ebenso wie Eiweiß im Urin, nur selten. Das Mikroskop läßt sklerotische Degeneration des Endothels und Verfettung desselben erkennen, ähnlich wie es bei perniziöser Anämie nach Botriocephalus-Erkrankung beobachtet wird. Im übrigen finden sich neben den durch die Lage der Blutherde bedingten, mehr oder minder starken Sehstörungen, Gesichtsfeldeinengung und Anästhesie der Retina, akkommodative und muskulöse Asthenopie mit Doppeltsehen und Schwindelerscheinungen[5]).

6. Cestoden.

Es nötigen auch bei dieser Tiergruppe die klinischen Erscheinungen dringend zur Annahme von ihnen zukommenden Giftwirkungen.

a) Botriocephalus latus.

Dieser Darmparasit kann nicht nur Erkrankungen des Blutes (progressive Anämie), Störungen des Allgemeinbefindens und der Verdauungs-

1) Bietti, Ann. di ottalmol. 1907. XXXVI. p. 551.

2) Morelli, Lo Sperimentale. 1878. Tom. XLI. p. 27. — Mencke, Zeitschr. f. klin. Med. Bd. VI. S. 161.

3) Nuel et Leplat, Annales d'Oculistique. 1889. T. I. p. 150.

4) Masius et Francotte, ibid.

5) Nieden, Niederrhein. Gesellsch. f. Natur- u. Heilk. 1903. 18. Mai. — Deutsche med. Wochenschr. 1903. No. 45. — Bei der durch den Hakenwurm sich entwickelnden Anämie soll Linsentrübung entstehen können (Calhoun, Ophth. Record. 1904. p. 145). — Vergl. auch das Kapitel Filix mas im zweiten Bande.

organe, sondern auch Funktionsstörungen am Auge erzeugen, nämlich Verringerung der Sehkraft, Erblassen des Augenhintergrundes, verschwommene Grenzen der Papillen und Retinitis haemorrhagica[1]).

b) Taenia.

Bei einem mit Taenia solium behafteten Manne beobachtete man unter anderem Miosis mit Verlust der Pupillenreaktion neben Symptomen, die an Tabes dorsalis erinnerten. Die Symptome schwanden nach Abtreibung des Wurmes.

Das, was der eine von uns als ein Postulat wissenschaftlicher Erkenntnis aufstellte, den Nachweis der Giftigkeit der Bandwürmer, ist jetzt schon teilweise erfüllt. Aus Taenia cucumerina und T. coenurus wurde ein Extrakt dargestellt, das die roten Blutkörperchen zerstörte, und, in die Leber gebracht, „fettige Degeneration" veranlaßte. Zerriebene Bandwurmglieder, die Meerschweinchen, Hunden und Kaninchen intraperitoneal oder subkutan beigebracht wurden, erzeugten Lähmungssymptome der Gliedmaßen und Sinken der Körperwärme.

VIII. Reptilia.

Schlangen.

Die beiden, zwischen Oberkiefer und Quadratbein liegenden, durch Kontraktion der Schläfenmuskeln entleerbaren Giftdrüsen liefern Eiweißstoffe, auf die sämtliche Vergiftungssymptome durch Schlangenbiß zurückzuführen sind.

Der Eiweißcharakter des Giftes läßt schon a priori darauf schließen, daß ihm nicht nur eine örtliche, verändernde Wirkung u. a. auf Schleimhäute zukommen müsse, sondern daß unter entsprechenden Verhältnissen auch dadurch bedingte Sehstörungen als resorptive Wirkungen möglich seien.

Dem ist in der Tat so.

Bringt man Tieren Schlangengift in das Auge, so entstehen Schmerzen, starkes Tränen, Entzündung und Schwellung der Bindehaut. Bei Menschen, denen das Gift durch Zufall in das Auge gelangt, zeigen sich die gleichen Symptome. Besonders dann ist die örtliche Wirkung in ihrem ganzen Umfange zutage getreten, wenn Schlangen einen giftigen Stoff direkt Menschen in das Auge spieen. Schon in alter Zeit wurde die Möglichkeit einer solchen Augenvergiftung betont und später bis in unsere Zeit hinein bezweifelt. Mit Unrecht! Die entsprechenden Tatsachen sind jetzt sichergestellt, wenn es auch unentschieden ist, was die betreffenden Schlangen mit einer unglaublichen Sicherheit in das Auge spritzen. Man hätte daran denken können, daß es sich hier um Schlangen handelt, die, wie Callophis-Arten, ihre Giftdrüsen im Leibe haben und dadurch eine besonders große Expulsionskraft besitzen. Dies wird aber durch eine neuere Angabe unwahrscheinlich gemacht, nach der das von einer südwestafrikanischen Speischlange ausgeworfene Gift auf dem Hand-

1) Reyher, Deutsch. Arch. f. klin. Med. 1886. Bd. XXXIX. S. 31. — Blumenau, Wratsch. 1893. No. 45. — Nathanson, ibid. 1894. No. 3. — Andogsky, Klin. Monatsbl. f. Augenheilk. 1894. S. 264.

rücken sofort Blasen ziehe, was die bekannten Schlangengifte nicht tun. Schon vor ca. 200 Jahren wurde in einer Reisebeschreibung von Guinea angegeben, daß ein Mann durch ein so in das Auge gespieenes Gift blind geworden sei. Die Schlangen, die bisher nicht bestimmt wurden, scheinen vorzugsweise in Nordwest-Afrika am Cap Verde und in Sedhiou, aber auch in Ost-Afrika und in Mexico[1]) vorzukommen.

Nur einmal ist diese Beobachtung an einer Naja Haje von einem Offizier gemacht worden, der durch das von dieser Schlange angeblich fortgespritzte Gift eine äußerst schmerzhafte Augenentzündung bekam.

Fünf Fälle werden aus der Neuzeit von einer anderen Schlange berichtet. In allen handelt es sich um eine schwarze, etwa 2 m lange Schlange, die von den Eingeborenen als „serpent cracheur" gefürchtet ist. In dem Augenblicke, wo die ausgeworfene Flüssigkeit die Conjunctiva berührt, entsteht heftiges Brennen. Es bildet sich meistens eine intensive Conjunctivitis mit Chemosis und ödematöser Schwellung der Lider aus. Die Schmerzen sind stark. Auch die Cornea kann leiden. Zweimal wurden Trübungen erzeugt, die das Sehen störten. In dem schlimmsten dieser Fälle schwanden die entzündlichen Symptome nach Anwendung von Blutegeln, erweichenden Kompressen, Atropineinträufelungen, Vesikatoren und innerlichem Kalomelgebrauch; dagegen blieb trotz alledem durch den ulzerativen Vorgang ein grauer Fleck an der Cornea, der an dem betreffenden Auge eine fast vollständige Blindheit bedingte. Bei Mäusen hatte die Injektion des Speichels keine Wirkungen.

Handelte es sich bei den bisher besprochenen Veränderungen nur um örtliche Augenerkrankungen durch eiweißartige, dem Schlangenkörper entstammende Gifte, so wird nunmehr der Einfluß des im Körper zirkulierenden Giftes auf die Augenfunktionen zu betrachten sein.

Bei allen durch Schlangengift vergifteten Säugetieren entsteht eine Mydriasis und Reaktionslosigkeit der Pupille. Nach den Beobachtungen des einen von uns scheinen diese Veränderungen in einem direkten Zusammenhange mit den durch das Gift erzeugten Atemstörungen zu stehen.

Von Muskellähmungssymptomen wurden bisher gewöhnlich Akkommodationslähmung und eine solche des M. levator palpebrae superioris beobachtet. Die letztere scheint eine spezielle Wirkung des Giftes ostasiatischer Schlangen zu sein.

Ein 40jähriger Mann wurde von einer Brillenschlange um 3 Uhr morgens in den Oberarm gebissen. Es folgten Erbrechen und Bewegungslosigkeit. Um 10 Uhr morgens beobachtete man Armschwellung. Die Augenlider waren dem Willen nicht mehr unterworfen. Schnell kam Ptosis, so daß nur der untere Teil der Pupille sichtbar war. Das Sehvermögen war intakt[2]).

Ganz ausnahmsweise sind die genannten und noch anderweitige Lähmungssymptome bei einem Menschen nach einem Vipernbiß beobachtet worden. Es entstand erschwertes Sprechen, langsamer, hüpfender Puls und eine schwere Sehstörung. Die Pupille reagierte träge auf Licht und Akkommodation. Beiderseits fand sich Ptosis und starke Bewegungslähmung, besonders nach oben. Ferner bestand Paralyse der

1) Carron du Villards, l. c. Tom. XXXIII. p. 254.
2) Richards, The Lancet. 1878. Vol. I. p. 530.

Konvergenz und Akkommodation. Die Papille war gerötet mit leicht verwaschenen Rändern. Es besserten sich zuerst Konvergenz, Akkommodation und Irisbewegung, später auch die anderen Muskeln. In vier Tagen erfolgte vollständige Wiederherstellung[1]).

Krampfhafte Bewegungen der Augäpfel in Gestalt von Hin- und Herrollen wurden bei einem von einer Kreuzotter gebissenen Manne drei Tage nach der Vergiftung im Sopor gesehen. Die Pupillen waren sehr weit.

Wenn die Allgemeinschädigung durch Schlangengift einen gewissen Grad erreicht hat, kann Icterus und damit Gelbsehen eintreten. Sowohl tropische Schlangen als auch schon die Kreuzotter haben, wie ältere und neuere Beobachtungen beweisen, diese Symptome hervortreten lassen.

Dagegen findet sich nur ein Bericht über örtliche Veränderungen am Auge nach einer Allgemeinvergiftung. Ein Pferdehirt schlief auf der Erde und wurde von einer großen Kreuzotter an der linken Seite des Gesichtes gebissen. Bald schwoll dasselbe so, daß er nicht die Augen öffnen konnte. Fünfzehn Stunden nach dem Bisse bestanden: Sopor, mühsame Respiration, Schwellung von Gesicht, Hals, Brust, Zunge und schmerzhaft beängstigendes Gefühl in der Brust. Die Augenlider, zwischen welchen ein eiterartiger Schleim hervorquoll, waren geschlossen und bildeten unförmlich hervorstehende, rötlich blau gefärbte Wülste.

Eine kritische Betrachtung dieses Falles läßt es zweifelhaft erscheinen, ob es sich hier um eine örtliche Wirkung handelt, die durch etwas noch am Gesicht haftendes und in das Auge gewischtes Gift veranlaßt wurde — was wir annehmen.

Bedeutungsvoller als die vorgenannten Störungen können diejenigen des Sehvermögens werden, die sich als Blindheit darstellen. Im Altertum rechnete man die Amaurosis zu den Symptomen einer Schlangenbißvergiftung. Wir wissen jetzt, daß sie weder ein konstantes noch ein häufiges Symptom dieser Vergiftung ist. Jede Art von Giftschlangen kann sie erzeugen. Diese Amaurose tritt nie ohne schwerere Begleitsymptome auf, ist aber nicht von den Atmungs- und Herzstörungen abhängig, die eine Folge der Vergiftung durch Schlangengift darstellen. Dies läßt sich, wenn schon nicht durch anderes, dadurch begründen, daß die genannten Störungen verschwunden sein können, während die Amaurose bestehen bleibt.

Eine Frau wurde von einer Brillenschlange in das Bein gebissen. Zehn Stunden nach der Vergiftung hatte sie das Seh- und Gefühlsvermögen verloren, konnte nicht schlucken, war apathisch u. a. m. Nach Eingeben mehrerer Tanjora-Pillen — die wesentlich aus arseniger Säure und einer winzigen Menge von metallischem Quecksilber bestehen — trat Besserung ein, und nach 18 Stunden konnte sie wieder sehen und fühlen.

Ein 40jähriger Mann wurde von einer Brillenschlange in den fleischigen Teil zwischen Daumen und Zeigefinger gebissen. Außer schweren örtlichen Veränderungen, Schmerzen, Schwellung usw. erschienen entferntere, wie Erbrechen, Atemstörungen, unartikuliertes Sprechen und Verlust des Sehvermögens. Die Augen konnten gut geöffnet werden.

---

1) Orlandini, Atti d. Reale Accad. dei Fisiocritici di Siena. 1900.

Die Tandjora-Medizin stellte sein Sehvermögen nach etwa sechs Stunden und auch alles andere wieder her. Die Hand wurde brandig.

Während in den vorstehenden Fällen Wiederherstellung nach dem Bisse der Naja tripudians erfolgte, wurden nach den Bissen einer ostindischen Bungarus die Sehstörungen Begleiter anderer, in den Tod führender Symptome.

Ein 40jähriger Soldat wurde von einer Bungarus an der rechten kleinen Zehe gebissen. Bald wurde er somnolent. Er wurde bei Tagesanbruch steif, mit Sprachstörungen und Todesgedanken aufgefunden. Er hatte sein Sehvermögen ganz verloren und starb gegen 7 Uhr morgens.

Ein indischer Soldat wurde von derselben Schlange am linken Handgelenk gebissen, etwa eine Minute später als der eben erwähnte. Auch er wurde betäubt. Bei Tagesanbruch klagte er über Gesichtsverdunkelung. Um zehn Uhr morgens traten Bewegungsstörungen ein, das Sehvermögen war ganz geschwunden und gegen Mittag starb er.

Daß unsere Kreuzotter, **Vipera Berus**, und, wie wir hinzufügen, auch die Sandviper, **Vipera ammodytes**, durch ihr Gift analoge Verlaufsarten der Symptome auch seitens des Auges bedingen können wie die tropischen Schlangen, geht aus mannigfachen Berichten hervor.

So wurde ein 14jähriger Knabe von einer Viper in die letzte Phalange des Zeigefingers gebissen. Die örtlichen Schmerzen und die sich ausbreitende Schwellung waren stark; bald kamen Unruhe, dann Somnolenz und Prostration hinzu, und nach einigen Stunden erschien neben Atemstörungen, Erbrechen und Konvulsionen Verlust des Sehvermögens. Kalte Begießungen und Eintauchen in kaltes Wasser veranlaßten Besserung von Puls und Schmerzen, und das Sehvermögen kehrte teilweise zurück, war aber immer noch gestört. Nach weiteren zwei Stunden schwand auch dieser Rest der Störung.

Ebenso günstig verlief das Leiden bei einem 55jährigen Manne, der in den linken Malleolus externus gebissen worden war. Es wurden ihm 100 ccm einer einprozentigen Lösung von Kalium permanganicum in die gebissene Partie injiziert. Sieben Stunden später erschienen die ersten Giftwirkungen: blutig gefärbter Auswurf, Hämaturie, Unruhe und Schmerzen im Unterleib. Die Conjunctiva war stark injiziert, ebenso die Mund- und Rachenschleimhaut; das Zahnfleisch blutete leicht. Atmungsstörungen traten auf, und nach $1^1/_2$ Stunden auch Schwindel, Halluzinationen, Schwäche und Verlust der Sehkraft.

Tödlich endete eine solche Vergiftung bei einer Frau, die von einer Kreuzotter in die große Zehe gebissen worden war. Es traten die bei schwerer Schlangengiftwirkung üblichen Symptome, wie z. B. Atemstörungen, Unregelmäßigkeit des Pulses, kalte Schweiße, Erbrechen auf. Unter diesen befanden sich auch Sehstörungen neben leichten Störungen des Intellektes.

Es liegen auch Beobachtungen vor, die dartun, daß eine funktionelle Kumulation durch Schlangengift zustande kommen kann, derart, daß das Auftreten der Sehstörung erst längere Zeit nach dem Bisse erfolgt, oder die bald nach der Vergiftung erscheinende sich im Laufe der Zeit weiter bis zur vollständigen Amaurose ausbildet.

Ein Mädchen wurde von einer Kreuzotter in den Fuß gebissen. Sie wurde gerettet. Allein bis ins 40. Jahr zeigten sich immer bald rote, bald blaue oder gelbe Flecken, mit Schmerzen am Beine. Als das Bein gesundete, trat Erblindung für zwei Jahre ein, worauf die Erblindung durch Körperschmerzen abgelöst wurde.

Bei einem Neger dauerten die cerebralen Symptome, wie Kopfschmerzen usw. einen Monat, schwanden unter Zurücklassung einer Verdunkelung des Sehvermögens, die allmählich wuchs, dann ein Jahr stationär blieb, um schließlich in Erblindung überzugehen. Es bestand Nystagmus, der eine ophthalmoskopische Prüfung sehr erschwerte. Man stellte eine Hyperämie der Venen und Kapillaren der Retina und der Papille fest. Später fand man einen runden, schwarzen Fleck oben und außen von der Papille, der einen hämorrhagischen Ursprung zu haben schien[1]).

Es wäre nicht verwunderlich, wenn Retinalblutungen durch das Schlangengift veranlaßt würden, da auch an anderen Körperstellen Gefäßzerreißungen, sogar nicht nur kapilläre, vorkommen, ja man könnte sich sogar über die relative Seltenheit dieses Symptoms wundern. Blutungen aus Mund, Ohren und Augen sind mehrfach nach dem Bisse von **Crotalus horridus** nachgewiesen worden. Viel mehr Aufklärung wäre über diesen Punkt zu erwarten, wenn in jedem Falle von Vergiftung durch Schlangenbiß der Augenspiegel angewandt würde.

E. Epizoen und Entozoen des Auges.

Einleitung.

Eine reiche Zahl von Lebewesen gelangt in und an den menschlichen Körper, haftet hier an bestimmten Prädilektionsorten, oder wandert und erzeugt dadurch örtliche oder auch allgemeine Störungen. Manche der letzteren ähneln so sehr Giftwirkungen, daß man sich aus toxikologischen Gründen nicht entschließen kann, sie nur als Folge einer mechanischen Verletzung seitens der betreffenden Epi- oder Entozoen anzusehen. Eine sichere Erkenntnis der Art des Zustandekommens solcher Erkrankungen ist jedoch bisher ebenso wenig zu erzielen gewesen, wie eine Aufklärung darüber, ob nur die Stoffwechselproducte jener Schädlinge, oder die Zerfallsstoffe der etwa abgestorbenen Individuen oder bestimmte Arten von Giftstoffen die krankhaften Störungen veranlassen. Dieses ganze pathologische Gebiet ist bisher fast gar nicht, und jedenfalls so wenig experimentell bearbeitet worden, daß man nicht über Vermutungen hinausgekommen ist. Wir erhoffen von dieser Darstellung der Materie befruchtende Antriebe für die Forschung, besonders soweit das Auge in Frage kommt, wo Eindringlinge und Nistlinge gar nicht so selten beobachtet werden.

I. Diptera.

Unter den Zweiflüglern gibt es nicht wenige, die vorzugsweise in den Tropen, aber gelegentlich auch bei uns als Augenverletzer figurieren, nicht nur, weil sie, wie Stechmücken, tatsächlich Gift oder fremde,

1) de Magalhaes, Recueil d'Ophthalm. 1875. p. 10.

Krankheit erzeugende Keime, die sich an dem Stachel finden, in die Wunde bringen können, oder wie manche Tabanus-Arten (Bremsen) empfindlich stechen und die Stichstelle so vergiften, daß schmerzhaft juckende Verdickungen und Knoten monatelang bestehen bleiben, sondern auch weil ihre Larven hier und da in menschlichen Geweben und auch im Auge angetroffen werden.

Dermatobia.

Bei Menschen wurden Larven von **Dermatobia noxialis** im Conjunctivalsacke gefunden. Die Dermatobien leben im tropischen Amerika wie bei uns die Hypoderma-Arten als stachel- und hakenbewehrte Larven in der Haut der Säugetiere und gelegentlich auch in der des Menschen. Man fand sie in dem geschwollenen, geröteten und schmerzhaften oberen Lide eines Säuglings[1]) sowie von älteren Menschen. So schien z. B. ein zehnjähriger Indianer bei oberflächlichem Anblick an Epiphora des rechten Auges zu leiden. Es bestanden Conjunctivitis und Entzündung des Tränensackes und der Lider, außerdem eine Erhöhung des ocularen Druckes in dem erkrankten, prominenten und äußerlich verschobenen Augapfel. Eine kleine Oeffnung wurde in der Karunkel sichtbar und in dieser ein kleiner opaleszierender stecknadelkopfgroßer, sich zeitweise bewegender Körper. Nach Oeffnung der Stelle wurde eine Dermatobia noxialis extrahiert[2]).

Die folgende Abbildung zeigt die Larve des Tieres mit den eigentümlich arrangierten Widerhäkchen, die die Extraktion erschwerten.

Fig. 61.

Hypoderma.

Hypoderma hominis und **Hypoderma bovis** setzen sich gelegentlich an die Lider und in die Augenbrauengegend. Wenn sich das Ei, welches in die Lidhaut gelegt worden ist, zur Larve entwickelt, so entstehen furunkulöse Abszesse oder eine phlegmonöse Entzündung.

Eine Dipterenlarve der Gattung Hypoderma, möglicherweise von **H. bovis,** ist in der Vorderkammer eines neun Jahre alten Mädchens beobachtet worden, das plötzlich linkerseits am Oberlide nahe dem inneren Augenwinkel gestochen worden war. Es wurde angenommen, daß das am Lid abgelegte Ei zu einer Larve ausgewachsen, und diese vom Lid entweder nach dessen Durchbohrung, oder durch die Lidspalte in den Bindehautsack und von da nach Durchbohrung der Cornea, oder sonstwie in die Vorderkammer gelangt sei.

Die Conjunctiva war gerötet, die Cornea klar, das Kammerwasser leicht getrübt. Es bestand leichte Ciliarinjektion. An der hinteren Cornealfläche sah man ein bandförmiges bewegungsloses Gebilde mit sieben Querstreifen. Die Pupille war eng, wenig auf Licht reagierend. Die Seh-

1) Gradenigo, Revue génér. d'Ophthalm. T. XIII. No. 5.
2) Keyt, Brit. med. Journ. 10. Febr. 1900. p. 316.

schärfe betrug Fingerzählen auf 1 m. Nach zirka drei Wochen fand sich in der vorderen Kammer ein Hypopyon, das punktiert wurde. Später nahm man die Extraktion des 12 mm langen Schmarotzers vor. Leider erfolgte der Tod des Mädchens in der Chloroformnarkose. Es bestand Iritis, Zerstörung der Membrana Descemetii, Aufquellung und entzündliche Infiltration der Membrana propria der Hornhaut[1]).

In Zentralamerika kommt in der Haut des Rindviehs eine als „beef worm“ bezeichnete Made vor, die vielleicht eine Hypoderma-Larve ist. Man fand sie auch in dem Winkel des linken Auges eines Menschen. Dort war eine kleine, von erhöhtem Rande umgebene Oeffnung, aus der zuweilen ein Gegenstand wie ein weißlicher Kopf zum Vorschein kam, der sich bei Berührung wieder zurückzog.

Eine Tabaklösung wurde mit Erfolg eingespritzt, und die Made mit einer Pinzette extrahiert[2]).

Tachinaria.

Im Conjunctivalsack wurden Tachinarien-Larven gefunden, die Conjunctivitis erzeugten.

Ein Arbeiter, der von einem Insekt gestochen worden war, zeigte nach neun Stunden Schwellungskatarrh und im Conjunctivalsack kleine weiße Insektenlarven, die zum Genus Tachinaria gehörten. Nach Cocaineinträufelung ließen sie sich entfernen[3]).

Sarcophaga.

Larven von Fleischfliegen sind häufig in Körperhöhlen, einschließlich des Conjunctivalsackes, beobachtet worden. Besonders gilt dies von **S. carnaria.** Schlimmer wirkt noch **S. magnifica,** die an den befallenen Stellen Zerstörungen anrichtet.

So legte bei einem Betrunkenen, der auf offenem Felde eingeschlafen war, die **Sarcophaga carnaria** ihre Eier unter anderen Stellen auch zwischen die Lider. Aus den stark aufgetriebenen und einander genäherten Augenlidern krochen 15—20 Larven dieser Fleischfliege hervor. Am zweiten Tage seiner Einlieferung in das Krankenhaus versuchte man auch aus Kopfgeschwülsten, die durch die Larven erzeugt waren, diese, so gut es ging, zu extrahieren. Die trübe Hornhaut, sowie auch die Sclera waren an beiden Augen durchlöchert. Als man die Larven aus der Cornea entfernen wollte, entschlüpfte die Linse.

Der Kranke starb nach einigen Wochen dement. Die Larven waren nicht in die Schädelhöhle durch die Basis der Augenlöcher hineingelangt, da die Dura zwar entzündet, aber nicht perforiert war.

Nicht so schlimm waren die Veränderungen in anderen Fällen, in denen diese oder die Sarcophaga magnifica beteiligt waren. So zog man z. B. einem Mädchen, das einige Wochen lang an Entzündung des rechten Auges gelitten hatte, aus einem Fistelgange mit einer Pinzette die Larve

---

1) Krautner, Zeitschr. f. Augenheilk. 1900. Bd. IV. p. 269. — Aehnliche Fälle bei Stålberg, Hygiea. 1901. p. 269. — Evetzky-Kennel, Zeitschr. f. Augenheilk. 1904. Bd. XII. p. 337. — Die Larven von Oestrus ovis verursachen einen in 3—10 Tagen ablaufenden starken Bindehautkatarrh (Sergent, Ann. de l'instit. Pasteur 1907. p. 392).

2) Gann, Wochenschr. f. d. Therap. d. Auges. 1903. No. 21. S. 168.

3) Baquis, Annali di Ottalm. 1895. T. XXIV. p. 7. — In der Diskussion wurde ein ähnlicher Fall erwähnt mit dem Befunde von Blizliarda crassa.

einer Fleischfliege heraus, worauf alle Symptome schwanden. Auch hier hatte die Entzündung am inneren Augenwinkel begonnen und war von übelriechendem, eitrigem Ausfluß und Jucken begleitet gewesen[1]).

Sarcophaga magnifica Schineri. Besonders in Gegenden, wo Viehzucht stark entwickelt ist, treten oft schwere Erkrankungen auf, die durch Larven der Wohlfahrt'schen Fliege (Wohlfahrtia magnifica Schineri) verursacht werden. Die Fliege legt ihre vollständig entwickelten Larven gelegentlich beim Menschen auf bereits vorhandene Wunden oder auch auf die unverletzte Oberfläche, hauptsächlich in die ihr zugängliche Nasen-, Ohren- und Mundhöhle (Zahnfleisch) und selten auch in das Auge. Hier bahnen sich mittels der am Kopfe befindlichen Häckchen sowie der den Körper bedeckenden Zapfen die Larven ihren Weg in das Gewebe und erzeugen Jucken und Schmerzen, Entzündungen und Zerstörungen.

Am Auge sind sie in allen Teilen, in der Bindehaut, Hornhaut, Sclera, der vorderen Kammer und tief in der Orbita gefunden worden und haben oft eine vollständige Vernichtung herbeigeführt.

Entwickelte Larven sind bis 2 cm lang und $3^1/_2$ mm breit. Sie zeigen an ihrem Körper, der aus 13 reihenweise angeordneten Ringen sich zusammensetzt, quer verlaufende schwarze Streifen, welche mit hellweißlichen abwechseln. Der Kopfring ist mit zwei großen schwarzen Häkchen versehen, der ganze Körper mit schwärzlichen, dreieckigen, mit den Spitzen nach hinten gerichteten Zäpfchen bedeckt. Für das zweite Entwickelungsstadium der Larve ist charakteristisch, daß die Zapfen an den Ringen des Körpers ein Muster bilden. Am zweiten Ringe befinden sich zu beiden Seiten die vorderen Luftwarzen-, am letzten Ring die hinteren Luftwarzenplättchen. Man unterscheidet drei Entwickelungsstadien.

Im ersten Stadium finden sich drei Häkchen am Kopfring, und am Körper sind die Zapfen spärlich, nur an den vorderen Rändern der Ringe. Im zweiten Stadium sind die Zapfen zahlreicher und schwarz: die hinteren Luftwarzenplättchen haben drei Luftwarzenspalten, und der Kopfring hat nur zwei Häkchen. Im dritten Stadium sind die Zapfen noch zahlreicher, doch nicht mehr so streng regelmäßig angeordnet und nicht mehr schwarz, sondern gelblich braun[2]).

Die Wohlfahrt'sche Fliege fliegt niemals in die Häuser, sondern lebt ausschließlich im Freien, auf den Feldern und Wäldern, so daß diejenigen, die draußen schlafen, namentlich in den heißesten Stunden des Tages, durch sie besonders gefährdet sind. Des weiteren liegt eine besondere Gefahr durch diese Fliege darin, daß die an den Menschen gelegten Larven sofort nach allen Seiten hin kriechen und sich auf Kosten ihres Wirtes zu ernähren beginnen.

Vor beinahe 150 Jahren wurde die erste Mitteilung über eine Myiasis gemacht. Ein 67jähriger Mann klagte über heftige Kopfschmerzen. Das rechte Auge, der rechte Kopfteil und der Rachen waren geschwollen. In den folgenden Tagen floß aus den Nasenlöchern des Kranken unaufhörlich Blut, bis schließlich am vierten Tage 18 große Larven abgingen, und damit das Leiden zum Stillstande kam[3]).

---

1) Tettamanzi, Annales d'Oculist. 1856. T. XXXV. p. 265.

2) Portschinski, Horae societ. entomol. Rossic. 1875. Bd. IX. S. 123. — Lotin, Zentralbl. f. pr. Augenheilk. 1903. Nov. S. 328. Dez. S. 357.

3) Wohlfahrt, Nova acta phys. med. Acad. Leopold. Carol. 1777. Tom. IV. p. 277.

Es ist möglich, daß die Larven aus dem mittleren Nasengang in die Highmor'sche Höhle, beziehungsweise aus dem unteren Nasengang durch die Choanen in die Schleimhaut des Schlundes gelangen, welche die untere Oberfläche des keilförmigen Knochens und den Basilarteil des Hinterhauptbeines bedeckt, dann auf den Basilarteil der Fossa temporalis und von hier durch die unteren Augenspalten in die Orbita gelangen[1]).

Noch in anderen Fällen von Augenstörungen handelte es sich um diese Sarcophaga magnifica. So wurde z. B. mitgeteilt, daß zwei Knaben, die im Freien geschlafen hatten, beim Erwachen Schmerzen im inneren Augenwinkel verspürten, die sich sehr steigerten, und daß das Sehvermögen verloren ging. Im inneren Augenwinkel fanden sich Larven, welche die Augenbindehaut zerstört hatten und in der Orbita so tief saßen, daß das hintere Ende der Larven zwischen Orbita und Augapfel steckte. Nach dem Entfernen von 12—15 Larven zeigte sich, daß die inneren Augenmuskeln vollständig freigelegt waren[2]).

Neuerdings wurde eine weitere derartige Beobachtung mitgeteilt. Sie betraf einen dreijährigen Bauernsohn, der am zweiten oder dritten Tage der Erkrankung an einer akuten rechtsseitigen Conjunctivitis graue, winzige Punkte zwischen dem inneren Winkel des rechten Auges und dem Tränenwärzchen erkennen ließ. Die mit der Pinzette extrahierten Punkte erwiesen sich als in das Augengewebe eingedrungene, graue, spindelförmige Würmchen, von denen zehn extrahiert wurden. Sie waren 0,5 cm lang und 1 mm breit. Es scheint Genesung eingetreten zu sein[3]).

Lucilia.

Eine Frau wies einen kleinen Tumor am inneren Winkel des rechten Auges in der Höhe des Tränensackes auf, der rechtsseitige Schmerzen des Kopfes verursachte. Die Schmerzen wuchsen zu unerträglicher Stärke an. Der untere Tränenkanal schwoll an und wurde kongestioniert. Ein Einstich an dieser Stelle ließ eine Larve der **Lucilia hominivorax** (Lucilia macellaria), eine Spaltung des Kanals noch zwölf Larven erscheinen. Man nahm an, daß die Lucilia ihre Eier in die Nase gelegt, und die Larven von der Nase aus in den Tränensack gelangt seien[4]).

Die Lucilia macellaria legt ihre Eier in den Gehörgang oder in die Nasenlöcher von Menschen, die im Freien schlafen. Die mit starken Krallen bewehrten Larven (screw-worm) perforieren Schleimhäute und selbst Knorpel. Im Bindehautsacke erzeugten Larven von Lucilia sericata eine heftige Conjunctivitis[5]).

In den Küstenstrichen von Mexico südwärts bis Chile kommt ein sehr verbreitetes Augenübel vor, das durch eine kleine Fliege bedingt ist. Das Auge wird rot, schmerzhaft, sezerniert eine schleimig-eitrige

---

1) Joseph, Monatshefte f. prakt. Dermatol. Bd. VI u. D. Medizinal-Zeitung. 1885. S. 37, 1105 u. ff.

2) Grube u. Schnee, Arch. f. Naturgeschichte. 1853. Bd. I. S. 282.

3) Lotin, l. c. — Fünf Larven einer Sarcophaga wurden aus einer Conjunctiva entfernt, in deren äußerem Teile sie eine lebhafte Entzündung hervorgerufen hatten. In anderen Fällen wurden die Insekten nicht näher bestimmt (Kayser, Klin. Monatsbl. f. Augenheilk. 1905. Bd. I. S. 205; Ollendorf, Ibid. S. 110; Casalicchio, Ophthalmologica. 1909. S. 256).

4) Crossouard, Arch. de Méd. navale. 1894. Tom. LXI. p. 225.

5) Guzmann, Klin. Monatsbl. f. Augenheilk. 1910. Bd. II. S. 625.

Masse, die Lider schwellen und die Conjunctiva trübt und verdickt sich. Nach einiger Zeit stoßen sich vom Auge Stücke ab. Das Allgemeinbefinden leidet sehr, besonders durch Abmagerung. Die Dauer der Krankheit beträgt 6—8 Wochen. Waschungen des Auges mit Salzwasser erwiesen sich hülfreich[1]).

Bei einer verwahrlosten Frau mit carcinomatöser Augenhöhle fanden sich in dieser 240 Larven einer Luciliaart[2]).

Musca vomitoria.

Die Geschmeißfliege legt gar nicht selten ihre Eier zwischen die Augenlider augenkranker oder sonst kranker Kinder und Erwachsener, und verschlimmert dadurch katarrhalische Zustände.

Die Fliegen können auch Träger von Keimen oder Zersetzungsstoffen sein und durch ihren Stich oder ihr Hineingelangen in das Auge schwere oder unheilbare Augenerkrankungen erzeugen. So wies z. B. ein zwanzigjähriger Mann eine akute Schwellung des rechten Augenlides und der rechten Conjunctiva auf, zwei Tage nachdem eine Fliege in sein Auge gelangt war. Die Entzündung nahm bald einen diphtherischen Charakter an und führte zur vollständigen Zerstörung der Cornea und sehr ernsten Allgemeinsymptomen[3]).

Wie weit die Veränderungen nach einem Fliegenstich gehen können, lehrt die folgende Beobachtung, bei der man wohl die Wirkung irgend welcher zersetzter Eiweißstoffe voraussetzen kann.

Ein 13jähriges Bauernmädchen wurde von einer Fliege ins linke Unterlid gestochen. Nach zwei Tagen entstand angeblich Rötung des Auges, am vierten Tage Sehstörungen. Eine sonstige Verletzung wurde bestritten, obschon sie nach dem Befunde vorhanden war. Es zeigten sich heftige Reizerscheinungen; die vordere Kammer war aufgehoben; ein dünnes Exsudat lag auf der Kapsel, die Linse war getrübt, besonders in der Peripherie. Aus dem Innern sah man einen gelbgrauen Reflex. Nach acht Tagen wurde die Zustimmung zur Enukleation gegeben.

Außer den schon erwähnten Veränderungen fand sich narbiges fibrilläres Bindegewebe in der Iris und gleichmäßige Rundzelleninfiltration, hinter der Iris gequollene Linsenmassen. In der Kapsel, entsprechend einer Stelle, wo das Irispigment fehlte, erschien ein großer Defekt. Der Ciliarkörper war narbig verändert, kleinzellig infiltriert, und vor der Ora serrata von der Sclera abgelöst. Dahinter fand sich fibrinreiche, von Rundzellen durchsetzte Flüssigkeit, die auch eine Strecke weit zwischen die Lamellen der Suprachorioidea eindrang. Hinter der Linse waren Schwarten, welche vom Ciliarkörper ausgingen. Die Chorioidea war besonders im hinteren Teile reichlich von Rundzellen infiltriert. Das Pigmentepithel zeigte sich nur teilweise erhalten. Es waren Bindegewebsstränge an Stelle der Kapillarschicht. Das ganze Innere des Auges war von kompaktem Narbengewebe erfüllt. Von der Netzhaut war nur wenig vorhanden; dem Opticus gegenüber erschien sie dicht von Schwarten durchwachsen und von ihm vollständig abgerissen, vermutlich durch die Schwartenbildung. In der Mitte der Narbenmasse war ein Abszeß, welcher nach allen Richtungen von Fadenpilzen durchzogen war. Sonst fanden sie sich nirgends.

1) Eisen, Zentralbl. f. Augenheilk. 1894. Bd. XVIII. S. 447.
2) Reis, Klin. Monatsbl. f. Augenheilk. 1908. Bd. II. S. 66.
3) Berry, The Brit. med. Journ. 1892. Vol. II. 19. Nov. p. 1114.

Kulturen gingen nicht an. Es ist unklar, welche Rolle sie bei dem Leiden gespielt haben[1]).

Eine Panophthalmitis war entstanden bei einer Landstreicherin, welche Unmengen von Schmeißfliegenlarven in Hautgeschwüren, in Nase, Ohren, im Bindehautsacke und in dem eitrig infiltrierten Glaskörper hatte. Beide Hornhäute waren perforiert, die Iris freiliegend[2]).

Pulex penetrans. Der Sandfloh kann sich auch in die Lidhaut bohren, dort Eier ablegen und dadurch später zu einer abszedierenden Geschwulst Anlaß geben, die in der Mitte einen schwarzen Fleck, den Sitz der Larve, zeigt.

II. Rhynchota.

Phthirius inguinalis.

Die Filzlaus kriecht unter den verschiedensten Verhältnissen auch an die Augen. Blepharitis, eventuell auch Conjunctivitis können die Folgen ihres langen Nistens an solchen Stellen, besonders bei Kindern sein. Sie haben einen mit Widerhaken versehenen Rüssel, in welchem der hohle Stachel liegt.

Es gibt Individuen, die garnicht durch die Anwesenheit des Tieres am Auge belästigt werden.

So hatte eine Frau eine chronische Ophthalmie des linken Auges. Das rechte obere Lid war dick besetzt mit dunkelbraunen kleinen Erhabenheiten von ca. $^1/_{48}$ Zoll Länge. Es handelte sich um Eier von Pediculi pubis. Einige Läuse fanden sich auch zwischen den Wimpern. Die Tiere genierten die Frau nicht[3]).

Meistens entstehen nicht nur subjektiv empfundene Reizwirkungen, sondern auch recht oft objektive Symptome, wie Tränenlaufen und Röte.

Schon Scarpa und auch Chelius sahen Ophthalmien, als deren Grund sie Läuse erkannten, die an der Wurzel der Wimpern saßen.

In einer Beobachtungsreihe wurde Phthiriasis der Lider 12 Mal festgestellt, dabei betrafen 75 pCt. unerwachsene Individuen. Bei allen war der Pediculus pubis an der Wurzel der Wimpern, ferner Brennen und Tränen vorhanden. Heilung erfolgte durch rote Präcipitatsalbe und Waschungen mit einer Sublimatlösung von 0,15 : 10,0[4]).

Kein Alter schützt vor dem Befallenwerden durch dieses Ungeziefer. Auch bei ganz kleinen Kindern wurde dasselbe gefunden. So waren z. B. bei einem 14 Monate alten Knaben Wimpern, Augenbrauen, Schläfen, Haupt und Hinterhaupt von Pediculi pubis und Nissen dicht besetzt[5]).

Auf Grund individueller Reizempfindlichkeit können die subjektiven und objektiven Symptome unangenehm sein. So bekam ein Mädchen von drei Jahren lebhaftes Jucken am rechten Auge, welches sie nötigte, die Lider ohne Aufhören zu reiben. Man stellte eine beträchtliche Röte der Conjunctiva palpebralis fest und am Ciliarrande des oberen

1) Kampherstein, Klin. Monatsbl. f. Augenheilk. 1903. Bd. I. S. 151.
2) Schultz-Zehden, Berl. ophth. Gesellsch. 16. Nov. 1905.
3) Harkness, Ophthalm. Hospital Report. 1859/60. Vol. II. p. 125.
4) Santos Fernandez, Ann. de la med. Acad. de Ciencias med. de la Habana. März 1883.
5) Heisler, Arch. f. Dermatol. u. Syphilis. Bd. XXIV. S. 590.

Lides zwei kleine Granulationen, die sich als Pediculi pubis entpuppten. Es hatte Uebertragung durch die Bonne stattgefunden[1]).

Die Behandlung besteht in der Anwendung der roten oder grauen Quecksilbersalbe, die mit einem kurz- und starrhaarigen Borstenpinsel in die Haut eingerieben werden müssen, oder in Waschungen mit Sublimat (0,1—0,2 : 15,0) oder in Einpinselungen von Jodtinktur, oder Karbollösungen (5 proz. wäßriger bis zu 10 proz. alkoholischer Lösung). Das Abrasieren der Wimpern ist nicht erforderlich, ist aber mehrfach ausgeführt worden[2]).

Pediculus capitis.

Kopfläuse wurden als Ursache von Blepharitis und phlyktänulären Entzündungen der Hornhaut und Bindehaut beschuldigt. Ueber den Zusammenhang ist man verschiedener Ansicht. Während die Tiere selbst in den Augenbrauen und Wimpern meistens nicht gefunden wurden, nahm man eine direkte Uebertragung der Exkrete der Tiere durch Kratzen am Kopfe und späteres Reiben an den Augen an[3]), oder das Augenleiden wurde in Parallele gestellt mit dem Ekzeme an Kopf und Gesicht, welches reflektorisch durch den von den Tieren verursachten Reiz entstehen sollte[4]). Mehrere Fälle von hartnäckigen Augenentzündungen der erwähnten Art kamen nach Beseitigung der Kopfläuse sehr rasch zur Heilung.

Man nahm auch — ohne jeden Nachweis — an, daß von den durch die Läuse veranlaßten Ulzerationen durch Kratzen des Kopfes die Finger mit Streptokokken infiziert und diese in den Bindehautsack übertragen oder auf den Lidrand und in (!) die Cornea eingeimpft würden[5]).

In 63 Fällen fanden sich Läuse in Verbindung mit Blepharitis, Conjunctivitis, Conjunctivitis phlyctaenulosa und Keratitis. Diese Leiden kamen schnell zur Heilung, wenn die Läuse entfernt waren, und rezidivierten, sobald diese wieder erschienen[6]).

Bei anderen Untersuchungen wurden unter 40 bzw. 30 Fällen von Augenleiden, besonders Phlyktänen jedesmal Kopfläuse gefunden[7]). Auch die Conjunctivalfollikel von Schulkindern sollten damit im Zusammenhang stehen[8]).

In manchen Fällen macht auch das massenhafte Vorkommen von Läusen am Lidrande und von Nissen an den Cilien keinerlei Beschwerden[9]).

Die Behandlung besteht in der Anwendung von Quecksilbersalben. Bei einem 20 Monate alten Kinde heilte eine solche intensive Blepharitis, welche durch Läuse an den Cilien entstanden war, durch rote Präcipitatsalbe in wenigen Tagen[10]). Auch mit grauer Salbe ist Heilung zu erzielen. Bei einem dreijährigen Kinde, bei dem eine Blepharitis bestand,

---

1) Dallas, Revue de méd. et de pharm. 1877. No. 3.
2) Chisolm, Amer. Journ. of Ophthalm. 1892. p. 161.
3) Goldenberg, Berl. klin. Wochenschr. 1887. No. 46.
4) Herz, Klin. Monatsbl. f. Augenheilk. 1886. S. 418.
5) Gordon Norrie, Zentralbl. f. prakt. Augenheilk. 1895. S. 296.
6) Norrie, Zentralbl. f. prakt. Augenheilk. 1895. S .226.
7) Joseph, Soc. d'ophth. de Paris. 3. Dec. 1907. — Briffaz, Thèse de Paris. 1908.
8) Harman, Ophthalm. Soc. of the Unit. Kingd. 29. July 1904.
9) Juillien, Annales d'Oculistique. T. CVI. p. 450.
10) Four-Raymond, Revue d'Ophthalm. 1892. p. 469.

saßen die Eier am Anfangsteile des Haarschaftes, die Tiere in den Anfängen der Haarbalgdrüsen. Auf eine Einreibung mit Unguentum cinereum wurden die Tiere deutlich sichtbar[1]). Grüne Seife, vorsichtig an die erkrankten Partien gebracht, erweicht und tödtet Läuse und Eier.

Cimex. Auch die Bettwanze kann durch ihren Stich in Augenteilen Rötung und Schwellung erzeugen.

III. Acarina.

Acarus.

Die Milben beißen, stechen oder saugen. Es spricht mancherlei dafür, daß sie auch vergiften. Auf Portorico gibt es Acarus-Arten, die an den Lidern der Rinder Ulzerationen, und bei Menschen starken Juckreiz veranlassen[2]).

Bei der Acarus-Erkrankung der Hunde findet sich häufig Augenkatarrh, in dem eitrigen Sekret entwickelte Milben und Eier[3]).

Leptus autumnalis.

In den Haarlemer Blumenzwiebel-Züchtereien treten in den Monaten August und September bei den mit dem Reinigen und Sortieren der Zwiebeln beschäftigten Arbeitern Reizungen der Haut und der Augen auf. Es finden sich in dem Staube Rhaphiden, die an sich unschädlich sind, und eine lebende Milbe von der Größe einer Käsemilbe. Es wird angenommen, daß diese sich in die Haut bohrt und dann abstirbt. Sie gehört wahrscheinlich zu den Gras- und Getreidemilben (Leptus autumnalis). Es ist indessen nicht gelungen, beim Menschen Milben oder deren Larven, oder ihre Bestandteile in der Haut, oder im Bindehautsack zu finden[4]).

Ixodes ricinus.

Der Holzbock geht auch auf Menschen über, in deren Haut, auch Lidhaut sich das Weibchen mit dem gesägten Rüssel einbohrt. Falls das Tier sich nicht ganz in die Haut eingebohrt hat, sondern sein Hinterleib noch als kleine Blase nach außen hervorragt, kann man es durch Bestreichen mit Vaseline oder konzentriertem Salzwasser entfernen. Herausreißen desselben beläßt den Stachel in der Wunde und läßt eine unangenehme Entzündung entstehen.

Sarcoptes scabiei.

Die Krätzmilbe kann am Auge Schaden anrichten. Bei einem 19 jährigen Ackerknechte beobachtete man eine büschelförmige Keratitis, welche durch eine Krätzmilbe hervorgerufen war. Dieselbe hing an der Spitze des Gefäßbüschels in einer grauweißen strangförmigen Masse, wie man sie bei Fädchenkeratitis sieht. Es war eine weibliche Milbe, in deren unmittelbarer Nähe acht Eier lagen in verschiedenen Entwickelungs-

1) Hirschberg, Berl. klin. Wochenschr. 1882. No. 8.
2) Carron du Villards, l. c. T. XXXVI. p. 111.
3) Horneck, Berl. tierärztl. Wochenschr. 1901. S. 601.
4) Waller Zeper, Klin. Monatsbl. f. Augenheilk. 1899. S. 480.

stadien. Nach Angabe des Patienten hatte er schon seit etwa zwei Monaten über das Auge zu klagen. Der Mann litt sonst nicht an Scabies[1]).

Demodex folliculorum.

Der allgemeinen Annahme nach macht der Haarbalgparasit keine Symptome beim Menschen. Wenn er aber, was nachgewiesen wurde, in den Meibom'schen Drüsen vorkommt, dann kann er wohl schädigen[2]).

Der Parasit dringt in die Meibom'schen Drüsen ein, erzeugt dadurch eine Entzündung, die sich sowohl am Drüsenepithel als im peripherischen Bindegewebe zu erkennen gibt, so daß kleine Cysten entstehen können. Die Affektion erscheint unter dem Bilde eines Chalazion. Die Augenlidbindehaut ist gerötet und die Lider sind geschwollen; es besteht Tränen und Jucken.

Vielleicht ist der Aufenthalt des Tieres in den Bälgen der Haare, speziell der Augenwimpern in der Regel ohne schädliche Folgen, sein Vorhandensein in den Talgdrüsen insonderheit in den Meibom'schen Drüsen, muß bis auf weiteres für schädlich gehalten werden.

Man hat die Tiere als Krankheitserreger, zuweilen in sehr großer Zahl, beobachtet. Sie sollen Erkrankungen und Ausfall der Cilien, Hyperämie des Lidrandes und Reizerscheinungen der Conjunctiva verursachen. Die makroskopischen Veränderungen können sehr gering sein, und man hört nur Klagen über Ausfallen der Wimpern und Jucken. Besonders häufig fanden sich die Milben an trachomatösen Augen, und es hatte den Anschein, daß sie die durch das Trachom hervorgerufenen Beschwerden noch erheblich steigerten. Anatomisch fand man die Follikel umgeben von einer Zellwucherung, welche bis zur Bildung von lymphomartigen Infiltraten fortschreitet[3]). Ob dieselben nur durch ihre Lebensäußerungen und ihre Stoffwechselprodukte oder noch durch besondere Gifte wirken, muß vorläufig dahingestellt bleiben[4]). Ueberhaupt ist die Bedeutung dieser Milben als Krankheitserreger nicht unbestritten. Man fand sie häufig an gesunden Lidern[5]) und an 95 Leichen sogar in 86 pCt., ohne daß während des Lebens ein Augenleiden vorhanden war[6]).

IV. Nematoden.

Trichina spiralis.

Im Anfange oder im Verlaufe der zweiten Woche der Trichinosis erscheint ziemlich konstant Oedem der Augenlider, bisweilen mit einer

1) Saemisch, Klin. Monatsbl. f. Augenheilk. 1898. S. 449. — Fischer (Münch. med. Wochenschr. 1897. No. 5) sah eine Hühnerlaus (Lipeurus variabilis) auf der Hornhaut. — Sarcoptes minor macht eine häufige Liderkrankung beim Kaninchen, welche epidemisch auftreten kann. Die Tiere gehen ein unter Abmagerung (Löhlein, Arch. f. vergl. Ophthalm. 1910. S. 189).

2) Majocchi, Atti dell' Accad. med. di Roma. 1879. Ann. V. Fasc. I. — Stieda, Zentralbl. f. Augenheilk. 1890. Juli. p. 193. — Michel, Graefe-Saemisch, Handb. der Augenheilk. 1. Aufl. Bd. IV. S. 375.

3) Herzog, Arch. f. Ophthalm. 1909. Bd. LXIX.

4) Rählmann, Klin. Monatsbl. f. Augenheilk. 1899. XXXVII. S. 33.

5) Mulder, Nederl. Tydschr. f. Geneesk. 1899. II. p. 803. — Gmeiner, Arch. f. Dermat. u. Syphil. 1908. Bd. XCII. S. 25.

6) Hunsche, Münch. med. Wochenschr. 1900. S. 1563.

Chemosis der Conjunctiva verbunden. In der bekannten Epidemie in Hadersleben wurde Lidödem unter 250 Fällen 65 mal vermißt. Dieses als „kollaterales Oedem" bezeichnete Symptom ist ein Vergiftungssymptom, wie es richtig von Friedreich[1]) gedeutet wurde. Die Schwellung der Orbitalgewebe kann leichten Exophthalmus erzeugen[2]). In schwereren Fällen bestehen auch Schmerzen in den Augen, besonders bei der Bewegung derselben[3]). Conjunctivitis, unangenehme Lichtempfindlichkeit, Tränen und Ekchymosen an der Conjunctiva sclerae kommen ebenso wie Pupillenerweiterung, Akkommodationsstörung und Doppeltsehen vor.

Filaria.

An den verschiedensten Stellen des Auges und auch unter der Lidhaut sind Fadenwürmer beobachtet worden. Die **Filaria loa** kommt bei Negern an der Westküste Afrikas, vereinzelt auch bei dort befindlichen Europäern, unter der Conjunctiva auch doppelseitig[4]) vor. Die Symptome bestehen oft in Tränen, in einer häufig rezidivierenden, Stunden oder Tage anhaltenden Conjunctivitis, eventuell mit Schwellung, Stechen und Schmerzen, die letzteren besonders, wenn der sich lebhaft bewegende Wurm an die Cornea gelangt. Man hat beobachtet, daß derselbe plötzlich und für immer aus dem Auge verschwand, ohne weitere Störungen zu erzeugen.

Andere Filarien, wie **Filaria medinensis**, **Filaria papillosa** etc., die leider nur in den seltensten Fällen zoologisch bestimmt wurden, kommen auch im Augeninnern, in der vorderen Kammer, der Linse und im Glaskörper vor. An keiner dieser Stellen sind sie als ein harmloses oder auch nur wenig gefährliches Objekt anzusehen, gleichgültig, ob man nur die lebhafte mechanische Reizung durch die Bewegung des Tieres, oder ihre Sekrete und Exkrete, oder ihren Zerfall nach dem Tode als schuldige Ursache anspricht. Wir glauben, daß auch hier die wesentliche Schädigung durch ein von den Filarien erzeugtes Gift bedingt wird. Siebold nahm an, daß in der Leibeshöhle der Filaria medinensis eine auf Wunden des Menschen giftig wirkende Aetzsubstanz enthalten sei.

Schon gegen die Mitte des 18. Jahrhunderts kannte man diese Tiere als Gäste des Auges und extrahierte sie. Nicht wenige Fälle wurden auch im vorigen Jahrhundert berichtet, in denen die Entfernung der Tiere zum Teil auf sehr primitive Weise gelang.

Die Neuzeit lieferte ein verhältnismäßig recht häufiges Vorkommen dieser Eindringlinge im Tier- und Menschenauge.

Bei Tieren, die von dem Wurm heimgesucht waren, beobachtete man: Tränenfluß, Conjunctivitis, Lichtscheu, Cornealtrübung oder auch eine Keratitis mit kleinen zentralen Ulzerationen. Es gelang die Extraktion stets mittels Pinzette nach Perforation der Cornea. Die Heilung erfolgte in wenigen Tagen.

Die Beobachtungen am Menschen lehren, daß es unter Umständen außerordentliche Schwierigkeiten machen kann, das Tier zu fassen, und daß eventuell bei tiefem Sitze die Iridektomie gemacht werden muß.

1) Friedreich, Deutsches Arch. f. klin. Med. Bd. IX. S. 459.
2) Maurer, Deutsches Arch. f. klin. Med. Bd. VIII. S. 378.
3) Förster, Graefe-Saemisch, Handbuch der Augenheilk. I. Aufl. Bd. VII. S. 179. — Kittel, Allgem. Wien. med. Zeitung. 1871. S. 254.
4) Robertson, Transact. of the Ophthalm. Soc. of the Unit. Kingd. 1895. Vol. XV. p. 137.

So konsultierte eine Dame wegen eines „Wurmes im Auge", den sie in Calabar akquiriert hatte. Der Wurm erschien mit Vorliebe im linken Auge, auf das er sich zuletzt beschränkte. Manchmal kroch er über das Auge unter der Conjunctiva, manchmal unter der Haut der Augenlider und verursachte Kitzeln. Manchmal wurde das Auge blutunterlaufen und die Lider geschwollen und leicht schwarz. Im warmen Zimmer war der Wurm besonders lebhaft und erzeugte auch Conjunctival-Injektion. Für Kälte war er sehr empfindlich und zog sich dann in tiefere Teile zurück, um so für Wochen und Monate zu verschwinden.

Bei der ersten Untersuchung konnte das Tier nicht mit Sicherheit festgestellt werden. Nach einigen Monaten fühlte die Kranke den Wurm wieder im linken Auge und die sofortige Untersuchung ließ ihn unter der linken Conjunctiva, die sich leicht bei seinen Bewegungen hob, erkennen. Er bewegte sich fast bis an den äußeren Cornealrand. Tränen und verstärkte Injektion bestanden.

Das Auge wurde cocainisiert, die Conjunctiva über dem Wurm gehoben, eingeschnitten, und derselbe ausgezogen. Es war ein 25 mm langes und kaum $^1/_2$ mm dickes, rundes, transparentes und farbloses Männchen.

Die zoologische Untersuchung ergab, daß es sich um eine Filaria loa handelte.

Nach sechs Wochen spürte die Dame wieder etwas Abnormes im linken Auge, besonders in der Wärme. Nach mehreren vergeblichen Versuchen, den Wurm zu sehen und zu fassen, und sogar nach einem vergeblichen Einschnitt und nachdem Schwellung der Temporalgegend aufgetreten war, gelang es, einen weiblichen Wurm von 30 mm Länge und fast 1 mm Dicke im rechten Auge zu fassen und zu extrahieren[1]).

Daß auch bei Menschen wie bei Tieren materielle Gewebsveränderungen durch den Parasiten entstehen können, zeigte sich bei einem 30 jährigen Manne, der lange an granulärer Lidentzündung etc. gelitten hatte. Er wies opake Hornhäute auf, bis auf die untere Hälfte der linken, die klar war. Ein kleiner, fadenartiger Fremdkörper wurde an dem unteren Teil der Iris gesehen. Man entfernte ihn durch Iridektomie. Es war Filaria medinensis.

In einem Falle saß ein Entozoon unmittelbar vor der Macula, erzeugte von Anbeginn an außer unangenehmem Drücken und Stechen zentrales Skotom, außerordentlich quälende Farben- und Lichterscheinungen und allmähliches Sinken der Sehschärfe bis auf das Erkennen von Fingern in etwa 3 m Entfernung, bei diffuser Glaskörpertrübung. Nach der Extraktion des Tieres, das als Larvenform einer Filaria oder eines Strongylus bestimmt wurde, schwanden die Glaskörpertrübungen, an der Netzhaut kehrte volle Diaphanie und Glanz wieder, die monokulären Doppelbilder, die nach der Operation entstanden waren, schwanden, die entzündlichen Veränderungen um die Macula herum minderten sich, und Finger wurden auf 3 m gezählt. Das zentrale Sehen blieb aber an diesem Auge dauernd verloren[2]).

Bei einem Kranken sah man während des Lebens eine Art von

1) Robertson, l. c. — Dort finden sich noch mehr Fälle.
2) Kuhnt, Arch. f. Augenheilk. 1892. Bd. XXIV. S. 205.

Filaria im Glaskörper. Bei der Sektion des wegen Magenkrebses Gestorbenen fand sich im Bulbus ein 7,5 mm langer und 0,17—0,22 mm dicker Fadenwurm, an einem Ende zugespitzt und am andern Ende mit mundartigem Apparat[1]).

V. Cestoden.

Cysticercus. Echinococcus.

Das zu **Taenia solium** gehörige Finnenstadium **Cysticercus cellulosae,** der sowohl in der Haut um das Auge herum als auch in den Lidern, unter der Conjunctiva, im Innern des Auges, in der Tenon'schen Kapsel und in der Orbita vorkommt, kann namentlich von den letzteren Stellen aus die schlimmsten Symptome, bis zur Zerstörung des Sehvermögens, veranlassen. Es sind nicht nur Drucksymptome, wie Oedeme, leichter Exophthalmus, Schmerzempfindungen u. a. m., die die Wurmcyste bei orbitalem Sitze erzeugt, sondern auch solche, die von einer Vergiftung abgeleitet werden können, wie z. B. eine phlegmonöse Entzündung des orbitalen Gewebes in der nächsten Umgebung und weiter von der Geschwulst ab und Neuritis, eventuell Schnervenatrophie.

Das zu **Taenia echinococcus** gehörige Finnenstadium, der **Echinococcus polymorphus** entwickelt sich meistens primär in der Augenhöhle und erzeugt entweder in langsamer Entwicklung oder in jähem, in einigen Wochen beendetem Ablaufe Schmerzen im Augeninnern, auch intermittierend, die die verschiedensten Empfindungsformen und die verschiedensten Stärkegrade, sowie die schwersten Abhängigkeitsleiden, z. B. Bewußtlosigkeit und Delirien, annehmen können. Dazu kommen wieder materielle Druck- und auch Vergiftungssymptome. Als Giftwirkungen sind nach unserer Auffassung zum wesentlichen Teil die funktionellen und ophthalmoskopisch erkennbaren Veränderungen am Sehnerven zu erklären. Dies gilt nicht nur für den retrobulbären Sitz des Echinococcus-Sackes. Das Sehvermögen leidet in allen Graden bis zum völligen Verluste. Es besteht Neuritis und Papillitis. Die Cyste ist auch im Sehnerven selbst gefunden worden[2]). Selten ist der Sitz intraocular.

Wir zweifeln nicht daran, daß die Echinokokkenflüssigkeit das Gift enthält. In derselben ist außer harmlosen Stoffen wie Leucin, Tyrosin und Bernsteinsäure eine Substanz enthalten, die örtlich entzündungserregende und vielleicht auch allgemeine Wirkungen besitzt. In die Leibeshöhle eingeführt erzeugt sie jedenfalls Peritonitis.

VI. Trematoden.

Distomum.

Unter den Trematoden kommen praktisch nur die Distomen in Frage. Sie sollen angeblich auch im Auge vorkommen, wenigstens ist dies vom **Distomum ophthalmobium** behauptet worden. Daß sie Gift produzieren, scheint uns nach den bei Tieren beobachteten Symptomen sicher zu sein.

---

1) Nakaizumi, Med. Gesellsch. in Tokio. Sitz. v. 3. Dez. 1902.
2) Papaïoannou, Deutsche med. Wochenschr. 1907. No. 40.

Bei Fischen sind Trematoden häufig in der Linse, zuweilen epidemisch. Ihre durch die zerstörte Kapsel vordringenden Zerfallsproduckte erzeugen Iritis, Hornhautgeschwür und Perforation.

VII. Crustacea.

Caligus.

Eine Crustacea aus der Ordnung Copepoda Gen. Caligus, wahrscheinlich **Caligus curtus**, ein Fischparasit, fand sich bei einem Fischhändler auf dem linken Auge, und zwar als Blase von etwa 2 mm Durchmesser am oberen Hornhautrande. Beim Versuche, die Blase zu öffnen, hob sie sich ab und ließ nur eine leicht rauhe Cornealfläche zurück[1]).

VIII. Vermes.

Hirudo.

Die bei uns gebrauchten Blutegel-Arten können durch Einbeißen in die Hornhaut und kräftiges Saugen innere Blutung und Schrumpfung des Augapfels bewirken.

Bei einem fünfjährigen Mädchen waren wegen Kopfschmerzen Blutegel an die rechte Schläfe verordnet worden. Ein Blutegel kroch dabei in das Auge, was dem Kinde bedeutende Schmerzen verursachte. Die vordere Kammer war mit Blut gefüllt, die untere Hälfte des Bindehautsackes einschließlich des Randteiles der Hornhaut war blutig unterlaufen. In der unteren Hornhauthälfte ca. 1‴ von der Grenze des Limbus fand sich eine Wunde, deren Ränder und ganze Umgebung etwas geschwellt und graulich getrübt waren. Dem Aussehen nach war es ein Blutegelbiß. Kein Lichtschein bestand, wahrscheinlich wegen totaler hämorrhagischer Netzhautablösung. Das Blut verschwand langsam. Später entstand wahrscheinlich Phthisis bulbi. Möglicherweise war die starke Saugwirkung die Ursache der intra- und extraokularen Blutungen[2]).

Der Blutegel ist an sich ungiftig. Sein Biss kann aber, wie der folgende Fall beweist, am Auge durch Uebertragung fremder, infizierender Gifte schweren Schaden erzeugen.

Ein 39jähriger Mann setzte wegen einer Entzündung am rechten Auge einen Blutegel an, der den Augapfel anbiß. Man entdeckte am unteren äußeren Cornealrand eine triangulare Wunde. Die Pupille war disloziert wie nach einer Iridodesis und es fand sich ein beträchtliches Hypopyon, welches den tieferen Teil der vorderen Kammer füllte. Außerdem bestand Iritis. Die Linse war normal. Der Augapfel schien weicher zu sein. Der Prozeß wurde ein schleichender, chronisch entzündlicher, die Pupillen schlossen sich, und der Augapfel schien schwinden zu wollen. Nach zwei Monaten war auch das linke Auge schwer ergriffen. Es tränte und schmerzte. Cornea und Iris waren normal, aber es bestand Ciliarkongestion. Der rechte Augapfel wurde enukleiert. Links ließen die Veränderungen dadurch nach[3]).

Der kleine japanische Blutegel scheint unter bestimmten Verhältnissen nur geringe Störungen zu veranlassen. So wurde ein Bauer erst durch seine Nachbarn darauf aufmerksam gemacht, daß in seinem

1) Rayner Batten, The Lancet. 7. April 1900. p. 1002.
2) v. Graefe's Arch. f. Ophthalm. Bd. VII. Abt. 2. S. 142.
3) Lebrun, Annales d'Oculist. Oct. 1870. p. 136.

Auge sich etwas Schwarzes befinde. Er selbst, der an chronischem Trachom litt, hatte nur über häufig auftretendes Jucken zu klagen, das er durch Reiben mit dem Finger zu beseitigen suchte. Dabei kam es öfter vor, daß eine größere oder geringere Blutung aus dem Auge erfolgte.

Es fand sich im linken Auge, nahe dem äußeren Lidwinkel, ein schwarzer Fremdkörper, der sich wurmähnlich zusammenzog und krümmte und manchmal unter dem Oberlid verschwand. Er hatte sich in die obere Uebergangsfalte eingebissen. Durch Aufstreuen von Kochsalz wurde er entfernt. Er war 2,7 cm lang.

Ein 2 cm langer Blutegel wurde bei einem Mädchen entfernt, das über Lichtscheu, Tränenträufeln und geringe Schmerzen klagte. Die Bindehaut war stark entzündet und zeigte Narben[1]).

IX. Coleoptera.

Bei einem 14jährigen Bauernmädchen fand sich unterhalb der Hornhaut zwischen Conjunctiva und Sclera eine gelblichweiße Geschwulst, welche vor einigen Monaten unter Jucken und eigentümlichen Bewegungsempfindungen entstanden war. Bei der Eröffnung entleerte sich eine 1 cm lange Coleopterenlarve (Cargnetes oder Necrobia)[2]).

X. Coccidien.

Durch Coccidien können nekrotisierende Geschwüre an der Lidhaut entstehen. Sie fanden sich in beträchtlicher Menge im Gewebe, meist in größeren Herden. Die oberflächlichen Schichten waren bereits in Narbengewebe verwandelt, die tieferen noch stark infiltriert[3]).

1) Kuwahara, Zentralbl. f. prakt. Augenheilk. 1903. S. 262.
2) Bonlai, La Clin. ophthalm. 1909. T. XV. p. 135.
3) v. Michel, Zentralbl. f. prakt. Augenheilk. 1907. S. 328.

Abschluß dieses Bandes im Oktober 1912.

Druck von L. Schumacher in Berlin N. 4.

RE
46
L4
1913
Bd.1
Biological
& Medical

Lewin, Louis
Die Wirkungen von Arzneimitteln und Giften auf das Auge. 2. vervollständigte Aufl.
Bd.1

PLEASE DO NOT REMOVE
SLIPS FROM THIS POCKET

UNIVERSITY OF TORONTO
LIBRARY